

# **Diplomarbeit**

## **Internal Bleaching**

Verbesserungen der internal Bleaching Therapie in den letzten  
Jahrzehnten

eingereicht von

**Lisa Kristina Schlögl**

zur Erlangung des akademischen Grades

**Doktorin der Zahnheilkunde**

**(Dr. med. dent.)**

an der

**Medizinischen Universität Graz**

ausgeführt an

**Universitätsklinik für Zahnmedizin und Mundgesundheit**

unter der Anleitung von

**Univ. Prof. Dr. Karl Glockner**

*Eidesstattliche Erklärung*

*Ich, Lisa Kristina Schlögl, erkläre ehrenwörtlich, dass ich die vorliegende Arbeit selbstständig und ohne fremde Hilfe verfasst habe, andere als die angegebenen Quellen nicht verwendet habe und die den benutzten Quellen wörtlich oder inhaltlich entnommenen Stellen als solche kenntlich gemacht habe.*

*Graz, am 11.11.2019*

*Lisa Kristina Schlögl eh*

## Danksagungen

„Leider lässt sich eine wahrhafte Dankbarkeit mit Worten nicht ausdrücken.“

Johann Wolfgang von Goethe

Lernen ein Leben lang ist in unserer schnelllebigen Zeit unabdingbar. Doch hat nicht jeder unter uns das Privileg von vielen Seiten so unterstützt zu werden. An dieser Stelle möchte ich mich als erstes bei meinen Eltern, die mir in den sechs Jahren meines Studiums mit Rat und Tat immer zur Seite gestanden sind, bedanken. Weiterer Dank gilt meinem Opa und meinen beiden Schwestern für ihre Unterstützung und ihr Verständnis in jeder Situation.

Mein besonderer Dank gilt Herrn Univ. Prof. Dr. Glockner, der es mir ermöglicht hat dieses Thema zu bearbeiten, an den ich mich stets mit Fragen wenden konnte und der mir geduldig mit bestem Rat zur Seite stand.

Weiters möchte ich mich bei der Universitätsklinik für Zahnmedizin und Mundgesundheit mit ihren Mitarbeitern/-innen, die mir durch ihr hohes Fachwissen sowie die gute praktische Ausbildung den weiteren Weg in das Berufsleben erleichtert haben, bedanken.

Abschließend gilt meinen Freunden/-innen und Kollegen/-innen großer Dank, dafür dass sie immer ein offenes Ohr für mich hatten und mir immer wieder neue Motivation schenkten.

## Abstrakt

Da die ästhetische Zahnmedizin in unserer heutigen Zeit immer mehr an Bedeutung gewinnt, erschien mir das Thema internes Bleichen, Bleichen von wurzelbehandelten Zähnen sehr interessant und wichtig. Nie zuvor wurde das Schönheitsideal der Menschen so sehr von den Medien geprägt wie heute. Man kann fast von klaren Regeln sprechen was wir Menschen als „schön“ und was wir als „nicht schön“ empfinden. Ein strahlend weißes Lächeln gehört ganz eindeutig zu den Schönheitsidealen fast aller Menschen. Somit ist es selbstverständlich, dass ein dunkler Zahn, vor allem im Front-Zahn-Bereich, als sehr störend empfunden wird. Es gibt jedoch diverse Gründe wie es zu diesem Problem kommt, welches im Weiteren eine starke psychische Belastung für den Betroffenen darstellen kann. Eine der häufigsten Ursachen ist, dass sich viele Zähne nach einer vollendeten Wurzelkanalbehandlung dunkel verfärben. Geschieht dies nun im sichtbaren Bereich, so gibt es sehr kostenintensive und invasive Methoden, um diesen Zahn zu verschönern, wie zum Beispiel Kronen oder Veneers (Verblendschalen, die auf die bukkale Fläche des Zahnes adhäsiv befestigt werden). Wie jedoch bereits erwähnt, sind diese Varianten relativ invasiv und meist mit relativ hohen Kosten verbunden, da sehr viel, von der meist doch gesunden, jedoch verfärbten Zahnhartsubstanz (dem Schmelz oder Dentin) beim Beschleif für diese Versorgungen entfernt werden muss.

Nun freuen sich vor allem Patienten/innen zu hören, dass es eine viel einfachere, substanzschonendere und kostengünstigere Möglichkeit gibt, einen verfärbten, devitalen Zahn wieder in alter Frische und gewohnter Zahnfarbe erstrahlen zu lassen.

Diese Methode nennt sich das Internal Bleaching und wird seit Jahrzehnten praktiziert. Es gab fortlaufend Fort- und Rückschritte in dieser Behandlung, so dass ich nun in meiner Arbeit den heutigen Stand des Wissens, aus der mir zur Verfügung stehenden Literatur, zusammenfassen möchte.

Weiters wird in der Arbeit auf mögliche Komplikationen, Nebenwirkungen, Indikationen, sowie Kontraindikationen der verschiedenen Bleichmittel und Bleichmethoden eingegangen.

## **Abstract**

Since aesthetic dentistry is becoming more and more important today, the topic of internal bleaching, bleaching of root-treated teeth, seemed to be very interesting and important to me. At no time before, the ideal of beauty was so strongly influenced by the media. We can almost speak of clear rules about what we humans consider to be "beautiful" and what we consider "not beautiful". A radiant, white smile is clearly one of the beauty ideals for many people.

Therefore, it is self-evident that a dark tooth, especially in the front tooth area, is perceived as very disturbing.

However, there are various reasons for this problem. One of the most common problems is that many teeth become dark after a completed root canal treatment. If this happens in the visible area, there are very cost-intensive and invasive methods, such as crowns or veneers to embellish this tooth. (Veneers are adhesively attached to the buccal surface of the tooth.) As already mentioned, these variants are relatively invasive and cost-intensive, since a great deal of the usually healthy but discolored tooth substance (enamel or dentin) has to be removed during the grinding process for these restorations.

Especially patients are pleased to hear that there is a much simpler, more substance-sparing and less expensive way to let such a discolored, devitalized tooth shine again in its old freshness and accustomed tooth color.

This method is called internal bleaching and has already been used for decades.

There have been continuous steps forward and backward in this treatment, so that I would now like to summarize the current state of knowledge in my thesis, from the literature available to me.

Furthermore, possible complications, side effects, indications as well as contraindications, the different bleaching agents and bleaching methods are dealt with in my diploma thesis.

# Inhaltsverzeichnis

Danksagungen .....	II
Abstrakt .....	III
Abstract.....	IV
Inhaltsverzeichnis .....	V
Abbildungsverzeichnis .....	VII
Tabellenverzeichnis .....	IX
1 Einleitung .....	1
1.1 Der Aufbau des Zahnes.....	1
1.1.1 Pulpa .....	2
1.1.2 Dentin .....	2
1.1.3 Schmelz .....	3
1.2 Die Ziele des Bleichens .....	3
1.2.1 Ästhetik der Zähne.....	4
1.2.2 Die Farbe (Farbton, Chroma, Helligkeit) .....	4
1.3 Entwicklungsschritte des Bleichens.....	5
1.3.1 Zahnbleaching: Der Beginn.....	6
1.3.2 Die Entwicklung moderner Bleichmethoden .....	7
2 Problemstellung - Zahnverfärbungen .....	10
2.1 Extrinsische Verfärbungen.....	12
2.1.1 Häufigste Ursachen für extrinsische Verfärbungen: .....	13
2.2 Intrinsische Verfärbungen.....	13
2.2.1 Präeruptive intrinsische Verfärbungen .....	14
2.2.2 Posteruptive intrinsische Verfärbungen.....	15
3 Material und Methoden .....	17
3.1 Literatursuche .....	17
3.2 Bleichmittel.....	17
3.2.1 Wasserstoffperoxid (Hydrogenperoxid) .....	18
3.2.2 Karbamidperoxid .....	18
3.2.3 Natriumperborat.....	20
3.2.4 Fertig angemischte Bleichmittel.....	20
3.3 Bleichmechanismus .....	21
3.4 Bleichmethoden .....	21
3.4.1 External Bleaching .....	22

3.4.2	Internal Bleaching.....	26
4	Internal Bleaching.....	29
4.1	Indikationen vs. Kontraindikationen.....	29
4.2	Walking Bleach Technik .....	31
4.2.1	Entwicklung der Walking Bleach Technik.....	32
4.2.2	Ablauf der Walking Bleach Methode.....	33
4.3	Thermokatalytische Methode.....	36
4.4	Inside/ Outside Bleaching.....	36
4.5	In-Office-Bleaching .....	38
4.6	Nebenwirkungen und Komplikationen des internal Bleaching .....	40
4.6.1	Interne und externe Resorption/ Wurzelresorption .....	40
4.6.2	Frakturgefahr .....	42
4.6.3	Nachdunkeln nach der Behandlung.....	44
4.6.4	Übertreten des Bleichmittels in die Mundhöhle .....	44
4.6.5	Überbleichen/ Overbleaching des Zahnes .....	45
4.6.6	Adhäsionsverlust der definitiven Versorgung.....	45
5	Erkenntnisse der letzten Jahrzehnte.....	46
5.1	Faktoren die das Bleichergebnis beeinflussen .....	46
5.2	Der Einfluss der Neutralisationseinlage .....	47
5.3	Wirkung der unterschiedlichen Bleichmittel .....	47
5.4	Beständigkeit des Bleichergebnisses .....	49
5.5	Einfluss des Bleichens auf die Zahnhartsubstanz.....	50
6	Ergebnisse: State of the Art – Was wir heute wissen.....	52
7	Diskussion .....	55
8	Zusammenfassung .....	59
	Literaturverzeichnis.....	61

# Abbildungsverzeichnis

ABBILDUNG 1: ZAHNAUFBAU. ÜBERNOMMEN VON: <a href="http://agz-rnk.de/agz/pics/material/mt_00127.jpg">HTTP://AGZ-RNK.DE/AGZ/PICS/MATERIAL/MT_00127.JPG</a> , BEZOGEN AM: 28.04.2019.....	1
ABBILDUNG 2: SCHÖNHEITSIDEAL: WEIßE ZÄHNE, ÜBERNOMMEN VON: <a href="https://www.zahnarzt-in-neufahrn.de/bleaching/">HTTPS://WWW.ZAHNARZT-IN-NEUFHRN.DE/BLEACHING/</a> , BEZOGEN AM: 10.05.2019 .....	3
ABBILDUNG 3: VITA FARBSKALA, MIT ERWEITERUNG DER UNNATÜRLICH HELLEN "HOLLYWOOD"- ZAHNFARBEN, ÜBERNOMMEN VON: <a href="https://www.vita-zahnfabrik.com/de/vita-farbskalen-31232.html">HTTPS://WWW.VITA-ZAHNFABRIK.COM/DE/VITA-FARBSKALEN-31232.HTML</a> , BEZOGEN AM: 09.07.2019 .....	5
ABBILDUNG 4 : EXTERN VERFÄRBTE ZÄHNE DURCH UNGENÜGENDE MUNDHYGIENE ÜBERNOMMEN VON: <a href="https://www.zahnarzt-drseidel.de/zahnverfaerbung.html">HTTPS://WWW.ZAHNARZT-DRSEIDEL.DE/ZAHNVERFAERBUNG.HTML</a> BEZOGEN AM: 02.07.2019.....	12
ABBILDUNG 5: AMELOGENESIS IMPERFECTA. ÜBERNOMMEN VON: <a href="https://www.dentalcare.com/en-us/professional-education/ce-courses/ce04/amelogenesis-imperfecta">HTTPS://WWW.DENTALCARE.COM/EN-US/PROFESSIONAL-EDUCATION/CE-COURSES/CE04/AMELOGENESIS-IMPERFECTA</a> BEZOGEN AM: 04.05.2019 .....	14
ABBILDUNG 6: TETRAZYKLINVERFÄRBUNG. ÜBERNOMMEN VON: <a href="https://www.zahnarzt-drseidel.de/news/tetracycline.html">HTTPS://WWW.ZAHNARZT-DRSEIDEL.DE/NEWS/TETRACYCLINE.HTML</a> , BEZOGEN AM: 04.05.2019.....	14
ABBILDUNG 7: STRUKTURFORMEL VON WASSERSTOFFPEROXID, ÜBERNOMMEN VON: <a href="http://www.chemgapedia.de/vsengine/vlu/vsc/de/ch/6/ac/bibliothek/_vlu/wasserstoffperoxid.vlu.html">HTTP://WWW.CHEMGAPEDIA.DE/VSENGINE/VLU/VSC/DE/CH/6/AC/BIBLIOTHEK/_VLU/WASSERSTOFFPEROXID.VLU.HTML</a> , BEZOGEN AM: 19.05.2019 .....	18
ABBILDUNG 8: CARBAAMIDPEROXID STRUKTURFORMEL, ÜBERNOMMEN VON: <a href="https://de.wikipedia.org/wiki/Carbamidperoxid">HTTPS://DE.WIKIPEDIA.ORG/WIKI/CARBAMIDPEROXID</a> , BEZOGEN AM: 19.05.2019 .....	18
ABBILDUNG 9: STRUKTURFORMEL VON NATRIUMPERBORAT, ÜBERNOMMEN VON: <a href="https://ec.europa.eu/health/scientific_committees/consumer_safety/docs/sccs_o_031.pdf">HTTPS://EC.EUROPA.EU/HEALTH/SCIENTIFIC_COMMITTEES/CONSUMER_SAFETY/DOCS/SCCS_O_031.PDF</a> , BEZOGEN AM: 03.07.2019 .....	20
ABBILDUNG 10: IN-OFFICE-BLEACHING, ÜBERNOMMEN VON: <a href="https://link.springer.com/article/10.1007/s41894-018-0021-9">HTTPS://LINK.SPRINGER.COM/ARTICLE/10.1007/S41894-018-0021-9</a> , BEZOGEN AM: 03.07.2019	23
ABBILDUNG 11: AM GIPSMODELL HERGESTELLTE, INDIVIDUELLE BLEICHSCHIENE, ÜBERNOMMEN VON: <a href="http://www.youbleach.com/">HTTP://WWW.YOUBLEACH.COM/</a> , BEZOGEN AM: 05.06.2018.....	24
ABBILDUNG 12: VORBEREITUNG FÜR DAS INTERNE BLEICHEN, ÜBERNOMMEN VON: <a href="https://www.zwp-online.info/fachgebiete/cosmetic-dentistry/bleaching/internal-bleaching">HTTPS://WWW.ZWP-ONLINE.INFO/FACHGEBIETE/COSMETIC-DENTISTRY/BLEACHING/INTERNAL-BLEACHING</a> , BEZOGEN AM: 06.05.2019 .....	28
ABBILDUNG 13: ZAHN 31 VOR UND NACH INTERNAL BLEACHING, ÜBERNOMMEN VON: <a href="https://www.zwp-online.info/fachgebiete/cosmetic-dentistry/bleaching/internal-bleaching">HTTPS://WWW.ZWP-ONLINE.INFO/FACHGEBIETE/COSMETIC-DENTISTRY/BLEACHING/INTERNAL-BLEACHING</a> , BEZOGEN AM: 17.06.2019 .....	29
ABBILDUNG 14: JUNGER PATIENT NACH FRONTZAHNTRAUMA UND ENDODONTISCHER BEHANDLUNG AN ZAHN 11 VOR FÜNF JAHREN, ÜBERNOMMEN VON: <a href="https://www.sso.ch/fileadmin/upload_sso/2_zahnaerzte/2_sdj/smfz_2010/smfz_04_2010/smfz-04_2010-forschung3.pdf">HTTPS://WWW.SSO.CH/FILEADMIN/UPLOAD_SSO/2_ZAHNAERZTE/2_SDJ/SMFZ_2010/SMFZ_04_2010/SMFZ-04_2010-FORSCHUNG3.PDF</a> , BEZOGEN AM: 05.07.2019 .....	31
ABBILDUNG 15: STATUS NACH WALKING-BLEACH-TECHNIK MIT 3 EINLAGEWECHSELN, ÜBERNOMMEN VON: <a href="https://www.sso.ch/fileadmin/pubmed/smfz-2010-04-01.pdf">HTTPS://WWW.SSO.CH/FILEADMIN/PUBMED/SMFZ-2010-04-01.PDF</a> , BEZOGEN AM: 05.07.2019 .....	32
ABBILDUNG 16: KOFFERDAM LEGEN, ÜBERNOMMEN VON: <a href="https://www.dentalmagazin.de/expertenzirkel/kofferdam-kuer-oder-pflicht/">HTTPS://WWW.DENTALMAGAZIN.DE/EXPERTENZIRKEL/KOFFERDAM-KUER-ODER-PFLICHT/</a> , BEZOGEN AM: 15.06.2019.....	35
ABBILDUNG 17: REDUKTION DER WURZELKANALFÜLLUNG BIS 2MM SUBGINGIVAL UND EINBRINGUNG DER VERSIEGELUNG DES GUTTAPERCHAS, ÜBERNOMMEN VON: <a href="https://www.thieme-connect.com/products/ejournals/html/10.1055/s-0033-1358048#N68458">HTTPS://WWW.THIEME-CONNECT.COM/PRODUCTS/EJOURNALS/HTML/10.1055/S-0033-1358048#N68458</a> , BEZOGEN AM: 15.06.2019 .....	35
ABBILDUNG 18: INTERNE VERFÄRBUNG DES ZAHNES 11, ÜBERNOMMEN VON: <a href="https://cdeworld.com/courses/4448-bleaching_the_single_dark_tooth">HTTPS://CDEWORLD.COM/COURSES/4448-BLEACHING_THE_SINGLE_DARK_TOOTH</a> , BEZOGEN AM: 21.06.2019 .....	37
ABBILDUNG 19: SCHIENE FÜR INSIDE/OUTSIDE BLEACHING, ÜBERNOMMEN VON: <a href="https://cdeworld.com/courses/4448-bleaching_the_single_dark_tooth">HTTPS://CDEWORLD.COM/COURSES/4448-BLEACHING_THE_SINGLE_DARK_TOOTH</a> , BEZOGEN AM: 21.06.2019 .....	38
ABBILDUNG 20: ERGEBNIS NACH 8 WOCHEN INSIDE/OUTSIDE BLEICHTHERAPIE, ÜBERNOMMEN VON: <a href="https://cdeworld.com/courses/4448-bleaching_the_single_dark_tooth">HTTPS://CDEWORLD.COM/COURSES/4448-BLEACHING_THE_SINGLE_DARK_TOOTH</a> , BEZOGEN AM: 21.06.2019 .....	38
ABBILDUNG 21: WURZELRESORPTION AN ZAHN 21, ÜBERNOMMEN VON: <a href="https://www.slideshare.net/hosfaisal/internal-bleaching">HTTPS://WWW.SLIDESHARE.NET/HOSFAISAL/INTERNAL-BLEACHING</a> , BEZOGEN AM: 05.07.2019 .....	40

ABBILDUNG 22: ANFANGSFARBE DER ZU BLEICHENDEN ZÄHNE SOWIE URSACHE DER VERFÄRBUNG, ÜBERNOMMEN VON (ABBOTT, HEAH 2009), BEZOGEN AM: 22.09.2019..... 46

## Tabellenverzeichnis

Tabelle1: Klassifikation der Farbveränderungen und äthiologische Faktoren (Cogo, E., Sibilla, P.,Turrini, R., 2013, Plotino, Buono et al. 2008)

Tabelle 2: Allgemeine Indikationen und Kontraindikationen für eine interne Bleichtherapie (Jacker-Guhr 2016)

# 1 Einleitung

Zu Beginn eine kurze Übersicht über die Morphologie und Anatomie des Zahnes, um die Wirkungsweisen der verschiedenen Bleichtherapien besser verstehen zu können.

## 1.1 Der Aufbau des Zahnes

Im groben Aufbau unterscheidet man an einem Zahn seine Krone (Corona dentis), seinen Zahnhals (Collum oder Cervix dentis) und seine Wurzel (Radix dentis) mit der Wurzelspitze (Apex). Daraus ergeben sich die auf den einzelnen Zahn bezogenen Richtungsbezeichnungen: koronal, zervikal und apikal. Die Wurzel des Zahnes liegt in einem Knochenfach, welches als Alveole bezeichnet wird, wo sie über Fasern (Sharpey´sche Fasern) am Knochen aufgehängt ist. Von außen wird der Knochen sowie der Zahn bis zur Schmelz-Zement-Grenze von Zahnfleisch (Gingiva) umgeben.

Von innen nach außen ist der Zahn aufgebaut aus Weichgewebe (Pulpa) und dem umgebenden Zahnhartgewebe (Dentin, Schmelz und Zement) (Lehmann, Klaus M., Hellwig, Elmar.,Wenz, Hans-Jürgen., 2012).

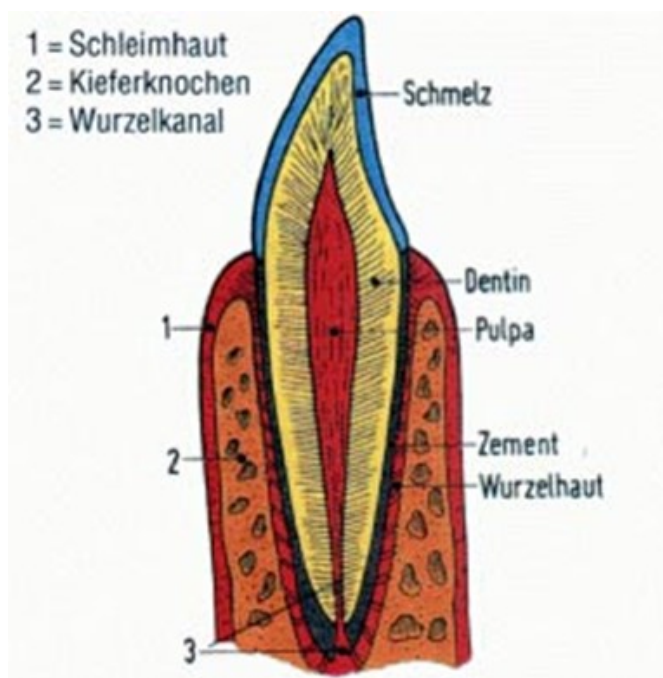


Abbildung 1: Zahnaufbau. Übernommen von: [http://agz-rnk.de/agz/pics/material/mt\\_00127.jpg](http://agz-rnk.de/agz/pics/material/mt_00127.jpg), Bezogen am: 28.04.2019

### **1.1.1 Pulpa**

Die Pulpa entspricht einem bindegewebigen Strang der von Blutgefäßen, Lymphgefäßen und Nerven gebildet wird. Die Zahnpulpa sowie das sie umgebende Dentin bilden eine funktionelle Einheit, daher wird in der Endodontie häufig vom Dentin-Pulpa-Komplex gesprochen (Bröse 2017).

Am Übergang der Pulpa zum Dentin liegen die Körper der Odontoblasten, welche befähigt sind auf gewisse Reize hin neues Dentin zu bilden, solange die Pulpa noch vital ist (Hülsmann, M. 2008).

Solange sich die Pulpa in einem Zahn befindet und diese nicht abgestorben ist, kann dieser Zahn als vital bezeichnet werden. In der Praxis wird dies mit einem sogenannten Vitalitätstest (Kältetest) befundet. Die Hauptaufgabe der Pulpa besteht darin Dentin zu produzieren. Durch das Gefäßsystem der Pulpa findet die Ernährung des Dentins statt. Die Pulpa ist befähigt sensorische, thermische, osmotische sowie chemische und mechanische Reize wahrzunehmen (Bröse 2017).

### **1.1.2 Dentin**

Die gesamte Pulpa wird umgeben von Dentin, welches von den Odontoblasten schichtweise von außen nach innen gebildet wird. Die Odontoblasten lassen bei diesem Dentinbildungsvorgang ihren Zellfortsatz im Dentin zurück und ihre Körper kommen letztendlich am Übergang zur Pulpa zu liegen. Das gebildete Dentin besteht aus stark mineralisiertem Kollagen in welches die Fortsätze eingebettet liegen. Dadurch entstehen die im Dentin vorhandenen Tubuli. Im pulpanahen Dentin liegt die Querschnittsfläche aller Tubuli bei ca. 80%, im pulpafernen hingegen nur bei 4%. Am Übergang zur Pulpa befindet sich das hypomineralisierte Prädentin, danach folgt eine Mineralisationszone, das zirkumpulpale Dentin (Zwischendentin) auf welches eine Schicht Manteldentin folgt.

Während unseres ganzen Lebens wird Dentin gebildet. Das Dentin, das bis zum Abschluss des Wurzelwachstums gebildet wird, nennt sich Primärdentin. Das Dentin, welches nach Abschluss des Wurzelwachstums regulär gebildet wird, nennt man Sekundärdentin. Kommt es nun aufgrund eines Reizes (z.B. Erosion, Karies,

Trauma etc.) zur Dentinbildung, so wird dieses als Tertiär- oder Reizdentin bezeichnet (Hellwig, E., Klimek, J., Attin, T., 2009).

### 1.1.3 Schmelz

Der Zahnschmelz wird hingegen nicht wie das Dentin von Odontoblasten, sondern von Ameloblasten gebildet. Die Ameloblasten scheiden bei der Schmelzbildung eine Schmelzmatrix (eiweißhaltiges Sekret) aus, welche in weiterer Folge ausreift und mineralisiert. Er wird in Schmelzprismen geordnet, welche zu 96% aus Mineral (Hydroxylapatit) bestehen. Ein weiterer Unterschied des Zahnschmelzes zum Dentin ist, dass der Zahnschmelz nach seiner Bildung keinen Reparaturmechanismus besitzt. Er ist jedoch nach seiner Bildung und Ausreifung die härteste Substanz des Körpers (Hellwig, E., Klimek, J., Attin, T., 2009).

## 1.2 Die Ziele des Bleichens



Abbildung 2: Schönheitsideal: weiße Zähne, Übernommen von: <https://www.zahnarzt-in-neufahrn.de/bleaching/>, Bezogen am: 10.05.2019

### **1.2.1 Ästhetik der Zähne**

Jedes noch so attraktive, symmetrische und positiv ansprechende Gesicht verliert an Schönheit, wenn das Gesamtbild vom unschönen Anblick der Zähne gestört wird. Das Aussehen und die Wirkung des Lächelns eines Menschen wird maßgeblich vom Erscheinungsbild der Zähne beeinflusst. Somit ist die Attraktivität einer Person stark von der Ästhetik seiner/ihrer Zähne beeinflusst. Starke negativen Einfluss haben natürlich Zahnfehlstellungen, welche aber auch häufig als Wiedererkennungsmerkmal eines Menschen dienen können. Nicht so ist es bei Zahnlücken im Frontzahnbereich, diese gelten als die wichtigsten Parameter für die ästhetische Wirkung des Lächelns (Schwenzer, N., Ehrenfeld, M., Reitemeier, B., 2006).

### **1.2.2 Die Farbe (Farbton, Chroma, Helligkeit)**

Jedes erdenkliche Objekt bekommt seine Farbe erst in Verbindung mit Licht. Wenn von Farben gesprochen wird, so wird immer versucht diese in eine Einteilung zu bringen und zu klassifizieren. Parameter, um die Farben klassifizieren zu können sind: Farbton, Chroma und Helligkeit (Joiner 2004).

Schon immer stellt die objektive Darstellung von Farbe beziehungsweise Verfärbung ein Problem dar. Die Farbe, in der ein Zahn erscheint, hängt von der Absorption und Reflexion des Lichtes, sowie der Lichtdurchlässigkeit eines Zahnes, vor allem seiner Oberfläche ab. Daher werden der Erfolg der Bleichtherapie und die Zahnfarbe immer subjektiv bewertet (Glockner, K., Hulla et al. 1999).

- Farbton: Der Farbton der Zähne entsteht durch die Farbe des Dentins im Zahninneren. Dieser wird in der Vita-Farbskala mit den Buchstaben A-D bezeichnet.
  - Farbton A: rot-braun
  - Farbton B: orange-grau
  - Farbton C: grün-grau
  - Farbton D: rot-grau

- Chroma: Das Chroma bezeichnet den Grad bzw. die Intensität der Sättigung des Farbtons. Dieses wird in der Vita-Farbskala mit der jeweiligen Zahl hinter dem Buchstaben des Farbtons benannt (z.B. A1, A2 ..., B1, B2 usw...).
- Helligkeit/Wertigkeit: Der Helligkeitsgrad wird durch den Prozentanteil an Grau, den die Farbe aufweist, definiert (größer, desto weißer; kleiner, umso dunkler). Die Helligkeit von Zähnen kommt vor allem durch die Schmelzdicke über dem Dentin zustande (je mehr Schmelz, desto heller der Zahn) (Hoffmann, A. 2010).



Abbildung 3: Vita Farbskala, mit Erweiterung der unnatürlich hellen "Hollywood"-Zahnfarben, Übernommen von: <https://www.vita-zahnfabrik.com/de/VITA-Farbskalen-31232.html> , Bezogen am: 09.07.2019

### 1.3 Entwicklungsschritte des Bleichens

Das Bleichen der Zähne für ein gesundes, jugendliches und ästhetisches Aussehen ist keinesfalls ein Wunsch, der in den letzten Jahrzehnten entstanden ist. Der Wunsch nach einem strahlend schönen Lächeln ist stark gewachsen und erhält durch die modernen Medien mehr Aufmerksamkeit, jedoch existierte dieser auch schon vor hunderten von Jahren bei unseren Vorfahren.

Schon sehr früh in der Geschichte der Menschheit wurde großer Wert auf das Lächeln und im Besonderen auf die Zähne gelegt (Glockner, K., Hulla et al. 1999, Cogo, E., Sibilla, P., Turrini, R., 2013, Attin, Paque et al. 2003).

### 1.3.1 Zahnbleaching: Der Beginn

Bei dem Bleichen der Zähne handelt es sich um alles andere als eine moderne Methode.

Schon die Phönizier und Römer erfanden Methoden, um Zähne aufzuhellen. Zu diesem Zwecke setzten sie auf die Wirkung von Natriumkarbonat und versuchten diese mit Sonnenlicht zu verstärken.

Im Zeitalter der Römer kamen diverse Naturprodukte auf Wachsbasis oder Harnsäure zum Einsatz. Um die Zähne aufzuhellen, wurden zum Beispiel Wickel, die in Urin getränkt waren, aufgelegt (Cogo, E., Sibilla, P., Turrini, R., 2013, Zantner, Kielbassa 2004).

Die Zahnärzte/-innen des Mittelalters waren die Barbieri, welche sich nicht ausschließlich mit dem Extrahieren von Zähnen ihrer Patienten/innen auseinandersetzten, sondern sich auch um ein gesundes, weißes Lächeln dieser bemühten. An die damals von den Barbieren verwendete Methode wäre zwar zum heutigen Zeitpunkt nicht zu denken, jedoch war sie eine sehr effektive. Mit Eisenfeilen wurde die äußerste Schmelzschicht, der zu dunklen Zähne abgeschliffen. War man nach diesem Eingriff mit der Farbe noch nicht zufrieden, wurde eine Mischung aus Natriumkarbonat und Milchsäure oder Salpetersäure angewandt. Diese löste ähnlich wie die heute verwendete Schmelzätzung den oberflächlichen Zahnschmelz auf (Cogo, E., Sibilla, P., Turrini, R., 2013).

Des Weiteren versuchte sich die Landbevölkerung durch Hausmittel Abhilfe zu verschaffen. Sie rieben sich die Zähne zum Beispiel mit Salbei, Zitronen, Asche oder Natriumkarbonat ein.

Zum Ende des 18. Jahrhunderts verwendete man dann hypochlorige Säuren, welche in Form ihrer Salze (Natrium-, Kalzium-, Kalium-) zum Bleicherfolg führten. Am Beginn des 19. Jahrhunderts kamen Chlor, Kalziumchlorid und Oxalsäure am häufigsten zum Einsatz.

Im Anschluss daran waren dann Natriumperborat und Natriumhypochlorid, getrennt oder in Kombination angewandt, die beliebtesten Substanzen um Zähne zu bleichen. Durch Erhitzen der Produkte während der Behandlung versuchten einige Anwender/-innen die Wirkung dieser zu steigern. (Cogo, E., Sibilla, P., Turrini, R., 2013)

### 1.3.2 Die Entwicklung moderner Bleichmethoden

Seit es das Streben nach weißen, gesunden Zähnen gibt, wurden viele Fort- aber auch Rückschritte bezüglich der Entwicklung von Bleichmethoden gemacht. Im Folgenden eine chronologische Abfolge der Entwicklungsmeilensteine:

1799: Macintosh war der erste der ein Bleichmittel für Zähne entdeckte, welches er Bleaching Powder nannte und das aus Kalkchlorid bestand.

1848: Der Beginn des Bleichens nicht vitaler Zähne mit Kalkchlorid durch Dwinelle.

1864: Truman führte eine effektive Methode zum Bleichen devitaler Zähne ein, dafür verwendete er Chlor aus einer Lösung von Kalziumhydrochlorit und Essigsäure (Greenwall 2003).

Später wurde diese umgewandelt in eine wässrige Lösung von Natriumhypochlorit, bekannt als Labarraque-Lösung (Alqahtani 2014).

1877: Chapple dokumentierte die Verwendung von Salzsäure und Oxalsäure zum Bleichen vitaler und nicht-vitaler Zähne (Greenwall 2003).

1884: Harlan schlug vor, hoch konzentriertes Wasserstoffperoxid als Bleichmittel zu verwenden (Goldstein 1997).

Um diese Bleichmethode zu verbessern wurden viele verschiedene Versuche unternommen, um die anfänglich sehr hohen und toxischen Konzentrationen zu reduzieren.

Zum Beispiel kam eine Mischung aus Äther und Wasserstoffperoxid zum Einsatz, „Pirozone“ genannt, in welche zusätzlich Strom eingeleitet wurde. Die Lösung konnte zwar gut in die Zahnhartgewebe eindringen, war aber übelriechend und zudem sehr leicht entflammbar (Cogo, E., Sibilla, P., Turrini, R., 2013), jedoch zu diesem Zeitpunkt die effektivste Methode, um alle Arten von Verfärbungen der Zähne zu bleichen. (Greenwall 2003).

1895: Garnetson versuchte zur Aufhellung Chlor auf die Zahnoberfläche devitaler Zähne zu geben. 1910 wurde dies von Prins mit 30% Hydrogenperoxid auf nicht vitalen, aber ebenso an vitalen Zähnen probiert (Haywood 1992).

Späteres 19. Jahrhundert: Es wurden viele verschiedene Bleichmittel zum Aufhellen devitaler Zähne erfolgreich eingesetzt (Haywood 1992).

Kaliumcyanid, Oxalsäure, schwefelhaltige Säure, Aluminiumchlorid

Natriumhypophosphat, Pyrozon, Wasserstoffdioxid, Natriumperoxid.

Sie alle wurden in direkte oder indirekte Oxidationsmittel unterteilt (Alqahtani 2014).

In der darauffolgenden Zeit wurden Pyrozon, Superoxol und Natriumdioxid als die effektivsten direkten Oxidationsmittel bekannt. Das beliebteste indirekte Oxidationsmittel war zu dieser Zeit ein Chlorderivat (Haywood 1992).

1918: Abbot entwickelte ein hoch intensives Licht, welches eine schnelle Temperaturerhöhung im Hydrogen Peroxid bewirken konnte, um so den chemischen Bleichprozess zu aktivieren (Cogo, E., Sibilla, P., Turrini, R., 2013).

1924: Prinz verfolgte dasselbe Prinzip, nämlich mit der Aktivierung des Bleichprozesses durch Licht, nur verwendete er eine Lösung aus Perborat in Hydrogen Peroxid (Greenwall 2003).

1958: Pearson wendete 35% Hydrogen Peroxid im Zahn an und schlug vor 25% Hydrogen Peroxid und 75% Äther zu mischen und durch Licht- und Hitzeaktivierung den chemischen Bleichprozess zu beschleunigen (Greenwall 2003).

Die verschiedenen Bleichmittel wurden in Kategorien eingeteilt, je nachdem welche Verfärbungen sie bleichen konnten. Eisenflecken wurden entfernt mit Oxalsäure, Silber- und Kupferflecken konnten erfolgreich mit Chlor gebleicht werden und Jodflecken mit Ammoniak (Alqahtani 2014).

Schon damals war es jedoch kaum möglich Amalgamverfärbungen zu bleichen; allgemein Metallflecken waren mäßig effektiv mit Kaliumcyanid zu entfernen (Greenwall 2003).

1950-1960: Pirozone (Mischung aus Wasserstoffperoxid und Äther) und Natriumperborat waren die beliebtesten Bleichmittel dieser Zeit (Alqahtani 2014).

1961: Spasser verwendete Natriumperborat, um devitale Zähne zu bleichen. Das Natriumperborat wurde erstmals mit Wasser gemischt und für ca. 1 Woche im Pulpenkavum belassen. Die Anwendung wurde meist vier bis fünfmal wiederholt. Dies war die Erfindungsstunde der „**Walking Bleach Technik**“ (Greenwall 2003).

1963: Nutting und Poe ersetzen erstmals das Wasser in dem Gemisch mit Natriumperborat, durch Superoxol (30% Wasserstoffperoxid). Diese Mischung wurde einige Tage in der Pulpakammer belassen. Die Methode wurde ab diesem Zeitpunkt als die „modifizierte Walking Bleach Technik“ bekannt. Zudem beschrieben sie, dass es unbedingt notwendig sei, das im Wurzelkanal vorhandene Guttapercha vor Behandlungsbeginn zu versiegeln. (Nutting, Poe 1967).

1965: Stewart platzierte ein in Superoxol getränktes Wattepellet in der Pulpakammer und erhitzte es mit einem heißen Instrument entweder direkt in der Pulpakammer oder von bukkal. Dies war die erste bekannte Anwendung der sogenannten „**thermokatalytischen Bleichtechnik**“ (Haywood, V. B. 1992).

1989: Haywood und Heymann stellten Carbamid Peroxid als ein Bleichmittel für das Bleichen von vitalen und devitalen Zähnen vor (Valera, Camargo et al. 2009).

1997: Eine neue Technik, deren Idee es war das Bleichmittel ins Innere und auf das Äußere des Zahnes aufzutragen, wurde von Settembrini erfunden. Diese Technik nannte sich „**inside/outside bleaching**“ (Settembrini, Gultz et al. 1997).

Daraufhin wurden viele weitere Versuche, diese Methode zu verbessern durchgeführt.

Die erste cervikale Resorption in Verbindung mit internal bleaching wurde im Jahr 1979 von Harrington und Natkin dokumentiert. (Harrington, Natkin 1979)

In den folgenden 30 Jahren kamen Wasserstoffperoxid und Natriumperborat für das Bleichen von Zähnen immer wieder sehr erfolgreich zum Einsatz.

Zu Beginn wurde auch versucht devitale Zähne von außen zu bleichen, in der Hoffnung das Bleichmittel würde durch den Schmelz wirken. Der Erfolg war jedoch limitiert. Erst als das Bleichmittel in die Pulpakammer eingebracht wurde, erzielte man gute Ergebnisse.

## **2 Problemstellung - Zahnverfärbungen**

Bevor der/die Zahnarzt/ärztin eine Bleichmethode auswählt, gilt es einen viel wichtigeren Punkt abzuklären. Dieser besteht darin die Ursache der entstandenen Zahnverfärbung festzustellen. Es ist eine wesentliche und für den Erfolg der Behandlung entscheidende Fähigkeit des/der Zahnarztes/ärztin, die Art und Ursache der Zahnverfärbung richtig zu diagnostizieren, da diese Erkenntnis für den Verlauf der weiteren Behandlung entscheidend ist. Die wichtigste Unterscheidung von Verfärbungen findet zwischen extrinsischen (an der Zahnoberfläche), intrinsischen (im Zahninneren) und internalisierten (nach innen aufgenommenen) Verfärbungen statt. (Rieben, Deridopoulou et al. 2007)

Unterschieden werden somit auch die Bleichmethoden, als externe oder interne Bleichverfahren. Je nach Ätiologie der Verfärbung muss nun vom/von der Behandler/in die korrekte und effizienteste Methode gewählt werden. (Jacker-Guhr 2016)

Extrinsische Verfärbungen	Intrinsische Verfärbungen	
	<i>Präeruptive</i>	<i>Posteruptive</i>
Chromogene Bakterien	Dentinogenesis oder Amelogenesis imperfecta	Entkalkungen
Verfärbungen durch Lebensmittel und Getränke	Dentale Fluorose	Kariöse Läsionen
Medikamente (Zyklosporine)	Medikamente (Tetrazykline)	Zahnärztliche Materialien (Amalgam, Einlagen, Wurzelfüllmaterialien)
Spülungen (mit Chlorhexamed oder Zinnfluorid)	Systemische Erkrankungen (Thalassämie, fötale Erythroblastose etc.)	Blutungen und/oder Nekrosen der Pulpa
Salze oder Schwermetalle		Verbliebenes Pulpagewebe nach endodontischer Behandlung
Rauchen		Wurzelresorption
mangelnde Mundhygiene		Alterungsprozesse

Tabelle1: Klassifikation der Farbveränderungen und äthiologische Faktoren (Cogo, E., Sibilla, P., Turrini, R., 2013, Plotino, Buono et al. 2008a)

## 2.1 Extrinsische Verfärbungen

Die extrinsischen Zahnverfärbungen können auch als exogene Zahnverfärbungen bezeichnet werden, da diese immer posteruptiv entstehen und den Zähnen von außen zugeführt oder angelagert werden. Es kann zwischen direkter und indirekter Verfärbung unterschieden werden (Suliaman A.M. 2008, Löbel 2011).

Exogene Zahnverfärbungen entstehen durch Chromogene, die an die Zahnoberfläche angelagert oder in die bestehende Plaque bzw. den Zahnstein eingelagert werden. Diese entstehen zum Beispiel durch den Verzehr von gewissen Genuss- und Nahrungsmitteln (Tee, Kaffee, Rotwein, Cola oder Tabak), mangelnde Mundhygiene, können ihre Ursache aber auch in der Anwendung von Chlorhexidin- oder Zinnfluorid- haltigen Mundspüllösungen haben (NATHOO 1997, Watts, Addy 2001).

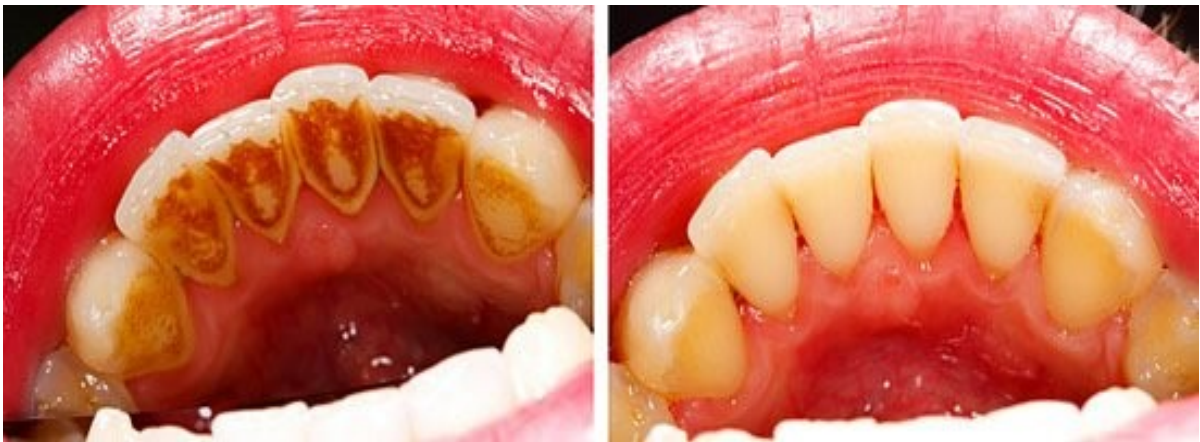

Abbildung 4 : extern verfärbte Zähne durch ungenügende Mundhygiene Übernommen von: <https://www.zahnarzt-drseidel.de/zahnverfaerbung.html> Bezogen am: 02.07.2019

### **2.1.1 Häufigste Ursachen für extrinsische Verfärbungen:**

- chromogene Bakterien (z.B. Actinomyceten)
- verfärbende Lebens-, Genussmittel und Getränke: Kaffee, Tee, Lakritze, Rotwein, Schokolade (Anhäufung von Phenolverbindungen auf dem bestehenden Pellikel)
- Tabakkonsum
- schlechte Mundhygiene (Entstehung von Plaque und Zahnstein)
- diverse Medikamente (z.B. Zyklosporin)
- Mundspüllösungen, welche Chlorhexidin oder Zinnfluorid enthalten
- Salze aus Schwermetallen (durch Reaktion der Metallionen mit den Sulfhydrylgruppen der Proteine des Pellikels -> Bildung von metallischen Sulfaten und Sulfiden), häufig als Berufserkrankung bei Arbeitern der Metallindustrie.

Aufgrund ihrer Entstehung, also der externen Anlagerung am Schmelz, benötigt man zur Entfernung der extrinsischen Verfärbungen häufig keine Bleichtherapie, sondern können durch die „professionelle Zahnreinigung“ einem/einer Prophylaxe-Assistent/Assistentin sehr gute Erfolge erzielt werden (Cogo, E., Sibilla, P., Turrini, R., 2013, Hoffmann, J. 2016).

## **2.2 Intrinsische Verfärbungen**

- metabolische Ursachen.
- vererbte Ursachen.
- iatrogene Ursachen.
- traumatische Ursachen.
- idiopathische Ursachen.
- Alterungsursachen.

Diese Art der Zahnverfärbung kann auch als endogene oder interne Zahnverfärbung bezeichnet werden, da sie durch Pigmente im Zahninneren verursacht wird. Endogene Zahnverfärbungen lassen sich grob nach ihrem Entstehungszeitpunkt in

präeruptive (während der Zahnentwicklung entstanden) und posteruptive (nach Entwicklung bzw. Durchbruch des Zahnes entstanden) Verfärbungen einteilen. (NATHOO 1997)

### 2.2.1 Präeruptive intrinsische Verfärbungen

- Dentinogenesis oder Amelogenesis imperfecta (Hypoplasien des Schmelzes, Hyper- oder Hypokalzifikation)

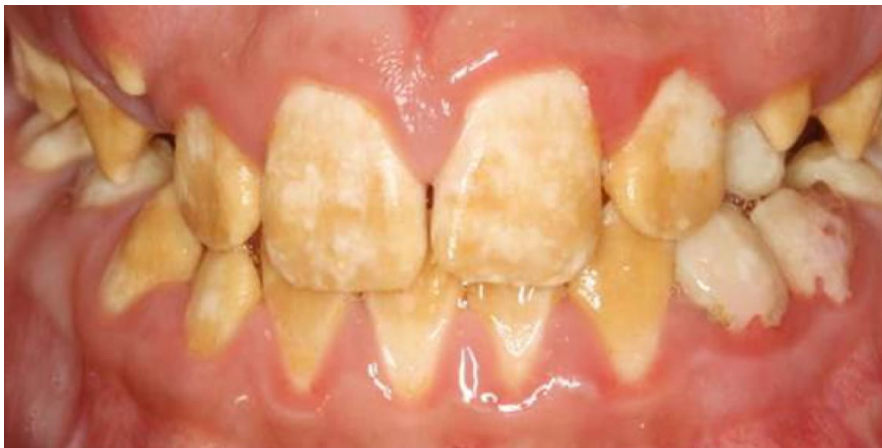

Abbildung 5: Amelogenesis imperfecta. Übernommen von: <https://www.dentalcare.com/en-us/professional-education/ce-courses/ce04/amelogenesis-imperfecta> Bezogen am: 04.05.2019

- Medikamenteneinlagerung (Tetrazyklin)

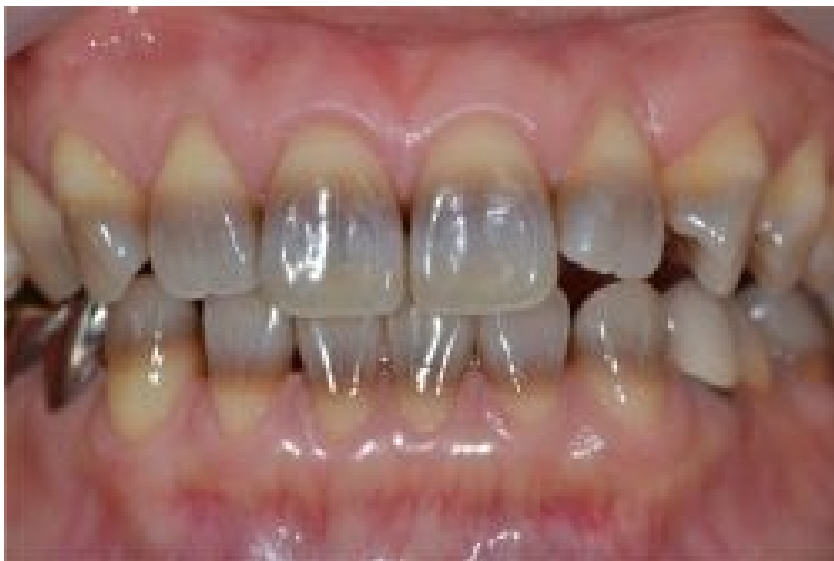

Abbildung 6: Tetrazyklinverfärbung. Übernommen von: <https://www.zahnarzt-drseidel.de/news/tetracycline.html>, Bezogen am: 04.05.2019

- systemische Erkrankungen (Thalassämie, fötale Erythroblastose, Hyper- oder Hypothyreoidismus, ektodermale Dysplasie, Mangel an Vitamin A und D, Gelbsucht, Zöliakie) (Cogo, E., Sibilla, P., Turrini, R., 2013, Plotino, Buono et al. 2008a, Zimmerli, Jeger et al. 2010).

### **2.2.2 Posteruptive intrinsische Verfärbungen**

- Nekrosen/ Blutungen der Pulpa,
- mangelhafte Wurzelkanalbehandlungen
- Entkalkungen (Einlagerung von Pigmenten wird durch die raue Oberfläche erleichtert)
- Kariöse Läsionen
- Dentale Materialien wie Amalgam, Einlagen oder einige Wurzelkanalzemente
- Wurzelresorption
- Traumata (Zimmerli, Jeger et al. 2010, Cogo, E., Sibilla, P., Turrini, R., 2013)

Der häufigste Grund für posteruptive interne Verfärbungen der Zähne ist im Behandlungsprotokoll der Wurzelbehandlung zu finden. In einer Studie von Kahler et al aus dem Jahr 2016 wurde untersucht welche Materialien und Schritte des Behandlungsprotokolls bei der Wurzelbehandlung Zahnverfärbungen begünstigen. Weiters wurde analysiert in wie vielen Fällen es nach vollendeter Wurzelbehandlung zu einer Zahnverfärbung kommt (Kahler, Rossi-Fedele 2016). Verfärbungen stellen ein echtes Problem bei mit TAP (Triple-antibiotic-paste) behandelten Zähnen dar. Kahler et al stellten in 10 von 16 Fällen (62,5%) in einer prospektiven Studie eine Verfärbung fest, die 16 Zähne wurden mit einer TAP behandelt. McTigue et al stellten Verfärbungen bei 14 von 32 Zähnen (44%) fest. Es scheint, dass Verfärbungen weniger häufig auftreten wenn Kalziumhydroxid als medikamentöse Einlage verwendet wird. Nagata et al berichteten, dass nur 3 von 11 Zähnen durch die Anwendung von Calciumhydroxid und Chlorhexidin verfärbt waren, im Gegensatz zu 10 von 12 Verfärbungen bei der Behandlung mit TAP (Kahler, Rossi-Fedele 2016).

In einer Studie von Joseph et al wurde untersucht welche Wurzelkanal-Sealer am häufigsten zu internen Verfärbungen nach einer Wurzelbehandlung führen. An extrahierten Prämolaren wurden vier verschiedene Sealer (Kerr Pulp Canal Sealer, Roths 801 (nonstaining), AH26, und Sealapex) verwendet und die Verfärbungstendenz über 12 Monate beobachtet. Bei Kerr Pulp und AH26 Canal Sealer gab es etwas mehr Verfärbungen. Zusammenfassend lässt sich jedoch sagen, dass durch die endodontischen Sealer über einen Zeitraum von 12 Monaten eine leichte bis mittlere und im Allgemeinen progressive Verfärbung hervorgerufen wird (Parsons, Walton et al. 2001).

Im Jahr 2013 wurde eine Literatur Zusammenfassung über 12 verschiedene Studien erstellt, in welcher der Zusammenhang von endodontischen Materialien und deren Verfärbungstendenz von devitalen Zähnen analysiert wurde. Es gab keine neueren endodontischen Materialien, die nicht zumindest messbare Farbveränderungen hervorgerufen haben. Für eine Reihe von Materialien, die derzeit auf dem Markt erhältlich sind, gibt es nur wenige bis gar keine Beweise für ihre Verfärbungsfähigkeit. Die endodontische Therapie sollte sich daher nicht nur auf funktionelle und biologische Aspekte konzentrieren, sondern auch ästhetische Aspekte berücksichtigen. Um das Risiko einer materialbedingten Zahnverfärbung zu reduzieren, sollten alle endodontisch verwendeten Materialien in ästhetisch wichtigen Bereichen keinesfalls aufgetragen werden. Es herrscht großer Bedarf an weiterer Forschung auf diesem Gebiet und die Dringlichkeit der Entwicklung von nicht verfärbenden endodontischen Materialien ist offensichtlich (Krastl, Allgayer et al. 2013).

## 3 Material und Methoden

### 3.1 Literatursuche

Als Grundlage dieser Arbeit diente eine Literatursuche, welche mittels Internet auf Pubmed gestartet wurde. Dabei wurden folgende Suchbegriffe eingegeben: bleaching, internal bleaching, discoloration intrinsic/extrinsic, nonvital bleaching, walking bleach, intracoronar bleaching, internal whitening, toothwhitening, bleachingagents.

Ergänzend wurden Bücher aus der Meduni Bibliothek und der Bibliothek der Zahnklinik-Graz bezogen.

### 3.2 Bleichmittel

Alle heutzutage verwendeten Bleichmittel nutzen als Basis für das Bleichen Wasserstoffperoxid ( $H_2O_2$ ) in verschiedenen Konzentrationen.

Zu den heute verwendeten Bleichmitteln zählen:

- Wasserstoffperoxid ( $H_2O_2$ )
- Karbamidperoxid ( $CH_6N_2O_3$ )
- Natriumperborat, als Mono-, Tri-, oder Tetrahydrat ( $NaBO_2 \cdot H_2O_2 \cdot 3H_2O$ )

### 3.2.1 Wasserstoffperoxid (Hydrogenperoxid)

Formel:  $\text{H}_2\text{O}_2$

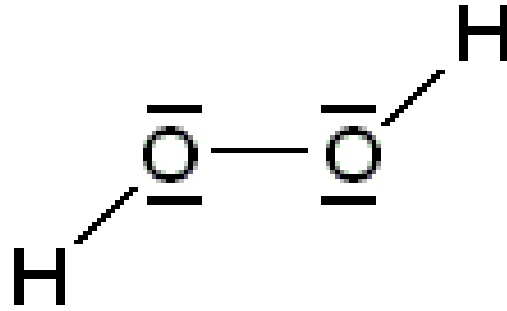


Abbildung 7: Strukturformel von Wasserstoffperoxid, übernommen von: [http://www.chemgapedia.de/vsengine/vlu/vsc/de/ch/6/ac/bibliothek/\\_vlu/wasserstoffperoxid.vlu.html](http://www.chemgapedia.de/vsengine/vlu/vsc/de/ch/6/ac/bibliothek/_vlu/wasserstoffperoxid.vlu.html), Bezogen am: 19.05.2019

Wasserstoffperoxid, in einer Konzentration von 130%, war in der Vergangenheit das am häufigsten verwendete Bleichmittel für das interne Bleichen. Da bei so hohen Konzentrationen jedoch die Nebenwirkungen sehr groß sind, wurde es im Laufe der Jahre häufig durch andere Bleichmittel ersetzt. In den 1980er und 1990er Jahren wurden verschiedene Do-it-yourself-Mischungen eingesetzt, welche heutzutage durch sicherere und auch wirksamere Produkte ersetzt wurden (Cogo, E., Sibilla, P., Turrini, R., 2013).

### 3.2.2 Karbamidperoxid

Formel:  $\text{CO}(\text{NH}_2)_2\text{H}_2\text{O}_2$

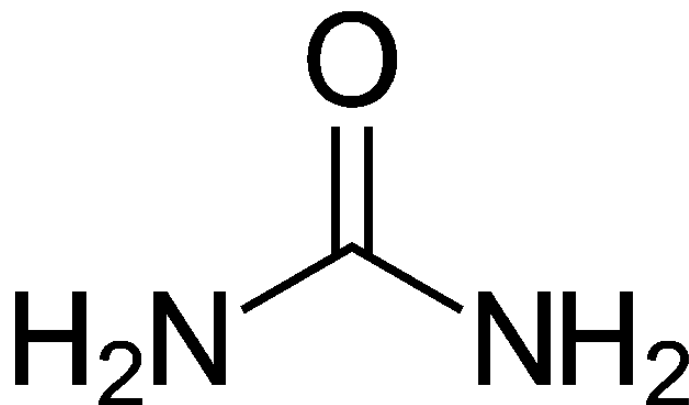


Abbildung 8: Carbaamidperoxid Strukturformel, Übernommen von: <https://de.wikipedia.org/wiki/Carbamidperoxid>, Bezogen am: 19.05.2019

Andere Namen: Harnstoff-Wasserstoffperoxid-Addukt, Harnstoffperoxid, Harnstoffperoxohydrat, Perhydrit,

Erklärbar ist die Wirkungsweise von Karbamidperoxid durch eine chemische Reaktion in wässriger Umgebung. Kommt Karbamidperoxid in Kontakt mit Wasser, so spaltet sich dieses in Wasserstoffperoxid (3%) und Harnstoff (7%). Harnstoff ist für die Reaktion nicht relevant und wird ausgeschieden. Die Bleichwirkung geht vom abgespaltenen Wasserstoffperoxid aus, da dieses in die Dentinkanälchen eindringen und die dort vorhandenen Pigmente oxidiert und in farblose, kleinere Moleküle aufspaltet (Cogo, E., Sibilla, P., Turrini, R., 2013). Karbamidperoxid beinhaltet in der Regel auch Glycerin in unterschiedlichen Konzentrationen, da es dadurch in Kombination mit Wasserstoffperoxid chemisch stabiler ist. Zehn prozentige Karbamidperoxid-Bleichmittel zeigten eine höhere antibakterielle Wirkung als eine 0,2%ige Chlorhexidinlösung (Plotino, Buono et al. 2008b).

### **Unterschiede zwischen Wasserstoffperoxid und Karbamidperoxid:**

Karbamidperoxid setzt sich wie folgt zusammen: Karbamidperoxid wird aus 3,5% Wasserstoffperoxid und 6,5% Urea gebildet. (Haywood, Van, Sword 2017).

Diese zwei Produkte weisen sowohl Gemeinsamkeiten als auch Unterschiede auf:

- Beide Produkte bleichen über eine Oxidationsreaktion
- Beide ändern die Zahnfarbe durch die Änderung der Farbe von Dentin und Schmelz
- Beide Peroxide vermindern die Haftungsfähigkeit von restaurativen Kompositen. Diese Haftungsverminderung dauert bei beiden Produkten ca. 2-3 Wochen
- Bei beiden Produkten wirkt der Zahn direkt nach dem Bleichen heller als er tatsächlich ist.
- Wasserstoffperoxid ist im Gegensatz zu Karbamidperoxid, welches 6-10 Stunden wirkt, nur 30-60 Minuten aktiv
- Der pH-Wert von Hydrogenperoxid liegt bei 5, wobei der von Karbamidperoxid über 8 liegt. (Haywood, Van, Sword 2017)

### 3.2.3 Natriumperborat

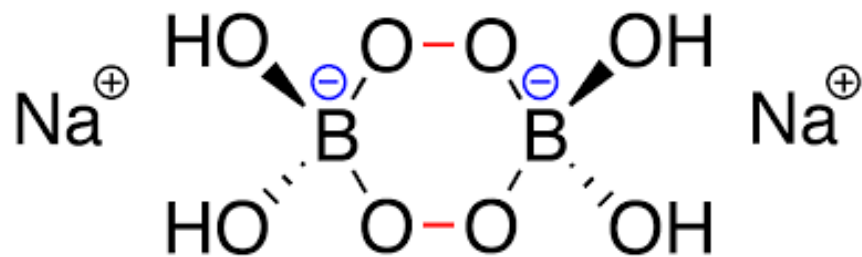


Abbildung 9: Strukturformel von Natriumperborat, Übernommen von: [https://ec.europa.eu/health/scientific\\_committees/consumer\\_safety/docs/sccs\\_o\\_031.pdf](https://ec.europa.eu/health/scientific_committees/consumer_safety/docs/sccs_o_031.pdf), Bezogen am: 03.07.2019

Natriumperborat gibt es in Form von Mono-, Tri- ( $\text{NaBO}_2 \cdot \text{H}_2\text{O}_2 \cdot 3\text{H}_2\text{O}$ ) und Tetrahydrat. Bei der internen Bleichtherapie wird Natriumperborat meist in Form des Tetrahydrat eingesetzt. Wenn man dieses nun mit Wasser mischt, wird Wasserstoffperoxid freigesetzt. Es gibt keine bekannte Änderung der Bleichwirkung wenn Natriumperborat anstelle von Wasserstoff mit Wasser angemischt wird (Ari, Ungor 2002, Zimmerli, Jeger et al. 2010). Einzig und allein kommt es zu mehr Nebenwirkungen, wie Resorptionen. Werden dazu noch Aktivierungsquellen wie Hitze verwendet, steigt die Komplikationsrate erneut (Jacker-Guhr 2016).

### 3.2.4 Fertig angemischte Bleichmittel

Im Dentalhandel sind zahlreiche bereits applikationsfertig angemischte Bleichmittel erhältlich. Beispiele dafür sind:

- Ultradent Opalescence Endo<sup>®</sup>

Dieses Bleichmittel kann für einzelne devitale Zähne gemäß der „Walking-Bleach“-Technik zur medizinischen Zahnaufhellung angewendet werden. Das Produkt enthält 35 Prozent Wasserstoffperoxid, gebrauchsfertig in der Spritze, zur Einlage in die Pulpakammer. Das farblose Gel hat eine steife, leicht applizierbare und gut abdeckbare Konsistenz. Die Wirkung tritt meist bereits nach ein bis drei Tagen ein. Besteht Bedarf kann ein Einlagewechsel durchgeführt werden.

- VOCO Perfect Bleach Office+®

Dieses Bleichmittel auf 35 Prozent Wasserstoffperoxid-Basis eignet sich sowohl zur Aufhellung einzelner oder mehrerer verfärbter vitaler oder devitaler Zähne. Der Erfolg hängt von der natürlichen Zahnfarbe sowie der Ursache und Intensität der Verfärbung ab. Aufgehellt werden können Verfärbungen infolge von Traumata oder nach Medikamenteneinnahme (z.B. Tetrazyklin) und Verfärbungen anorganischen Ursprungs z.B. durch Amalgam (Silber) (Tschackert 2014).

### **3.3 Bleichmechanismus**

Der chemische Prozess des Bleichens beruht auf einer Reaktion in Form einer oxidativen Reduktion. Farbpigmente, die in den Zahn eingelagert sind werden oxidiert, das bedeutet, sie werden gespalten und dadurch in hellere und kleinere Moleküle umgewandelt. Die langkettigen Kohlenstoffmoleküle werden zerlegt in Kohlenstoff und Wasser und gemeinsam mit dem aus dem Peroxid des Bleichmittels freigesetzten Sauerstoff abgegeben. Dieser Mechanismus wird durch die gute Permeabilität von Schmelz und Dentin des Zahnes ermöglicht und funktioniert bei allen Bleichmitteln auf dieselbe Art und Weise (Lussi, A., Schaffner, M., 2011, Kwon, Wertz 2015).

### **3.4 Bleichmethoden**

Wenn nun vom Zahnarzt/ärztin festgestellt wurde, ob die Verfärbung extrinsischer oder intrinsischer Herkunft ist, kann die korrekte Bleichmethode ausgewählt werden (Haywood, V.B., DiAngelis, A.J. 2010).

Extrinsische Verfärbungen werden extern gebleicht (bzw. sind meist durch eine professionelle Mundhygiene beim Zahnarzt/ärztin entfernbar), intrinsische Verfärbungen müssen intern gebleicht werden.

### 3.4.1 External Bleaching

Da in dieser Arbeit das Thema internal Bleaching behandelt wird, werden die Möglichkeiten zum externen Bleichen erwähnt, aber nur kurz erläutert.

Die zur Verfügung stehenden Methoden dafür sind:

In-Office-Bleaching

Home Bleaching

Over-the-Counter-Produkte

Bei jeder externen Bleichmethode sollte vor Beginn der Behandlung eine genaue Aufklärung des/der Patienten/innen bezüglich des Ablaufes der Therapie, das zu erwartende Ergebnis und mögliche Nebenwirkungen der Bleichtherapie, wie z.B. Hypersensibilitäten der Zähne erfolgen. Danach ist eine Zahnreinigung zur Entfernung der externen Beläge dringend empfohlen. Weiters sollte der Zustand vor dem Bleichbeginn durch eine Fotodokumentation sowie ein Panoramaröntgen festgehalten werden. Eine Kontrolle der Zähne in Bezug auf kariöse Läsionen oder undichte Versorgungen sollte ebenfalls erfolgen. Bestehende Amalgamfüllungen sollten ausgetauscht oder mit einem speziellen Lack (z.B. Copalite), vor dem Bleichbeginn abgedeckt werden, da es sonst zu Wechselwirkungen mit dem meist bei dieser Methode eingesetzten Karbamidperoxid kommen kann. Freiliegende Dentinbereiche (z.B. an Zahnhälsen, Schliffacetten) sollten ebenfalls versiegelt werden um Hypersensibilitäten nach der Behandlung zu verringern. Zur Versiegelung dieser Bereiche eignet sich zum Beispiel ein Dentinhaftvermittler, dieser soll die Penetration des Bleichmittels durch die Dentinkanälchen verhindern oder zumindest erschweren. (Wiegand, Attin 2002)

### 3.4.1.1 In-Office-Bleaching/ Power Bleaching

Diese externe Bleichmethode wird wie der Name schon sagt in der Praxis durchgeführt. Dabei ist es notwendig das Zahnfleisch entsprechend vor dem Bleichmittel zu schützen, was heutzutage sehr gut mit z.B. flüssigem Kofferdam erfolgen kann. Danach wird das Bleichmittel auf den Zahn aufgetragen. Heute ist es nicht mehr empfehlenswert als Bleichmittel hochprozentigen Wasserstoffperoxid zu verwenden, weiters wird von der Anwendung von Hitze und Licht abgeraten.

Vorteile dieser Bleichmethode sind die ständige Kontrolle des/der Zahnarztes/ärztin während der Behandlung, so dass die Weichgewebe vor dem Bleichmittel gut geschützt werden und das gewünschte Ergebnis relativ schnell erreicht werden kann.

Nachteile sind vor allem die Dauer der Behandlung bzw. die Häufigkeit der Besuche in der Zahnarztpraxis, die Kosten der Behandlung und das nicht genau vorhersagbare Ergebnis. Weiters kann nicht genau abgeschätzt werden ob es trotz gutem Schutz zu keinen Weichgewebsschäden kommt. Nach der Behandlung ist auf jeden Fall mit Hypersensibilitäten zu rechnen. Jedoch konnte auch bei hohen Konzentrationen von Bleichmitteln gezeigt werden, dass die Reaktion der Pulpa reversibel ist. Wenn die Zähne vor dem Bleichprozess geätzt wurden, müssen sie danach auch poliert werden. (Haywood, Van 1992)

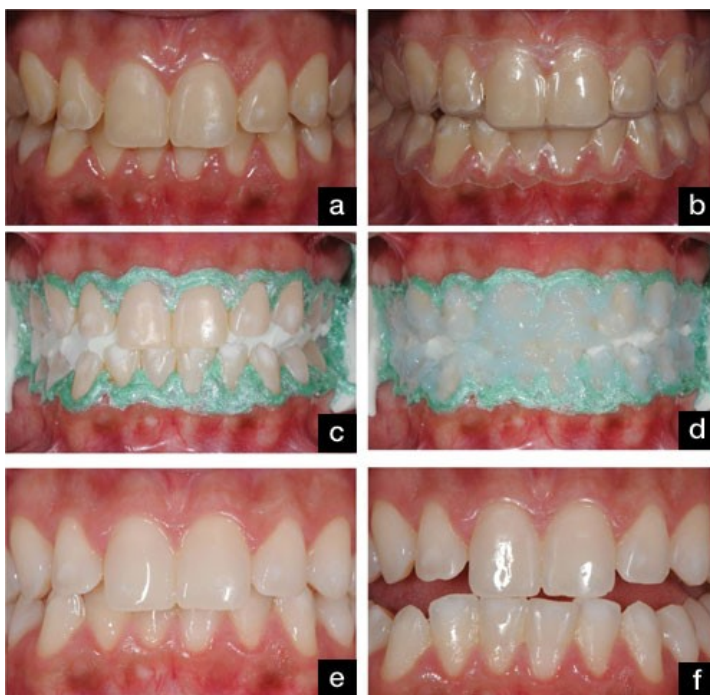


Abbildung 10: In-Office-Bleaching, Übernommen von: <https://link.springer.com/article/10.1007/s41894-018-0021-9>, Bezogen am: 03.07.2019

### 3.4.1.2 Home Bleaching

Ideal funktioniert das Home-Bleaching bei gelblichen, bis leicht braunen Verfärbungen der Zähne. Eine längere Tragedauer der Schiene wird empfohlen bei leichten Fluorosen und einer milden Form von Tetrazyklinverfärbungen. Eine Aufhellung um bis zu sechs Farbtönen ist in einer Durchschnittszeit von ca. zwei Wochen erreichbar, wobei die ersten Farbveränderungen nach ca. fünf Tagen sichtbar werden. Je stärker die Verfärbungen sind, umso länger kann diese Art der Bleichbehandlung dauern. Je nachdem welche Ursache die Verfärbung hat, wird ein Wiederholen der Behandlung alle ein bis zwei Jahre notwendig sein.

Für diese Methode muss ein Abdruck des oder der zu bleichenden Kiefer des/der Patienten/innen angefertigt werden. Über das daraufhin angefertigte Gipsmodell wird vom Techniker eine Tiefziehfolien-Schiene in Art einer Medikamententrägerschiene hergestellt. An den bukkalen Zahnflächen muss genug Platz für das Bleichgel vorhanden sein, wobei der Abschluss der Schiene sehr dicht an den Zähnen anliegen muss, sodass kein Bleichgel auf die Gingiva gelangen kann. Anderenfalls kann es bei längerer Behandlung zu Gingiva Irritationen kommen. Weiters dient der dichte Abschluss der Schiene dazu, dass das Bleichgel nicht unnötig schnell mit Speichel verdünnt und somit seine Wirkung reduziert wird. Nach der Bleichbehandlung kann die verwendete Schiene ebenfalls als Medikamententräger zur Fluoridierung eingesetzt werden. (Schmidseder 2009)

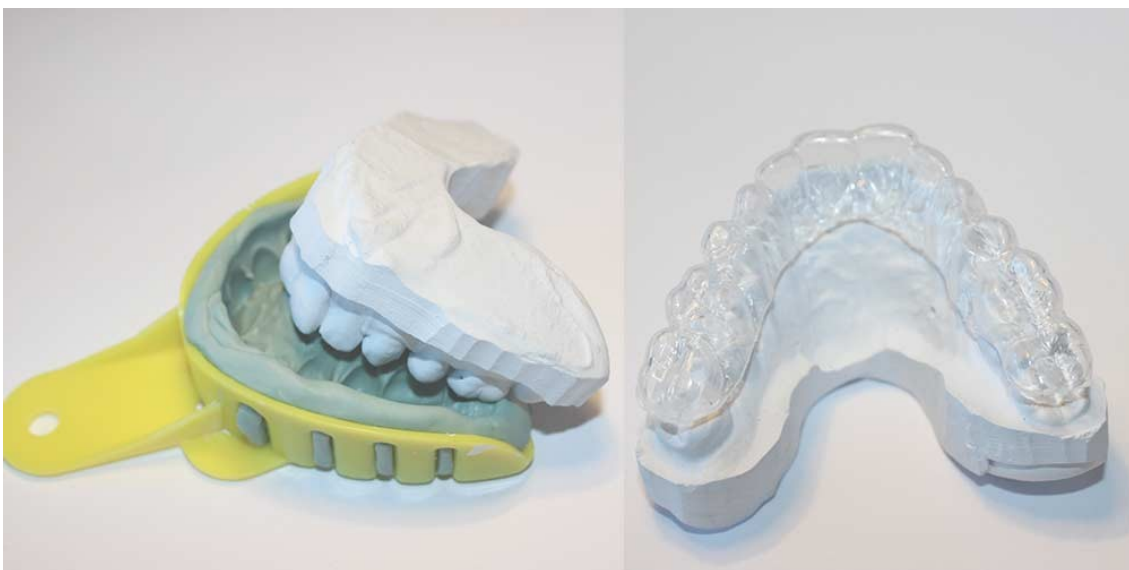

Abbildung 11: am Gipsmodell hergestellte, individuelle Bleichschiene, Übernommen von: <http://www.youbleach.com/>, Bezogen am: 05.06.2018

### **3.4.1.3 Over-the-Counter**

Die Vorteile des Bleichens zuhause mit Schienen wurden ausgenutzt und so kamen im Jahr 2000 in den USA die sogenannten Over-the-Counter-Produkte auf den Markt. Durch die geringeren Kosten als herkömmliche/professionelle Produkte haben die rezeptfrei vermarkteten Bleichprodukte „Over-the-Counter-Produkte“ die Zahnaufhellung zuhause stark angeregt. Derzeit sind hauptsächlich Zahnpasten, Gele, Bleichstreifen, Kaugummis, Spülungen oder Anstrichfolien mit niedrigem Wasserstoffperoxid- oder Karbamidperoxidgehalt für den Endverbraucher in Apotheken, Supermärkten, sowie im Internet erhältlich. Jedoch können diese selbst angewandten Artikel auch Komplikationen mit sich bringen und zu einem schlechteren Ergebnis führen als die vom/von der Zahnarzt/ärztin professionell durchgeführte und überwachte Bleichbehandlung. Weiters fehlt es deutlich an Langzeiterfahrungen und klinischen Studien, die fundierte wissenschaftliche Hintergründe für diese Over-the-Counter-Produkte liefern (Cogo, E., Sibilla, P., Turrini, R., 2013).

### **3.4.1.4 Komplikationen des external Bleaching**

Die am häufigsten dokumentierten Komplikationen des externen Bleichens sind Sensibilitätsstörungen der gebleichten Zähne meist durch eine erhöhte Sensibilität bemerkbar für den/die Patienten/Patientin und weiters Gingivairritationen durch Übertreten des Bleichmittels auf das Zahnfleisch. Diese verschwinden jedoch im Normalfall meist nach Beendigung der Bleichtherapie wieder. Anderenfalls können Mittel wie Kaliumnitrat oder Natriumfluorid eingesetzt werden, um diese wieder in den Griff zu bekommen. Bislang war Karbamidperoxid in einer Konzentration von  $10\% \pm 1\%$  das einzige Bleichmittel, welches von der American Dental Association (ADA) das Gütesiegel erhalten hat, demnach das Einzige, das die Sicherheit und Wirksamkeit des Bleichens zuhause gewährleistet (Demarco, Meireles et al. 2009).

### 3.4.2 Internal Bleaching

Beim internen Bleichen von wurzelbehandelten/devitalen Zähnen wird das Bleichmittel in die Pulpenkammer eingebracht (Alqahtani 2014).

Daher ist es sehr wichtig vor Beginn des Bleichens einige Dinge zu beachten.

**Unumgängliche Voraussetzungen** für das interne Bleichen eines Zahnes sind:

- Die vorhandene Wurzelkanalbehandlung muss sowohl klinisch als auch röntgenologisch auf ihre absolute Suffizienz überprüft werden, um so das Risiko für eine periapikale Läsion möglichst zu minimieren (Glockner, K. 2011, Zimmerli, Jeger et al. 2010).
- Das Kleinbildröntgen vor der Behandlung dient weiters zum Ausschluss einer periapikalen Entzündung und Überprüfung etwaiger vorhandener zervikaler Defekte.
- Eventuell vorhandene Amalgamfüllungen sind gänzlich zu entfernen und insuffiziente Restaurationen müssen durch eine absolut dichte Füllung ausgetauscht werden (Glockner, K. 2011, Zimmerli, Jeger et al. 2010).
- Auf keinen Fall sollte eine alte Wurzelbehandlung mit einem früher verwendeten Silberstift vorhanden sein. Da dieser, durch die fortwährende Abgabe von Silberionen rasch zu einem Rezidiv führen kann (Glockner, K., Hulla et al. 1999). Aus diesem Grund sollte im Fall des Vorhandenseins eines Silberstiftes immer eine Revision des zu bleichenden Zahnes erfolgen und im Weiteren der Wurzelkanal mit Guttapercha suffizient abgefüllt werden (Glockner, K. 2011).
- Das Abdichten des Guttapercha, als Wurzelfüllmaterial des wurzelbehandelten Zahnes, im Pulpenkavum mit einer dünnen Zementschicht ist unerlässlich um im weiteren Behandlungsverlauf das Risiko einer zervikalen oder parodontalen Schädigung des Zahnes zu minimieren (Camps, de Franceschi et al. 2007, Glockner, K. 2011).
- Externe Verfärbungen, welche die Farbwahrnehmung maßgeblich beeinflussen, müssen ebenfalls entfernt werden.

- Vor Beginn der Bleichbehandlung sollte in jedem Fall eine Fotodokumentation inklusive Farbschlüssel erfolgen um das Ergebnis objektivierbar und den daraus resultierenden Behandlungserfolg nachweisbar zu machen. (Zimmerli, Jeger et al. 2010).
- Es ist ebenso unerlässlich vor Beginn der Behandlung den/die Patienten/Patientin über alle möglichen Komplikationen, mögliche Alternativen zur Bleichmethode und das zu erwartende Ergebnis zu informieren (Zimmerli, Jeger et al. 2010).
- Unbedingt gilt es auch den/die Patienten/Patientin aufzuklären, dass das Bleichen von bereits bestehenden Versorgungungen nicht möglich ist und daher eventuell im weiteren Verlauf zusätzliche Kosten entstehen können, wenn alte Kronen oder Füllungen getauscht werden müssen (Zimmerli, Jeger et al. 2010).
- Sehr große Füllungen, eine stark ausgehölte Pulpakammer sowie Frakturen oder Schmelzsprünge sind eine absolute Kontraindikation für das Bleichen, da die Frakturgefahr dadurch signifikant erhöht wird.

## Interne Bleichmethoden

- Walking Bleach Technik
- Thermokatalytische Technik
- Inside/outside Bleaching

Jede Verfärbung von Zähnen im Frontzahnbereich kann einfach, z.B. durch Überkronung oder Veneers, jedoch invasiv behoben werden. Das Bleichen der verfärbten Zähne ist eine gute Alternativmöglichkeit zu diesen invasiven und teilweise sehr kostspieligen Behandlungen, bei denen häufig gesunde Zahnhartsubstanz entfernt werden muss (Attin, Paque et al. 2003).

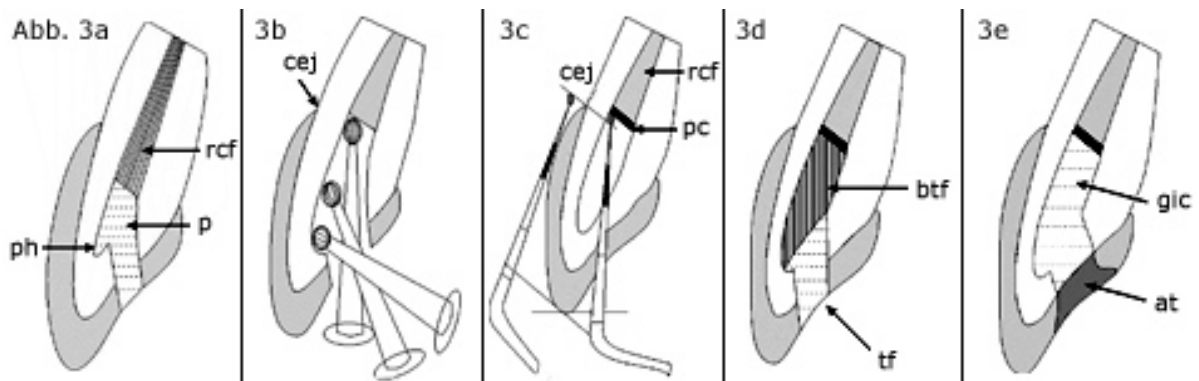


Abbildung 12: Vorbereitung für das Interne Bleichen, Übernommen von: <https://www.zwp-online.info/fachgebiete/cosmetic-dentistry/bleaching/internal-bleaching>, Bezogen am: 06.05.2019

„Schematischer Querschnitt durch einen oberen Frontzahn“ (Glockner, K. 2011):

„1) Wurzelkanalfüllung (rcf), das Pulpenhorn (ph), und den Phosphatzement (pc) im Bereich des Pulpenkavums.

2) Ausschachten des Kronenpulpenkavums mit dem Rosenbohrer. Wichtig ist die Beachtung der Ausdehnung der Pulpa vom Pulpenhorn bis zur Schmelz-Zement-Grenze (cej).

3) Überprüfung der Tiefe des Kavitätenbodens mit der Parosonde. Vom tiefsten Punkt in der Kavität bukkal bis zur Schneidekante und bukkal an der Zahnoberfläche von der Schmelz-Zement-Grenze (cej) bis zur Schneidekante. Ebenso ist die koronale Abdeckung der Wurzelkanalbehandlung mit Phosphatzement (pc) zu erkennen.

4) Schematische Darstellung der Bleicheinlage. Es ist notwendig, dass die gesamte bukkale Kavitätenwand mit Bleichagens bedeckt ist. Die Neutralisationseinlage mit Kalziumhydroxid und Cavit wird in gleicher Form durchgeführt.

5) Darstellung des Kavitätenaufbaus nach Ende der Bleichbehandlung. Aufbau des Dentinkerns mit Glasionomerezement (gic). Abschluss mit Säureadhäsivtechnik (at).“ (Glockner, K. 2011)

## 4 Internal Bleaching

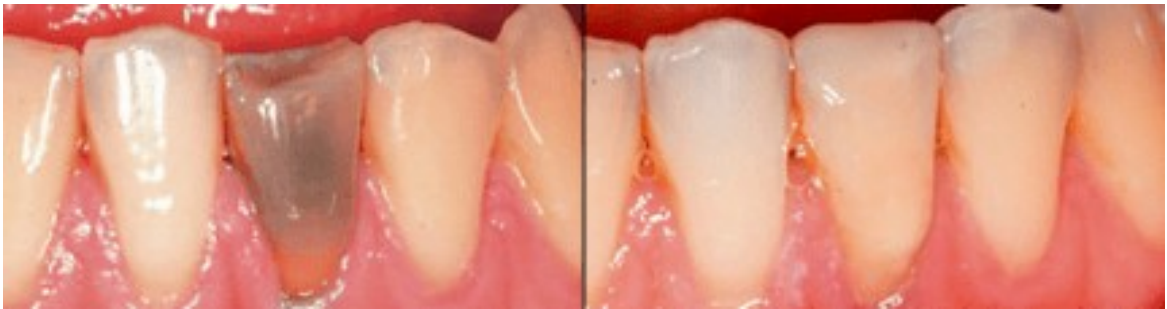

Abbildung 13: Zahn 31 vor und nach internal bleaching, Übernommen von: <https://www.zwp-online.info/fachgebiete/cosmetic-dentistry/bleaching/internal-bleaching> , Bezogen am: 17.06.2019

### 4.1 Indikationen vs. Kontraindikationen

Indikationen	Kontraindikationen
Starkes seelisches Leiden aufgrund von Farb- und Formanomalien	Allergien gegenüber Inhaltsstoffen des Bleichmittels
Ästhetische Aspekte	Freiliegende Zahnhäule
Selten medizinische Gründe	Schwangerschaft/Stillzeit
	Insuffiziente Füllungen
	Unbehandelte Parodontopathien
	Offene kariöse Läsionen
	Hochgradige Struktur- und Farbveränderungen (z.B. Dysplasien, starke Fluorosen)

Tabelle 2: Allgemeine Indikationen und Kontraindikationen für eine interne Bleichtherapie (Jacker-Guhr 2016)

Intrinsische Verfärbungen werden so bezeichnet, da sie alle ihren Ursprung im Pulpakavum haben. Zu diesen gehören: Nekrose der Pulpa, Hämorrhagie, Kalzifikation, Taumen, sowie iatrogene Verfärbungen bedingt durch zahnärztliche Eingriffe (Zimmerli, Jeger et al. 2010).

Die häufigste Ursache für Verfärbungen ist die Blutung der Pulpa nach einem Trauma. Dabei gelangt das Blut in die Dentinkanäle, wo es im Weiteren zerfällt. Währenddessen kommt es zur Einlagerung der chromogenen Blutabbauprodukte wie Hämin, Hämatoidin, Hämatin und Hämosiderin in den Zahn (Arens 1989).

Aus diesen Blutabbauprodukten wird Eisen als Farbstoff freigesetzt. Dieser Vorgang findet auch bei Pulpanekrose oder bei der Vitalexstirpation statt, da eine Blutung ins Dentin hervorgerufen wird (Arens 1989).

Nicht nur die Blutabbauprodukte, sondern auch Proteinabbauprodukte aus dem Pulpagewebe sind für Verfärbungen an devitalen Zähnen verantwortlich. Bei Kalzifikation der Pulpa, bei welcher der Zahn jedoch vital bleibt, kann durch Obliteration der Dentinkanäle und die Bildung von Tertiärdentin eine Verfärbung des Zahnes auftreten (Watts, Addy 2001).

Einige zahnärztliche Vorgehensweisen (iatrogene Ursachen) können zudem interne Verfärbungen auslösen. Wird bei der Wurzelkanalbehandlung das Pulpagewebe nicht vollständig entfernt, bleibt Restgewebe im Cavum, dieses befindet sich zumeist in den Pulpahörnern und kann im weiteren Verlauf zu einer Verfärbung des Zahnes führen (Sulieman A.M. 2008, Zimmerli, Jeger et al. 2010, BROWN 1965).

Weiters können diverse Wurzelkanalfüllmaterialien, koronale Füllungsmaterialien (z.B. Amalgam oder MTA) und Wurzelkanalspülungen zu Verfärbungen des Zahnes führen. Bei kombinierter Spülung mit Natriumhypochlorit und Chlorhexidin, kann es schon bei geringer Konzentration, wenn keine Zwischenspülung verwendet wird, zu einer rot-braunen Ausfällung kommen (Schmidt, Wiegand 2014).

Zudem spielt auch das verwendete Einlage- und Wurzelkanalfüllmaterial eine große Rolle ob es nach der Wurzelbehandlung zu einer Verfärbung kommt (van der Burgt, Mullaney et al. 1986, Attin, Paque et al. 2003). Eine besonders starke Verfärbungstendenz weisen Produkte mit Tetracyclinen auf. Das vermutlich bekannteste und auch häufig verwendete unter ihnen ist Ledermix<sup>®</sup>, vor allem wenn dieses in Bereichen der Pulpakammer nicht vollständig entfernt wird (Kim, Abbott et al. 2000). Auch dem am häufigsten bei Wurzelkanalfüllungen angewandten

Kalziumhydroxid wird bei Revisionen von Wurzelkanalfüllungen eine verfärbende Wirkung zugeschrieben (Zimmerli, Jeger et al. 2010).

Durch Wurzelkanalfüllmaterialien ausgelöste Verfärbungen sind, je nach verwendetem Material, sehr gut bleichbar (van der Burgt, Mullaney et al. 1986).

Zu den nicht zufriedenstellend bleichbaren intrinsischen Verfärbungen zählen nach wie vor die durch Metallionen (Amalgamfüllungen, Silberstifte) hervorgerufenen Verfärbungen (Plotino, Buono et al. 2008a, Zimmerli, Jeger et al. 2010).

## 4.2 Walking Bleach Technik

Bei der Walking Bleach Methode wird das Bleichmittel in den Zahn über eine, meist durch die Wurzelbehandlung desselben vorhandene Zugangskavität in den Zahn eingebracht. Dort bleibt es für ca. 5 bis 7 Tage (Glockner, K. 2011).

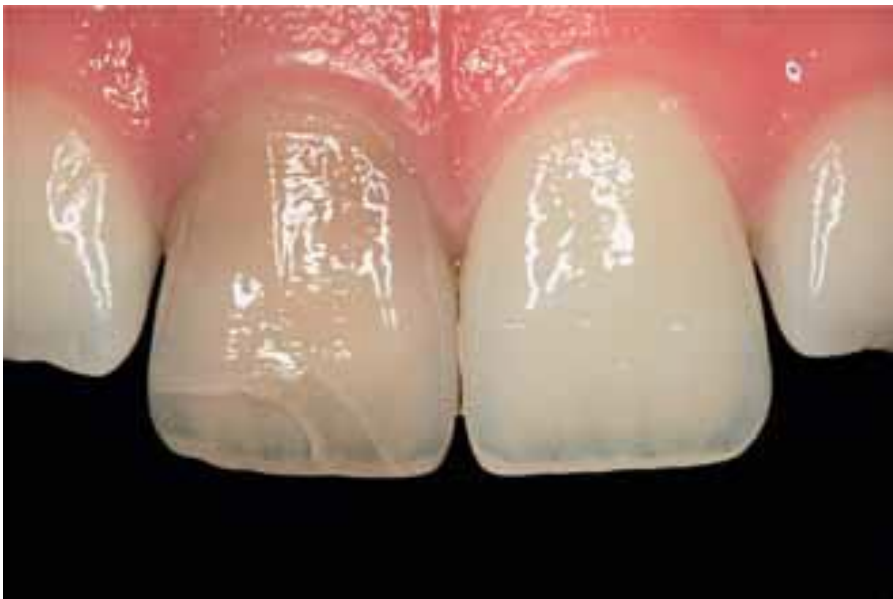

Abbildung 14: Junger Patient nach Frontzahntrauma und endodontischer Behandlung an Zahn 11 vor fünf Jahren, Übernommen von:  
[https://www.sso.ch/fileadmin/upload\\_sso/2\\_Zahnaerzte/2\\_SDJ/SMfZ\\_2010/SMfZ\\_04\\_2010/smfz-04\\_2010-forschung3.pdf](https://www.sso.ch/fileadmin/upload_sso/2_Zahnaerzte/2_SDJ/SMfZ_2010/SMfZ_04_2010/smfz-04_2010-forschung3.pdf) , Bezogen am: 05.07.2019

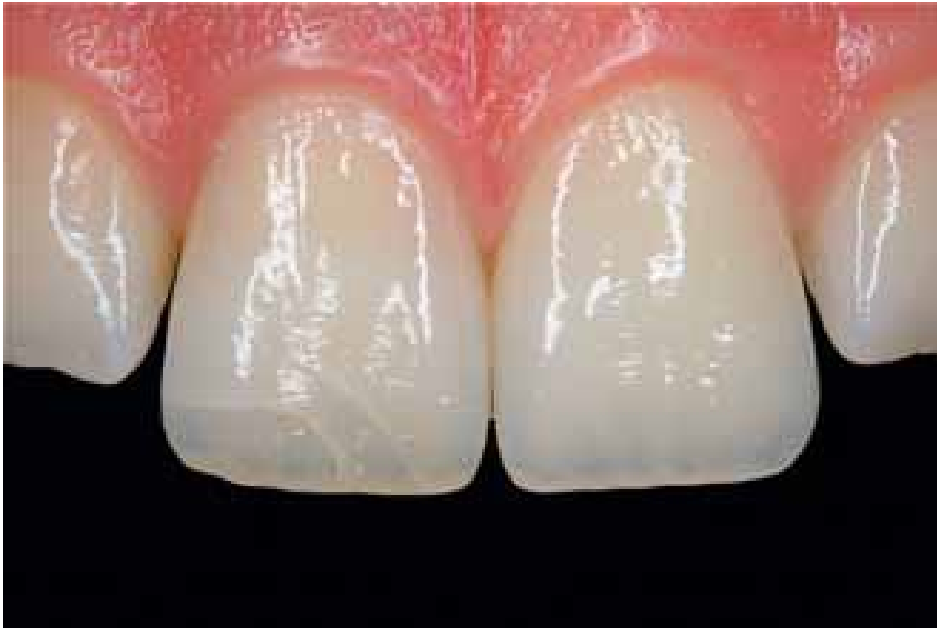

Abbildung 15: Status nach Walking-Bleach-Technik mit 3 Einlagewechseln, Übernommen von: <https://www.sso.ch/fileadmin/pubmed/smfz-2010-04-01.pdf> , Bezogen am: 05.07.2019

#### **4.2.1 Entwicklung der Walking Bleach Technik**

Diese Bleichmethode wurde erstmals 1961 von Spasser beschrieben. Damals wurde ein Gemisch aus Natriumperborat und Wasser über die Trepanationskavität, in die Pulpakammer eingebracht und dort für einige Tage belassen (Zimmerli, Jeger et al. 2010).

Einige Jahre später wurde die Methode von Nuttig und Poe modifiziert, indem sie das Natriumperborat statt mit Wasser, mit 3% Wasserstoffperoxid mischten (Nutting, Poe 1967).

Es konnte später bewiesen werden, dass in der Wirkung zwischen diesen beiden Mischungen kein Unterschied besteht (Rotstein, Zalkind et al. 1991).

## 4.2.2 Ablauf der Walking Bleach Methode

Sobald alle oben genannten Voraussetzungen für die Bleichbehandlung abgeschlossen sind, kann mit der Behandlung begonnen werden. Als Erstes muss ein Kofferdam auf dem zu bleichenden Zahn angelegt werden (Zimmerli, Jeger et al. 2010, Attin, Paque et al. 2003).

Danach wird über die durch die Wurzelbehandlung bereits vorhandene Zugangskavität die Pulpakammer eröffnet und unter höchstmöglicher Zahnhartsubstanzschonung vergrößert, so dass alle verfärbenden Substanzen, wie Karies, Pulparestgewebe und Wurzelkanalfüllmaterialien entfernt werden können (Zimmerli, Jeger et al. 2010, Hoffmann, J. 2016).

Danach wird die Wurzelkanalfüllung 2-3 mm unter Gingivaniveau entfernt, was mit einer Paro-Sonde von innen und außen am Zahn gemessen werden sollte.

Weiters wird das Guttapercha mit einem Verschluss z.B. Phosphatzement oder Glasionomierzement abgedichtet (Glockner, K. 2011, Pandey, S. H., Patni et al. 2018, Plotino, Buono et al. 2008a). Die Dichtigkeit dieses Verschlusses ist sehr wichtig, um eine Diffusion des Bleichmittels in das parodontale Gewebe im Bereich der Schmelz-Zement-Grenze zu verhindern (Smith, Cunningham et al. 1992).

Bei einer Studie stellte sich heraus, dass kunststoffmodifizierte Glasionomierzemente eine bessere Abdichtung bieten als konventionelle Glasionomierzemente. Auf adhäsiv befestigte Materialien sollte verzichtet werden, da diese die für den Bleichvorgang essenziellen Tubuli im Dentin verschließen können (de Oliveira, Carvalho et al. 2003).

Einige Autoren geben an, dass die Kavität vorab mit 37% Phosphorsäure geätzt werden sollte, wobei sich jedoch herausgestellt hat, dass dies zu keiner tatsächlichen Verbesserung des Bleichergebnisses führt (Attin, Paque et al. 2003, Glockner, K. 2011).

Danach erfolgt die Einbringung des Bleichmittels ins Pulpakavum. Darüber wird ein Wattepellet gelegt und weiters die Zugangskavität mit einem provisorischen Füllmaterial verschlossen. Dafür eignet sich Cavit, welches bessere Verschluss- und Dichtigkeitseigenschaften aufweist als Fermit, welches jedoch besser geeignet ist als Zinkoxidphosphat- und Zinkoxid-Eugenol-Zement (Hosoya, Cox et al. 2000). Idealerweise wird eine provisorische adhäsiv befestigte Versorgung angebracht, da

diese die Dichtung gegen das Eindringen von Bakterien verbessert (Zimmerli, Jeger et al. 2010).

Mit der definitiven Versorgung sollte ungefähr 10 bis 14 Tage zugewartet werden. Einerseits ist diese Zeitspanne notwendig, da eine sogenannte Neutralisationseinlage mit Kalziumhydroxid in der Kavität Platz finden sollte, was zu einer pH-Wert Senkung führt und Resorptionen vorbeugt. Andererseits ist ein Zuwarten nach Abschluss der Bleichtherapie notwendig, da durch das noch bestehende Überangebot an Sauerstoff die Polymerisation und somit die Adhäsion der Komposite reduziert wäre (Glockner, K. 2011).

Bei der Fertigstellung des Zahnes mit der endgültigen Versorgung sollte ein künstlicher Dentinkern aus Glasionomermaterial (GIZ) gelegt werden. Dieser Kern kann einige Vorteile haben: Durch das Legen eines fast weißen Dentinkernes kann ein suboptimales Bleichergebnis leicht aufgehellt werden, sowie bei einem überbleichten Zahn kann dieser durch legen eines gelberen Kernes an die Farbe der Nachbarzähne adaptiert werden. Ein weiterer entscheidender Punkt zugunsten des Legens eines Dentinkernes ist die Wiederholung der Bleichbehandlung. Sollte im Laufe der Jahre eine erneute Bleichbehandlung notwendig werden, so ist die Entfernung dieses Dentinkernes aus GIZ einfacher, als die Entfernung einer vollständigen Kompositfüllung (Glockner, K. 2011).

Die Schritte der Walking-Bleach-Methode bildlich dargestellt:

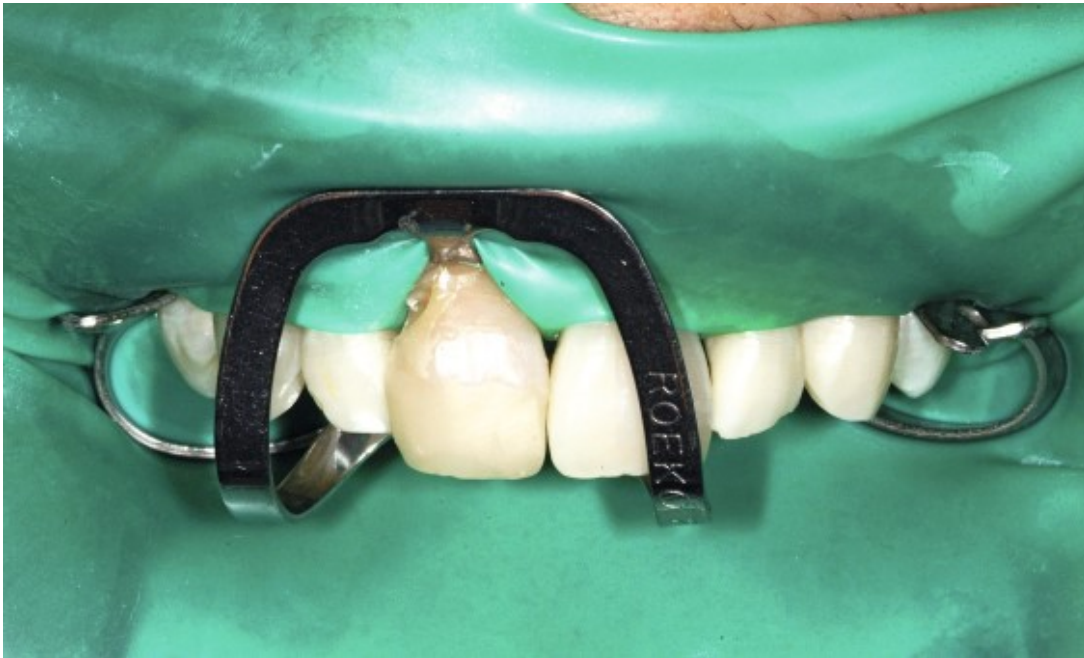

Abbildung 16: Kofferdam legen, Übernommen von: <https://www.dentalmagazin.de/expertenzirkel/kofferdam-kuer-oder-pflicht/>, Bezogen am: 15.06.2019

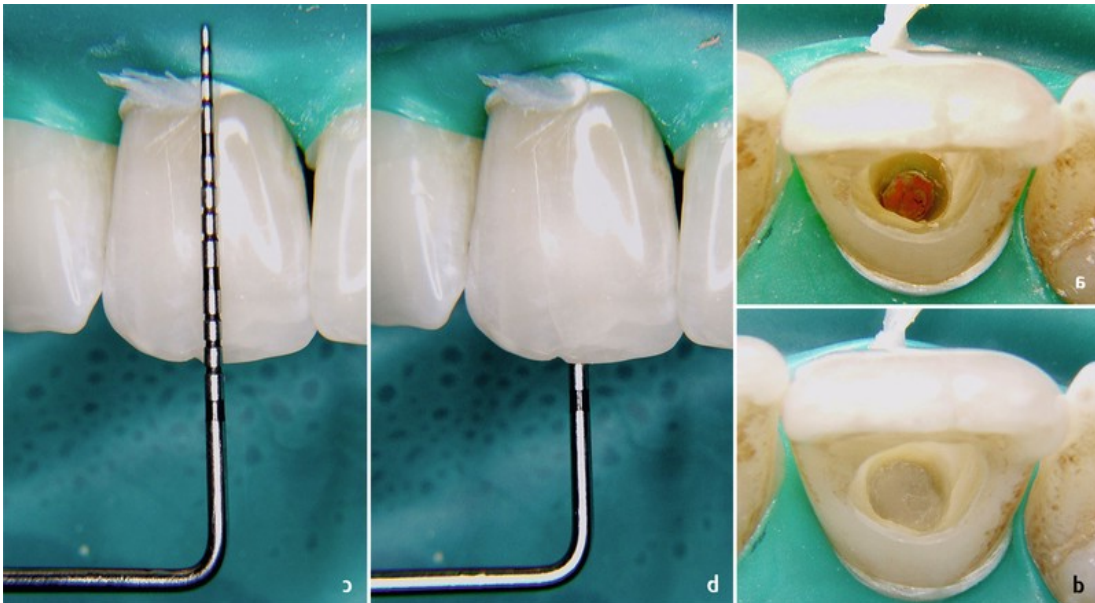


Abbildung 17: Reduktion der Wurzelkanalfüllung bis 2mm subgingival und Einbringung der Versiegelung des Guttaperchas, Übernommen von: <https://www.thieme-connect.com/products/ejournals/html/10.1055/s-0033-1358048#N68458>, Bezogen am: 15.06.2019

### **4.3 Thermokatalytische Methode**

Die thermokatalytische Bleichtechnik ist eine weitere Möglichkeit Zähne intern zu bleichen, die jedoch heute nicht mehr verwendet werden sollte, da diese Methode überholt ist. Trotzdem wird der Ablauf dieser Technik hier kurz angeführt.

Als Vorbereitung für das Bleichen sind dieselben, wie bereits oben angeführten, unumgänglichen Voraussetzungen zu treffen.

Bei dieser Methode wurde das Bleichmittel, in den meisten Fällen 30- bis 35% Wasserstoffperoxid, in die Pulpakammer eingebracht und weiters mit zum Beispiel einem heißen Instrument temperiert. Dies beschleunigt den Bleichprozess, führt jedoch zu einem sehr schnellen Abfall des pH-Wertes und erhöht das Risiko einer Wurzelresorption enorm (Cogo, E., Sibilla, P., Turrini, R., 2013).

Das größte Problem dieser Technik besteht in der oft unkontrollierbaren Temperaturerhöhung, durch welche es zu diversen Nebenwirkungen kommen kann. Dazu gehört einerseits eine parodontale Traumatisierung und weiters ist eine Devitalisierung von vitalen Nachbarzähnen möglich (Glockner, K. 2011).

### **4.4 Inside/ Outside Bleaching**

Diese Methode wurde erstmals 1997 von Settembrini durchgeführt und beschrieben. Hintergrund dieser Methode ist es, den Zahn sowohl von innen als auch von außen zu bleichen.

Das äußere Bleichen wird, wie beim Home-Bleaching, mit einer eigens angefertigten Kunststoffschiene erreicht, wobei zusätzlich die Zugangskavität ins Zahninnere über die gesamte Behandlungsdauer offen bleibt (Zimmerli, Jeger et al. 2010).

Das Vorgehen gleicht zu Beginn dem der anderen internen Bleichmethoden.

So ist das Wurzelfüllmaterial bis 2mm unter den Gingivarand zu kürzen, Farbveränderungen in der Pulpakammer müssen entfernt und die Wurzelfüllung abgedeckt werden (Patil, Hiremath et al. 2014).

Am/An der Patienten/in wird nun die Passgenauigkeit der Schiene überprüft. Anschließend bekommt der/die Patient/Patientin genaue Instruktionen zur Handhabung dieser Methode.

Mittels einer Spritze wird die Schiene, an der entsprechenden Stelle und die Zugangskavität im Zahn mit dem Bleichmittel befüllt, dann die Schiene eingesetzt und die Überschüsse an Bleichmittel mit einem Wattestäbchen entfernt.

Nach jeder Bleichperiode muss der/die Patient/Patientin die Zugangskavität säubern. Es wird empfohlen alle zwei Wochen einen Recall anzusetzen um den Bleichverlauf zu beobachten. Ist die zu Beginn der Behandlung festgelegte Farbe erreicht, wird die Zugangskavität vom/von der Zahnarzt/ärztin gereinigt und mit einer provisorischen Füllung verschlossen. Diese kann nach einer Woche durch einen definitiven Verschluss ersetzt werden (Zimmerli, Jeger et al. 2010).

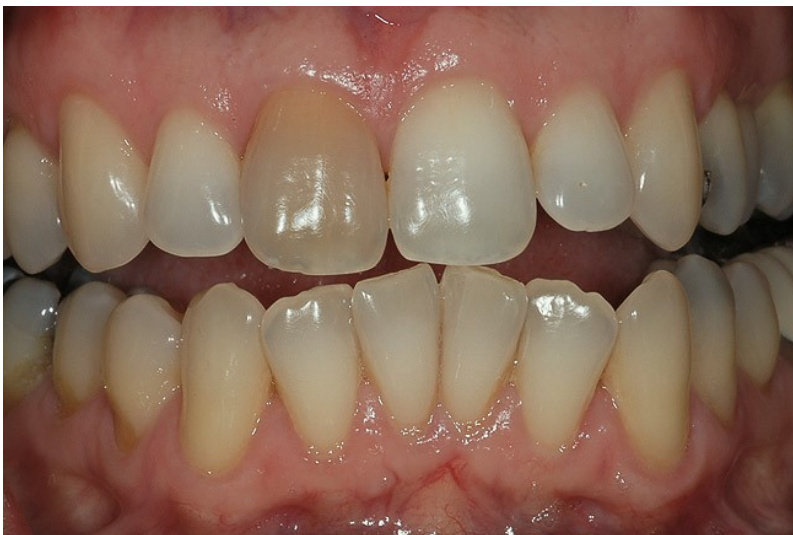

Abbildung 18: interne Verfärbung des Zahnes 11, Übernommen von: [https://cdeworld.com/courses/4448-Bleaching\\_the\\_Single\\_Dark\\_Tooth](https://cdeworld.com/courses/4448-Bleaching_the_Single_Dark_Tooth) , Bezogen am: 21.06.2019

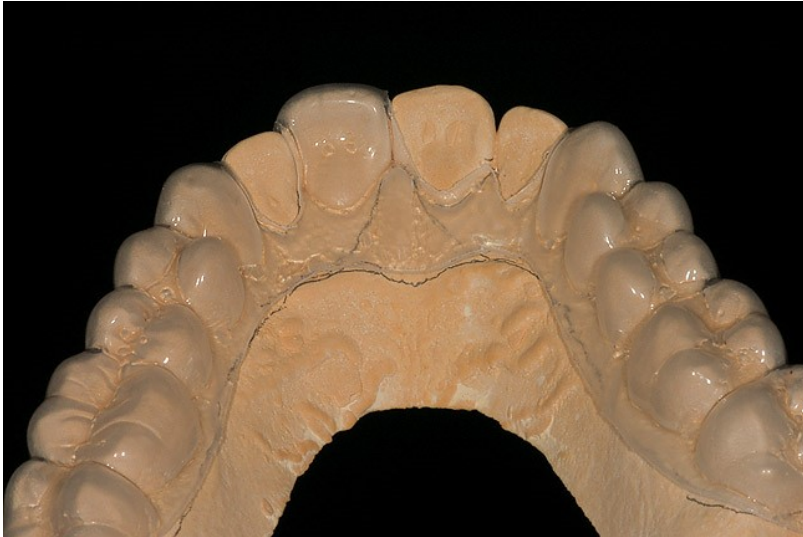

Abbildung 19: Schiene für Inside/Outside bleaching, Übernommen von: [https://cdeworld.com/courses/4448-Bleaching\\_the\\_Single\\_Dark\\_Tooth](https://cdeworld.com/courses/4448-Bleaching_the_Single_Dark_Tooth) , Bezogen am: 21.06.2019

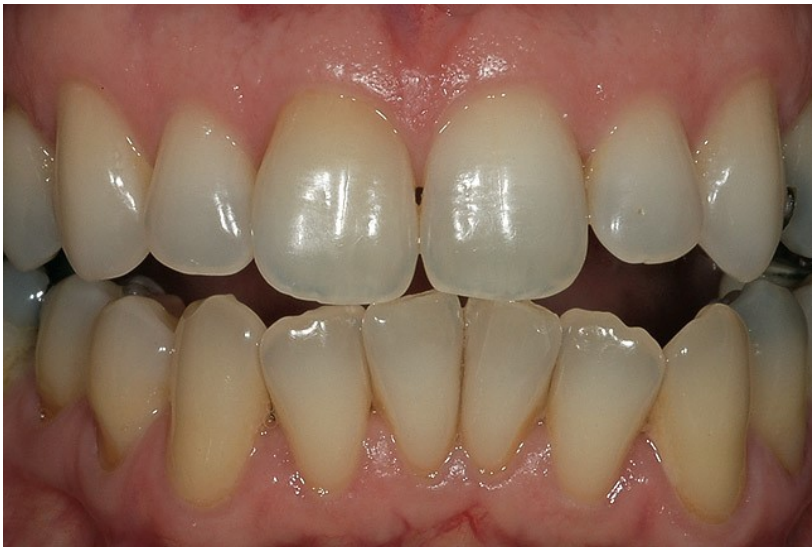

Abbildung 20: Ergebnis nach 8 Wochen Inside/Outside Bleichtherapie, Übernommen von: [https://cdeworld.com/courses/4448-Bleaching\\_the\\_Single\\_Dark\\_Tooth](https://cdeworld.com/courses/4448-Bleaching_the_Single_Dark_Tooth) , Bezogen am: 21.06.2019

## 4.5 In-Office-Bleaching

Diese Methode ist weitaus bekannter beim Bleichen von vitalen Zähnen, kann aber sowohl für das Aufhellen von bereits wurzelbehandelten Zähnen Anwendung finden. Ein genaues Ergebnis vorauszusagen ist bei dieser Methode jedoch eher schwierig. Nach der vorausgesetzten Reinigung erfolgt das Anlegen eines Kofferdamms und daraufhin wird in und auch auf den Zahn 30% Wasserstoffperoxid appliziert. Die Zugangspräparation, sowie die Wurzelkanalabdeckung erfolgen

analog zur Vorgehensweise bei der Walking-Bleach-Technik. Die Einwirkzeit des Wasserstoffperoxids sollte zwischen 15 und 30 Minuten dauern, danach wird das Bleichmittel sorgfältig abgespült. Gegebenenfalls muss der Vorgang wiederholt werden. Es wird empfohlen die Augen des/der Patienten/Patientin während der Behandlung mit einer Schutzbrille vor Spritzern zu schützen. Der Bleicherfolg dieser Behandlung ist häufig leider nur von kurzer Dauer, da der Haupteffekt der Aufhellung auf der Dehydrierung des Zahnes beruht. Dies ist ebenso beim In-Office-Bleaching vitaler Zähne der Fall. Der definitive Verschluss des gebleichten Zahnes sollte unbedingt erst einige Tage später erfolgen, da bei dieser Methode meist viel an Restperoxiden im Cavum verbleiben (Zimmerli, Jeger et al. 2010).

## 4.6 Nebenwirkungen und Komplikationen des internal Bleaching

Bevor mit der Bleichbehandlung begonnen wird, muss der/die Patient/Patientin genau über die möglichen Nebenwirkungen des Bleichens informiert werden (Schmidseder 2009).

- Interne Resorption
- Externe Resorption, zervikale Resorption
- Frakturgefahr, v.a. während des Bleichens und bei häufigerer Anwendung
- Nachdunkeln nach der Behandlung
- Übertreten des Bleichmittels in die Mundhöhle
- Verfärbungen die nicht aufzuhellen sind
- Überbleichen/ Overbleaching des Zahnes
- Adhäsionsverlust der definitiven Versorgung
- Rezidiv der Verfärbung (Hülsmann, M., Schäfer, E., 2011)

### 4.6.1 Interne und externe Resorption/ Wurzelresorption

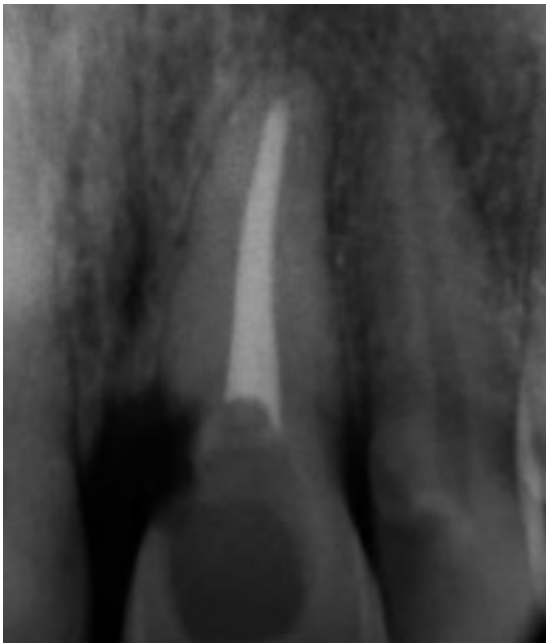

Abbildung 21: Wurzelresorption an Zahn 21, Übernommen von:  
<https://www.slideshare.net/hosfaisal/internal-bleaching>, Bezogen am: 05.07.2019

Wenn nach dem internen Bleichvorgang interne oder externe Wurzelresorptionen auftreten, so sind diese häufig auf vier verschiedene Ursachen zurückzuführen;

- Zähne die status post Trauma gebleicht wurden
- Es wurde mit Hitze gearbeitet, um das Bleichergebnis zu verbessern bzw. den Bleichvorgang zu beschleunigen
- Es wurden sehr hohe Peroxid-Konzentrationen für den Bleichvorgang verwendet
- Wenn keine oder keine suffiziente Abdichtung am Guttaperchapoint vor Einbringung des Bleichmittels in die Pulpakammer gemacht wurde (Haywood, V.B., DiAngelis, A.J. 2010).

Das vorangegangene Trauma ist zwar für den/die Zahnarzt/ärztin nicht genau kontrollierbar und stellt bei darauffolgender Verfärbung trotz möglicher Komplikationen eine Indikation für das interne Bleichen dar. Jedoch müssen die anderen drei angeführten Punkte vom/von der Zahnarzt/ärztin beachtet und vermieden werden, um das Risiko einer Resorption so gering wie möglich zu halten. Eine andere mögliche Ursache für eine Resorption ist, dass bei ca. 10% aller Zähne keine Verbindung zwischen Zement und Schmelz gegeben ist. Dadurch hat das Wasserstoffperoxid die Möglichkeit in die Umgebung zu penetrieren, was eine Senkung des pH-Wertes zur Folge hat.

Eine externe/zervikale Resorption ist eine schwerwiegende Komplikation nach internen Bleaching-Behandlungen. Die ersten vier dokumentierten Fälle wurden 1979 von Harrington und Natkin veröffentlicht (Plotino, Buono et al. 2008a).

Die zervikale Resorption ist eine externe Resorption mit entzündlichem Ursprung, die durch Trauma oder internes Bleichen verursacht wird. Heithersay analysierte Fälle von zervikalen Resorptionen und berichtete darüber, dass 24,1% durch kieferorthopädische Behandlung verursacht wurden, 15,1% durch Zahntrauma, 5,1% durch Operation (z.B. Zahntransplantation oder Parodontalchirurgie) und 3,9% durch intrakoronales Bleaching. Eine Kombination von internal Bleaching mit einer der anderen Ursachen ist für 13,6% der Fälle zervikaler Resorptionen verantwortlich (Heithersay 1999).

Die Kombination aus Bleaching und Traumaanamnese ist der häufigste prädisponierende Faktor für eine zervikale Resorption (Heithersay 1999).

Mehrere Studien, die über Langzeit-Follow-up-Evaluationen berichten, zeigen einen Zusammenhang zwischen externer Resorption und Bleichen von devitalen Zähnen auch noch viele Jahre nach der Bleichbehandlung (Plotino, Buono et al. 2008a).

Infolgedessen sollte heute die thermokatalytische Technik, aufgrund des hohen Risikos einer externen Wurzelresorption welches damit verbunden ist, nicht mehr genutzt werden. Im Gegensatz dazu hat die Walking-Bleach-Technik mit einer Natriumperborat-Wasserstoffperoxid-Lösung, auch ein Jahr nach dem Bleichen, keine Resorption verursacht. Diese Beobachtung könnte durch die Tatsache erklärt werden, dass Natriumperborat die osteoklastische Funktion von Makrophagen hemmt (Plotino, Buono et al. 2008a).

Die Wasserstoffperoxid Diffusion ist deutlich geringer, wenn eine Mischung aus Natriumperborat und Wasser, verglichen mit der Anwendung von Natriumperborat und 30% Wasserstoffperoxid, verwendet wird (Weiger, Kuhn et al. 1994).

Karbamidperoxid wird seit nicht allzu langer Zeit als Bleichmittel beim internal Bleaching empfohlen. Es zeigte die niedrigsten Werte der extraradikulären Diffusion, während 35 Prozent Wasserstoffperoxid die höchsten Werte und Natriumperborat die in der Mitte gelegenen Werte aufwies. In Anbetracht des niedrigen Niveaus der extraradikulären Bleichmitteldiffusion und der guten Wirksamkeit als intrakoronales Bleichmittel könnte 35% Karbamidperoxid als internes Bleichmittel der Wahl angesehen werden (Lim, Lum et al. 2004).

#### **4.6.2 Frakturgefahr**

Viele Autoren stellen die Frage, ob das interne Bleichen zu einer Versprödung der Zahnhartsubstanz und somit zu erhöhter Frakturgefahr führt. In der Literatur sind leider nur wenige Publikationen und somit auch Antworten zu diesem Thema ersichtlich. Es wurde zwar in einer Laborstudie herausgefunden, dass es im Schmelz durch Bleichmittelapplikation zu einer geringgradig verringerten Frakturresistenz kommt, jedoch konnte dies für das Dentin nicht nachgewiesen werden (Hülsmann, M. 2008). Daher wird angenommen, dass der vermehrten Frakturgefahr vielmehr die Reduktion der Zahnhartsubstanz durch Kariesexkavation und das dem Bleichen vorausgehende Entfernen der verfärbten Substanz zu Grunde liegt, da der Zahn dadurch stark geschwächt wird (Glockner,

K. 2011). Um eine Fraktur des in Therapie befindlichen Zahnes zu vermeiden, sollte die Exkavation der verfärbten Zahnhartsubstanz unter möglichst großer Schonung erfolgen und bei stark vorgeschwächten Zähnen mit großen Defekten oder Restaurationen auf eine interne Bleichtherapie eher verzichtet werden (Glockner, K., Jeglitsch F., Städtler P., Ebeleseder K., 1995, Hülsmann, M., Schäfer, E., 2011, Jacker-Guhr 2016).

Des Weiteren muss der/die Patient/Patientin darauf hingewiesen werden, dass der sich in Bleichbehandlung befindliche Zahn frakturgefährdet ist und dass sehr harte Speisen vermieden werden sollten (Glockner, K. 2011).

### **4.6.3 Nachdunkeln nach der Behandlung**

Ein optimales Bleichergebnis wäre die genaue Farbübereinstimmung des gebleichten Zahnes mit der Farbe der benachbarten Zähne. Dieses Wunschergebnis kann durchschnittlich über einen Zeitraum von 15 Jahren bei 60 bis 80% der intern gebleichten Zähne beobachtet werden. Leider liegen keine Studien die einen längeren Beobachtungszeitraum einbeziehen vor. Allerdings kommt es im Laufe der Zeit immer wieder vor, dass intern gebleichte Zähne Rezidive entwickeln. Dies kann präventiv durch das Legen einer dichten, adhäsiv befestigten Restauration unter Kofferdam häufig vermieden werden, da es sich beim Nachdunkeln des gebleichten Zahnes meistens um eine Reinfektion des Dentins auf Grund einer insuffizienten Versorgung handelt (Hülsmann, M., Schäfer, E., 2011, Attin, Paque et al. 2003).

In einer im Jahr 2018 veröffentlichten Studie wurde die Farbregression bei intern gebleichten Zähnen mit der Walking-Bleach-Methode und die Auswirkung auf die Psyche dieser Patienten/innen untersucht. Diese Untersuchung wurde an 50 Patienten/innen durchgeführt. Bei allen stellte sich ein positives Ergebnis der Farbeveränderung ein, welches auch nach einem Jahr beim Großteil der Getesteten zu beobachten war. Die Auswirkungen auf die Psyche der Patienten/innen wurde mittels Psychological Impact of Dental Impact Questionnaire (PIDAQ) festgehalten und bewirkte eine deutliche Senkung der Punktezahl bei diesem Fragebogen nach der Bleichtherapie (Bersezio, Ledezma et al. 2019).

### **4.6.4 Übertreten des Bleichmittels in die Mundhöhle**

Um diese Komplikation zu vermeiden muss der/die Zahnarzt/ärztin die Dichtigkeit einer bereits bestehenden Versorgung, am zu bleichenden Zahn, unbedingt überprüfen. Weiters muss der provisorische Verschluss der Zugangskavität des sich in Behandlung befindlichen Zahnes absolut dicht sein. Da es sich jedoch um geringe Mengen Wasserstoffperoxid handelt, wäre ein Übertritt der Substanz in die Mundhöhle toxikologisch unbedenklich (Hülsmann, M., Schäfer, E., 2011).

#### **4.6.5 Überbleichen/ Overbleaching des Zahnes**

Da es nach abgeschlossener Bleichtherapie häufig innerhalb der ersten Wochen zu einer leichten Farbregression kommt, ist ein geringgradiges Überbleichen des Zahnes meist erwünscht. Einen tatsächlichen Nachweis für die Notwendigkeit des leichten Überbleichens gibt es in der Literatur nicht. Daher sollte der/die Patient/Patientin angehalten werden den Bleichfortschritt selbst täglich zu kontrollieren und bei ausreichender Aufhellung des Zahnes bereits vor dem nächsten vereinbarten Termin in der Praxis erscheinen. Sollte der Zahn nach abgeschlossener Therapie trotzdem zu hell erscheinen, kann durch Versorgung mit dunkleren und opakeren Kompositen in der Zugangskavität eine Korrektur erreicht werden. Weiters kann eine externe Bleichtherapie der restlichen Bezahnung angedacht werden, um so die Farbdifferenzen auszugleichen (Hülsmann, M., Schäfer, E., 2011).

#### **4.6.6 Adhäsionsverlust der definitiven Versorgung**

Wie bereits oben erwähnt, wird durch das Bleichen mit Peroxid freisetzenden Bleichmitteln eine deutliche Reduktion der Haftung von Adhäsiven an der gebleichten Zahnhartsubstanz herbeigeführt. Dieses Problem ist vor allem bei Versorgungen direkt nach Beendigung der Bleichtherapie zu beobachten. Um Randundichtigkeiten der definitiven Versorgung zu vermeiden, sollte nach Erreichen des gewünschten Bleichergebnisses immer eine Neutralisationseinlage aus Kalziumhydroxid ins Pulpakavum eingebracht werden und ebenso werden genügend Spülungen mit Natriumhypochlorit, Natriumascorbat oder Katalase empfohlen. Die definitive Versorgung des gebleichten Zahnes sollte frühestens zwei bis drei Wochen nach Abschluss der Therapie erfolgen (Hülsmann, M., Schäfer, E., 2011).

## 5 Erkenntnisse der letzten Jahrzehnte

In den letzten Jahren wurde eine Vielzahl an Studien bezüglich der einzelnen Schritte beim internal Bleaching durchgeführt. In den anschließenden Unterkapiteln werden einige wichtige davon genauer beschrieben und die Ergebnisse festgehalten.

### 5.1 Faktoren die das Bleichergebnis beeinflussen

In einer Studie aus dem Jahr 2009 wurden von Abbot und Heah die Faktoren, die das Bleichergebnis beeinflussen untersucht. Es wurden 255 Zähne von 203 Patienten/innen intern gebleicht und vor, während und bei Recalls nach der Behandlung beurteilt. Aus den Ergebnissen dieser Studie geht hervor, dass dunkelgelbe und schwarze Verfärbungen mehr Wechsel der Bleicheinlage benötigen, als hellgelbe und graue Verfärbungen. Das resultierende Farbergebnis wurde letztendlich mit „gut“ (87,1%) oder „akzeptabel“ (12,9%) bewertet. Zähne die auf die Behandlung folgend mit Glasionomerezement oder Komposit versorgt wurden, wiesen eine bessere Farbstabilität auf als jene mit anderen Restaurationen. Bei keinem der untersuchten Zähne kam es im Anschluss an die Behandlung zu einer externen Resorption. Das Patientenalter, sowie der Zahntyp hatten keine Auswirkungen auf das Bleichergebnis (Abbott, Heah 2009).

Pre-operative discolouration	Cause of the discolouration								Total	
	Trauma		Previous dental treatment		Pulp canal calcification		Pulp necrosis		No.	%
	No.	%	No.	%	No.	%	No.	%		
Dark yellow	22	8.6	29	11.4	7	2.7	19	7.4	77	30.2
Light yellow	39	15.3	10	3.9	2	0.8	8	3.1	59	23.1
Grey	68	26.7	11	4.3	0	0	4	1.6	83	32.6
Black	21	8.2	11	4.3	0	0	4	1.6	36	14.1
<b>Total</b>	<b>150</b>	<b>58.8</b>	<b>61</b>	<b>23.9</b>	<b>9</b>	<b>3.6</b>	<b>35</b>	<b>13.7</b>	<b>255</b>	<b>100</b>

Abbildung 22: Anfangsfarbe der zu bleichenden Zähne sowie Ursache der Verfärbung, Übernommen von (Abbott, Heah 2009), Bezogen am: 22.09.2019

## **5.2 Der Einfluss der Neutralisationseinlage**

Als Nebenwirkung interner Bleichtherapien kann es zu zervikalen Resorptionen kommen, diese werden durch Diffusion des Bleichmittels ins Parodontalgewebe, wobei es zu einem entzündlichen Prozess kommt, hervorgerufen. Daher wurde in einer Studie aus dem Jahr 2011 untersucht, welchen Einfluss die Neutralisationseinlage (Kalziumhydroxid) auf den pH-Wert des umliegenden Gewebes des gebleichten Zahnes hat. Die Untersuchungen wurden an 50 extrahierten Zähnen mit verschiedenen Bleicheinlagen durchgeführt. Die behandelten Zähne wurden zuerst mit der Bleicheinlage und nach 7 Tagen mit der Neutralisationseinlage für 14 Tage in destilliertem Wasser aufbewahrt. Nach den ersten 7 Tagen mit Bleicheinlage im destillierten Wasser wurde ein Abfall des pH-Wertes im destillierten Wasser gemessen. Dies beweist die Diffusion des Bleichmittels in die umliegenden Gewebe. Anschließend wurde der pH-Wert des externen Mediums nach 7 und 14 Tagen mit im Zahn befindlicher Neutralisationseinlage gemessen, wobei dieser eine Erhöhung erfahren hatte. Dies bestätigt die pH-Alkalisierung durch die Kalziumhydroxideinlage. Schlussfolgernd sollte nach jedem internal Bleaching eine Kalziumhydroxideinlage für ca. 14 Tage eingebracht werden, um die Neutralität des pH-Wertes der externen Gewebe zu erhalten und Nebenwirkungen wie einer zervikalen Resorption entgegenzuwirken (Sa, Jeronymo et al. 2011).

## **5.3 Wirkung der unterschiedlichen Bleichmittel**

In einer Studie aus dem Jahr 2013 wurden an 40 extrahierten Zähnen verschiedene Bleichmittel auf ihre Wirksamkeit getestet. Je 10 der extrahierten Zähne wurden mit demselben Bleichmittel gebleicht: Gruppe 1: Karbamidperoxid 10%, Gruppe 2: Wasserstoffperoxid 10%, Gruppe 3: Natriumperborat 2g, sowie eine Kontrollgruppe mit destilliertem Wasser. Nach 1, 7 und 14 Tagen wurde die Farbe der Zähne kontrolliert und dokumentiert. Als Ergebnis wurde festgehalten, dass Wasserstoffperoxid die effektivste und schnellste Bleichwirkung gegenüber den anderen Bleichmitteln besitzt (Ganesh, Aruna et al. 2013).

Im Jahr 2015 wurden in einer anderen Studie 108 Zähne mit verschiedenen Bleichmitteln behandelt. Die Gruppen wurden je nach verwendetem Bleichmittel eingeteilt: Gruppe 1 (35% Wasserstoffperoxid), Gruppe 2 (35% Karbamidperoxid), Gruppe 3 (Natriumperborat-30% Wasserstoffperoxid-Gemisch) und Gruppe 4 (Natriumperborat-Wasser-Gemisch). Nach jeweils 1, 7 und 14 Tagen wurde die Menge an ausgetretenem Wasserstoffperoxid unterhalb der Schmelz-Zement-Grenze mittels Spektralphotometer gemessen und im Anschluss analysiert.

Gruppe 1 wies die höchste radikuläre Diffusion auf, gefolgt von Gruppe 2 und Gruppe 3, während Gruppe 4 die geringste radikuläre Diffusion zeigte. Daraus gilt zu schließen, dass Karbamidperoxid und das Natriumperborat-Wasser-Gemisch die für das interne Bleichen am besten geeigneten Bleichmittel sind, da sie eine niedrigere Diffusion von Wasserstoffperoxid aufweisen (Rokaya, Beshr et al. 2015).

Im Jahr 2009 wurde eine Studie zur Untersuchung der Wirksamkeit verschiedener Bleichmittel gemacht. Es wurden 60 extrahierte Zähne in Gruppen eingeteilt. Die Gruppe 1 wurde mit 16% Karbamidperoxidgel gebleicht, die Gruppe 2 mit Natriumperborat und die Gruppe 3 mit einer Mischung aus 16% Karbamidperoxid und Natriumperborat. In der Gruppe 1 (KP 16%) erlangten 80% der verfärbten Zähne nach 21 Tagen wieder ihre ursprüngliche Farbe und zeigten ein zufriedenstellendes Bleichergebnis. In der Gruppe 2 (NP) zeigten 93,33% der Zähne am Ende von 21 Tagen ein erfolgreiches Bleichergebnis, und in der Gruppe 3 (KP+NP) erlangten 100% ein zufriedenstellendes Bleichergebnis am Ende von 21 Tagen. In dieser Studie wurde 16% Karbamidperoxidgel verwendet, da es eine Zwischenkonzentration unter den am häufigsten verwendeten Bleichmitteln darstellt (10% bis 37%). Carrasco, et al. Berichteten 2003, dass 37%ige Karbamidperoxid als internes Bleichmittel die Dentinpermeabilität erhöht, was bei 27%igem Karbamidperoxid nicht beobachtet wurde. Daher sollte Karbamidperoxid allenfalls in niedrigeren Konzentrationen empfohlen werden. Laut Braun, et al. führt die hohe Konzentration des Bleichmittels zwar zu einer schnelleren Zahnaufhellung, jedoch wird unter Berücksichtigung biologischer Aspekte empfohlen, niedriger konzentriertes Karbamidperoxid zu verwenden, um Gewebeschäden zu vermeiden. Perrine, et al. zeigten ein akzeptables Bleichergebnis in 65% der Fälle, die mit 10% Karbamidperoxidgel behandelt wurden (Valera, Camargo et al. 2009). Chng et al. bestätigten, dass hohe Karbamidperoxid-Konzentrationen effektiver waren als

Natriumperborat in Mischung mit Wasser (Chng, Yap et al. 2004). Lim, et al. bestätigten, dass 35% Karbamidperoxid und 35% Wasserstoffperoxid für das internal Bleaching nach sieben Tagen signifikant besser waren als Natriumperborat, das mit Wasser vermischt wurde. Nach 14 Tagen wurden jedoch keine signifikanten Unterschiede zwischen den Gruppen festgestellt (Lim, Lum et al. 2004). Diese Autoren kamen zum Ergebnis, dass 35% Karbamidperoxid als effektive Alternative zu Wasserstoffperoxid für das internal Bleaching empfohlen werden könnte. In solch hoher Konzentration sollten jedoch die biologischen Auswirkungen von Karbamidperoxid auf Zahn und Parodont in Zukunft noch genauer untersucht werden (Valera, Camargo et al. 2009).

#### **5.4 Beständigkeit des Bleichergebnisses**

Im Jahr 1999 wurde eine klinische fünf-Jahres-Follow-up-Studie durchgeführt, um die Dauer von ursprünglich akzeptablen Bleichergebnissen zu überprüfen. Als Methode des internen Bleichens wurde in dieser Studie, die auch heute als Standardmethode gültige Walking-Bleach-Technik gewählt. Als Bleichmittel wurde Natriumperborat in einer Mischung mit 30% Wasserstoffperoxid gewählt und für eine Woche im Zahn belassen. Vor Bleichbeginn wurde das Dentin nicht geätzt und die Bleicheinlage wurde wöchentlich, bis das gewünschte Ergebnis erreicht war, gewechselt. Im Anschluss wurde jeder gebleichte Zahn für eine Woche mit einer Kalziumhydroxid-Neutralisationseinlage behandelt, um eine zervikale Resorption zu verhindern. Zur Nachuntersuchung, im Zeitraum von 48-71 Monaten nach der ursprünglichen Behandlung, erschienen sechsendachtzig Patienten/innen. Durch die objektive Beurteilung des/der Behandlers/in und die subjektive Beurteilung des/der Patienten/Patientin bezüglich des Erfolgs der Behandlung, konnte eine Unterscheidung getroffen werden. Weiters wurde eine Unterscheidung zwischen Idealfällen (nur palatinale, endodontische Öffnung des Zahnes) und Grenzfällen gemacht.

Im Ergebnis der Studie gilt es zu erwähnen, dass in der Gesamtbewertung 79% als erfolgreich beurteilt wurden. Bei den grenzwertigen Fällen waren 55,2% erfolgreich und bei den Idealfällen betrug die Erfolgsrate nach fünf Jahren 91,3%. Die Gesamterfolgsrate in Berücksichtigung der Zahnarzt- und Patientenbeurteilungen

zeigte nach Zahnarztbeurteilung eine Erfolgsrate von 66,2% und allein nach Patientenbewertungen eine Erfolgsrate von 91,9%. Daraus lässt sich schließen, dass die Beurteilung des/der Zahnarztes/ärztin weitaus kritischer getroffen wird, als die aus Sicht des/der Patienten/in (Glockner, K., Hulla et al. 1999).

In einer anderen Studie aus dem Jahr 2006 wurde ein Bleaching-Follow-up über 16 Jahre erstellt. 50 Patienten/innen wurden mit der internen Bleichmethode behandelt. Nach 16 Jahren sind 43 der 50 Patienten/innen zum Recall erschienen und konnten ausgewertet werden. Von diesen hatten 14 Fälle innerhalb der 16 Jahre eine Kronenfraktur des gebleichten Zahnes erlitten, wurden daraufhin prothetisch versorgt und konnten somit nicht zur Auswertung herangezogen werden. Bei einem der Fälle wurde der gebleichte Zahn aufgrund einer Wurzelfraktur extrahiert. Von den übrigen 35 Fällen die analysiert werden konnten, bleibt die Farbe bei 22 Fällen (62,9%) stabil geblieben und stimmte mit der Farbe der Nachbarzähne überein, 13 der untersuchten Fälle (37,1%) wurden als fehlgeschlagen beurteilt, da es im Laufe der Jahre zu einem eindeutigen Farbrückfall gekommen war. Weiters wurden die Patienten/innen nach ihrer Meinung zum Bleichergebnis befragt, wobei sechs der 13 fehlgeschlagenen Fälle subjektiv vom/von der Patienten/Patientin als erfolgreich beurteilt wurden. Radiologisch konnte nachgewiesen werden, dass es bei keinem der behandelten Fälle zu einer Wurzelresorption gekommen war (Amato, Scaravilli et al. 2006).

## **5.5 Einfluss des Bleichens auf die Zahnhartsubstanz**

Die Haftkräfte von Adhäsivsystemen auf das Dentin wurden laut Arcari et al durch Natriumperborat, Wasserstoffperoxid oder Carbamidperoxid im Vergleich zur ungebleichten Kontrollgruppe nicht negativ beeinflusst (Arcari, Araujo et al. 2007). Dies steht im Gegensatz zu anderen Untersuchungen, bei denen Bleichmittel die adhäsive Bindung deutlich reduziert haben (Lai, Tay et al. 2002).

Anstelle eines Warteintervalls zwischen der Bleichtherapie und der definitiven Versorgung kann ein 10% Ascorbinsäurepräparat eingesetzt werden (Lai, Tay et al. 2002). Darüber hinaus wurde es in den letzten Jahren gezeigt, dass Ethanol und

Aceton die hemmende Wirkung des Bleichmittels auf die Polymerisation in den Klebesystemen aufheben (Zimmerli, Jeger et al. 2010).

Wasserstoffperoxid in einer Konzentration von 30% kann sich nachteilig auf die Mikrohärtigkeit von Dentin und Schmelz auswirken. Beim Dentin war nach nur 5-minütiger Anwendung des Bleichmittels eine signifikante Härteabnahme bemerkbar. Im Gegensatz dazu hat die Verwendung von Natriumperborat in Kombination mit Wasser, aber auch Wasserstoffperoxid, die Mikrohärtigkeit nicht verändert (Zimmerli, Jeger et al. 2010).

Diese Ergebnisse wurden in einer anderen Studie erneut bestätigt. In dieser wurde festgestellt, dass nicht nur 30%-35% Wasserstoffperoxid, sondern auch 35% Carbamidperoxidgel die Mikrohärtigkeit der äußersten Dentinschicht verringern. Die Anwendung von Natriumperborat gemischt mit Wasser hatte keinen Einfluss auf die Mikrohärtigkeit des Dentins (Chng, Yap et al. 2004).

## 6 Ergebnisse: State of the Art – Was wir heute wissen

Ziel der vorliegenden Diplomarbeit war es, den heutigen Stand des Wissens über die Verbesserungen sowie die bestmögliche Behandlungsmethode des internen Bleichens von Zähnen festzuhalten. Dafür wurde eine ausführliche Literaturrecherche in wissenschaftlichen Artikeln und Fachzeitschriften durchgeführt.

Die erarbeiteten Daten konnten einen guten Überblick über den Ablauf der verschiedenen internen Bleichmethoden, die Verbesserungen der letzten Jahrzehnte und den aktuellen Wissensstand über die bestmögliche Behandlungsmethode und deren detaillierten Ablauf zum internen Bleichen vermitteln.

Die interne Zahnaufhellung mit Wasserstoffperoxid, Natriumperborat oder Karbamidperoxid stellt eine effektive und sichere Methode zur Zahnaufhellung von devitalen Zähnen dar, sofern alle vorher zu berücksichtigenden Voraussetzungen beachtet und umgesetzt und die Angaben des Bleichmittelherstellers befolgt werden. Es ist äußerst wichtig, dass die Patienten/innen im Vorhinein über mögliche Risiken, Komplikationen und unerwünschte Ergebnisse informiert werden (Carey 2014).

Verfärbungen wurzelbehandelter Zähne welche intern gebleicht werden müssen, sollten mit der Walking-Bleach-Methode gebleicht werden, da diese zum heutigen Zeitpunkt die schonendste und effektivste zu sein scheint. Ein Unterschied der Bleichwirkung durch Anmischen des Natriumperborat statt mit Wasser, mit 3% Wasserstoff existiert laut heutigem Stand der Literatur nicht (Hoffmann, J. 2016, Plotino, Buono et al. 2008b). Eine eindeutige Wirkungsverbesserung macht sich jedoch beim Anmischen von Natriumperborat mit zehn bis 35 % Karbamidperoxid bemerkbar (Yui, Rodrigues et al. 2008). Die Verwendung von hochprozentigem Wasserstoffperoxid, sowie die Anwendung der thermokatalytischen Methode wird zum heutigen Zeitpunkt nicht mehr empfohlen, da diese zu große Risiken durch ihre Nebenwirkungen, wie z.B. die Entstehung von externen/zervikalen Resorptionen, bergen. Die Resorptionentstehung ist nicht vollkommen geklärt, diese treten aber gehäuft bei Fällen, die nach einem vorangegangenen Zahntrauma gebleicht werden auf (Zimmerli, Jeger et al. 2010). Weiters wird auch die Konditionierung der Zugangskavität mit Phosphorsäure nicht empfohlen, da dies zu keiner

Verbesserung des Bleichergebnisses führt, sondern allenfalls die Gefahr des Auftretens einer Resorption, durch die Erleichterung der Diffusion des Wasserstoffperoxids in den Dentintubuli, erhöht (Wiegand, Attin 2002).

Ganz klar ist es von großer Wichtigkeit nach der Reduktion des Guttapercha im Wurzelkanal, zwei Millimeter unter die Schmelz-Zement-Grenze, eine absolut randdichte Unterfüllung zu legen, um so die Penetration des Bleichmittels (v.a. des  $H_2O_2$ ) durch das zervikale Dentin, den zervikalen Zement und Richtung apikal zu vermeiden (Smith, Cunningham et al. 1992).

Als Bleicheinlage sollte zum Beispiel Natriumperborat mit destilliertem Wasser (oder 3% Wasserstoffperoxid) in einem Verhältnis von 2g:1ml möglichst sahnig angemischt und in die vorher gesäuberte Pulpakammer eingebracht werden. In den nächsten Stunden kommt es in der angemischten Suspension zu einem pH-Wert-Anstieg auf einen Wert von neun bis elf. Dieser nun gepufferte (alkalische) pH-Wert führt zu einem verbesserten Bleichergebnis, als der ungepufferte pH-Wert von hochkonzentriertem Wasserstoffperoxid (Wiegand, Attin 2002).

Eine Studie aus dem Jahr 2013 ergab, dass das sicherste Bleichmittel für das interne Bleichen Karbamidperoxid sei, da es bei jeglichem Einsatz von Wasserstoff zu einer Penetration in den extraradikulären Bereich des Zahnes komme. Unter Bewertung des ästhetischen Ergebnisses, der aufgebrauchten Zeit für die Behandlung und dem Risiko einer zervikalen Resorption, hat Karbamidperoxid am besten abgeschnitten und geht somit als Mittel der Wahl aus dieser Studie hervor (Madhu, Hegde et al. 2013, Haywood, V.B., DiAngelis, A.J. 2010, Lim, Lum et al. 2004). Im Gegensatz dazu hat die Walking-Bleach-Technik mit einem Natriumperborat-Wasserstoffperoxid(3%)-Gemisch, auch ein Jahr nach dem Bleichen, keine Resorption verursacht. Diese Beobachtung könnte dadurch erklärt werden, dass Natriumperborat die osteoklastische Funktion von Makrophagen hemmt (Plotino, Buono et al. 2008b).

Jedoch bleibt es jedem/jeder Behandler/in selbst überlassen welches Bleichmittel er zum Einsatz bringt. Wenn nun das Bleichmittel in der Pulpakammer platziert wurde, sollte ein ebenso in Bleichmittel getauchtes Wattepellet darin Platz finden und die Zugangskavität im besten Fall mit Komposit oder Kompomer verschlossen werden, um einen absolut dichten Verschluss zu gewährleisten (Zimmerli, Jeger et al. 2010, Glockner, K. 2011). Da in dieser Behandlungsphase keine adhäsive Stabilisierung der eröffneten Pulpenkammer, in welcher sich nun das Bleichmittel

befindet, vorliegt ist in dieser Zeit mit einer erhöhten Frakturgefahr des sich in Behandlung befindlichen Zahnes zu rechnen. Anschließend sollte ein wöchentlicher Wechsel der Bleicheinlage und somit die farbliche Anpassung an die Nachbarbeziehung erfolgen (Wiegand, Attin 2002).

Ist nun die Bleichtherapie beendet und das Zielergebnis erreicht, so muss aufgrund von Sauerstoff- und Peroxidrückständen an der Zahnoberfläche mit der definitiven Versorgung des Zahnes noch mindestens zwei Wochen gewartet werden, um die normale Adhäsionsfähigkeit des Komposits auf der Zahnoberfläche zurückzuerhalten (Dishman, Covey et al. 1994).

Aus der Literatur geht die Empfehlung hervor, die Zugangskavität mit fünf Prozent Natriumhypochlorit zu spülen, um die Restperoxide aufzulösen.

Des Weiteren wird eine Neutralisationseinlage, wobei Kalziumhydroxid am besten geeignet zu sein scheint, für die Dauer der zwei Wochen empfohlen. Hierbei wird der pH-Wert neutralisiert und somit das Risiko für das Auftreten einer zervikalen Resorption deutlich verringert (Wiegand, Attin 2002).

Das Risiko der Resorptionsentstehung kann anhand der verfügbaren Daten nicht genau bestimmt werden. Dennoch scheint es klar zu sein, dass ein Zahntrauma die zervikale Resorptionsentstehung begünstigt. Wichtiger als die Art des Bleichmittels ist eine ausreichende zervikale Versiegelung und Vermeidung der thermokatalytischen Methode, um das Risiko von Resorptionen zu minimieren (Zimmerli, Jeger et al. 2010).

Abschließend kann gesagt werden, dass das Bleichen eine wichtige Rolle und wertvolle Ergänzung bei der endodontischen Behandlung spielt. Die richtige Ursachenanamnese, die Auswahl des Bleichmittels und dessen Platzierungstechniken sowie das Verständnis der biologischen Interaktion mit Weich- und Hartgewebe sind Faktoren, die nicht nur den unmittelbaren, sondern auch den langfristigen Behandlungserfolg, Sicherheit und auch die Zufriedenheit des/der Patienten/Patientin bestimmen (Plotino, Buono et al. 2008a).

## 7 Diskussion

Aus der von mir recherchierten Literatur geht klar hervor, dass die interne Bleichtherapie eine sinnvolle, für den/die geübten Behandler/in relativ einfache und für den/die Patienten/Patientin eine kostengünstige Variante ist um wurzelkanalbehandelte, verfärbte Zähne wieder in ihrer früheren, weißen Schönheit erstrahlen zu lassen. Diese seit Jahrzehnten bestehende und angewandte Methode hat ganz klar einen hohen Stellenwert in der heutigen Zeit.

Stark verfärbte Zähne, vor allem im sichtbaren Frontzahnbereich werden als störend empfunden und können für den Betroffenen eine enorme psychische Belastung darstellen (Bersezio, Ledezma et al. 2019).

Schon immer war die objektive Darstellung von Farbe beziehungsweise Verfärbung ein Problem. Die Farbe, in der ein Zahn erscheint, hängt von der Absorption und Reflexion des Lichtes, sowie der Lichtdurchlässigkeit eines Zahnes, vor allem seiner Oberfläche ab. Daher werden der Erfolg der Bleichtherapie und die Zahnfarbe immer subjektiv bewertet (Glockner, K., Hulla et al. 1999).

Spasser beschrieb als erster die Bleichtechnik, bei der er eine Mischung aus Natriumperborat und Wasser in die Zugangskavität einbrachte. 1963 wurde diese Technik von Nutting und Poe modifiziert, indem sie Wasser durch Wasserstoffperoxid ersetzten (Pandey, Patni, et al. 2018). Später stellte sich jedoch heraus, dass sich keine Änderung der Bleichwirkung ergibt, wenn Natriumperborat anstelle von Wasserstoff mit Wasser angemischt wird (Ari, Ungor 2002, Zimmerli, Jeger et al. 2010).

Die Wirkung von unterschiedlichen Karbamidperoxid- Konzentrationen wurde im Jahr 2008 von Yui untersucht. Er kam zu dem Schluss, dass Natriumperborat das sowohl mit 10% als auch mit 35% Karbamidperoxid gemischt wird effektiver ist, als Natriumperborat das mit destilliertem Wasser gemischt wird (Yui, Rodrigues et al. 2008). Carrasco, et al. Berichteten 2003, dass 37%ige Karbamidperoxid als internes Bleichmittel die Dentinpermeabilität erhöht, was bei niedriger konzentriertem Karbamidperoxid nicht beobachtet wurde. Daher sollte Karbamidperoxid allenfalls in niedrigeren Konzentrationen empfohlen werden, um Gewebeschäden zu vermeiden. Laut Braun, et al. führt die hohe Konzentration des Bleichmittels zwar zu einem schnelleren Bleicheffekt, jedoch wird unter Berücksichtigung biologischer

Aspekte empfohlen, niedriger konzentriertes Karbamidperoxid zu verwenden (Valera, Camargo et al. 2009).

Die externe Resorption ist eine schwerwiegende Komplikation des internal Bleaching. Sie ist in der Regel asymptomatisch und kann meist nur durch routinemäßige radiologische Kontrollen diagnostiziert werden. Heithersay et al. untersuchten 257 Zähne mit zervikalen Resorptionen und fanden heraus, dass diese bei 3,9% der Zähne auf internes Bleichen zurückzuführen war (Heithersay 1999).

Attin et al. haben alle klinischen Studien und Fallberichte zusammengefasst, die eine Resorption nach dem internen Bleaching-Verfahren zeigten. Dabei stellte sich heraus, dass Patienten/innen, die in jungen Jahren eine Bleichtherapie hatten, oft eine externe Resorption aufweisen. Eine mögliche Erklärung dafür ist, dass Wasserstoffperoxid aufgrund der breiteren Dentinkanälchen bei jungen Zähnen leichter in das Parodont diffundieren kann (Attin, Paque et al. 2003).

Eine eindeutige Erklärung zur Entstehung einer Resorption bei intern gebleichten Zähnen ist heute noch nicht bekannt. Es wurde bereits nachgewiesen, dass 30% Wasserstoffperoxid in Kombination mit Natriumperborat oder allein für Parodontalzellen zytotoxischer ist als eine Natriumperborat-Wasser-Mischung (Kinomoto, Carnes et al. 2001). Lado et al. nahmen an, dass es durch das interne Bleichverfahren zu einer Denaturierung des Dentins im gebleichten Bereich kommt und dieses denaturierte Dentin eine Fremdkörperreaktion auslöst (Pandey, Patni, et al. 2018). Es wurde dokumentiert, dass Wasserstoffperoxid auf den organischen und den anorganischen Teil des Dentins wirkt. Der Angriff der organischen Komponente ist hauptsächlich auf die oxidierende Wirkung des Wasserstoffperoxids zurückzuführen, während der anorganische Teil durch den Säuregehalt beschädigt wird (Jiang, Ma et al. 2007).

Durch zusätzliche Wärmeanwendung wird eine Verbreiterung der Dentinkanälchen bewirkt, was die Diffusion von Wasserstoffperoxid in das Parodont erleichtern kann. Weiters führt die Anwendung von Wärme zur Bildung von stark reaktiven Hydroxylradikalen aus Wasserstoffperoxid, die befähigt sind das Bindegewebe abzubauen. Daher sollte von einer thermischen Aktivierung des Natriumperborat-Wasserstoffperoxid-Gemisches abgesehen werden. Die zervikale Resorption kann durch eine vorangehende kieferorthopädische Extrusion oder chirurgisch behandelt werden (Pandey, Patni, et al. 2018).

Weiters ist es für den Erfolg der Behandlung und die Zufriedenheit des/der Patienten/Patientin sehr wichtig, dass der/die Behandler/in über genaue Kenntnisse verfügt und über gewisse Behandlungsschritte beziehungsweise Behandlungsempfehlungen genau informiert ist (Plotino, Buono et al. 2008a).

Zu den wichtigsten Punkten der Behandlung gehören in erster Linie die adäquate Patientenaufklärung, das richtige Vorgehen während und nach der Therapie, sowie die ordnungsgemäße Handhabung der Materialien. Denn nicht zuletzt können einige Komplikationen und Nebenwirkungen dieser Therapie durch Behandlungsfehler des Arztes entstehen. Ebenso sollten Patienten/innen dieser Behandlung gegenüber offen sein und auch bei einem nicht sofortigen Erfolg der Behandlung weiter bereit sein, die Bleichtherapie fortzuführen, selbst wenn es im weiteren Verlauf zu Farbrezidiven kommen kann (Pandey, Patni, et al. 2018).

In der wissenschaftlichen Auseinandersetzung ist die kontroversielle Diskussion an der Tagesordnung. Diese Art der Diskussion bringt in gewisser Weise die Unzufriedenheit des einen oder anderen Forschers zum Ausdruck. Im Sinne von Oscar Wilde ist gerade diese wissenschaftliche Unzufriedenheit –auch Neugier- der erste Schritt zum Fortschritt und zur Weiterentwicklung.

Es ist nicht möglich die zahlreichen kontroversiell diskutierten Themen in dieser Arbeit zu replizieren, weshalb ich mich auf einige wenige Themen beschränkt habe. Seit dem erstmaligen Beschreiben des Bleichens verfärbter Zähne, bereits 1937, sind verschiedenste Methoden entwickelt worden, um Zähne wieder aufzuhellen. Die Walking Bleach Methode hat sich über Jahrzehnte hinweg als unkomplizierte Technik mit relativ geringem Aufwand und Risiko, sowohl für den/die Behandler/in als auch für den/die Patienten/Patientin bewährt (Pandey, Patni, et al. 2018).

In der Frage der eingesetzten Bleichmittel haben sich die Bleichversuche mittels verschiedener Agentien, über Oxalsäure und Chlor als unzureichend und mit Risiken verbunden herausgestellt (Zimmerli, Jeger et al. 2010). Seit 1951 wurde Wasserstoffperoxid in unterschiedlichen Konzentrationen und Mischungen als intrakoronale Bleicheinlage verwendet. Die kontroversielle Diskussion über den Einsatz von Wasserstoffperoxid dauert jedoch an. Die Suche nach alternativen Bleichmitteln ist lebendig und könnte letztlich zu einer Abkehr vom Wasserstoffperoxid führen (Zimmerli, Jeger et al. 2010).

Zum Status quo muss festgestellt werden, dass es bei Anwendung von Wasserstoffperoxid in hohen Konzentrationen zu bedenklichen Nebenwirkungen kommen kann, wenn es an der erforderlichen Sorgfalt des/der Behandlers/in mangelt und vorbeugende Maßnahmen vernachlässigt werden (Glockner, K., Hulla et al. 1999).

Prinzipiell ist im Falle einer korrekten Indikationsstellung und einer einwandfreien Anwendung der Walking-Bleach-Methode von einem Bleicherfolg, der viele Jahre bestehen kann, auszugehen (Plotino, Buono et al. 2008b). Die zahnärztliche Beurteilung von Bleicherfolgen ist in der Regel weitaus kritischer als die der Patienten/innen selbst. Zahlreiche Untersuchungen bestätigen nach jahrelangen Beobachtungszeiträumen Resultate, die sich bis zu 98% Patientenzufriedenheit belaufen (Glockner, K., Hulla et al. 1999, Wiegand, Attin 2002). Die Patientenzufriedenheit ist eines der wichtigsten Ziele, die es zu erreichen gilt.

Aus der Sicht einer Studentin ist mir völlig klar, dass die wissenschaftlich geführte kontroversielle Diskussion weitergehen wird, weil sich an der menschlichen Grundeinstellung nichts geändert hat:

„vivere est militare“ (SENECA )

## 8 Zusammenfassung

Die vorliegende Diplomarbeit soll, unter besonderer Berücksichtigung der Verbesserungen der letzten Jahrzehnte, einen Überblick bzw. einen Leitfaden zur Behandlung von verfärbten Zähnen mit der Methode des Internen Bleichens vermitteln. Es wurde recherchiert welche Verbesserungen in den letzten Jahrzehnten auf dem Gebiet des internal Bleaching erreicht wurden.

Ich habe in meiner Arbeit das external Bleaching skizziert und beschränke mich somit in der Zusammenfassung auf das internal Bleaching.

Viele Menschen fühlen sich nach erfolgter Wurzelbehandlung eines Zahnes, v.a. im Frontzahnbereich, an der dunkleren Farbe gegenüber der Restbeziehung ästhetisch beeinträchtigt. Es gibt diverse Möglichkeiten dieses Problem zu behandeln. Der Großteil dieser Behandlungsmethoden ist kostenintensiv und geht mit einem oft immensen Verlust an gesunder Zahnhartsubstanz einher.

Das internal Bleaching ist hingegen eine kostengünstige, Zahnhartsubstanz sparende und für den/die geübten Behandler/in relativ einfache Methode mit der er seine Patienten/-innen vom störenden Erscheinungsbild des verfärbten, wurzelbehandelten Zahnes befreien kann. Da die Methode jedoch auch Risiken und Fehlerquellen birgt, sollte der/die Behandler/in am neuesten Stand der wissenschaftlichen Erkenntnisse sein und nur die absolut sicherste Methode anwenden. Ein Behandlungsfehler oder eine Nebenwirkung der Behandlung (z.B. zervikale Resorption) vor allem im Frontzahnbereich kann fatale Folgen haben, die bis hin zum Zahnverlust reichen können (Plotino, Buono et al. 2008b).

Für diese Diplomarbeit habe ich genau recherchiert und erörtert welche die nach heutigem Wissensstand beste Behandlungsmethode darstellt, welche Behandlungsschritte in den letzten Jahrzehnten verbessert werden konnten und wie der Leitfaden für die Behandlung heute aussehen sollte.

Schon in der Antike, nachweislich bei Phöniziern und Römern, wurden dem Schönheitsbedürfnis folgend Zahnaufhellungen vorgenommen. Die geschichtliche Entwicklung zeigt vielfältig taugliche und untaugliche Versuche, verschiedene Bleichmittel und Bleichmethoden zum Aufhellen von Zähnen einzusetzen (Cogo, E., Sibilla, P., Turrini, R., 2013).

Während extrinsische Kolorationen heutzutage häufig ohne zahnärztliche Unterstützung, in eigenverantwortlicher Therapie mit frei verkäuflichen

Bleichprodukten (Over-the-Counter Produkte) vorgenommen werden, sind bei intrinsischen Verfärbungen und für deren erfolgreiche Behandlung die Kenntnisse und Erfahrungen eines/einer Zahnarztes/ärztin unerlässlich.

Abhängig von der Ätiologie der Zahnverfärbung, wählt der/die Zahnarzt/ärztin jene Methode und Bleichmittel aus, die hinsichtlich Effektivität und Farbstabilität am optimalsten sind.

Wesentlicher Unterschied der beiden Methoden (external und internal Bleaching) ist, dass das Bleichmittel beim internal Bleaching in den Zahn eingebracht werden muss, da interne Zahnverfärbungen ihren Ursprung immer im Zahninneren finden. Unumgängliche Voraussetzungen vor dem Beginn der Bleichtherapie, wie eine einwandfreie Wurzelkanalbehandlung, die Abdichtung des Guttapercha, sowie eine umfassende Patientenaufklärung über mögliche Komplikationen, sind absoluter Standard. Von den diversen internen Bleichmethoden hat sich die Walking-Bleach-Technik international als die erfolgversprechendste Methode Anerkennung verschafft.

Je nach Situation ist die Walking-Bleach-Technik eine unkomplizierte und angenehme Methode für Patient/in und Zahnarzt/ärztin. Inoffice-Bleaching führt oft nur kurzfristig zum Erfolg, da der Aufhellungseffekt weitgehend auf der Dehydrierung des Zahnes basiert (Zimmerli, Jeger et al. 2010).

Die häufigsten Ursachen für intrinsische Verfärbungen sind Blutungen der Pulpa, häufig infolge eines Zahntraumas, diverse Wurzelkanalmedikamente und -sealer und leider auch iatrogene Ursachen aufgrund mangelnder Sorgfalt.

Die Walking-Bleach-Technik ist zum Status quo die schonendste und effektivste Methode zur Beseitigung interner Verfärbungen. Sie ist lege artis angewendet Stand der Wissenschaft und somit State of the art (Glockner, K. 2011). Damit wird gleichzeitig dem ästhetischen Verlangen sowie dem personal-well-being der Patienten/innen entsprochen.

## Literaturverzeichnis

- ABBOTT, P. and HEAH, S.Y., 2009. Internal bleaching of teeth: an analysis of 255 teeth. *Australian Dental Journal*, 54(4), pp. 326-333.
- ALQAHTANI, M.,Q., 2014. Tooth-bleaching procedures and their controversial effects: A literature review. *Saudi Dent J.*, 26(2), pp. 33-46.
- AMATO, M., SCARAVILLI, M.S., FARELLA, M. and RICCITIELLO, F., 2006. Bleaching teeth treated endodontically: long-term evaluation of a case series. *Journal of endodontics*, 32(4), pp. 376-378.
- ARCARI, G.M., ARAUJO, E., BARATIERI, L.N. and LOPES, G.C., 2007. Microtensile bond strength of a nanofilled composite resin to human dentin after nonvital tooth bleaching. *The journal of adhesive dentistry*, 9(3), pp. 333-340.
- ARENS, D., 1989. The role of bleaching in esthetics. *Dental clinics of North America*, 33(2), pp. 319-336.
- ARI, H. and UNGOR, M., 2002. In vitro comparison of different types of sodium perborate used for intracoronar bleaching of discoloured teeth. *International endodontic journal*, 35(5), pp. 433-436.
- ATTIN, T., PAQUE, F., AJAM, F. and LENNON, A.M., 2003. Review of the current status of tooth whitening with the walking bleach technique. *International endodontic journal*, 36(5), pp. 313-329.
- BERSEZIO, C., LEDEZMA, P., ESTAY, J., MAYER, C., RIVERA, O. and FERNANDEZ, E., 2019. Color Regression and Maintenance Effect of Intracoronar Whitening on the Quality of Life: RCT-A One-year Follow-up Study. *Operative dentistry*, 44(1), pp. 24-33.
- BRÖSE, S., 2017-last update, Zahnpulpa. Available: <https://flexikon.doccheck.com/de/Zahnpulpa> [16.08, 2019].
- BROWN, G., 1965. Factors Influencing Successful Bleaching of the Discolored Root-Filled Tooth. *Oral surgery, oral medicine, and oral pathology*, 20, pp. 238-244.
- CAMPS, J., DE FRANCESCHI, H., IDIR, F., ROLAND, C. and ABOUT, I., 2007. Time-course diffusion of hydrogen peroxide through human dentin: clinical significance for young tooth internal bleaching. *Journal of endodontics*, 33(4), pp. 455-459.
- CAREY, C.M., 2014. Tooth Whitening: What We Now Know. *Journal of Evidence Based Dental Practice*, 14, pp. 70-76.
- CHNG, H.K., YAP, A.U., WATTANAPAYUNGKUL, P. and SIM, C.P., 2004. Effect of traditional and alternative intracoronar bleaching agents on microhardness of human dentine. *Journal of oral rehabilitation*, 31(8), pp. 811-816.
- COGO, E., SIBILLA, P.,TURRINI, R., 2013. Zahnbleaching : Wege zum Erfolg. Berlin: Quintessenz.
- DE OLIVEIRA, L.D., CARVALHO, C.A., HILGERT, E., BONDIOLI, I.R., DE ARAUJO, M.A. and VALERA, M.C., 2003. Sealing evaluation of the cervical base in intracoronar

bleaching. *Dental traumatology : official publication of International Association for Dental Traumatology*, 19(6), pp. 309-313.

DEMARCO, F.F., MEIRELES, S.S. and MASOTTI, A.S., 2009. Over-the-counter whitening agents: a concise review. *Brazilian oral research*, 23 Suppl 1, pp. 64-70.

DISHMAN, M.V., COVEY, D.A. and BAUGHAN, L.W., 1994. The effects of peroxide bleaching on composite to enamel bond strength. *Dental materials : official publication of the Academy of Dental Materials*, 10(1), pp. 33-36.

GANESH, R., ARUNA, S., JOYSON, M., MANIKANDAN and DEEPA, 2013. Comparison of the bleaching efficacy of three different agents used for intracoronal bleaching of discolored primary teeth: an in vitro study. *Journal of the Indian Society of Pedodontics and Preventive Dentistry*, 31(1), pp. 17-21.

GLOCKNER, K., 2011. Internal Bleaching. *Cosmetic Dentistry*, .

GLOCKNER, K., JEGLITSCH F., STÄDTLER P., EBELESEDER K., 1995. Die Zunahme der Sprödigkeit von Dentin beim Internal Bleaching. *Zahnärztl. Welt*, (104), pp. 84-88.

GLOCKNER, K., HULLA, H., EBELESEDER, K. and STADTLER, P., 1999. Five-year follow-up of internal bleaching. *Brazilian dental journal*, 10(2), pp. 105-110.

GOLDSTEIN, R.E., 1997. In-office bleaching: where we came from, where we are today. *Journal of the American Dental Association* (1939), 128 Suppl, pp. 11S-15S.

GREENWALL, L., 2003. Bleaching techniques in restorative dentistry : an illustrated guide. In: MARTIN DUNITZ, ed, London; New York: Thieme New York, pp. 24-42.

HARRINGTON, G.W. and NATKIN, E., 1979. External resorption associated with bleaching of pulpless teeth. *Journal of endodontics*, 5(11), pp. 344-348.

HAYWOOD, V.B., 1992. History, safety, and effectiveness of current bleaching techniques and applications of the nightguard vital bleaching technique. *Quintessence international* (Berlin, Germany : 1985), 23(7), pp. 471-488.

HAYWOOD, V.B., DIANGELIS, A.J., 2010. Bleaching the Single Dark Tooth. *Inside dentistry*, , pp. 42-53.

HAYWOOD, V., 1992. History, safety, and effectiveness of current bleaching techniques and applications of the nightguard vital bleaching technique.

HAYWOOD, V. and SWORD, R., 2017. Tooth bleaching questions answered.

HEITHERSAY, G.S., 1999. Invasive cervical resorption: an analysis of potential predisposing factors. *Quintessence international* (Berlin, Germany : 1985), 30(2), pp. 83-95.

HELLWIG, E., KLIMEK, J., ATTIN, T., 2009. Einführung in die Zahnerhaltung. Einführung in die Zahnerhaltung. Köln: Deutscher Ärzte-Verlag, pp. 7f, 293-295.

HOFFMANN, J., 2016-last update, Bleaching devitaler Zähne – Zusatzleistung Endodontie. Available: <https://www.zwp->

online.info/fachgebiete/endodontologie/grundlagen/bleaching-devitaler-zaehne-zusatzleistung-endodontie [05/07, 2019].

HOFFMANN, A., 2010. Der Weg zur erfolgreichen Bestimmung der Zahnfarbe: f¼r Studenten, ZahnÄrzte, Zahntechniker und Farbprofis. Athene Media.

HOSOYA, N., COX, C.F., ARAI, T. and NAKAMURA, J., 2000. The walking bleach procedure: an in vitro study to measure microleakage of five temporary sealing agents. *Journal of endodontics*, 26(12), pp. 716-718.

HÜLSMANN, M., 2008. Spezielle Endodontie- Bleichen verfärbter devitaler Zähne. In: THIEME, ed, *Endodontie*. Stuttgart: Georg Thieme Verlag, pp. 221-222.

HÜLSMANN, M.,SCHÄFER, E., 2011. Probleme beim Bleichen endodontisch behandelter Zähne. *Probleme in der Endodontie : Prävention, Identifikation und Management*. Quintessenz Verlag, pp. 551-567.

JACKER-GUHR, S., 2016-last update, Das interne Bleichen von Zähnen-The internal bleaching of teeth. Available: [https://www.online-dzz.de/fileadmin/user\\_upload/Heftarchiv/DZZ/article/2016/03/D968BF66-1123-4D45-AD89-42D925442430/D968BF6611234D45AD8942D925442430\\_praxisletter\\_bleichen\\_jacker\\_guhr\\_1\\_original.pdf](https://www.online-dzz.de/fileadmin/user_upload/Heftarchiv/DZZ/article/2016/03/D968BF66-1123-4D45-AD89-42D925442430/D968BF6611234D45AD8942D925442430_praxisletter_bleichen_jacker_guhr_1_original.pdf) [07/09, 2019].

JIANG, T., MA, X., WANG, Y., ZHU, Z., TONG, H. and HU, J., 2007. Effects of hydrogen peroxide on human dentin structure. *Journal of dental research*, 86(11), pp. 1040-1045.

JOINER, A., 2004. Tooth colour: a review of the literature.

KAHLER, B. and ROSSI-FEDELE, G., 2016. A Review of Tooth Discoloration after Regenerative Endodontic Therapy. *Journal of endodontics*, 42(4), pp. 563-569.

KIM, S.T., ABBOTT, P.V. and MCGINLEY, P., 2000. The effects of Ledermix paste on discolouration of mature teeth. *International endodontic journal*, 33(3), pp. 227-232.

KINOMOTO, Y., CARNES, D.L.,Jr and EBISU, S., 2001. Cytotoxicity of intracanal bleaching agents on periodontal ligament cells in vitro. *Journal of endodontics*, 27(9), pp. 574-577.

KRASTL, G., ALLGAYER, N., LENHERR, P., FILIPPI, A., TANEJA, P. and WEIGER, R., 2013. Tooth discoloration induced by endodontic materials: a literature review. *Dental Traumatology*, 29(1), pp. 2-7.

KWON, S.R. and WERTZ, P.W., 2015. Review of the Mechanism of Tooth Whitening. *Journal of esthetic and restorative dentistry : official publication of the American Academy of Esthetic Dentistry ...[et al.]*, 27(5), pp. 240-257.

LAI, S.C., TAY, F.R., CHEUNG, G.S., MAK, Y.F., CARVALHO, R.M., WEI, S.H., TOLEDANO, M., OSORIO, R. and PASHLEY, D.H., 2002. Reversal of compromised bonding in bleached enamel. *Journal of dental research*, 81(7), pp. 477-481.

- LEHMANN, KLAUS M., HELLWIG, ELMAR., WENZ, HANS-JÜRGEN., 2012. Zahnärztliche Propädeutik : Einführung in die Zahnheilkunde ; mit 34 Tabellen. Köln: Dt. Zahnärzte-Verl.
- LIM, M.Y., LUM, S.O., POH, R.S., LEE, G.P. and LIM, K.C., 2004. An in vitro comparison of the bleaching efficacy of 35% carbamide peroxide with established intracoronal bleaching agents. *International endodontic journal*, 37(7), pp. 483-488.
- LÖBEL, C., 2011-last update, Bleichtherapien im Überblick. Available: <https://www.zwp-online.info/fachgebiete/cosmetic-dentistry/bleaching/bleichtherapien-im-ueberblick> [17/07, 2019].
- LUSSI, A., SCHAFFNER, M., 2011. Fortschritte der Zahnerhaltung. Quintessenz Verlag, pp. 163-171.
- MADHU, K., HEGDE, S., MATHEW, S., LATA, D.A., BHANDI, S.H. and N, S., 2013. Comparison of Radicular Peroxide Leakage from four Commonly used Bleaching agents following Intracoronal Bleaching in Endodontically treated teeth - An In Vitro Study. *Journal of international oral health : JIOH*, 5(4), pp. 49-55.
- NATHOO, S.A., 1997. THE CHEMISTRY AND MECHANISMS OF EXTRINSIC AND INTRINSIC DISCOLORATION. pp. 6S-10S.
- NUTTING, E.B. and POE, G.S., 1967. Chemical bleaching of discolored endodontically treated teeth. *Dental clinics of North America*, , pp. 655-662.
- PANDEY, S.H., PATNI, P.M., JAIN, P. and CHATURVEDI, A., 2018. Management of intrinsic discoloration using walking bleach technique in maxillary central incisors. *Clujul medical (1957)*, 91(2), pp. 229-233.
- PANDEY, PATNI, JAIN and ARPITA, 2018. Management of intrinsic discoloration using walking bleach technique in maxillary central incisors. 91(2), pp. 229-233.
- PARSONS, J.R., WALTON, R.E. and RICKS-WILLIAMSON, L., 2001. In Vitro Longitudinal Assessment of Coronal Discoloration from Endodontic Sealers. *Journal of endodontics*, 27(11), pp. 699-702.
- PATIL, A.G., HIREMATH, V., KUMAR, R.S., SHEETAL, A. and NAGARAL, S., 2014. Bleaching of a non-vital anterior tooth to remove the intrinsic discoloration. *Journal of natural science, biology, and medicine*, 5(2), pp. 476-479.
- PLOTINO, G., BUONO, L., GRANDE, N.M., PAMEIJER, C.H. and SOMMA, F., 2008a. Nonvital tooth bleaching: a review of the literature and clinical procedures. *Journal of endodontics*, 34(4), pp. 394-407.
- PLOTINO, G., BUONO, L., GRANDE, N.M., PAMEIJER, C.H. and SOMMA, F., 2008b. Nonvital tooth bleaching: a review of the literature and clinical procedures. *Journal of endodontics*, 34(4), pp. 394-407.
- RIEBEN, A., S., DERIDOPOULOU, F. and KIELBASSA, A., 2007. Bleaching einfach nur loslegen? .

ROKAYA, M.E., BESHAR, K., HASHEM MAHRAM, A., SAMIR PEDIR, S. and BAROUDI, K., 2015. Evaluation of Extraradicular Diffusion of Hydrogen Peroxide during Intracoronal Bleaching Using Different Bleaching Agents. *International journal of dentistry*, 2015, pp. 493795.

ROTSTEIN, I., ZALKIND, M., MOR, C., TARABEAH, A. and FRIEDMAN, S., 1991. In vitro efficacy of sodium perborate preparations used for intracoronal bleaching of discolored non-vital teeth. *Endodontics & dental traumatology*, 7(4), pp. 177-180.

SA, P.M., JERONYMO, R.D., YUI, K.C., SILVA, E.G., HUHTALA, M.F., TORRES, C.R. and GOMES, A.P., 2011. Effect of calcium hydroxide on pH changes of the external medium after intracoronal bleaching. *The journal of contemporary dental practice*, 12(3), pp. 158-163.

SCHMIDSEDER, J., 2009. Ästhetische Zahnmedizin. In: H.F. WOLF, ed, *Farbatlanten der Zahnmedizin*. 2 edn. Stuttgart; New York, NY: Thieme, pp. 51-76.

SCHMIDT, A. and WIEGAND, A., 2014. Möglichkeiten der Zahnaufhellung“ Bleichen und Alternativen. *Zahnmedizin up2date*, 8(06), pp. 573-585.

SCHWENZER, N., EHRENFELD, M., REITEMEIER, B., 2006. Einführung in die Zahnmedizin. Stuttgart; New York: Thieme, pp. 121-124.

SENECA, *Epistulae morales* .

SETTEMBRINI, L., GULTZ, J., KAIM, J. and SCHERER, W., 1997. A technique for bleaching nonvital teeth: inside/outside bleaching. *Journal of the American Dental Association* (1939), 128(9), pp. 1283-1284.

SMITH, J.J., CUNNINGHAM, C.J. and MONTGOMERY, S., 1992. Cervical canal leakage after internal bleaching. *Journal of endodontics*, 18(10), pp. 476-481.

SULIEMAN A.M., M., 2008. An overview of tooth-bleaching techniques: chemistry, safety and efficacy. *Periodontology 2000*, 48(1), pp. 148-169.

TSCHACKERT, S., 2014-last update, Bleaching – eine Übersicht über Methoden und Mittel. Available: [https://www.pnc-aktuell.de/aesthetik/story/bleaching--eine-Uebersicht-ueber-methoden-und-mittel\\_\\_3540.html](https://www.pnc-aktuell.de/aesthetik/story/bleaching--eine-Uebersicht-ueber-methoden-und-mittel__3540.html) [10, 2019].

VALERA, M.C., CAMARGO, C.H., CARVALHO, C.A., DE OLIVEIRA, L.D., CAMARGO, S.E. and RODRIGUES, C.M., 2009. Effectiveness of carbamide peroxide and sodium perborate in non-vital discolored teeth. *Journal of applied oral science : revista FOB*, 17(3), pp. 254-261.

VAN DER BURGT, T.P., MULLANEY, T.P. and PLASSCHAERT, A.J., 1986. Tooth discoloration induced by endodontic sealers. *Oral surgery, oral medicine, and oral pathology*, 61(1), pp. 84-89.

WATTS, A. and ADDY, M., 2001. Tooth discolouration and staining: a review of the literature. *British dental journal*, 190(6), pp. 309-316.

WEIGER, R., KUHN, A. and LOST, C., 1994. Radicular penetration of hydrogen peroxide during intra-coronal bleaching with various forms of sodium perborate. *International endodontic journal*, 27(6), pp. 313-317.

WIEGAND, A. and ATTIN, T., 2002. Internes und externes Bleichen von Zähnen – eine Übersicht. Deutscher Ärzte-Verlag, Köln, , pp. 153-159.

YUI, K.C., RODRIGUES, J.R., MANCINI, M.N., BALDUCCI, I. and GONCALVES, S.E., 2008. Ex vivo evaluation of the effectiveness of bleaching agents on the shade alteration of blood-stained teeth. *International endodontic journal*, 41(6), pp. 485-492.

ZANTNER, C. and KIELBASSA, A., 2004. In-Office-Bleaching - Abgrenzung zu alternativen Therapieverfahren. *ZWR - Das deutsche Zahnärzteblatt*, , pp. 207-215.

ZIMMERLI, B., JEGER, F. and LUSSI, A., 2010. Bleaching of nonvital teeth. A clinically relevant literature review. *Schweizer Monatsschrift für Zahnmedizin = Revue mensuelle suisse d'odonto-stomatologie = Rivista mensile svizzera di odontologia e stomatologia*, 120(4), pp. 306-320.