Diplomarbeit

Die minimal-invasive lumbopelvine Abstützung bei instabilen Beckenringfrakturen

eingereicht von

Nicolas Eibinger

zur Erlangung des akademischen Grades

Doktor(in) der gesamten Heilkunde

(Dr. med. univ.)

an der

Medizinischen Universität Graz

ausgeführt am

Universitätsklinikum für Unfallchirurgie

unter der Anleitung von

OA Dr. med. univ. Rainer Gumpert
Ao. Univ.-Prof. Dr. med. univ. Herwig Hofer

Graz, am 19.11.2014

Eidesstattliche Erklärung

Ich erkläre ehrenwörtlich, dass ich die vorliegende Arbeit selbstständig und ohne fremde Hilfe verfasst habe, andere als die angegebenen Quellen nicht verwendet habe und die den benutzten Quellen wörtlich oder inhaltlich entnommenen Stellen als solche kenntlich gemacht habe.

Graz, am 19.11.2014 *Nicolas Eibinger eh*

Danksagungen

Ich danke Dr. Rainer Gumpert recht herzlich dafür, dass er mir bei der Themenauswahl behilflich war und schlussendlich mir dieses Thema zur Verfügung stellte. Auch während der Durchführung der Arbeit stand er mit immer, trotz sehr knapper zeitlicher Ressourcen bei Problemen zur Seite und half wo er konnte.

Des Weiteren möchte ich Prof. Dr. Herwig Hofer dafür danken, dass er die Schirmherrschaft für dieses Projekt übernommen hat.

Auch dem restlichen Team der Unfallchirurgie gebührt mein Dank, da sie mich während der gesamten Zeit die ich an der Abteilung verbrachte vollwertig ins Team integrierten und mir bei Fragestellungen immer hilfreich zur Seite standen. Besonderer Dank gilt im diesem Zusammenhang Dr. Paul Puchwein.

Mein größter Dank gilt meiner gesamten Familie und hier im Besonderen meinen Eltern Peter und Martina, welche mir eine beinahe sorgenfreie Schul- und Studienzeit ermöglichten.

Danken möchte in diesem Rahmen auch meinen Freunden, die über die Dauer des Studiums immer für mich Zeit hatten auch wenn es terminlich oft nicht ganz einfach war.

Die minimal-invasive lumbopelvine Abstützung bei instabilen Beckenringfrakturen.

Einleitung: Zur Versorgung des dorsalen Beckenrings im Rahmen einer instabilen Beckenringfraktur stehen eine Vielzahl von Möglichkeiten zur Verfügung Die operative Versorgung mittels lumbopelviner Abstützung ermöglicht eine frühe Mobilisierung bei einer geringen perioperativen Morbidität. Ziel der Studie war die Evaluierung des funktionellen und radiologischen Outcomes nach Versorgung mittels minimal-invasiver lumbopelviner Abstützung.

Patienten und Methoden: Im Zeitraum von Jänner 2011 bis einschließlich Oktober 2013 wurden an der Universitätsklinik für Unfallchirurgie des LKH Graz 12 Patienten im Rahmen einer instabilen Beckenringverletzung des Typs-C, mittels minimal-invasiver lumbopelviner Abstützung versorgt. Der Beobachtungszeitraum betrug zumindest 12 Monate nach der initialen Versorgung. Zum Zeitpunkt der Abschlussuntersuchung lag auch die Metallentfernung mindestens 3 Monate zurück. Das funktionelle Outcome wurde mittels SMFA-D und Majeed-Score ermittelt. Das radiologische Outcome wurde nach Messungen in konventionellen Röntgenaufnahmen (Beckenübersicht, Inlet und Outlet) evaluiert. Die statistische Auswertung erfolgte mit Microsoft Excel 2010.

Ergebnisse: Das Durchschnittsalter der Patienten betrug zum Zeitpunkt der Operation 50,6 (+/- 15,2) Jahre. Die durchschnittliche Beobachtungsdauer der verbliebenen 8 Patienten betrug in etwa 18 Monate. Der durchschnittliche ISS Wert betrug 32,88 (+/- 12,26). Durchschnittlich erreichten die Patienten rund 82 Prozent der möglichen Punkte des Majeed Scores, was in Summe einem guten Ergebnis entspricht.
Der normierte Mittelwert des SMFA-D Funktionsindex betrug rund 22,79 (+/- 16,48) und der Wert des Beeinträchtigungsindex lag bei circa 20,32 (+/-17,73) Punkten.
Die radiologischen Messungen ergaben nach Majeed jeweils vier gute beziehungsweise ausreichende Ergebnisse. In allen Fällen zeigte sich eine vollständige knöcherne Konsolidierung. Im Bezug auf Komplikationen konnte eine Implantatlockerung, ein -bruch und in einem Fall Schmerzen im Bereich der Implantate beobachtet werden.

Diskussion: Die minimal-invasive lumbopelvine Abstützung scheint sehr gut zur Versorgung von instabilen Beckenringverletzungen geeignet zu sein. Die funktionellen Ergebnisse fielen im Vergleich zu ähnlichen Studien sehr gut aus, auch wenn eine

Limitation durch die geringe Fallzahl gegeben ist. Die rasche postoperative Mobilisation scheint auch die Komplikationsrate zu verringern. Es zeigt sich, wie bereits bei einigen anderen Arbeiten, dass das radiologische, oft nicht mit dem funktionellen Outcome korrelierte.

Minimal-invasive lumbopelvic fixation in unstable pelvic ring fractures.

Introduction: Surgical treatment of unstable pelvic ring fractures is discussed controversially in literature. The lumbopelvic fixation offers the possibility of an early mobilization with low perioperative risks. The purpose of the study was to evaluate the functional and radiological outcome of a small group of patients treated surgically with minimal-invasive lumbopelvic fixation.

Patients and Methods: Between January 2011 and October 2013 twelve Patients were treated with minimal-invasive lumbopelvic fixation at the trauma department of the Medical University of Graz. Final patient examination was carried out at least 12 months after the initial surgical treatment. At the time of the examination the implant removal was also at least 3 months ago. The functional outcome was evaluated with Majeed Pelvic score and the SMFA-D. The radiographic assessment included an anterior-posterior radiograph, an inlet and outlet view of all patients. The statistical evaluation was performed with Microsoft Excel 2010.

Results: The average age was 50.6 (+/- 15.2) years at the time of the initial surgical procedure. Finally 8 patients could be included in this study. The mean observation period was 18 months. The average ISS was 32.88 (+/- 12.26). On average the patients reach 82 percent of the possible points (Majeed's Pelvic Score), which corresponds to a good result.
The mean normative value of the SMFA-D Function Index was 22.79 (+/- 16.48). The normative mean of the Bother Index was 20.32 (+/- 17.73).
The radiological measurements revealed four good and four fair results. All cases showed a completely bony consolidation. One case each of an implant loosening, of an implant failure and of a prominent hardware was observed.

Discussion: It looks like, that the minimal-invasive lumbopelvic fixation is a good treatment option in unstable pelvic ring fractures. The functional results are at least at the same level or better compared with similar studies, even if there is a limitation due to the small amount of cases. A fast postoperative mobilization seems to reduce the complication rate. Like other studies already have shown there was no real correlation of the functional and radiological outcomes.

Inhaltsverzeichnis

1 Einleitung....1
2 Grundlagen....1
2.1 Der knöcherne Beckenring....1
2.1.1 Os Ilium, Darmbein....2
2.1.2 Os ischii, Sitzbein....2
2.1.3 Os pubis, Schambein....3
2.1.4 Os sacrum, Kreuzbein....3
2.1.5 Os coccygis, Steißbein....4
2.1.6 Verbindungen des Knöchernen Beckenrings....4
2.1.6.1 Symphysis pubica, Schambeinfuge....4
2.1.6.2 Articulatio sacroiliaca, Kreuzbein-Darmbeingelenk....5
2.1.6.3 Articulatio sacrococcygea, Kreuz-Steißbeingelenk....7
2.2 Muskulatur....7
2.3 Das Gefäßsystem....9
2.3.1 Arterielles Gefäßsystem....9
2.3.2 Venöses Gefäßsystem....10
2.3.3 Lymphbahnen....11
2.4 Nervenbahnen....11
2.4.1 Plexus lumbalis....11
2.4.2 Plexus sacralis....12
2.4.3 Plexus coccygis....13
2.5 Pelvine Organe....13
2.6 Biomechanik des Beckenrings....14
2.7 Klassifikation der Beckenringfraktur....15
2.7.1 AO – Klassifikation....15
2.7.1.1 Typ A- Verletzung....17
2.7.1.2 Typ B- Verletzung....17
2.7.1.3 Typ C -Verletzungen....17
2.7.2 Frakturen des Os Sacrum....18
2.8 Epidemiologie und Ätiologie....18
2.9 Diagnostik....19
2.9.1 Klinische Diagnostik....19
2.9.2 Sonographie....21
2.9.3 Radiologische Diagnostik....21
2.9.3.1 Konventionelle Röntgen....21
2.9.3.2 Computertomographie....22
2.10 Therapieoptionen....22
2.10.1 Konservative Therapie....22
2.10.1.1 Funktionelle Therapie....23
2.10.2 Operative Therapieoptionen....23
2.10.2.1 Externe Stabilisierungsverfahren....24
2.10.2.2 Interne Stabilisierungsverfahren....25
2.10.2.2.1 Ventraler Beckenring....25
2.10.2.2.2 Dorsaler Beckenring....26
2.10.2.2.2.1 Transiliakale Stabilisierung....26
2.10.2.2.2.2 Transiliosakrale Stabilisierungsverfahren....26
2.10.2.2.2.3 Sakrale Stabilisierungsverfahren....27
3 Material und Methoden....28

3.1 Die minimal-invasive lumbopelvine Abstützung....28
3.1.1 Operationstechnik....29
3.2 Patienten und Methodik....31
3.2.1 Nachuntersuchung und postoperatives Management....32
3.2.1.1 Frakturklassifizierung....32
3.2.1.2 Beurteilung der Verletzungsschwere....33
3.2.1.3 Funktionelles Outcome....33
3.2.1.3.1 Majeed's Beckenfragebogen....33
3.2.1.3.2 SMFA-D....34
3.2.1.4 Radiologisches Outcome....35
3.2.1.5 Statistische Auswertung....36
4 Ergebnisse – Resultate....36
4.1 Epidemiologische Daten....36
4.1.1 Geschlechts- und Altersverteilung....37
4.1.2 Verletzungsursache....37
4.1.3 Frakturklassifikation....38
4.1.4 Verletzungsschwere und Begleitverletzungen....38
4.2 Operative Versorgung....40
4.3 Komplikationen....40
4.4 Funktionelles Outcome....41
4.4.1 Majeeds Fragebogen....41
4.4.2 SMFA-D....43
4.5 Radiologisches Outcome....44
5 Diskussion....45
6 Literaturverzeichnis....49
Anhang - Projektplan....54
Anhang - Fragebögen....55

Glossar und Abkürzungen

A.	Arteria
A-H. F.	Arm-Hand Funktion
AO	Arbeitsgemeinschaft für Osteosynthesefragen
a.p.	anterior-posterior
ARDS	Acute Respiratory Distress Syndrom
Art.	Articulatio
BI	Beeinträchtigungsindex
bzw.	beziehungsweise
DGU	Deutsche Gesellschaft für Unfallchirurgie
EZ	Emotionaler Zustand
FI	Funktionsindex
ISG	Iliosakralgelenk
Lig.	Ligamentum
Ligg.	Ligamenta
M.	Musculus
Mob.	Mobilität
N.	Nervus
Pat.	Patient
Procc.	Processus
SIAI	Spina iliaca anterior inferior
SIAS	Spina iliaca anterior superior
SIPI	Spina iliaca posterior inferior
SIPS	Spina iliaca posterior superior
V.	Vena
vgl.	vergleiche
Vv.	Venae

Abbildungsverzeichnis

Abbildung 2.1: Der knöcherne Beckenring von ventral. [60] 1
Abbildung 2.2: Os Coxae von Medial betrachtet[61] 2
Abbildung 2.3: Os Coxae von lateral betrachtet [61] 2
Abbildung 2.4a und b: Os Sacrum und Os coccygis von ventral (A) und dorsal (B) vgl. [62] .. 3
Abbildung 2.5: Frontalschnitt durch die Symphyse [63] 5
Abbildung 2.6: Ligamentäre Verbindungen am knöchernen Beckenring [64] 6
Abbildung 2.7: Arterielle Gefäßversorgung im Bereich des Beckens [65] 9
Abbildung 2.8: Venöse Gefäßsystem des Beckens [65] 10
Abbildung 2.9: Plexus lumbalis, Plexus sacralis und Plexus coccygis [65] 12
Abbildung 2.10: Beckenorgane beim Mann (A) und bei der Frau (B) [65] 14
Abbildung 2.11: Schematische Darstellung der Kraftübertragung am Becken im zweibeinigen Stand, wobei die roten Pfeile Druck-und die blauen Pfeile Zugkräfte darstellen.[6] 15
Abbildung 2.12: AO-Klassifikation Beckenring [1] 16
Abbildung 2.13: Typ A Frakturen [1] 17
Abbildung 2.14: Typ B Frakturen [1] 17
Abbildung 2.15: Typ C Frakturen [1] 17
Abbildung 2.16: Denis-Klassifikation: transalare (1), transforaminale (2) und zentrale (3) Sacrumfraktur. [13] 18
Abbildung 2.17: Altersabhängige Häufigkeit der Beckenringverletzung [3] 19
Abbildung 2.18: Klinische Untersuchung des Beckens [3] 20
Abbildung 2.19a und b: Technik der Inlet (a) bzw. Outlet-Aufnahme (b). Vgl. [1] 22
Abbildung 2.20: Beispiel für einen Fixateur externa [66] 24
Abbildung 2.21: Beispiel für eine Beckenzwinge [67] 24
Abbildung 2.22: Sakralstäbe montiert an einem Modell [68] 27
Abbildung 2.23: Postoperative Aufnahme nach Einbringung eines TIFI [30] 27
Abbildung 2.24: Intraoperative Aufnahme nach einbringen der Implantate über den medianen Standardzugang [33] 28
Abbildung 3.1: Lagerung und korrekte Einstellung der Bildwandler (a.-p. und seitlicher Strahlengang) vor dem Waschen und sterilen Abdecken. (Pat. 2) 29
Abbildung 3.2: Intraoperative Aufnahme nach Platzierung der Trokare für die Pedikelschrauben und Markierung der SIPS (Pat. 2) 30
Abbildung 3.3: Intraoperative Aufnahme des Zuganges zur SIPS mit eingebrachten Trokar und Schraubenschlüssel. Am rechten Bildrand sind die Trokarhülsen für die Pedikelschrauben und am oberen Rand die Hautinzisionen der linken Seite erkennbar (Pat. 3) 30
Abbildung 3.4: Intraoperative kombinierte Obturator-/Outletaufnahme („Tänenfigur“) des rechten Schraubenkanals mit korrekter Lage der Schraube (1) zwischen der Tabula interna (2) und externa (3) bzw. kranial des Hüftgelenkes (4) bei Pat. 3 31
Abbildung 4.1: Mittelwert und Spannweite des Patientenalters 37
Abbildung 4.2: Mittelwert und Spannweite des ISS 38
Abbildung 4.3: Häufigkeit der aufgetretenen Begleitverletzungen. (n=8) 39
Abbildung 4.4: Mittelwert und Spannweite der prozentuell erreichten Punkte beim Majeed Score 43
Abbildung 4.5: Mittelwerte SMFA-D 43
Abbildung 4.6: Vergleich des Patientenkollektivs mit den erhobenen Daten aus der amerikanischen Bevölkerung [47] 44

Tabellenverzeichnis

Tabelle 3.1: Auflistung der Fragen und der dazugehörigen Punktespannweite des Majeed's Scores. Die Frage Stehen und Gehen setzt sich aus drei Unterfragen, zu je 12 Punkten zusammen (Gehhilfen; Gangbild; Gehdistanz) (siehe Anhang). *Frage kann fehlen. [45]....34
Tabelle 3.2: Bewertungsschema des Majeed Scores [45]....34
Tabelle 3.3: Struktureller Aufbau des SMFA-D Fragebogens [46]....35
Tabelle 3.4: Bewertungsskala der Radiologischen Ergebnisse anhand von Majeeds Kriterien [48]. Die Bewertung erfolgt anhand des schlechtesten Messergebnisses....36
Tabelle 4.1: Liste der ausgeschlossenen Patienten inklusive des Ausschlussgrundes. Die Altersangabe bezieht sich auf den Zeitpunkt der Operation....36
Tabelle 4.2: Verletzungsursachen. (n=8)....37
Tabelle 4.3: Detaillierte Aufschlüsselung der einzelnen Frakturen gemäß der AO-Klassifikation. (n=8)....38
Tabelle 4.4: Begleitverletzungen. Mehrfachnennung möglich. (n=8)....39
Tabelle 4.5: Auflistung der allgemeinen Komplikationen. Mehrfachnennungen möglich. (n=8)....41
Tabelle 4.6: Beckenspezifische Komplikationen. Mehrfachnennung möglich (n=8)....41
Tabelle 4.7: Ergebnisse Majeeds Fragebogen der arbeitenden Patienten....42
Tabelle 4.8: Ergebnisse Majeed Score der nicht arbeitenden Patienten....42
Tabelle 4.9: Detailergebnisse SMFA-D....44
Tabelle 4.10: Radiologisches Outcome....45

1 Einleitung

Beckenringverletzungen mit Instabilität im hinteren Beckenringbereich werden kontrovers bezüglich der operativen Sanierung diskutiert [1–3]. Nach der primären hämodynamischen Stabilisierungsphase gibt es unterschiedliche Ansätze in der endgültigen Versorgung, vor allem von Typ-C Verletzungen.

Die lumbopelvine Abstützung als eine Option ermöglicht eine frühzeitige Mobilisierung, bei einer geringen perioperativen Morbidität. Ziel der Studie war die Evaluierung des funktionellen und radiologischen Outcomes nach Versorgung mittels minimal-invasiver lumbopelviner Abstützung an einem kleinen Patientenkollektiv.

2 Grundlagen

2.1 Der knöcherne Beckenring

Der knöcherne Beckenring besteht aus den beiden Hüftbeinen (Os coxae) und dem Kreuzbein (Os Sacrum), welches noch einen Teil der Wirbelsäule darstellt.
Das Hüftbeinen besteht aus drei Knochenteilen, nämlich dem Darmbein (Os ilium), dem Schambein (Os pubis) und dem Sitzbein (Os ischii), welche sich im Bereich der Hüftgelenkspfanne (Acetabulum) verbinden (siehe Abb. 2.1, 2.2 und 2.3).
Der Beckenring ist fest mit der Wirbelsäule verbunden und vermag dadurch das Gewicht des Rumpfes auf die freie untere Extremität zu übertragen [4].

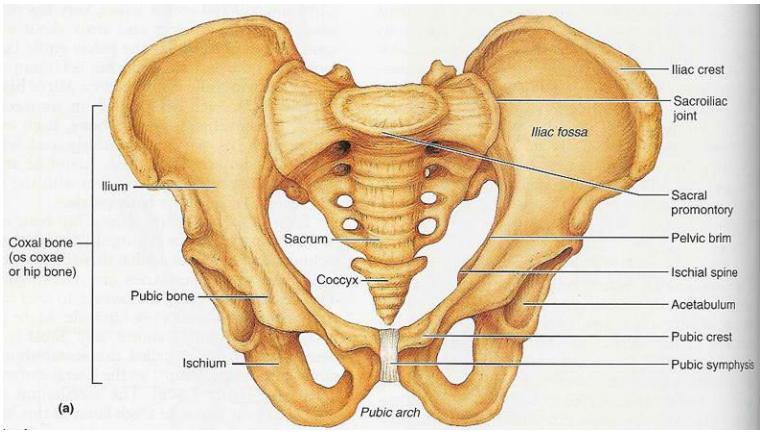

Abbildung 2.1: Der knöcherne Beckenring von ventral. [60]

2.1.1 Os Ilium, Darmbein

Das Os ilium besteht aus zwei Teilen, nämlich dem Corpus ossis ilii und der Ala ossis ilii. Den oberen Rand des Os ilium bildet der Darmbeinkamm (Crista iliaca), welcher sich zwischen den zwei oberen Darmbeinstacheln aufspannt (SIAS und SIPS) und eine wichtige Orientierungshilfe darstellt, da er durch die Haut getastet werden kann.

Weitere knöcherne Strukturen sind die beiden unteren Darmbeinstacheln (SIAI und SIPI) sowie der Darmbeinhöcker (Tuberculum iliacum).

Als Facies glutaealis wird die Außenfläche der Ala ossis ilii bezeichnet, da hier der Ursprung der Gesäßmuskulatur liegt. Die Innenseite der Ala wird als Fossa iliaca bezeichnet. Die Facies sacropelvina, welche dem Kreuzbein zugewandt ist, besteht aus der Facies auricularis und der Tuberositas iliaca. Die Tuberositas iliaca dient dem starken Bandapparat als Ursprung, während die Facies auricularis die Gelenksfläche für die Verbindung mit dem Os Sacrum darstellt [4].

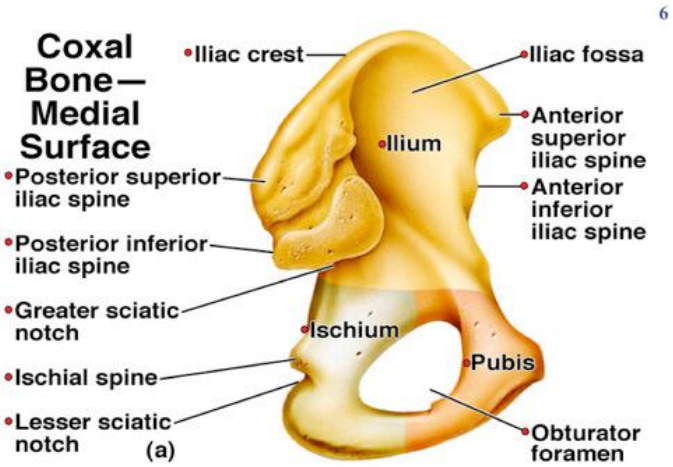

Abbildung 2.2: Os Coxae von Medial betrachtet[61]

2.1.2 Os ischii, Sitzbein

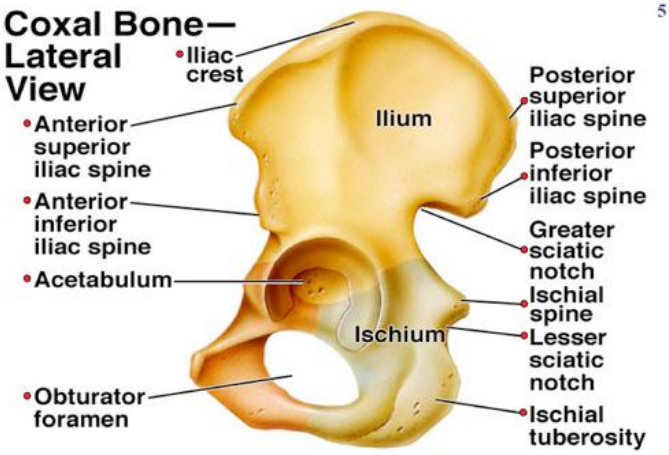

Abbildung 2.3: Os Coxae von lateral betrachtet [61]

Das Os ischii besteht aus dem Corpus ossis ischii und dem Ramus ossis ischii. Dorsal wird die Incisura ischiadica major durch die Spina ischiadica von der Incisura ischiadica minor getrennt, an deren unteren Pol der Sitzbeinhöcker (Tuber ischiadicum) angrenzt. Zusätzlich bildet das Os ischii die dorsale Begrenzung des Foramen obturatum [4].

2.1.3 Os pubis, Schambein

Das Os pubis wird gebildet aus dem Corpus, dem Ramus superior und inferior ossis pubis. Die nach medial zeigende Facies symphysialis ist dem gegenüberliegenden Schambein zugewandt und schließt den Beckenring ventral. Weiters bildet das Os pubis die ventrale Begrenzung des Foramen obturatum. Weitere wichtige Strukturen sind unter anderem das Tuberculum pubicum, welches dem Leistenband (Lig. inguinale) als Ansatz dient und die Eminentia iliopubica [4].

2.1.4 Os sacrum, Kreuzbein

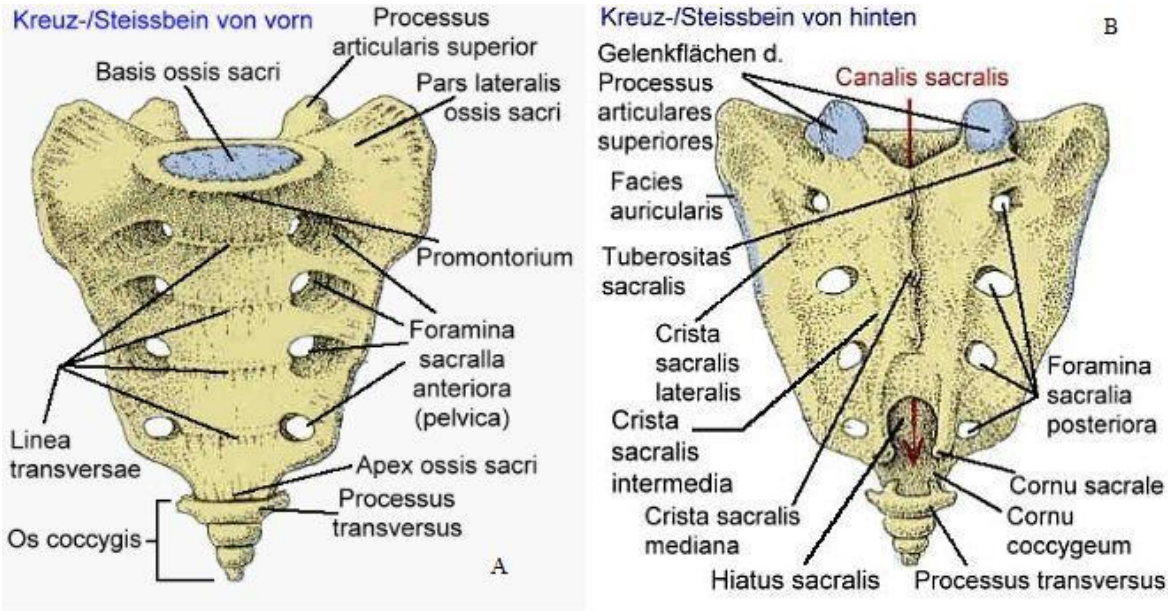

Abbildung 2.4a und b: Os Sacrum und Os coccygis von ventral (A) und dorsal (B) vgl. [62]

Das Os Sacrum stellt eine Verschmelzung aus fünf ehemaligen Sacralwirbeln und den vier dazu gehörigen Zwischenwirbelscheiben dar. Die ventrale Fläche, die Facies pelvina ist konkav und ist im Gegensatz zur dorsalen Fläche, der Facies dorsalis ossis sacri, glatt. Man erkennt auf ihr vier quer verlaufende Linien, die Linea transversae, welche die Grenze der ehemaligen Wirbelkörper markieren. Sie laufen in die lateral gelegenen Foramina sacralia anteriora aus, durch welche die ventralen Äste der Spinalnerven austreten. Caudal läuft das Os sacrum spitz zum Apex ossis sacri zusammen und verbindet sich mit dem Steißbein (Os coccygis) (siehe Abb. 2.4a).

Dorsal findet sich am Os sacrum die unpaare Crista sacralis mediana, welche die Verschmelzung der ehemaligen Dornfortsätze darstellt. Lateral davon gelegen findet sich die paarige Cristae sacarales intermediae und die paarige Cristae sacrales laterales, welche die Verschmelzung der ehemaligen Gelenkfortsätze beziehungsweise der Querfortsätze darstellen. Die Cristae sacrales intermediae laufen kranial in die Processus articulares aus, die eine gelenkige Verbindung mit dem letzten Lendenwirbel eingehen. Nach caudal laufen sie in die Cornua sacralia aus, welche sich zum einem mit dem Steißbein verbinden und zum anderen den Hiatus sacralis begrenzen.
Weiters finden sich dorsal links und rechts wiederum auch vier Foramina sacralia posteriora, welche die dorsalen Äste der Spinalnerven nach außen leiten [4]. (siehe Abb. 2.4b)

2.1.5 Os coccygis, Steißbein

Das Os coccygis ist ein Rudiment der Schwanzwirbelsäule und besteht aus 3-6 Elementen, wovon nur mehr das Erste die Merkmale eines Wirbels aufweist [4].

2.1.6 Verbindungen des Knöchernen Beckenrings

Die beiden Ossa coxae und das Os sacrum sind sowohl Gelenkig als auch über Bindegewebsstrukturen miteinander verbunden.

- Bandstrukturen
  - Ligg. sacroilliaca, sacrotuberale, sacrospinale
- Knorpel
  - Symphysis pubica
- Gelenke
  - Artt. sacroiliaca, sacrococcygea

2.1.6.1 Symphysis pubica, Schambeinfuge

Die Schambeinfuge stellt die Verbindung der beiden Facies symphysiales des linken beziehungsweise rechten Schambeins dar. Beide sind mit einer dünnen Schicht aus hyalinem Knorpel überzogen und in ihrer Mitte befindet sich der Discus interpubicus,

welcher aus Faserknorpel besteht. Verstärkt wird diese Verbindung kranial durch das Lig. pubicum superius und kaudal durch das Lig. pubicum inferius (siehe Abb. 2.5).

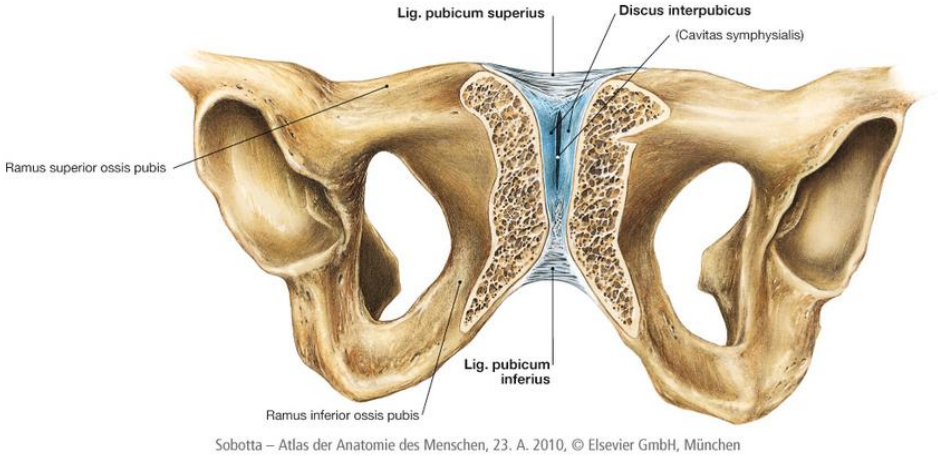

Abbildung 2.5: Frontalschnitt durch die Symphyse [63]

Beim beidbeinigen Stand wird die Symphyse auf Zug beansprucht. Wechselt man auf den einbeinigen Stand treten Schubkräft auf, während beim Gehen zusätzlich noch Druck- und Biegebelastungen auftreten. Im Sitzen wirken auf die Symphyse nur Druckkräfte [1,4].

2.1.6.2 Articulatio sacroiliaca, Kreuzbein-Darmbeingelenk

Dieses Gelenk stellt die Verbindung der Facies auricularis des Hüftbeins mit der gleichnamigen Gelenksfläche des Kreuzbeines dar. Die Gelenksflächen sind mit hyalinem Knorpel überzogen und dienen in erster Linie der Druckübertragung. Das Gelenk wird von einer Vielzahl an Bändern verstärkt (siehe Abb. 2.6).

- Ligg. sacroiliaca ant.: Eher schwach ausgeprägte Bänder an der ventralen Seite des Gelenkes.
- Ligg. sacroiliaca post.: Sehr kräftig ausgebildete Bandzüge an der dorsalen Fläche des Gelenkes. Sie besitzen kurze und lange schräg verlaufende Faserzüge. Die langen Faserzüge ziehen in von Crista sacralis lateralis zur SIPS und verdecken die kurzen Faserzüge.
- Ligg. sacroiliac interossea: Ebenfalls kräftig ausgeprägte Bandzüge, welche zwischen der Tuberositas ossis sacrii und der Tuberositas iliaca aufgespannt sind.

- Lig. iliolumbale: Dieses Band spannt sich zwischen den Processus costalis des 4. und 5. Lendenwirbels, der Crista iliaca und der Tuberositas iliaca auf.
- Lig. sacrotuberale: Dieses Band entspringt mit breiter Basis an den Seitenrändern des Os Sacrum und des Os coccygis, wobei die obersten Fasern oft bis zur SIPS reichen und zieht zum Tuber ischiadicum. Zusammen mit dem Lig. Sacrospinale begrenzt es die Foramina ischiadicum majus und minus.
- Lig. sacrospinale: Es wird vom Lig. sacrotuberale verdeckt und entspringt wie dieses am lateralen Rand des Os sacrum und zieht zur Spina ischiadica.

Das ISG ist aufgrund des starken Bandapparates in seiner Beweglichkeit sehr stark eingeschränkt, wobei der Bewegungsumfang individuell unterschiedlich ist. Das Kreuzbein kann unter Belastung Translations- und Rotationsbewegungen durchführen [1,4].

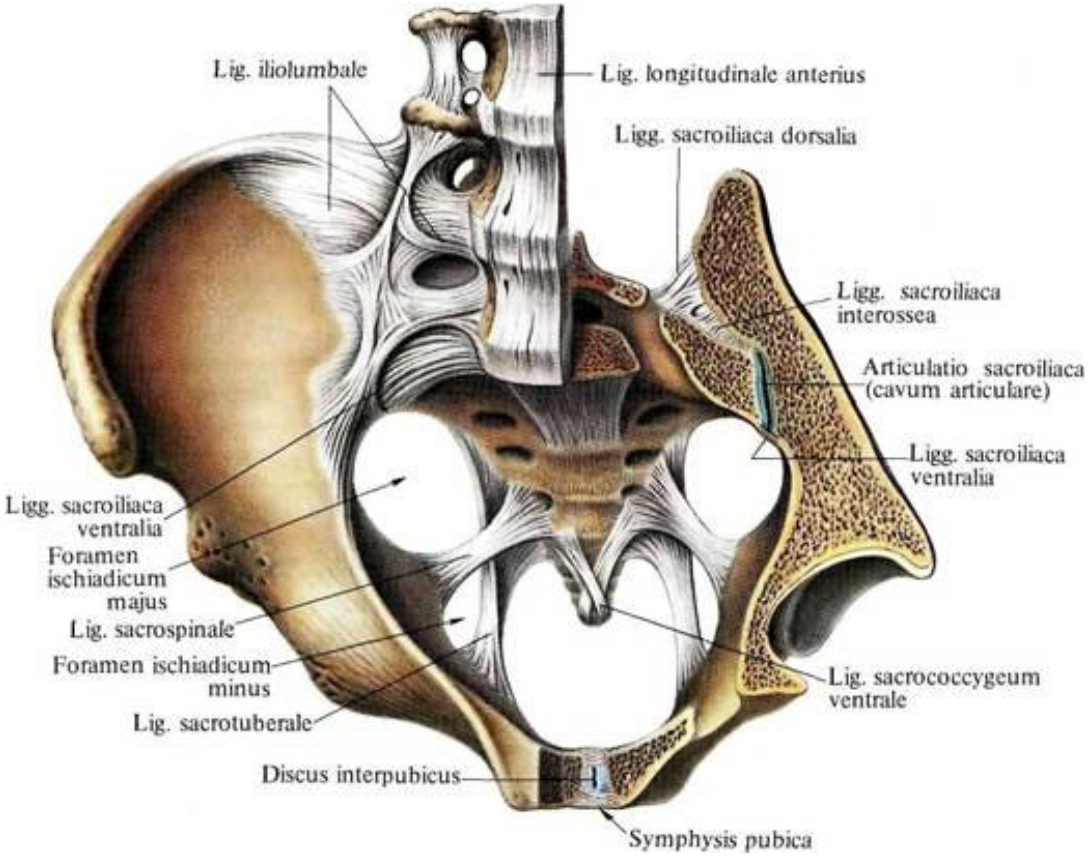

Abbildung 2.6: Ligamentäre Verbindungen am knöchernen Beckenring [64]

2.1.6.3 Articulatio sacrococcygea, Kreuz-Steißbeingelenk

Das Kreuzbein ist hier mit dem ersten Steißwirbel entweder über ein echtes Gelenk oder durch eine Knorpelhaft miteinander verbunden.

Folgende drei Bänder stabilisieren dieses Gelenk:

- Lig. sacrococcygeum anterius
- Lig. sacrococcygeum posterius profundus
- Lig. sacrococcygeum posterius superficialis

Bewegungen sind in diesem Bereich nur passiv möglich und vor allem bei dem Geburtsvorgang von Bedeutung, da das Steißbein hierbei nach dorsal ausweichen muss [4].

2.2 Muskulatur

Eine große Anzahl an Muskeln und Muskelgruppen entspringt am Beckenring oder setzt hier an. Ventral und lateral setzt die von kranial kommende Muskulatur der vorderen und seitlichen Bauchwand an und dorsal die Muskelzüge des M. erector spinae [1,4].
Folgende Muskeln zählen zur Bauchwandmuskulatur:

- Seitliche Muskelgruppe
  - M. obliquus externus abdominis
  - M. obliquus internus abdominis
  - M. transversus abdominis
- Mittlere Muskelgruppe
  - M. rectus abdominis
  - M. pyramidalis

Den weitaus größten Anteil der Muskulatur am Beckenring, machen die verschiedenen Gruppen der Hüftmuskulatur aus, welche zum Großteil am Beckenring entspringen. Entsprechend ihrer Funktion und Lage kann man die Muskulatur in verschiedene Gruppen gliedern, wobei die Funktion abhängig von der Postion des Hüftgelenkes zum Teil variabel ist [1,4].

- Hüftbeuger
  - M. iliopsoas
  - M. tensor fasciae latae
  - M. sartorius
  - M. rectus femoris
- Hüftstrecker
  - M. glutaeus maximus
  - M. semimembranosus
  - M. semitendinosus
  - Caput longum m. Bicipites femoris
- Abduktoren
  - M. glutaeus medius
  - M. glutaeus minimus
- Außenrotatoren
  - M. piriformis
  - M. obturatorius internus
  - Mm. gemelli superiores et inferiores
  - M. quadratus femoris
  - M. obutratorius externus
- Adduktoren
  - M. pectineus
  - M. adductor longus
  - M. adductor brevis
  - M. gracilis
  - M. adductor magnus

Zusätzlich gibt es noch die Muskeln des Beckenbodens, welche den Beckenring nach kaudal hin abschließen und eine wichtige Rolle in der Kontinenzerhaltung haben. Die Muskeln sind um die durch das Becken ziehenden Eingeweide in zwei Platten, nämlich dem Diaphragma pelvis und dem Diaphragma urogenitale, angeordnet [1,4].

Das Diaphragma pelvis besteht aus folgenden Muskeln:

- M. leavtor ani → besteht aus 3 Anteilen
- M. coccygeus
- M. sphincter ani externus

Die Bestandteile des Diaphragma urogenitale sind:

- M. transversus perinei superficialis
- M. transversus perinei profundus
- M. sphincter urethrae externus
- M. ischiocavernosus
- M. bulbospongiosus

2.3 Das Gefäßsystem

Wie aus den Abbildung 2.7 und 2.8 ersichtlich, ist das Becken von einem dichten Gefäßsystem durchzogen. Es findet sich sowohl ein stark ausgeprägtes arterielles wie auch venöses Anastomosennetz, welches für elektive Eingriffe einen Vorteil darstellt, aber im Falle einer Verletzung die Blutstillung erschwert [1].

2.3.1 Arterielles Gefäßsystem

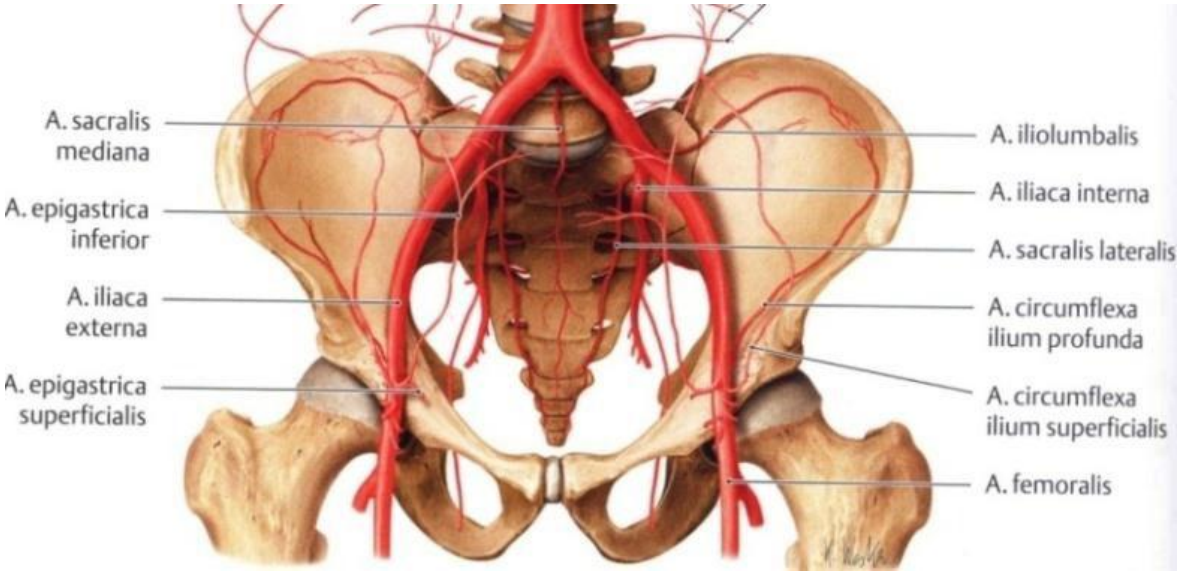

Abbildung 2.7: Arterielle Gefäßversorgung im Bereich des Beckens [65]

Die arterielle Blutversorgung der Region, wird von der A. Iliaca communis übernommen, welche sich ventral des ISG in die organversorgende A. Iliaca interna und die A. Iliaca externa teilt, welche nach dem Verlassen der Lacuna vasorum als A. Femoralis die gesamte untere Extremität versorgt. (siehe Abb. 2.7)

Die A. Iliaca interna versorgt alle Beckenorgane mit Ausnahme der Hoden und teilt sich in ihrem Verlauf in einen vorderen und hinteren Hauptstamm.
Die Äste des hinteren Hauptstammes sind die A. Iliolumbalis, die A. Sacralis lateralis und die A. glutaea superior, welche allesamt primär Muskelgruppen versorgen.
Der vordere Hauptstamm gibt vornehmlich Äste in Richtung des Rektums, der Blase und der Geschlechtsorgane ab. Diese Äste sind die A. Glutaea inferior, die A. Pudenda interna und die A. Obturatoria.
Eine für die Chirurgie bedeutsame Gefäßverbindung stellt die sogenannte „Corona mortis“ dar. Es handelt sich dabei um eine Anostomose der A. epigastrica inferior, die ein Ast der A. iliaca externa ist, und der A. obturatoria. Es kann sich auch um eine Variation des Ursprunges der zuletzt genannten Arterie handeln. Im Rahmen von Gefäßverletzungen kann es hier zu sehr starken und schwer stillbaren Blutungen kommen [1,4].

2.3.2 Venöses Gefäßsystem

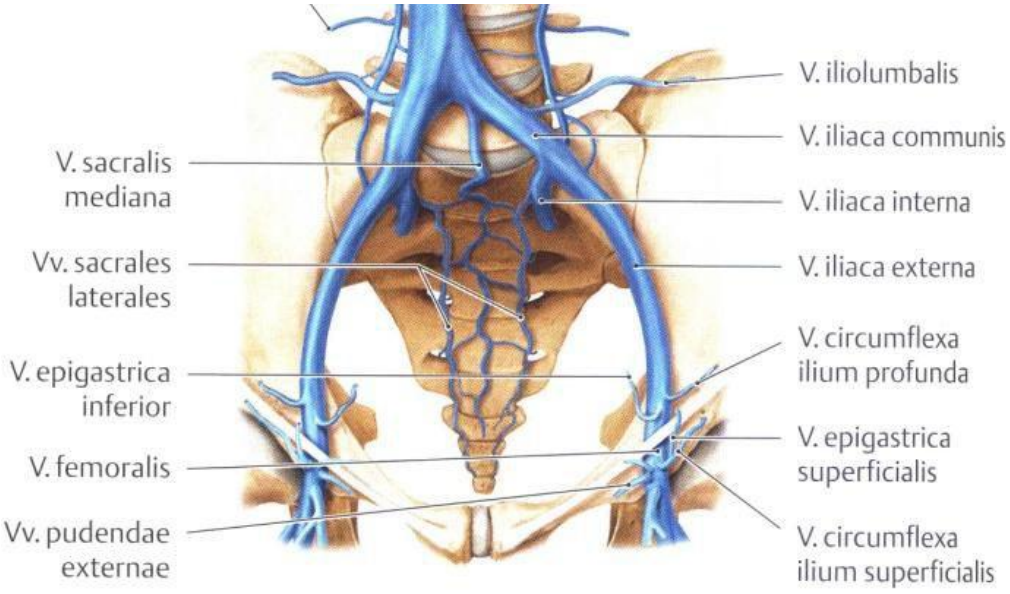

Abbildung 2.8: Venöse Gefäßsystem des Beckens [65]

Das venöse System im Becken ist großteils in ausgeprägten Plexus angelegt, welche sich in die Vv. Iliace entleeren und in weiterer Folge in die V. cava inferior abfließen.
Bedeutsame chirurgische Plexus sind [1,4]:

- Plexus venosus vesicalis
- Plexus venosus rectalis
- Plexus venosus uterinus (nur bei der Frau)
- präsakrale Venenplexus

2.3.3 Lymphbahnen

Das Becken ist ähnlich, wie bei den Blutgefäßen, mit einem dichten Netz aus Lymphgefäßen durchzogen und es finden sich zwei bedeutende Lymphknotenstationen. Die Nodi lymphatici inguinales superficiales et profundi, die die Lymphe aus der gesamten unteren Extremität, der Leisten-, der Damm- und Gesäßregion sammeln.
Die Nodi lymphatici sacrales sammeln die Lymphe aus dem Bereich der Muskeln, Knochen und Gelenken des dorsalen Beckenringes.
Im Falle von schweren Verletzungen, kann es in Folge zu langwierigen Schwellungen im Bereich der Abflussgebiete kommen. [1,4,5]

2.4 Nervenbahnen

Die für neurologische Begleitverletzungen relevanten Strukturen sind der Plexus lumbalis, der Plexus sacralis und der Plexus coccygeus, wobei der die beiden zuerst genannten oft auch als Plexus lumbosacralis zusammengefasst werden, da sie eine Verbdinung über die Nervenwurzel des Segmentes L4 besitzen [5]. (siehe Abb. 2.9)

2.4.1 Plexus lumbalis

Der Plexus lumbalis wird von den ventralen Äste der Spinalnerven L1-L3 gebildet und erhält zusätzlich noch Fasern aus den Segmenten Th12 und L4. Folgende Nerven entspringen aus dem Plexus lumbalis [1,4,5]:

- kurze Muskeläste für M. quadratus lumborum, M. psoas major, M. psoas minor
- N. iliohypogastricus (Th12-L1)

- N. ilioinguinalis (Th12-L1)
- N. genitofemoralis (L1-L2)
- N. cutaneus femoris lateralis (L2-L4)
- N. femoralis (L1-L4)
- N. obturatorius (L2-L4)

Von chirurgischer Bedeutung sind vor allem die vier letztgenannten Nerven [1].

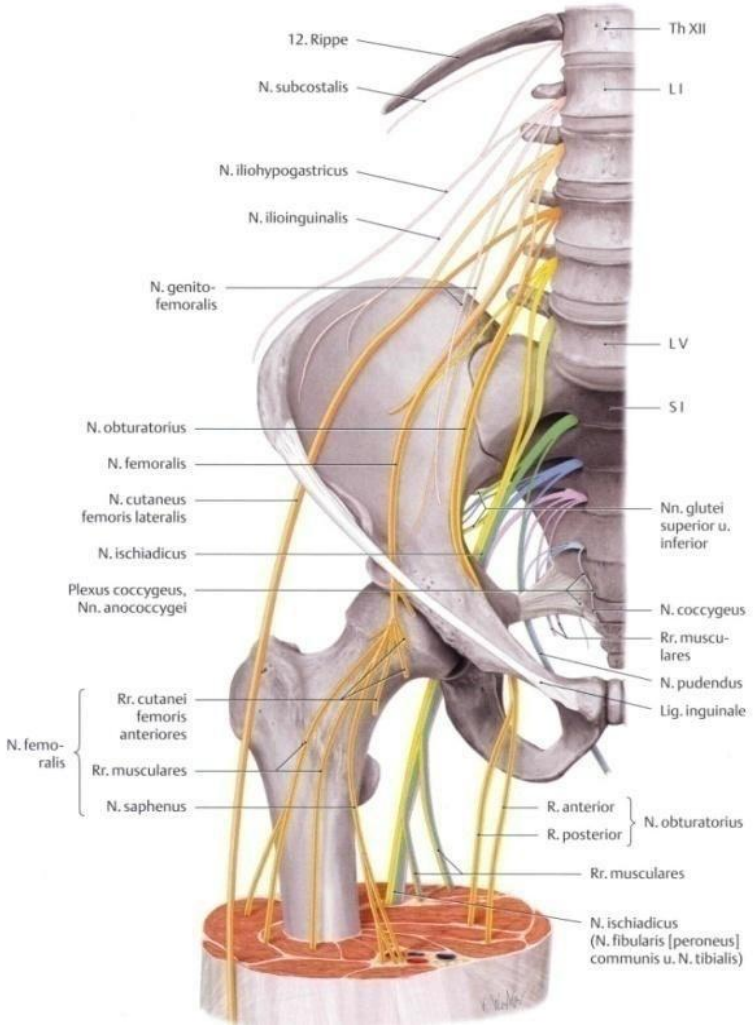

Abbildung 2.9: Plexus lumbalis, Plexus sacralis und Plexus coccygis [65]

2.4.2 Plexus sacralis

Der Plexus sacralis wird von den ventralen Ästen der lumbalen Segmente L4-L5 und den sacralen Segmenten S1-S3 gebildet. Einige Autoren untergliedern den Plexus sacralis zusätzlich in einen Plexus ischiadicus und einen Plexus pudendus [1,5].

Folgende Nerven entspringen aus dem Plexus sacralis:

- kurze Muskeläste für M. obturatorius internus, Mm. gemelli, M. piriformis, M. quadratus femoris
- N. gluteus superior (L4-S1)
- N. gluteus inferior (L5-S2)
- N. cutaneus femoris posterior (S1-S3)
- N. ischiadicus (L4-S3): teilt sich in zwei Äste
  - N. fibularis (peronaeus) communis (L4-S2)
  - N. tibialis (L4-S3)
- N. pudendus (S1/S2-S4)

2.4.3 Plexus coccygis

Der Plexus coccygis ist ein kleines Geflecht, bestehend aus den anterioren Fasern der Segmente S3-S5 Folgende Nerven haben im Plexus coccygis ihren Ursprung:[1,4,5]

- N. coccygis
- Nn. anococcygei

2.5 Pelvine Organe

Zu den Beckenorganen zählen die Harnblase inklusive der ableitenden Harnwege, das Rectum und die inneren Geschlechtsorgane des Mannes (Prostata, Ductus deferens) und der Frau (Vagina, Uterus, Tuba ovarii, Ovar). (siehe Abb. 2.10)[4]

Besonders häufig sind die Blase als auch die Urethra bei Beckenverletzungen mitbetroffen, wobei das Risiko einer Urethra Verletzung beim Mann, aufgrund des längeren Verlaufes höher ist. Der am häufigsten verletzte Abschnitt ist die Pars membranacea, die durch das Diaphragma urogenitale zieht.

Verletzungen des Rektums, der Vagina oder des Uterus sind weitaus seltener. Dabei handelt es sich meist um Durchspießungen von abgesplitterten Knochenteilen, oder um eine Verletzung aufgrund von direkter Gewalteinwirkung. [1]

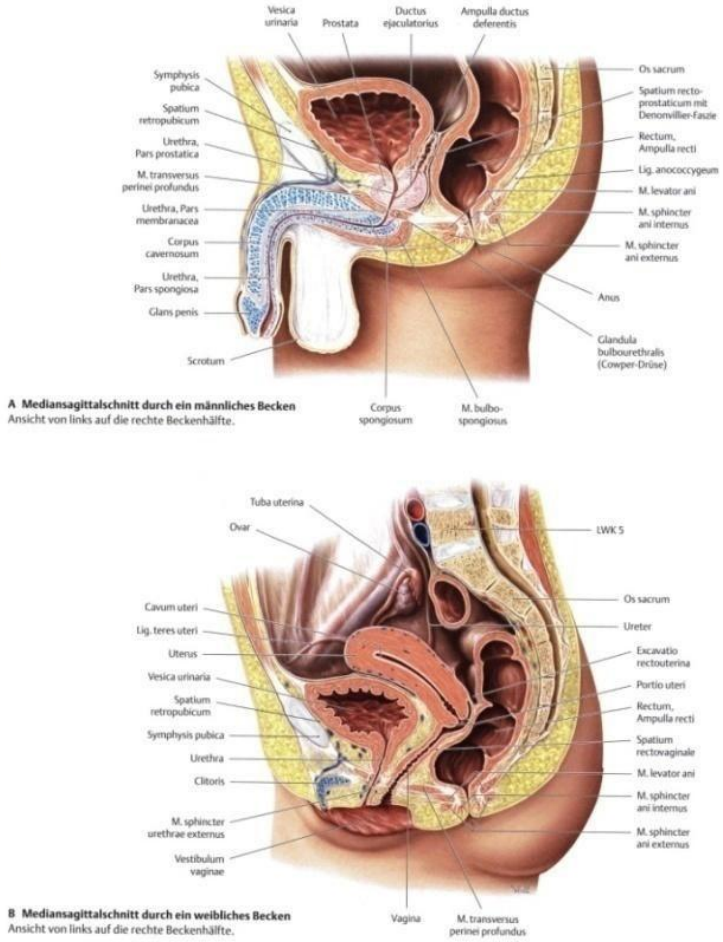

Abbildung 2.10: Beckenorgane beim Mann (A) und bei der Frau (B) [65]

2.6 Biomechanik des Beckenrings

Ein Großteil der Lastübertragung findet im dorsalen Beckenring statt. Die Last des Körpers wird über die LWS auf das Os sacrum übertragen und von dort über das SI-Gelenk und dessen Bandverbindungen auf die beiden Femurköpfe. (siehe Abb. 2.11). Die Kraftübertragung im SI-Gelenk erfolgt primär am Rand, wo sich auch die dickste Schicht an hyalinem Knorpel befindet. [1,6–8]

Die Symphyse ist abhängig von der Körperposition Druck-, Zug- und Scherkräften ausgesetzt, wobei während des zweibeinigen Standes die Zugbelastung überwiegt (blaue Pfeile Abb. 2.11). Die Rolle, die der vordere Beckenring für die Stabilität einnimmt ist eine

eher untergeordnete, da Patienten bei denen der komplette osteoligamentäre vordere Beckenring fehlte, ohne Einschränkungen mobilisiert werden konnten [1].

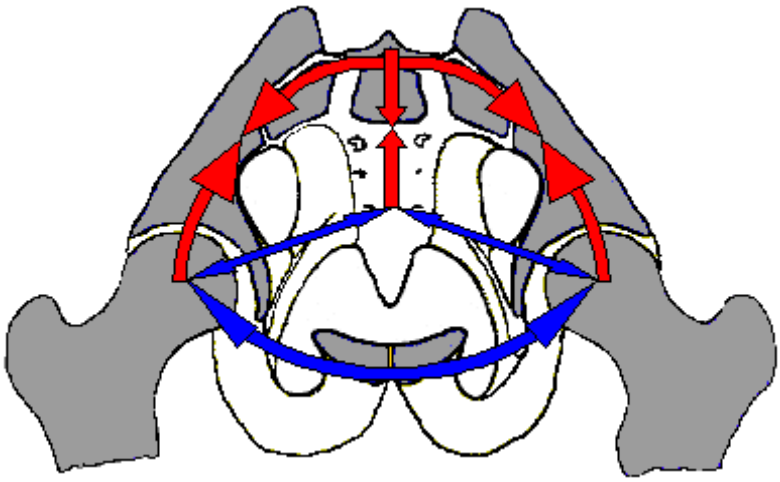

Abbildung 2.11: Schematische Darstellung der Kraftübertragung am Becken im zweibeinigen Stand, wobei die roten Pfeile Druck-und die blauen Pfeile Zugkräfte darstellen.[6]

2.7 Klassifikation der Beckenringfraktur

Die Klassifikation von Beckenringverletzungen reicht bis in das Jahr 1847 zurück, in dem Malgaigne bereits die Ringstruktur des Beckens erkannte und auf die Bedeutung einer einfachen oder doppelten Ringunterbrechung hinwies. [1,9]

Eine weitere sehr bekannte und häufig verwendete Klassifikation ist jene von Pennal und Tile welche die einwirkenden Kraftvektoren analysierte. Hierbei wurden drei wesentliche Verletzungsvektoren, nämlich die a.p. Kompression, die lateral Kompression und der Translationsmechnismus, ermittelt. [1,10]

Die aktuell wohl am häufigsten verwendete Klassifikation, welche aus diesem Grund auch in weiterer Folge bei dieser Arbeit verwendet wird, ist die sogenannte AO-Klassifikation, welche von Maurice E. Müller stammt. Hier wurde versucht sowohl den Verletzungs-mechanismus als auch den Grad der Instabilität mit einzubinden. [1,11,12]

2.7.1 AO – Klassifikation

Ähnlich der Klassifikation der langen Röhrenknochen ist auch die AO-Klassifikation im Bereich des Beckens in 3 Frakturtypen (A, B, C) in jeweils 3 Gruppen (1, 2, 3) mit

wiederum 3 Subgruppen (.1,. 2, .3) gegliedert. Nachdem im Bereich des Beckenringes keine Einteilung über extra-, oder partiell artikuläre beziehungsweise intraartikuläre Frakturen treffen kann, musste eine Reihe von Zusatzqualifikatoren (a., b., c.) eingeführt werden, wobei das „a“ die Hauptläsion, das „b“ die gegenseitige Läsion und das „c“ die Läsion des vorderen Beckenringes näher beschreibt. (siehe Abb. 2.12)

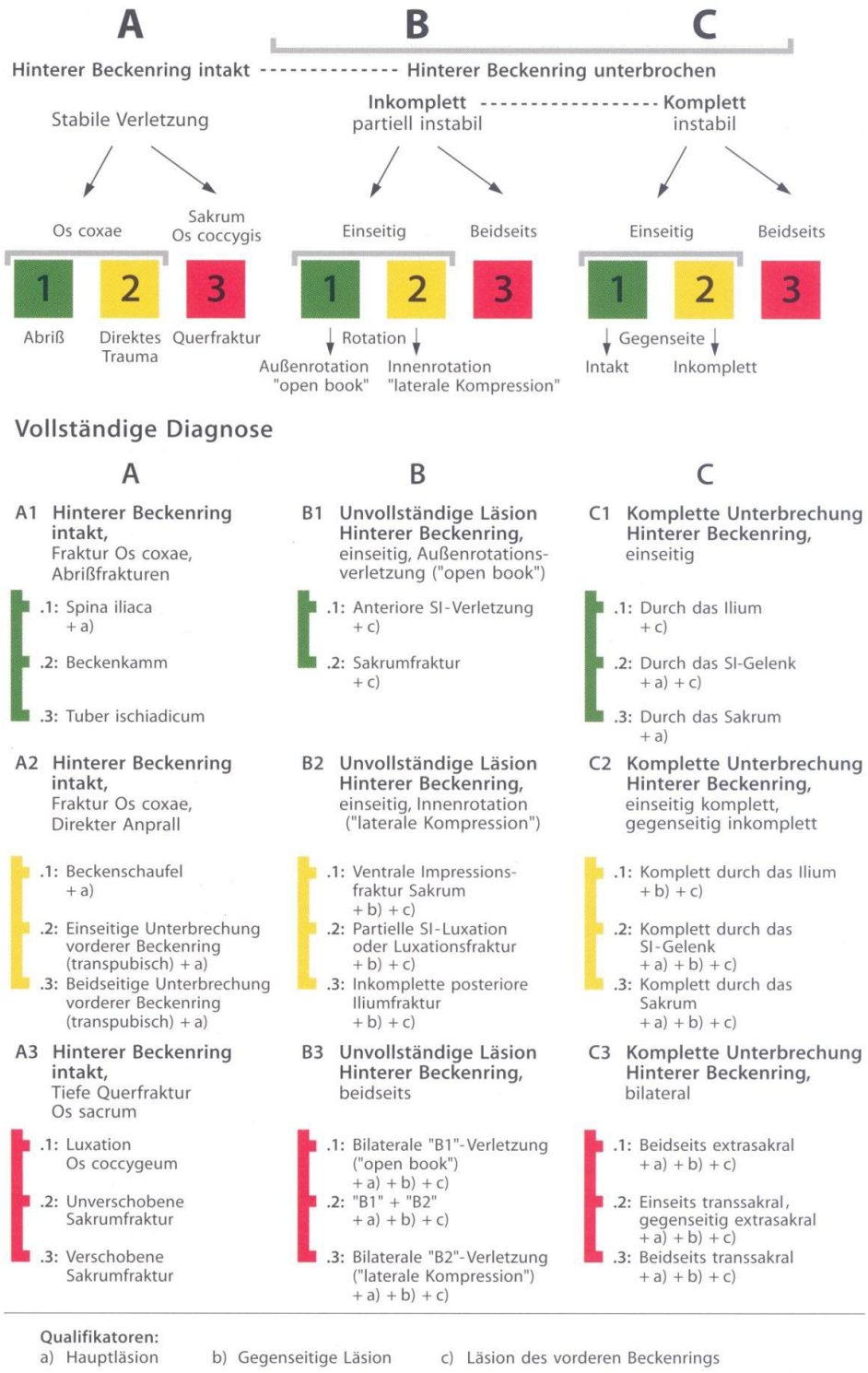

Abbildung 2.12: AO-Klassifikation Beckenring [1]

2.7.1.1 Typ A- Verletzung

Die Typ-A Verletzungen sind die sogenannten stabilen Beckenringverletzungen, bei denen keine Läsion des dorsalen Beckenrings besteht. Somit ist eine Vollbelastung des Becknrings ohne wesentliche Gefahr möglich. Man unterscheidet zwischen Abrissfrakturen (A1), Frakturen des Os Coxae (A2) und Querfrakturen des Os Sacrum (A3). (siehe Abb. 2.12 und 2.13)

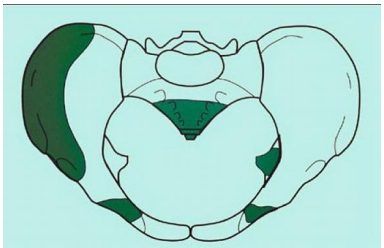

Abbildung 2.13: Typ A Frakturen [1]

2.7.1.2 Typ B- Verletzung

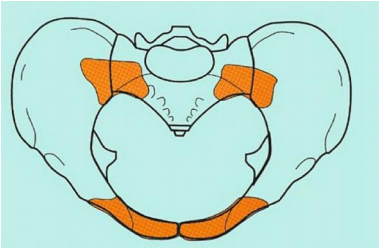

Abbildung 2.14: Typ B Frakturen [1]

Hierbei handelt es sich um eine partiell instabile Verletzungen, da lediglich eine Läsion der ventralen Strukturen des dorsalen Beckenrings besteht. Im Rahmen dieser Frakturen entsteht eine Rotationsinstabilität. Unterschieden wird eine einseitige Außenrotations-verletzung (B1), eine einseitige Innenrotationsverletzung (B2) und eine beidseitige Läsion (B3). (siehe Abb. 2.12 und 2.14)

2.7.1.3 Typ C -Verletzungen

Bei den Typ-C Verletzungen ist eine vollständige Unterbrechung des dorsalen Beckenrings gegeben. Es besteht zusätzlich zur Rotationsinstabilität auch eine translatorische Instabilität. Es wird zwischen einer einseitigen kompletten Unterbrechung (C1), einer kontralateralen inkompletten Unterbrechung (C2) und einer bilateralen kompletten Unterbrechung (C3) im dorsalen Beckenring unterschieden. (siehe Abb. 2.12 und 2.15)

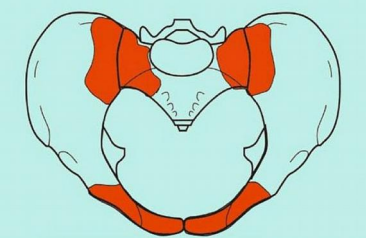

Abbildung 2.15: Typ C Frakturen [1]

2.7.2 Frakturen des Os Sacrum

Aufgrund der zentralen Position die das Os Sacrum im dorsalen Beckenring einnimmt, werden diese Frakturen gesondert klassifiziert.

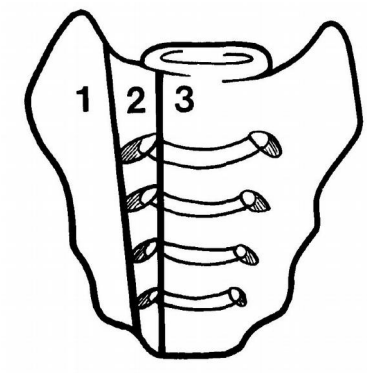

Abbildung 2.16: Denis-Klassifikation: transalare (1), transforaminale (2) und zentrale (3) Sacrumfraktur. [13]

Nach der Denis-Klassifikation werden drei Frakturzonen unterschieden, welche sowohl einen Einfluss auf die Stabilität der Fraktur, als auch auf die Häufigkeit des begleitenden Auftretens von Nervenläsion haben. Es wird zwischen transalaren, transforaminalen und zentralen Sacrumfrakturen unterschieden. (siehe Abb. 2.16) Die Häufigkeit von Nervenläsionen nimmt von lateral nach medial zu. Transforaminale Frakturen werden hingegen als die instabilsten angesehen. [1–3,13]

Die Denis-Klassifikation wurde in die AO-Klassifikation eingearbeitet und kann mittels Zusatzqualifikatoren angegeben werden.

2.8 Epidemiologie und Ätiologie

Beckenringverletzungen gehören zu den seltenen Frakturen und treten mit einer Inzidenz von etwa 20-35 / 100.000 Einwohnern auf. Sie spielen aber eine wichtige Rolle bei polytraumatisierten Patienten, bei denen in rund 20 Prozent der Fälle eine Beteiligung des Beckenrings vorliegt. [1,3,14–16]

Beckenfrakturen treten zu zwei Altersgipfeln auf. Zum einen zwischen dem 20 und 30 Lebensjahr und zum anderem ab dem 70 Lebensjahr. Pohlemann et al.[16] zeigten, dass in jungen Jahren der Anteil an instabilen Frakturen wesentlich höher ist (siehe Abb. 2.17).
Die häufigste Ursache für Verletzungen im Beckenring ist in rund 60 Prozent der Fälle ein Verkehrsunfall, gefolgt von Stürzen. Im höheren Alter spielen die Osteoporose und Ermüdungsfrakturen eine wichtige Rolle.

Die Mortalitätsrate wird von Pohlemann et al. [16] mit 13,4 Prozent angegeben und reicht bis zu 23 Prozent bei Balogh et al. [15], wobei hier auch die präklinischen Todesfälle mit eingerechnet wurden.

Pohlemann et al. [16] stellte auch fest, dass in 17,8 Prozent der Fälle Komplikationen auftraten, wobei es hier zwischen den einzelnen Frakturtypen große Unterschiede gab. Die am häufigsten aufgetretene Komplikation war das entwickeln eines ARDS, gefolgt von Thrombosen, Infektionen und Nervenschädigungen.

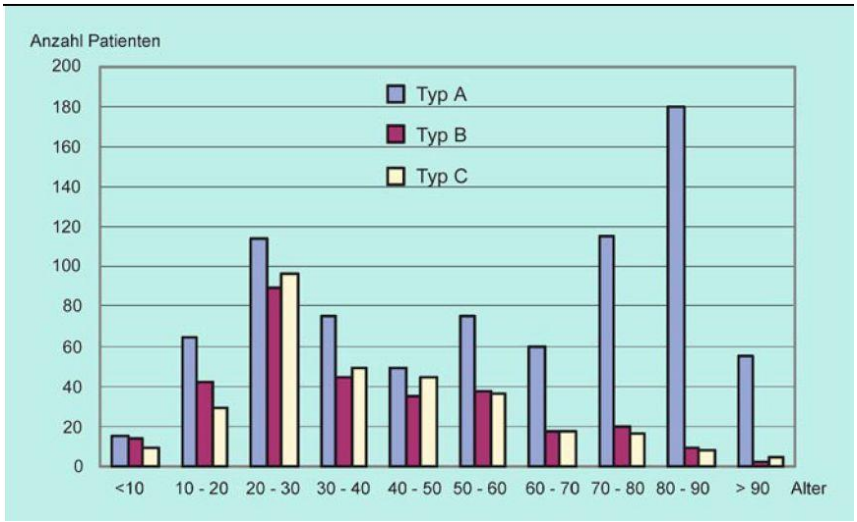

Abbildung 2.17: Altersabhängige Häufigkeit der Beckenringverletzung [3]

2.9 Diagnostik

Die Diagnostik des verletzten Beckens stellt auch für erfahrenen Chirurgen eine Herausforderung dar, da zum einem die osteoligamentären Strukturen durch einen oft stark ausgeprägten Weichteilmantel nur erschwert zugänglich sind und sich zum anderen verschiedene Organstrukturen in direkter Nähe befinden.
Die diagnostischen Maßnahmen müssen zwei Ziele erfüllen, nämlich das sofortige Erkennen von vital bedrohenden Situationen und bei einem hämodynamisch stabilen Patienten einen detaillierten Befund der gesamten Verletzung liefern. [1,3]

2.9.1 Klinische Diagnostik

Die klinische Diagnostik umfasst eine genaue Anamnese des Unfallherganges, welche vor allem bei Kindern eine erhebliche Rolle spielt, gefolgt von der Inspektion, der Palpation und neurologischen Untersuchungen, sofern erforderlich.

Besonders bei der Inspektion ist auf Asymmetrien im Bereich des Beckens beziehungsweise der unteren Extremität zu achten. Weiters sollten alle Wunden, Prellmarken und Abschürfungen dokumentiert werden. Besonderes Augenmerk muss auch auf die Körperöffnungen gelegt werden, da Blutungen aus diesen bereits wichtige Hinweise auf eine begleitende Verletzung des Urogenitaltraktes oder dem Gastrointestinaltrakt geben können.

Beim wachen und ansprechbaren Patienten kann eine gezielte Palpation in der verletzten Region erfolgen. Die Manuelle Prüfung der Beckenstabilität ist die erste und präklinisch die einzige Methode mit der die Instabilität des Beckenringes vorweg grob bestimmt werden kann (siehe Abb. 2.18).

Es werden vier Grade der Instabilität unterschieden: stabil; federnd instabil; rotationsinstabil und komplett instabil.[1]

Abbildung 2.18: Klinische Untersuchung des Beckens [3].

2.9.2 Sonographie

Die Notfallssonographie stellt inzwischen beim polytraumatisierten Patienten einen Standard dar. Auch bei Beckenringverletzungen stellt sie die Methode der Wahl, zum raschen Ausschluss von freier intraperitonealer Flüssigkeit dar.
Vorsicht ist dabei aber geboten, da ein retroperitoneales Hämatom eine intraperitoneale Läsion vortäuschen kann. [1,3]

2.9.3 Radiologische Diagnostik

Die Röntgendiagnostik ermöglicht eine genaue Klassifikation der Verletzung und liefert somit die Entscheidungsgrundlage für das weitere Vorgehen. Es muss zwischen der Standarddiagnostik, welche dem erkennen lebensbedrohlicher Verletzungen dient und der erweiterten Röntgendiagnostik unterschieden werden, welche primär der Therapieplanung dient. [1–3]

2.9.3.1 Konventionelle Röntgen

Das Standardröntgen stellt die sogenannte Beckenübersichtsaufnahme im a.p. Strahlengang dar. Sie ist bei allen polytraumatisierten Patienten durchzuführen. [1,3,10,17]
Es dient lediglich der Orientierung, aber es kann in vielen Fällen bereits eine Verdachtsdiagnose gestellt werden. Zur genaueren Beurteilung können zusätzlich noch Schrägaufnahmen angefertigt werden. Bei der 30-45° kranio-kaudal eingekippten Inlet-Aufnahme wird der Beckeneingang in die Betrachtungsebene gedreht um somit eine genauere Beurteilung einer möglichen dorsoventralen Verschiebung zu ermöglichen. (siehe Abb. 2.19a)

Die Outlet-Aufnahme wird entgegengesetzt zu Inlet-Aufnahme durchgeführt. Das bedeutet die Röntgenröhre wird nun 30-45° kaudo-kranial eingekippt und es wird dadurch eine genauere Beurteilung von kraniokaudalen Verschiebung ermöglicht. (siehe Abb. 2.19b)

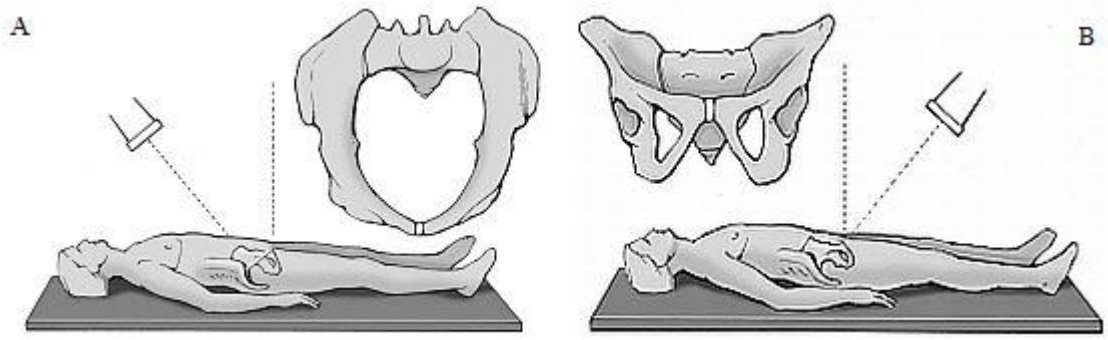

Abbildung 2.19a und b: Technik der Inlet (a) bzw. Outlet-Aufnahme (b). Vgl. [1]

Die Bedeutung der Schrägaufnahmen hat aufgrund der immer besser werdenden Technik der Tomographen in der Akutdiagnostik stark an Bedeutung verloren. [1–3,10]

2.9.3.2 Computertomographie

Die Computertomographie ist das heutige Standardverfahren zur Detaildiagnostik des Beckenringes dar. Vor allem Verletzungen im Bereich des dorsalen Beckenringes lassen sich damit deutlicher darstellen als mit den konventionellen Röntgenaufnahmen. Auch die Möglichkeit der 3-dimensionalen Rekonstruktion der Strukturen bietet neue Möglichkeiten in Bezug auf die genaue Operationsplanung [2,11,17].

2.10 Therapieoptionen

Aufgrund der schwere viele Beckenringverletzungen und den häufig auftretenden Begleitverletzungen bedürfen Beckenringfrakturen einer spezifische Versorgung.
Die Therapiemaßnahmen lassen sich aus der genauen Klassifikation und somit primär aus der Stabilität der Fraktur ableiten.

2.10.1 Konservative Therapie

Ein Großteil der Beckenringverletzungen werden auch heute noch konservativ behandelt [1,3,16]. Es muss zwischen Fällen unterschieden werden, bei denen die Indikation zur konservativen Therapie anhand der Fraktur gestellt wird, wie zum Beispiel bei stabilen undislozierten Typ A Verletzungen, oder Situationen in denen man aufgrund verschiedener

Begleitumstände zu einer nicht operativen Therapie gezwungen wird. Die zuletzt erwähnten Fälle werden aber aufgrund von neueren und minimal invasiven Operationstechniken seltener [1,3,19].

2.10.1.1 Funktionelle Therapie

Eine rein funktionelle Therapie wird sowohl bei Typ A, als auch bei speziell ausgewählten Verletzungen des Typs B durchgeführt.

Bei Typ A Verletzungen erhält der Patient je nach Schmerzintensität einige Tage Bettruhe und es sollte sobald als möglich eine analgetische Therapie eingeleitet werden. Zusätzlich zur medikamentösen Thromboseprophylaxe sollte wenn möglich schon am 1.Tag nach der Verletzung mit einer ergänzende Physiotherapie begonnen werden. Mit der generellen Mobilisation kann prinzipiell am Unfalltag begonnen werden. Auch die betroffene Seite kann vollständig belastet werden.

Bei stabil eingestauchten Typ B Verletzungen ist unter Beibehaltung der analgetischen Therapie und der Thromboseprophylaxe ebenfalls eine sofortig Mobilisation das Ziel. Anders als bei den Typ A Verletzungen besteht hier aber, dass Risiko einer Dislokation. Somit muss die betroffene Seite teilentlastet werden. Engmaschige Röntgenkontrollen sind indiziert um eine sekundäre Dislokation frühzeitig zu erkennen und gegebenenfalls eine operative Stabilisierung rechtzeitig durchzuführen.

Die konservative Therapie bei instabilen Frakturen ist heute nur mehr eine Seltenheit. Es müssen zumindest 4 bis 6 Wochen Bettruhe eingehalten werden und auch hier werden engmaschige Röntgenkontrollen durchgeführt. Bei sekundärer Dislokation ist zumindest eine Extensionsbehandlung oder eine Fixierung der Fraktur mittels eines externen Fixateurs angezeigt.

2.10.2 Operative Therapieoptionen

Die operative Versorgung von instabilen Beckenringverletzungen ist heute den konservativen Therapiemaßnahmen vorzuziehen. Es wird zwischen externen und internen

Stabilisierungsverfahren unterschieden, wobei die Internen den Externen zur endgültigen Versorgung vorzuziehen sind [1,3,20,21].

2.10.2.1 Externe Stabilisierungsverfahren

Externe Fixationsmethoden finden heute vor allem in der Notfallbehandlung von instabilen Beckenringverletzungen ihr Einsatzgebiet, da viele Studien gezeigt haben, dass für eine definitive Versorgung vielfach keine ausreichende Stabilität der Fraktur gewährleistet werden kann. Die zwei am häufigsten verwendeten operativen externen Stabilisierungsverfahren sind der herkömmliche Fixateur externa und die sogenannte Beckenzwinge. [1,19,22,23].

Der Fixateur externa hat den Vorteil der einfachen Handhabung und vor allem von der Verfügbarkeit an allen chirurgischen Kliniken. Aufgrund des kurzen Zeitrahmens im Zuge des Notfalleinsatzes sind meist nur einfache Konstruktionen möglich, welche vor allem bei Typ C Verletzungen oftmals keine Lagerungsstabilität garantieren. Ein weiterer Nachteil ist, dass bei aufwendigeren Konstruktionen die Zugangsmöglichkeiten zum Patienten eingeschränkt sind (siehe Abb. 2.20).

Abbildung 2.20: Beispiel für einen Fixateur externa [66]



Abbildung 2.21: Beispiel für eine Beckenzwinge [67]

Die Beckenzwinge besitzt gegenüber dem herkömmlichen Fixateur externa den Vorteil, dass sie eine direkte Kompression auf den dorsalen Beckenring ausübt und somit eine höhere Stabilität bei Typ C Verletzungen erreicht werden kann. Des Weiteren ist der Zugang zum Patienten nicht eingeschränkt, da sie sowohl nach kranial als auch nach kaudal geschwenkt werden kann. Nachteile der Beckenzwinge sind die fehlende Einsetzbarkeit bei transiliakalen Luxationsfrakturen und die potentielle Gefahr einer sekundären Nervenkompressions bei Trümmerfrakturen im Bereich des Kreuzbeines [1,19,24] (siehe Abb. 2.21).

2.10.2.2 Interne Stabilisierungsverfahren

Während sich im Bereich der Symphyse die Plattenosteosynthese als Therapie der Wahl weitestgehend durchgesetzt hat gibt es im Bereich des dorsalen Beckenringes eine Vielzahl von Operationsverfahren die heute zum Einsatz kommen [1–3,25,26].

2.10.2.2.1 Ventraler Beckenring

Die Indikation zur Verplattung der Symphyse ist bei Typ-B Verletzungen gegeben sofern eine Diastase von mehr als 2,5cm vorhanden ist oder das Becken als klinisch instabil betrachtet wird. Im Rahmen von Typ-C Verletzungen kann eine adjuvante Stabilisierung erfolgen.
Zusätzlich zur herkömmlichen Plattenosteosynthese, bei der nur eine Platte zur Stabilisierung verwendet wird, kann bei ausgeprägten Dislokationen eine Stabilisierung mit zusätzlichen Platten erfolgen. Des Weiteren wurden auch einige Verfahren erprobt, bei denen die Stabilisierung über Cerclagen erfolgte, welche aber in Summe eine schlechtere Stabilität garantierten. Die Implantatentfernung sollte 6 bis 12 Monate nach der Versorgung erfolgen [1,3,19].

Frakturen im transpubischen Bereich haben gegenüber Verletzungen der Symphyse den Vorteil, dass sie durch einen dicken Muskelmantel und Bandverstärkung gut geschient werden. Eine operative Stabilisierung ist bei erheblicher Dislokation der Fragmente und der dadurch gegebenen Gefahr von Sekundärverletzungen indiziert. Bei jungen Frauen kann bei Innenrotationsverletzungen eine Stabilisierung erwogen werden, falls es zu einer massiven Einengung des Geburtskanals kommt. Die Versorgung erfolgt in der Regel durch eine Schraubenosteosynthese. Eine Implantatentfernung wird routinemäßig nicht durchgeführt, da die Schraube komplett intraossär zu liegen kommt [1,25].

Sowohl die Versorgung der Symphyse als auch der transpubischen Region erfolgen in Rückenlage. Als Komplikation können bei beiden Eingriffen Verletzungen der Blase, des Samenstranges, der sogenannten „corona mortis“ -einer Variante des Ursprunges der A. Obturatoria, Infekte oder Rektushernien auftreten [1,4].

2.10.2.2.2 Dorsaler Beckenring

Prinzipiell werden Operationsverfahren die zur Stabilisierung des dorsalen Beckenringes dienen in zwei große Gruppen unterteilt, nämlich Verfahren bei denen der Patient in Rücken- oder in Bauchlage operiert wird. In Rückenlage können sowohl transiliakale als auch transiliosakrale Beckenringinstabilitäten versorgt werden. Für die offenen Repostion gilt der antero-laterale Zugang als Standardverfahren. Transakrale SI-Luxationsfrakturen mit großen sakralen Fragmenten beziehungsweise isolierte Sakrumfrakturen werden in Bauchlage versorgt [1–3,19].

2.10.2.2.2.1 Transiliakale Stabilisierung

Transiliakale Instabilitäten stellen den Operateur oft vor große Herausforderungen, da eine hohe Variabilität der Frakturen gegeben ist und das Osteosyntheseverfahren dem Verlauf dieser anzupassen ist. Im Bereich der Linea terminalis erfolgt die Stabilisierung mittels Platten und im Bereich des Beckenkammes mit Zugschrauben [1,6].

2.10.2.2.2.2 Transiliosakrale Stabilisierungsverfahren

Transiliosakrale Instabilitäten werden in drei Subgruppen unterteilt, nämlich in reine iliosakrale Luxationen, sowie transiliakale und transsakrale Luxationsfrakturen. Zur Versorgung von ventral steht die Plattenosteosynthese zur Verfügung, welche sowohl über den antero-lateralen als auch über einen transperitonealen Zugang erfolgen kann. Des Weiteren kann auch in Rückenlage eine transiliosakrale Verschraubung durchgeführt werden, bei der sowohl eine konventionelle als auch eine minimal invasive Durchführung möglich. Eine Metallentfernung sollte nach sechs bis zwölf Monaten erfolgen, da aufgrund der Implantate die physiologischen Bewegungen im ISG nicht möglich sind [1,21,26,27].

Die Gefahren die bei Durchführung eines antero-lateralen Zuganges bestehen, sind die mögliche Verletzungen des Truncus lumbosacralis, des N. obturatorius bei falscher intramuskulärer Präparation oder auch des N. cutaneus femoris lateralis. Weiters kann es auch zu Verletzungen des präsakralen Venenplexus oder sakraler Nervenwurzeln kommen [1].

2.10.2.2.2.3 Sakrale Stabilisierungsverfahren

Der operative Zugang zum Os sacrum erfolgt über eine mediane oder seitliche Längsinzision in Bauchlage je nach Art der zu versorgenden Fraktur. Die Indikation zur operativen Stabilisierung ist gegebenen, sofern die Sakrumfraktur Teil einer Typ-C Verletzung ist, oder es aufgrund der Verletzung zu neurologischen Ausfallserscheinungen kommt [1,2].

Die lokale Stabilisierung erfolgt heute primär mittels Plattenosteosynthese, welche die Fraktur an zumindest zwei Stellen überbrücken sollte. Bei transalaren Frakturen mit kleinen Fragmenten der Pars lateralis oder bei Trümmerfrakturen ist eine sichere Verankerung der Platte oft nicht mehr möglich und somit lässt sich eine Transfixation des SI- Gelenkes nicht mehr vermeiden. Bei der Durchführung einer Plattenosteosynthese werden die lateralen Schrauben im Os ilum verankert. Zentrale Frakturen des Os sacrums können durch Umgreifen der Mittellinie mittels Platte stabilisiert werden [1–3,28].

Abbildung 2.22: Sakralstäbe montiert an einem Modell [68].

Eine weitere Möglichkeit stellt die Versorgung mit den sogenannten Sakralstäben dar. Bei dieser Methode werden Gewindestäbe dorsal des Os sacrums durch die beiden Cristae iliacae posteriores eingebracht und durch Anziehen von Muttern wird eine Kompression des dorsalen Beckenringes erreicht (siehe Abb. 2.22). Vorteile dieses Verfahrens sind, dass keine direkte Beziehung zu den neurogenen Strukturen besteht und eine perkutane Durchführung möglich ist. Aufgrund der dorsalen Lage der Implantate besteht aber die Gefahr einer Überkompression der Fraktur und der daraus resultierenden Erweiterung des vorderen Beckenringes [1,2,28].

Bei ausgeprägten Trümmerfrakturen stellt auch die ilioiliakale Plattenosteosynthese eine mögliche Option dar. Aufgrund der Fixation der beiden Darmbeine können diese gut auf Distanz gehalten werden und die Trümmerzone gut überbrückt werden [1].

Abbildung 2.23: Postoperative Aufnahme nach Einbringung eines TIFI [30].

Ein neueres Verfahren stellt der Transiliakale Fixateur interna dar, dessen Hauptindikation unilaterale

Instabilitäten darstellen. Bei diesen Verfahren werden über kleine Inzisionen beidseits Schrauben kranial der SIPS eingebracht und danach mittels eines subfaszial eingebrachten Querstabes verbunden (siehe Abb. 2.23) [29,30].

Eine weitere Gruppe von Stabilisierungsverfahren stellen die Spinopelvinen Überbrückungen dar. Beispiele hierfür wären die trianguläre lumbopelvine Stabilisierung, die Distraktionsspondylodese oder auch die lumbopelvine Abstützung [1,2,31,32]. Bei all diesen Methoden erfolgt der operative Zugang durch eine Hautinzision über den Procc. spinosi. Nach Spaltung der Fascia thoracolumbalis wird der M. erector spinae abgelöst und somit die Pedikel und die SIPS freigelegt. In weiterer Folge werden sowohl die Pedikel- als auch die Iliumschrauben auf herkömmliche Art und Weise verankert (siehe Abb. 2.24) [2,31,33,34]. Im Jahr 2011 veröffentliche Keel et al. eine Studie in der ein neuer und weniger invasiver Zugang vorgestellt wurde [35].

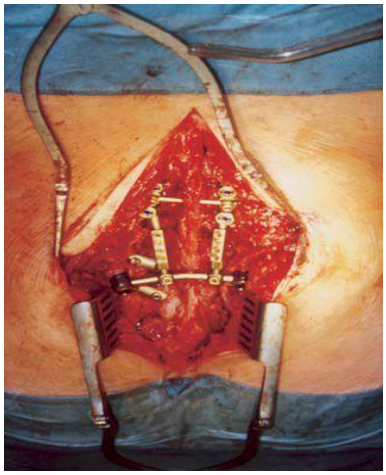

Abbildung 2.24: Intraoperative Aufnahme nach einbringen der Implantate über den medianen Standardzugang [33].

3 Material und Methoden

3.1 Die minimal-invasive lumbopelvine Abstützung

Die lumbopelvine Abstützung gehört zur Gruppe der spinopelvinen Stabilisierungsverfahren. Die Indikationen zur Durchführung einer lumbopelvinen Abstützung sind unter anderem traumatisch bedingte Sakrum- beziehungsweise Beckenringfrakturen, ein ausgeprägter Flachrücken mit Verkippung des Beckens,

Skoliosen, höhergradige Spondylolisthesen und die Entlastung des Os sacrum bei Insuffizienzen [36].

3.1.1 Operationstechnik

Die Lagerung erfolgt auf einem Hohlkissen auf dem Bauch wobei die Arme kranialwärts gelagert werden (siehe Abb. 3.1) [1]. Sofern notwendig erfolgt noch vor dem Waschen und sterilen Abdeckens des Operationsgebietes die Reposition, begleitender Wirbelsäulen-frakturen.

Abbildung 3.1: Lagerung und korrekte Einstellung der Bildwandler (a.-p. und seitlicher Strahlengang) vor dem Waschen und sterilen Abdecken. (Pat. 2)

Die korrekte Einstellung der Wirbelkörper mit Hilfe der Bildwandler ist für die Verankerung der Pedieklschrauben unerlässlich. Es ist darauf zu achten, dass die Projektion des Proc. Spinosus im Rahmen der a.-p. Aufnahmen genau mittig im Wirbelkörper liegt und der Abstand zu den beiden Pedikeln gleich weit ist. Der Hautschnitt erfolgt lateral des Pedikels gefolgt von der Spaltung des subkutanen Gewebes und der darunter liegenden Faszie. Danach erfolgt die Kanülierung des Pedikels mit Hilfe einer Jamshidi Nadel bis in den Wirbelkörper. Nach nochmaliger Evaluierung der korrekten Lage wird über die Jamshidi Nadel ein Bohrdraht in den Wirbelkörper eingebracht. Anschließend wird das Weichteilgewebe durch einbringen von Trokarhülsen, über die verankerten Bohrdrähte aufgedehnt, um Platz für die Schrauben zu schaffen. Nun können die Schrauben im Pedikel beziehungsweise im Wirbelkörper verankert werden [37–39].

Der Zugang zur SIPS erfolgt über eine kleine Hautinzision medial von dieser (siehe Abb. 3.2 und 3.3). Der geplante Verlauf der Iliumschraube liegt zwischen der SIPS und SIAI der gleichen Seite, da sich hier der längste Bohrkanal findet. Dabei kommt die Schraube zwischen der Tabula interna und externa des Os ilium zum Liegen. Auf dem Weg zwischen SIPS und SIAI finden sich zwei kortikale Engstellen, welche für die Verankerung der Schrauben eine wichtige Rolle spielen. Aufgrund dieser Tatsache werden Schrauben mit einem Durchmesser von 6 bis 8 und einer Längen von mindestens 100 Millimetern empfohlen, da zu kurze und zu dünne Schrauben eine Lockerung dieser begünstigen[40]. Der Kanal für die Schraube wird mit Hilfe einer Ahle direkt kaudal der SIPS eröffnet. Des Weiteren wird mit einem Osteotom eine Kerbe zur Aufnahme des Schraubenkopfes geschaffen umso die Prominenz der Implantate zu verringern und Hautirritationen zu vermeiden [31,34,35].

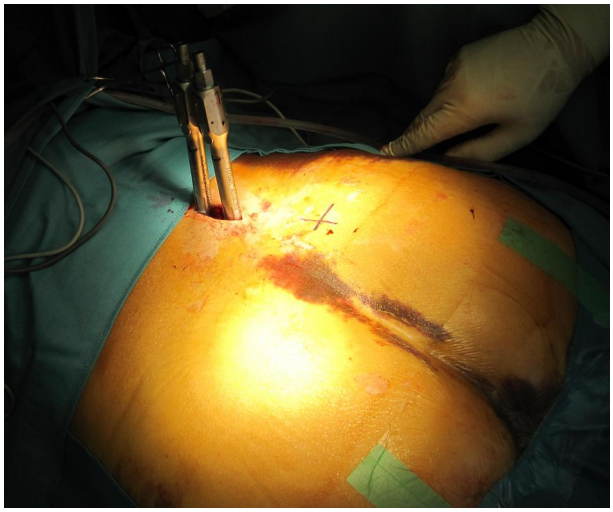

Abbildung 3.2: Intraoperative Aufnahme nach Platzierung der Trokare für die Pedikelschrauben und Markierung der SIPS (Pat. 2).

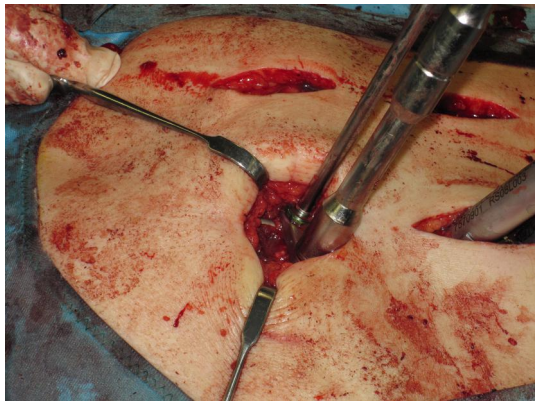

Abbildung 3.3: Intraoperative Aufnahme des Zuganges zur SIPS mit eingebrachten Trokar und Schraubenschlüssel. Am rechten Bildrand sind die Trokarhülsen für die Pedikelschrauben und am oberen Rand die Hautinzisionen der linken Seite erkennbar (Pat. 3).

Als nächster Schritt wird der Kanal für die Schraube unter ständiger Bildwandlerkontrolle vorgebohrt. Hierfür sind drei standardisierte Bildwandlereinstellungen essentiell. Eine streng seitliche Aufnahme wird benötigt um eine intraacetabuläre Fehllage der Schraube ausschließen zu können. Bei dieser Einstellung ist darauf zu achten, dass die beiden Foramina ischiadica direkt übereinander liegen. Die nächste Standardeinstellung ist die kombinierte Obturator-/ Outletaufnahme, in welcher der intraossäre Schraubenkanal im Querschnitt dargestellt werden kann (siehe Abb. 3.4). Der Winkel dieser Aufnahme ist stark abhängig von der Lagerung und der Beckenform des Patienten. Um den

Schraubenkanal unter Aufsicht darzustellen wird zusätzlich noch die kombinierte Obturaor- / Inletaufnahme durchgeführt [41].

Nach Einbringen einer oder mehrerer Iliumschrauben erfolgt nun die Verbindung mit den Pedikelschrauben über einen vorgebogenen Stab, der durch eine der bereits vorhandenen Hautinzisionen eingebracht wird.
Bevor die Fraktur endgültig fixiert wird, erfolgt entlang des Stabes noch die vertikale Reposition, mit Hilfe von Kompressions- und Distraktionszangen. Im Falle einer beidseitigen Instabilität des Beckens wird durch Einbringen von Querverbindungen zwischen den beiden Längsstäben auch eine horizontale Stabilisierung erreicht. Nach Fixierung aller Implantate erfolgt der schichtweise Wundverschluss und das sterile Anbringen eines Wundverbandes [31,34,35].

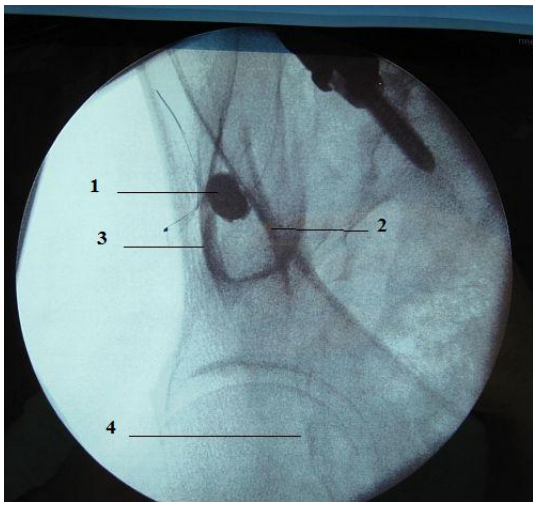

Abbildung 3.4: Intraoperative kombinierte Obturator-/Outletaufnahme („Tänenfigur“) des rechten Schraubenkanals mit korrekter Lage der Schraube (1) zwischen der Tabula interna (2) und externa (3) bzw. kranial des Hüftgelenkes (4) bei Pat. 3.

3.2 Patienten und Methodik

Im Zeitraum von Jänner 2011 bis einschließlich Oktober 2013 wurden an der Universitätsklinik für Unfallchirurgie des LKH Graz 12 Patienten mit instabilen Beckenringverletzungen des Typs-C mittels der minimal-invasiven lumbopelvinen Abstützung versorgt.

Die Versorgung aller Patienten wurde vom selben Hauptoperateur durchgeführt. Die Auswahl der Implantate war vom genauen Verlauf der Fraktur und den Begleitverletzungen abhängig, wobei auschließlich Implantate der Firma Medtronic® beziehungsweise DePuy Synthes® verwendet wurden.

3.2.1 Nachuntersuchung und postoperatives Management

Alle Patienten wurden postoperativ in regelmäßigen Abständen sowohl klinisch als auch radiologisch kontrolliert. Die Naht- beziehungsweise Klammerentfernung fand am zwölften postoperativen Tag statt. Abhängig vom Allgemeinzustand des Patienten wurde, so schnell als möglich mit der Mobilisation begonnen. In den ersten sechs postoperativen Wochen wurde die Belastung der betroffenen Seite kontinuierlich gesteigert. Bei beidseitiger Instabilität wurde eine Frühmobilisation mittels Rollwagen vorgenommen. Jeder Patient erhielt für die Dauer der Teilbelastung der unteren Extremität, eine Thromboseprophylaxe mittels niedermolekularen Heparin.

Nach rund sechs Monaten wurde in den meisten Fällen, im Rahmen der Kontrollen, eine Computertomographie durchgeführt, um sicher zu stellen, dass eine knöcherne Konsolidierung der Fraktur stattgefunden hat. Nach Bestätigung dieser wurde mit der Planung einer Implantatentfernung begonnen.

Die Abschlussuntersuchungen und die Evaluierung des funktionellen Outcomes fanden frühestens zwölf Monate nach der initialen Versorgung und mindestens drei Monate nach Metallentfernung statt, um eventuelle Beeinträchtigungen durch die Operation ausschließen zu können.

Während des gesamten postoperativen Verlaufes wurde auf das Auftreten von Komplikationen, wie unter anderem Thrombosen, Embolien, Wundheilungsstörungen, Infektionen, Implantatlockerung, geachtet und diese dokumentiert.

3.2.1.1 Frakturklassifizierung

Die Klassifizierung der Beckenringverletzungen erfolgte nach den Richtlinien der AO [1,11,12] (siehe Abbildung 12) und wurde anhand der präoperativen Computertomographie Bilder durchgeführt. Sie erfolgte unabhängig durch einen Facharzt für Radiologie, einen Facharzt für Unfallchirurgie und einen Diplomanden. Bei unklaren Ergebnissen wurde ein weiterer Facharzt für Unfallchirurgie hinzugezogen.

3.2.1.2 Beurteilung der Verletzungsschwere

Die Bewertung der Verletzungsschwere erfolgte anhand des von Baker et al. [42,43] entwickelten Injury Severity Scores (ISS), der auf den Werten der Abreviated Injury Scale (AIS) basiert. Die Verletzungen werden sechs Körperregionen, nämlich Schädel oder Hals, Gesicht, Thorax, Abdomen, Extremitäten und Externe Verletzungen zugeteilt
Anhand der AIS wird jeder Verletzung ein Wert zwischen 1 und 6 zugeteilt, wobei der Wert 1 eine Verletzung geringen Schweregrades darstellt und der Wert 6 eine Verletzung, welche nicht mit dem Leben vereinbar ist.
Der ISS berechnet sich aus den Quadraten der 3 höchsten AIS Werten aus verschiedenen Körperregionen. Die Spanne des ISS reicht demnach von 0-75 Punkten, wobei ab einem Wert von 16 von einem Polytrauma gesprochen wird. Sollte einer Verletzung der Wert von 6 zugeordnet werden, entspricht der ISS automatisch 75 Punkten.

3.2.1.3 Funktionelles Outcome

Das funktionelle Outcome der Patienten wurde mittels zweier international anerkannten Fragebögen evaluiert[44]. Zum einem handelt es sich um einen speziell für Beckenringverletzungen entwickelten Score von Majeed [45] und zum anderem um dem Short Muscoskeletal Function Assessment Questionnaire (SMFA-D) [46], der den Allgemeinen Gesundheitszustandes des Patienten erfasst.

3.2.1.3.1 Majeed's Beckenfragebogen

Der von Majeed entwickelte Fragebogen ist der am häufigsten zur Evaluierung des funktionellen Outcomes eingesetzte Fragebogen in Bezug auf Beckenringverletzung [44]. Er besteht aus vier beziehungsweise fünf Fragen, abhängig davon ob der Patient zum Zeitpunkt des Unfalles einer Arbeit nachging oder nicht. Jeder Antwortmöglichkeit ist ein bestimmter Punktwert zugeordnet (siehe Tabelle 3.1).

Fragen	Punkte
Schmerz im Allgemeinen	0-30
Arbeit*	0-20
Schmerzen beim Sitzen	0-10
Schmerzen beim Geschlechtsverkehr	0-4
Stehen und Gehen	0-36

*Tabelle 3.1: Auflistung der Fragen und der dazugehörigen Punktespannweite des Majeed's Scores. Die Frage Stehen und Gehen setzt sich aus drei Unterfragen, zu je 12 Punkten zusammen (Gehhilfen; Gangbild; Gehdistanz) (siehe Anhang). *Frage kann fehlen.* [45].

Die Auswertung des Tests erfolgt durch die Addition der Punkte aller Fragen. Dieser Wert wird anschließend anhand einer Punkteskala der entsprechenden Gesamtbewertung zugeordnet, wobei es sowohl für arbeitende Patienten, als auch für Patienten welche zum Zeitpunkt des Unfalles keiner Beschäftigung nachgingen einen eigenen Bewertungsschlüssel gibt (siehe Tabelle 3.2).

Bewertung	Arbeitend	Nicht Arbeitend
Ausgezeichnet	85-100	70-80
Gut	70-84	55-69
Ausreichend	55-69	45-54
Unzureichend	<55	<45

Tabelle 3.2: Bewertungsschema des Majeed Scores [45].

Da es keine offizielle Deutsche Übersetzung des Fragebogens gibt, wurde dieser zur einfacheren Handhabung für die teilnehmenden Patienten übersetzt. Der Originalfragebogen und die Übersetzung befinden sich im Anhang dieser Arbeit und wurden der zuständigen Ethikkommission vorgelegt.

3.2.1.3.2 SMFA-D

Der SMFA-D ist ein Allgemeiner Funktionsfragebogen der entwickelt wurde um entzündliche oder traumatische Beeinträchtigungen des Bewegungsapparates zu erfassen. Er besteht aus 46 Fragen, die in zwei Hauptkategorien, nämlich dem Funktionsindex bestehend aus 34 Fragen, welcher wiederum in 4 Subkategorien gegliedert wird (siehe Tabelle 3.3) und dem Beeinträchtigungsindex bestehend aus 12 Fragen [46].

Kategorie	Anzahl der Fragen
Funktionsindex • Tägliche Aktivitäten • emotionaler Zustand • Mobilität • Arm-Hand-Funktion	34 10 7 9 8
Beeinträchtigungsindex	12

Tabelle 3.3: Struktureller Aufbau des SMFA-D Fragebogens [46].

Die Auswertung erfolgt sowohl für die beiden Hauptkategorien, als auch für jede Subkategorie. Dabei wird jeder Antwortmöglichkeit ein Wert von 1 bis 5 Punkten zugeordnet, wobei 1 den Grad der geringsten Beeinträchtigungen widerspiegelt. Um eine bessere Vergleichbarkeit zu erzielen werden die summierten Ergebnisse anhand eines vorgegebenen Schlüssels normiert [46].

Des Weiteren existieren für den SMFA-D auch normierte Daten der Bevölkerung, welche im Jahr 2002 von „The American Academy of Orthopaedic Surgeons“ veröffentlicht wurden [47].

3.2.1.4 Radiologisches Outcome

Im Rahmen der letzten Kontrolle wurden sowohl eine Beckenübersichts- als auch eine Inlet- ,beziehungsweise Outlet-Röntgenaufnahme angefertigt. Anhand dieser Aufnahmen wurden die Symphysenweite und ein möglicher Höhenversatz im dorslaen Beckenring ausgemessen. Die Messungen erfolgten mit den Programm PACS-View.
Zur Bestimmung der Symphysenweite wurden in allen drei Aufnahmen Messungen im mittleren Bereich der Symphyse vorgenommen und aus diesen Messergebnissen der Mittelwert bestimmt.
In den gefertigten Inlet-Aufnahmen wurde eine Lotlinie entlang der Projektion der Procc. spinosi durch die Symphyse gelegt und anhand dieser der Höhenunterschied der höchsten Punkte der beiden Ossa ilii bestimmt.
Zur Beurteilung der Ergebnisse wurde ein von Majeed entwickeltes System [48] verwendet (siehe Tabelle 3.4).

Messort	Bewertung			
	Ausgezeichnet	**Gut**	**Ausreichend**	**Unzureichend**
Symphyseweite	< 1 cm	>1 cm bis <2,5 cm	>2,5 cm bis <3,5 cm	>3,5 cm
Höhenversatz Dorsaler Beckenring	<0,2 cm	>0,2 cm bis <0,5 cm	>0,5 cm bis 1 cm	>1 cm

Tabelle 3.4: Bewertungsskala der Radiologischen Ergebnisse anhand von Majeeds Kriterien [48]. Die Bewertung erfolgt anhand des schlechtesten Messergebnisses

3.2.1.5 Statistische Auswertung

Die Auswertung der Fragebögen erfolgt mittels deskriptiver Statistik. Für numerische Daten werden die Mittelwerte, die Standardabweichungen berechnet und die Spannweite angegeben. Kategorische Daten werden als absolute und relative Häufigkeiten dargestellt. Die Auswertung der Daten erfolgte mit Hilfe von Microsoft Excel 2010.

4 Ergebnisse – Resultate

4.1 Epidemiologische Daten

Zur finalen Nachuntersuchung inklusive Befragung standen 8 der 12 Patienten durchschnittlich nach 1,5 Jahren zur Verfügung, was einem Prozentsatz von rund 67 entspricht. Die Gründe für den Ausschluss der restlichen 4 Patienten finden sich in Tabelle 4.1. In den nachfolgenden Punkten werden ausschließlich die Daten der verbliebenen Patienten betrachtet.

ID	Alter	Geschlecht	Ausschlussgrund
1	26	m	Ausland
4	63	w	Umzug
7	70	w	Teilnahme verweigert
12	35	m	Ausland

Tabelle 4.1: Liste der ausgeschlossenen Patienten inklusive des Ausschlussgrundes. Die Altersangabe bezieht sich auf den Zeitpunkt der Operation

4.1.1 Geschlechts- und Altersverteilung

Das Durchschnittsalter des Kollektivs beträgt rund 50,6 (+/- 15,2) Jahre, wobei die männlichen Probanden rund 13 Jahre älter waren. Die Altersspannweite reichte zum Zeitpunkt der Operation von 18 bis 73 Jahren. Im Kollektiv befinden jeweils vier Männer und Frauen (siehe Abb. 4.1).

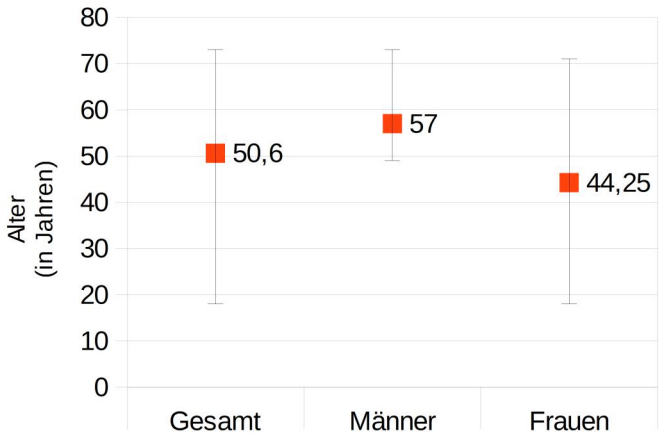

Abbildung 4.1: Mittelwert und Spannweite des Patientenalters.

4.1.2 Verletzungsursache

Die häufigste Verletzungsursache in diesem Kollektiv war in 3 Fällen (37,5%) der Unfall mit einem PKW. In 2 Fällen (25%) war die Verletzungsursache ein Sturzgeschehen. Jeweils ein Patient erlitt seine Verletzungen im Rahmen eines Suizidversuches, bei einem Forstunfall beziehungsweise einem Motorradunfall (siehe Tabelle 6).

Ursache	**Anzahl**	**Anteil (in Prozent)**
PKW-Unfall	3	37,5
Sturz	2	25
Forstunfall	1	12,5
Motorrad	1	12,5
Suizidversuch	1	12,5

Tabelle 4.2: Verletzungsursachen. (n=8)

4.1.3 Frakturklassifikation

Die Beckenringverletzungen wurden gemäß der AO-Klassifikation eingeteilt. Demnach fanden sich in 4 Fällen eine C1- (50%), in 3 Fällen eine C2- (37,5%) und eine C3- (12,5%) Verletzung.

ID	Klassifikation
2	C 1.3
3	C 2.3
5	C 2.3
6	C 1.3
8	C 1.3
9	C 3.3
10	C 1.2
11	C 2.3

Tabelle 4.3: Detaillierte Aufschlüsselung der einzelnen Frakturen gemäß der AO-Klassifikation. (n=8)

Die zwei am häufigsten auftretenden Verletzungen waren jeweils drei Frakturen des Typs C 1.3 und C 2.3 wie aus Tabelle 4.3 ersichtlich wird.

4.1.4 Verletzungsschwere und Begleitverletzungen

Der durchschnittliche ISS des Kollektivs betrug rund 32,88 (+/- 12,26), wobei die Spannweite von 21 bis 59 Punkten reichte. Der Punktewert der Patientinnen liegt um rund 6 höher als der der Patienten (siehe Abb. 4.2).

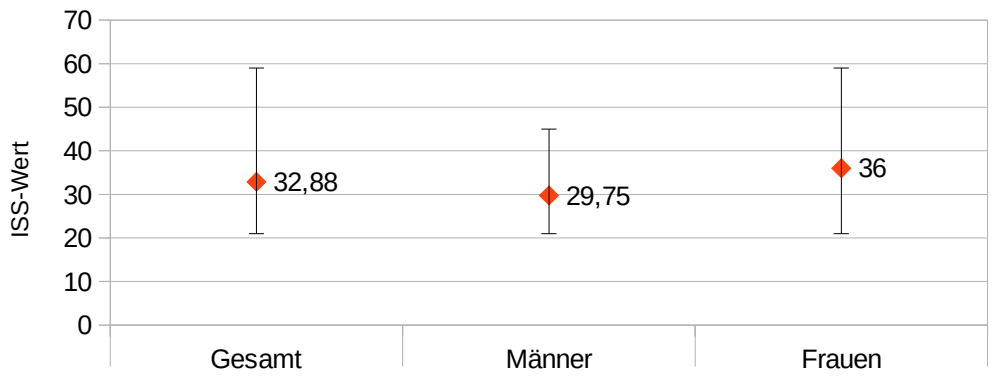

Abbildung 4.2: Mittelwert und Spannweite des ISS.

Alle untersuchten Patienten wiesen zusätzlich zur Beckenringfraktur zumindest eine weitere Verletzung auf. Die häufigsten Begleitverletzungen waren die der Wirbelsäule, die bei 6 der 8 Patienten auftraten (siehe Tabelle 4.4 und Abb. 4.3). Drei Patienten wiesen auch nach der Operation neurologisch Defizite auf, wobei bei allen Patienten im primären CT ein Verletzungskorrelat gefunden wurde.

Region	**Anzahl**
Schädel	2
Wirbelsäule	6
Thorax	3
Abdomen	4
Fraktur Obere Extremität	1
Fraktur Untere Extremität	3
Neurologische Begleitverletzung*	3

Tabelle 4.4: Begleitverletzungen. Mehrfachnennung möglich. (n=8)
**Dysästhesien Dermatom L1, Wurzelläsion L5, Wurzelirritation L5 / S1*

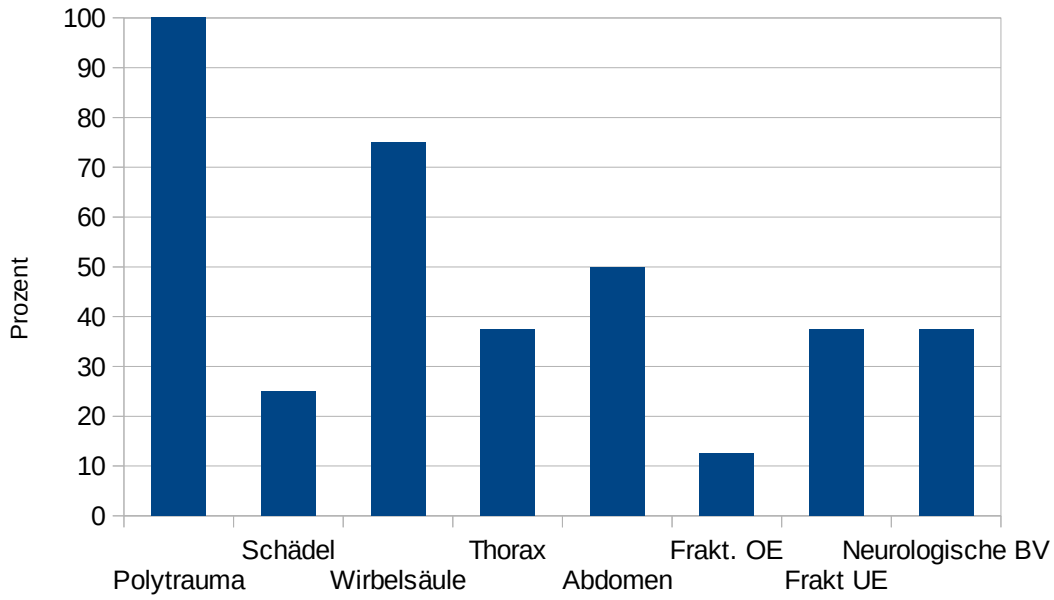

Abbildung 4.3: Häufigkeit der aufgetretenen Begleitverletzungen. (n=8)

4.2 Operative Versorgung

In drei Fällen erfolgte die provisorische Versorgung der Fraktur mittels eines externen Fixateurs. In den restlichen Fällen konnte mit Hilfe einer intermittierenden Anlage eines Beckengurtes beziehungsweise mit Lagerungsmaßnahmen eine zusätzliche Dislokation der Fraktur, bis zur Versorgung verhindert werden.

Die definitive operative Versorgung der Patienten fand im Mittel nach 9,5 (+/- 4,47) Tagen statt. Der kürzeste Zeitraum nach dem Unfall bis zur operativen Versorgung betrug 3 und der längste 15 Tage.

Vor Durchführung der Operation erhielt jeder Patient sowohl einen Harnkatheter, als auch eine Magensonde. Um eine bessere intraoperative Überwachung zu gewährleisten wurde bei jedem Patienten eine intraarterielle Blutdruckmessung durchgeführt.

Die durchschnittliche Operationsdauer betrug 178 (+/- 47,5) Minuten. Die Spannweite reichte dabei von 120 bis 250 Minuten. Lediglich eine Patientin benötigte im Rahmen der definitiven Versorgung Erythrozytenkonzentrate (269ml). Bei keinem Patienten traten intraoperative Komplikationen auf.

Die Implantatentfernung erfolgte im Schnitt nach 7,3 (+/- 2,5) Monaten. Die Spannweite lag zwischen 6 und 14 Monaten.

4.3 Komplikationen

Kein Patient des Kollektivs verstarb an den erlittenen Verletzungen. Eine Patientin erlitt präoperativ, trotz Prophylaxe, eine tiefe Beinvenenthrombose, die in weiterer Folge aber unproblematisch verlief. Während ihres Aufenthaltes auf der Intensivstation entwickelte eine weitere Patientin eine Pyelonephritis. Im Rahmen der operativen Versorgung einer Sprunggelenksfraktur, kam es bei einer Patientin zu Wundheilungsstörungen im Bereich des Außenknöchels (siehe Tabelle 4.5).

Komplikation	Anzahl
Infektion	1
Thrombose	1
Wundheilungsstörungen	1

Tabelle 4.5: Auflistung der allgemeinen Komplikationen. Mehrfachnennungen möglich. (n=8)

Bezogen auf die Versorgung des Beckenrings, kam es bei keinem Patienten zu Wundheilungsstörungen oder Wundinfektionen. Im postoperativen Verlauf entwickelte kein Patient eine Thrombose. Eine Revision der eingebrachten Implantate war in keinem Fall notwendig.

Im Verlauf der Kontrollen, zeigte sich bei einem Patienten eine geringgradige Lockerung einer Iliumschraube. In einem weiteren Fall kam es zum Abbruch zweier Schrauben die der Verankerung einer Symphysenplatte diente. Ein Patient gab, aufgrund der eingebrachten Implantate Beschwerden im Sitzen beziehungsweise Liegen an (siehe Tabelle 4.6).

Komplikation	Anzahl
Implantatlockerung	1
Implantatbruch	1
Implantatschmerzen	1

Tabelle 4.6: Beckenspezifische Komplikationen. Mehrfachnennung möglich (n=8)

Im Rahmen der Implantatenfernung konnten keinerlei Wundinfektionen oder Wundheilungsstörungen beobachtet werden.

4.4 Funktionelles Outcome

4.4.1 Majeeds Fragebogen

Der Durchschnittliche Punktewert der fünf Patienten die zum Zeitpunkt ihres Unfalles einer regulären Arbeit nachgingen betrug 78 (+/- 17,72) was insgesamt einem gutem Ergebnis entspricht. Jeweils zwei der Patienten erreichten ein Ausgezeichnetes beziehungsweise ein gutes Ergebnis. Lediglich ein Patient erreichte ein ungenügendes

Ergebnis. Die Punktespannweite reichte von 44 bis 93 Punkten von maximal 100 Punkten (siehe Tabelle 4.7).

Patient	**Punkte**	**Bewertung**
2	82	Gut
3	93	Ausgezeichnet
6	91	Ausgezeichnet
8	80	Gut
10	44	Ungenügend
Gesamt	78	Gut

Tabelle 4.7: Ergebnisse Majeeds Fragebogen der arbeitenden Patienten

Die drei verbleibenden Patienten waren zum Unfallzeitpunkt ohne reguläre Beschäftigung und wurden somit anhand des zweiten Punkteschlüssels bewertet. Der Durchschnitt in dieser Gruppe betrug 72,33 (+/-4,92) Punkte und war somit mit Ausgezeichnet zu bewerten. Der niedrigst erreichte Wert betrug 66 und der höchste 78 von maximal 80 zu erreichenden Punkten. Zwei Patienten erreichten ein ausgezeichnetes und ein Patient ein ausreichendes Ergebnis (siehe Tabelle 4.8).

Patient	**Punkte**	**Bewertung**
5	73	Ausgezeichnet
9	66	Ausreichend
11	78	Ausgezeichnet
Gesamt	72,3	Ausgezeichnet

Tabelle 4.8: Ergebnisse Majeed Score der nicht arbeitenden Patienten

Vergleicht man die weiblichen und männlichen Probanden so wurden von den Probandinnen in Summe rund 87 (+/- 4,44) Prozent der maximal erreichbaren Punktezahl erreicht, wohingegen die Probanden nur rund 78 (+/-21) Prozent erreichten (siehe Abb. 4.4).

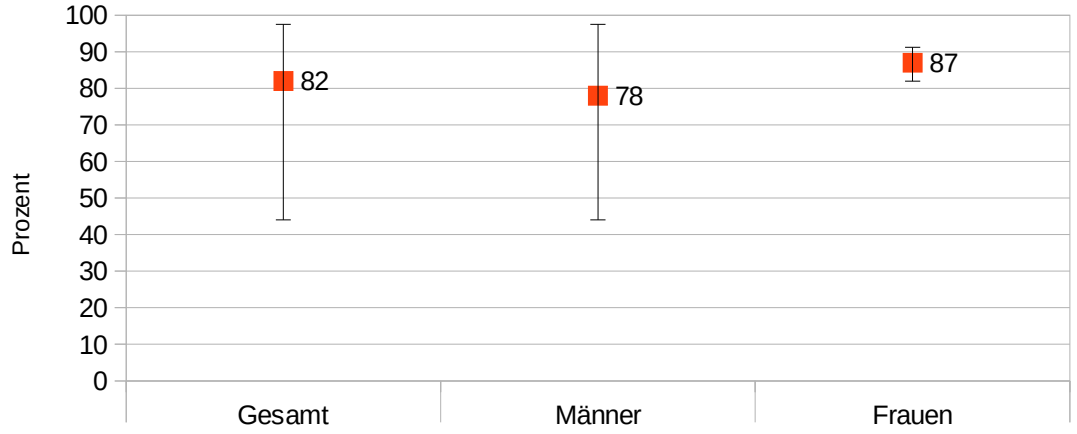

Abbildung 4.4: Mittelwert und Spannweite der prozentuell erreichten Punkte beim Majeed Score.

4.4.2 SMFA-D

Der normierte Mittelwert des Funktionsindex beträgt rund 22,79 (+/- 16,48). Die Spannweite reicht von 5,15 bis 62,5. Der Mittelwert des Beeinträchtigungsindex beträgt circa 20,32 (+/- 14,73), wobei der kleinste Wert 0 und der größte 52,1 entspricht.

Die Probandinnen erreichten sowohl in den beiden Hauptkategorien, als auch in allen Subkategorien bessere Ergebnisse (siehe Abb. 4.5). Die Detailergebnisse der einzelnen Patienten sind in Tabelle 4.9 dargestellt.

Verglichen mit den Durchschnittswerten der Amerikanischen Bevölkerung [47], wies das Kollektiv in allen Kategorien schlechtere Werte auf (siehe Abb. 4.6).

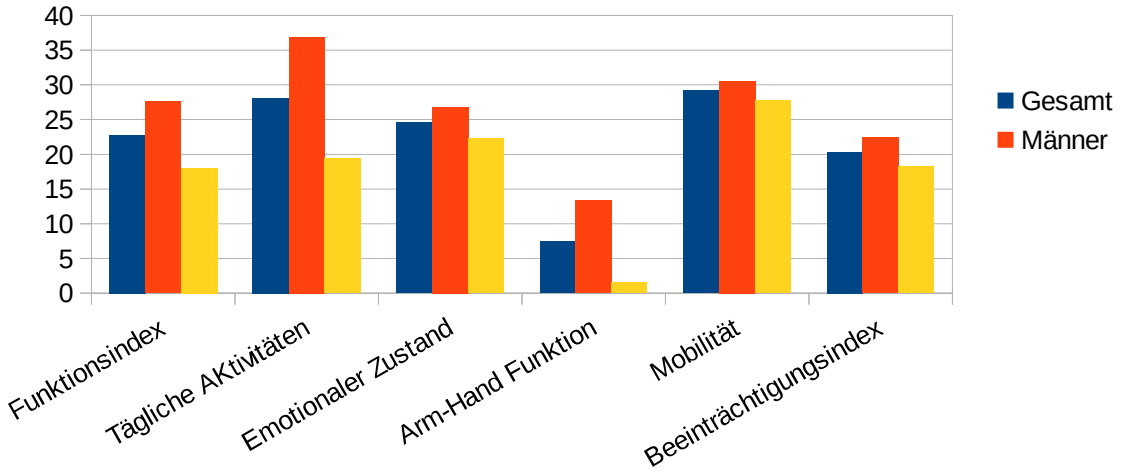

Abbildung 4.5: Mittelwerte SMFA-D

Pat.	FI	TA	EZ	A-H F.	Mob.	BI
2	19,85	17,5	35,7	0	27,8	18,75
3	17,64	20	25	3,12	22,22	12,5
5	20,59	25	25	0	30,56	22,92
6	7,35	2,5	17,86	0	11,11	6,25
8	25	35	28,58	0	33,33	25
9	24,26	32,5	10,71	6,25	41,67	25
10	62,5	85	46,43	50	61,1	52,1
11	5,15	7,5	7,14	0	5,5	0

Tabelle 4.9: Detailergebnisse SMFA-D

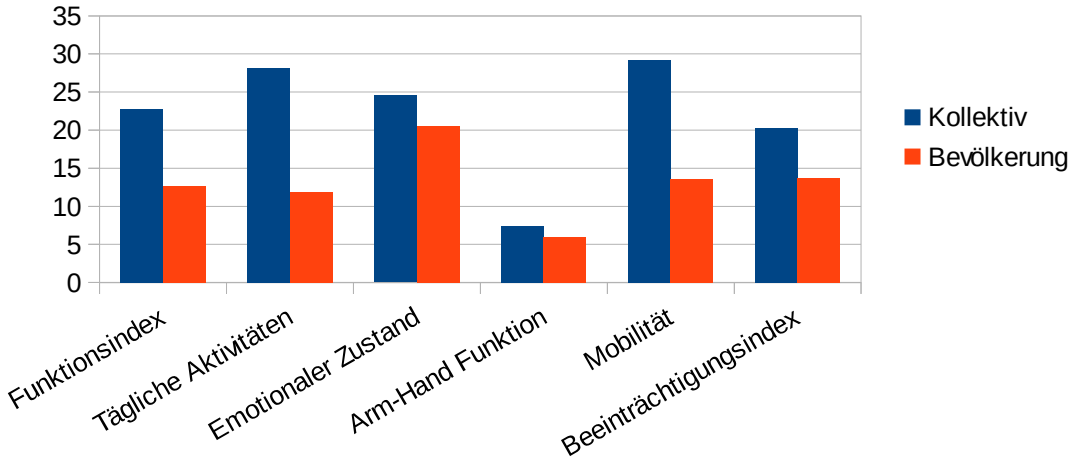

Abbildung 4.6: Vergleich des Patientenkollektivs mit den erhobenen Daten aus der amerikanischen Bevölkerung [47].

4.5 Radiologisches Outcome

Nach den Kriterien von Majeed [48] (siehe Tabelle 3.4) erreichten jeweils vier Patienten ein gutes beziehungsweise ausreichendes Ergebnis. Es gab sowohl kein ausgezeichnetes, als auch kein ungenügendes Ergebnis. Auch die geschlechtsspezifische Auswertung brachte eine ausgeglichene Verteilung der Ergebnisse.

Patient	Ergebnisse	Dorsale Dislokation (mm)	Symphysenweite (mm)
2	Gut	3	9
3	Ausreichend	9	7
5	Ausreichend	7	6
6	Gut	3	8
8	Gut	4	7
9	Ausreichend	7	5
10	Gut	3	5
11	Ausreichend	9	7

Tabelle 4.10: Radiologisches Outcome

Die durchschnittliche persistierende Dislokation im Bereich des dorsalen Beckenrings betrug rund 5,6 (+/- 2,5) Millimeter. Der durchschnittliche Wert bei den Frauen betrug 4,25 und bei den Männern 7 Millimeter. Die Spannweite reichte dabei von 3 bis 9 Millimeter. Die Symphysenbreite betrug im Schnitt in etwa 6,75 (+/- 1,3) Millimeter und es gab keinen Unterschied zwischen den männlichen und weiblichen Probanden. Die Detailergebnisse sind in Tabelle 4.10 dargestellt.

5 Diskussion

Da instabile Beckenringverletzungen meist im Rahmen von Polytraumata entstehen, steht man bei deren operativen Versorgung, unabhängig von der Methodenwahl vor zwei unterschiedlichen Problemen. Entweder es wird ein großer operativer Zugang mit entsprechender Morbidität benötigt, der in weiterer Folge den Zeitpunkt und auch die Durchführung der Operation limitiert, oder man greift auf ein weniger invasives Verfahren zurück. Hierbei bestehen zum einen eingeschränkte Repositionsmöglichkeiten und zum anderen das zusätzliche Risiko einer intraoperativen Gefäß- beziehungsweise Nervenschädigung [1,25,30].

Vergleicht man die epidemiologischen Daten des Patientenkollektivs mit anderen Arbeiten, so sind trotz der geringen Fallzahl viele Parallelen in puncto Unfallursache, Verletzungsschwere, Begleitverletzungen und der Altersverteilung erkennbar.

Die operative Stabilisierung fand im Durchschnitt nach 9,5 Tagen statt, wobei der Zeitpunkt der Operation sehr stark abhängig von der Verletzungsschwere war. Auch die durchschnittlich lange Operationsdauer von rund 178 Minuten entstand vor allem durch die häufig begleitenden Wirbelkörperfrakturen, welche eine zusätzliche Stabilisierung erforderten. Die längste Operationsdauer von 250 Minuten, kam im Rahmen der kombinierten Stabilisierung des ventralen und dorsalen Beckenrings zustande. Die alleinige Durchführung der lumbopelvinen Abstützung, nahm im Schnitt um etwas mehr als 60 Minuten weniger Zeit in Anspruch, als der vorhin angegebene Durchschnittswert.

Die nach Kebaish[36] am häufigsten vorkommenden Komplikationen im Zusammenhang mit lumbopelvionen Stabilisierungsverfahren konnten im Patientenkollektiv kaum beobachtet werden.

Kein einziger Patient entwickelte im Rahmen der operativen Versorgung des Beckens Wundheilungsstörungen oder Wundinfektionen, obwohl diese in der Literatur mit bis zu 33% angegeben werden [21]. Die einzige Wundheilungsstörung die auftrat wurde nach Durchführung einer Plattenosteosynthese im Bereich des Außenknöchels beobachtet.
Eine Implantatlockerung konnte in einem Fall beobachtet werden, wobei der Patient bei dem diese auftrat, eine starke Skoliose der restlichen Wirbelsäule aufwies und die Lockerung möglicherweise auf diese zurückzuführen ist [49].

In einem Fall kam es nach einigen Monaten zum Abbruch zweier Schrauben die im Rahmen einer Plattenosteosynthese der Symphyse eingebracht wurden. Die Symphysenverplattung wurde durchgeführt, da die initiale Diastase mehr als 2,5cm betrug und somit zum einen die Indikation zur Versorgung gegeben war und zum anderem eine leichtere Reposition des dorsalen Beckenrings ermöglicht wurde [1].
Ein weiteres Problem das häufig im Zusammenhang mit Implantaten im Bereich des dorsalen Beckens auftritt, ist die Prominenz dieser, vor allem bei kleineren und sehr schlanken Personen [36]. Im beobachteten Kollektiv gab im Verlauf der Kontrollen ein Patient dieses Probleme an, auf den die oben genannten Kriterien zutrafen. Um eine Weichteilirritation zu verhindern, beziehungsweise diese zu reduzieren wurde versucht die Schrauben so tief als möglich zu versenken. Ein weiteres wichtiges Kriterium zum Schutz der Weichteile ist der schichtweise Wundverschluss [31,35]. Zusätzlich wird diesem Problem

auch seitens der Implantathersteller Rechnung getragen, da in den vergangenen Jahren Schrauben mit flacheren Köpfen auf den Markt gebracht wurden.

Eine rasche postoperative Mobilisierung wurde bei allen Patienten angestrebt, konnte aber in einigen Fällen aufgrund des weiteren Aufenthaltes auf der Intensivstation nicht durchgeführt werden.

Betrachtet man die funktionellen Ergebnisse des Patientenkollektivs so wurden in allen Bereichen ähnliche und zum Teil auch bessere Ergebnisse, als bei vergleichbaren Studien erreicht, auch wenn die Aussagekraft aufgrund der geringen Fallzahl eingeschränkt ist [23,50–55]. Trotz adäquater Versorgung und guter funktioneller Ergebnisse, scheint eine permanente Beeinträchtigung der Patienten, verglichen mit dem Normkollektiv[47] bestehen zu bleiben. Dies dürfte in Erster Linie, auf die zahlreichen Begleitverletzung zurückzuführen sein. Die teils erheblich besseren Ergebnisse der Probandinnen lassen sich dadurch erklären, dass ein Proband ein sehr schlechtes funktionelles Outcome erreichte, was vor allem auf die Anzahl und die Art der Begleitverletzungen zurückzuführen ist.

Die Evaluierung des radiologischen Outcomes erwies sich als besonders schwierig, da es kaum standardisierte Messverfahren[56] gibt und nicht alle Röntgenaufnahmen in einer orthograden Einstellung durchgeführt wurden. Trotz aller Bemühungen und mehrfachen Messungen sind diese Daten mit einem gewissen Unsicherheitsfaktor behaftet. Wie unter anderem bei Majeed[48] oder auch anderen Autoren[30,52,57] gab es keinen wirkliche Korrelation zwischen den radiologischen und dem funktionellen Outcome. So erreichten Patienten mit einer lediglich ausreichenden radiologischen Bewertung ein funktionell ausgezeichnetes Ergebnis und ein Patient mit einem guten radiologischen Ergebnis nur ein unzureichendes funktionelles Outcome.

Wie aus der Literatur und dem eigenen Patientenkollektiv ersichtlich, scheint die Kombination einer raschen minimal-invasiven Stabilisierung kombiniert mit der stabilen Versorgung des dorsalen Beckenrings von Vorteil zu sein [58,59].

Die bis dato gewonnen Erfahrungen zeigen, dass mittels minimal-invasiver lumbopelviner Abstützung eine stabile Osteosynthese ohne hohes perioperatives Risiko im Rahmen von Typ-C Beckenringverletzungen erreicht werden kann. Ein weiterer Vorteil ist, dass

lediglich in Ausnahmefällen eine zusätzliche ventrale Stabilisierung von Nöten ist. Durch das geringere Operationstrauma wird eine raschere definitive Versorgung der Patienten und somit auch eine frühere Mobilisation möglich. Wie bereits vorhin erwähnt ist die Aussagekraft der Arbeit aufgrund der geringen Fallzahl limitiert. Aus diesem Grund ist eine weiterführende Untersuchung an einem größeren Patientenkollektiv geplant.

6 Literaturverzeichnis

1 Tscherne H, Pohlemann T. *Tscherne Unfallchirurgie: Becken und Acetabulum*. 1st ed. Springer: Berlin, 1998.

2 Pohlemann T, Gänsslen A, Tscherne H. Die Sakrumfraktur. *Unfallchirurg* 2000; **103**: 769–786.

3 Culemann U, Tosounidis G, Reilmann H, Pohlemann T. [Pelvic fracture. Diagnostics and current treatment options]. *Chir Z Für Alle Geb Oper Medizen* 2003; **74**: 687–698; quiz 699–700.

4 Fanghänel J, Waldeyer, Anton, Anderhuber F, Pera F. *Waldeyer Anatomie des Menschen: [Lehrbuch und Atlas in einem Band]*. 18th ed. de Gruyter: Berlin [u.a., 2009.

5 Trepel M. *Neuroanatomie: Struktur und Funktion*. 4. Auflage. Elsevier, Urban & Fischer: München, 2009.

6 Tile M. *Fractures of the pelvis and acetabulum*. Williams & Wilkins: Baltimore, 1984.

7 Putz R, Müller-Gerbl M. [Anatomic characteristics of the pelvic girdle]. *Unfallchirurg* 1992; **95**: 164–167.

8 Stöckle U. Ulrich Stöckle : Schräg dorsaler Beckenfixateur - Ein neues Konzept zur Beckenstabilisierung Klinische und biomechanische Grundlagen, Entwicklung, Biomechanische Testung. Schräg Dorsaler Beckenfixateur - Ein Neues Konzept Zur Beckenstabilisierung Klin. Biomech. Grundlagen Entwickl. Biomech. Testung. http://edoc.hu-berlin.de/habilitationen/stoeckle-ulrich-2001-11-02/HTML/front.html (accessed 24 Oct2014).

9 Gulliard C (bookplate), Malgaigne JF. *Traité des fractures et des luxations*. Chez J.-B. Baillière: A Paris, 1847.

10 Pennal GF, Tile M, Waddell JP, Garside H. Pelvic disruption: assessment and classification. *Clin Orthop* 1980; : 12–21.

11 Müller ME, Koch P, Nazarian S, Schatzker J. *The Comprehensive Classification of Fractures of Long Bones*. Springer Berlin Heidelberg: Berlin, Heidelberg, 1990http://dx.doi.org/10.1007/978-3-642-61261-9 (accessed 4 Feb2014).

12 Springer Electronic Media. *The comprehensive classification of fractures. Part 2: : Pelvis and Acetabulum.* Springer-Verlag ; M.E. Müller Foundation, 1997.

13 Denis F, Davis S, Comfort T. Sacral fractures: an important problem. Retrospective analysis of 236 cases. *Clin Orthop* 1988; **227**: 67–81.

14 Court-Brown CM, Caesar B. Epidemiology of adult fractures: A review. *Injury* 2006; **37**: 691–697.

15 Balogh Z, King KL, Mackay P, McDougall D, Mackenzie S, Evans JA *et al.* The epidemiology of pelvic ring fractures: a population-based study. *J Trauma* 2007; **63**: 1066–1073; discussion 1072–1073.

16 Pohlemann T, Tscherne H, Baumgärtel F, Egbers HJ, Euler E, Maurer F *et al.* [Pelvic fractures: epidemiology, therapy and long-term outcome. Overview of the multicenter study of the Pelvis Study Group]. *Unfallchirurg* 1996; **99**: 160–167.

17 Giannoudis PV, Pape HC. Damage control orthopaedics in unstable pelvic ring injuries. *Injury* 2004; **35**: 671–677.

18 Resnik CS, Stackhouse DJ, Shanmuganathan K, Young JW. Diagnosis of pelvic fractures in patients with acute pelvic trauma: efficacy of plain radiographs. *AJR Am J Roentgenol* 1992; **158**: 109–112.

19 Tile. Acute Pelvic Fractures: II. Principles of Management. *J Am Acad Orthop Surg* 1996; **4**: 152–161.

20 Browner BD, Cole JD, Graham JM, Bondurant FJ, Nunchuck-Burns SK, Colter HB. Delayed posterior internal fixation of unstable pelvic fractures. *J Trauma* 1987; **27**: 998–1006.

21 Goldstein A, Phillips T, Sclafani SJ, Scalea T, Duncan A, Goldstein J *et al.* Early open reduction and internal fixation of the disrupted pelvic ring. *J Trauma* 1986; **26**: 325–333.

22 Galois L, Pfeffer F, Mainard D, Delagoutte J-P. The value of external fixation for unstable pelvic ring injuries. *Acta Orthop Belg* 2003; **69**: 321–327.

23 Lindahl J, Hirvensalo E, Böstman O, Santavirta S. Failure of reduction with an external fixator in the management of injuries of the pelvic ring. Long-term evaluation of 110 patients. *J Bone Joint Surg Br* 1999; **81**: 955–962.

24 Heini PF, Witt J, Ganz R. The pelvic C-clamp for the emergency treatment of unstable pelvic ring injuries. A report on clinical experience of 30 cases. *Injury* 1996; **27 Suppl 1**: S–A38–45.

25 Tile null. Acute Pelvic Fractures: II. Principles of Management. *J Am Acad Orthop Surg* 1996; **4**: 152–161.

26 Blake-Toker AM, Hawkins L, Nadalo L, Howard D, Arazoza A, Koonsman M *et al.* CT guided percutaneous fixation of sacroiliac fractures in trauma patients. *J Trauma* 2001; **51**: 1117–1121.

27 Keating JF, Werier J, Blachut P, Broekhuyse H, Meek RN, O'Brien PJ. Early fixation of the vertically unstable pelvis: the role of iliosacral screw fixation of the posterior lesion. *J Orthop Trauma* 1999; **13**: 107–113.

28 Park Y-S, Baek S-W, Kim H-S, Park K-C. Management of sacral fractures associated with spinal or pelvic ring injury. *J Trauma Acute Care Surg* 2012; **73**: 239–242.

29 Füchtmeier B, Maghsudi M, Neumann C, Hente R, Roll C, Nerlich M. [The minimally invasive stabilization of the dorsal pelvic ring with the transiliacal internal fixator

(TIFI)--surgical technique and first clinical findings]. *Unfallchirurg* 2004; **107**: 1142–1151.

30 Dienstknecht T, Berner A, Lenich A, Nerlich M, Fuechtmeier B. A minimally invasive stabilizing system for dorsal pelvic ring injuries. *Clin Orthop* 2011; **469**: 3209–3217.

31 Hoffmann MF, Dudda M, Schildhauer TA. [Unilateral triangular lumbopelvic stabilization: indications and techniques]. *Unfallchirurg* 2013; **116**: 985–990.

32 Käch K, Trentz O. [Distraction spondylodesis of the sacrum in 'vertical shear lesions' of the pelvis]. *Unfallchirurg* 1994; **97**: 28–38.

33 Nothofer W, Thonke N, Neugebauer R. [Therapy of unstable sacrum fractures in pelvic ring fractures with dorsal sacrum distraction osteosynthesis]. *Unfallchirurg* 2004; **107**: 118–127.

34 Roetman B, Schildhauer TA. [Lumbopelvic stabilization for bilateral lumbosacral instabilities: indications and techniques]. *Unfallchirurg* 2013; **116**: 991–999.

35 Keel MJB, Benneker LM, Siebenrock KA, Bastian JD. Less Invasive Lumbopelvic Stabilization of Posterior Pelvic Ring Instability: Technique and Preliminary Results: *J Trauma Inj Infect Crit Care* 2011; : 1.

36 Kebaish KM. Sacropelvic fixation: techniques and complications. *Spine* 2010; **35**: 2245–2251.

37 Mobbs RJ, Sivabalan P, Li J. Technique, challenges and indications for percutaneous pedicle screw fixation. *J Clin Neurosci Off J Neurosurg Soc Australas* 2011; **18**: 741–749.

38 Court C, Vincent C. Percutaneous fixation of thoracolumbar fractures: current concepts. *Orthop Traumatol Surg Res OTSR* 2012; **98**: 900–909.

39 Foley KT, Gupta SK. Percutaneous pedicle screw fixation of the lumbar spine: preliminary clinical results. *J Neurosurg* 2002; **97**: 7–12.

40 Schildhauer TA, McCulloch P, Chapman JR, Mann FA. Anatomic and radiographic considerations for placement of transiliac screws in lumbopelvic fixations. *J Spinal Disord Tech* 2002; **15**: 199–205; discussion 205.

41 Gothner M, Dudda M, Schildhauer TA. [Anatomical and radiological aspects in lumbopelvic fixation]. *Unfallchirurg* 2013; **116**: 979–984.

42 Baker SP, O'Neill B. The injury severity score: an update. *J Trauma* 1976; **16**: 882–885.

43 Baker SP, O'Neill B, Haddon W, Long WB. The injury severity score: a method for describing patients with multiple injuries and evaluating emergency care. *J Trauma* 1974; **14**: 187–196.

44 Lefaivre KA, Slobogean GP, Valeriote J, O'Brien PJ, Macadam SA. Reporting and interpretation of the functional outcomes after the surgical treatment of disruptions of the pelvic ring: a systematic review. *J Bone Joint Surg Br* 2012; **94**: 549–555.

45 Majeed SA. Grading the outcome of pelvic fractures. *J Bone Joint Surg Br* 1989; **71**: 304–306.

46 Swiontkowski MF, Engelberg R, Martin DP, Agel J. Short musculoskeletal function assessment questionnaire: validity, reliability, and responsiveness. *J Bone Joint Surg Am* 1999; **81**: 1245–1260.

47 Hunsaker FG, Cioffi DA, Amadio PC, Wright JG, Caughlin B. The American academy of orthopaedic surgeons outcomes instruments: normative values from the general population. *J Bone Joint Surg Am* 2002; **84-A**: 208–215.

48 Majeed SA. External fixation of the injured pelvis. The functional outcome. *J Bone Joint Surg Br* 1990; **72**: 612–614.

49 Shen FH, Mason JR, Shimer AL, Arlet VM. Pelvic fixation for adult scoliosis. *Eur Spine J Off Publ Eur Spine Soc Eur Spinal Deform Soc Eur Sect Cerv Spine Res Soc* 2013; **22 Suppl 2**: S265–275.

50 Jones CB, Sietsema DL, Hoffmann MF. Can lumbopelvic fixation salvage unstable complex sacral fractures? *Clin Orthop* 2012; **470**: 2132–2141.

51 Hoffmann MF, Jones CB, Sietsema DL. Persistent impairment after surgically treated lateral compression pelvic injury. *Clin Orthop* 2012; **470**: 2161–2172.

52 Mardanpour K, Rahbar M. The outcome of surgically treated traumatic unstable pelvic fractures by open reduction and internal fixation. *J Inj Violence Res* 2013; **5**: 77–83.

53 Kabak S, Halici M, Tuncel M, Avsarogullari L, Baktir A, Basturk M. Functional outcome of open reduction and internal fixation for completely unstable pelvic ring fractures (type C): a report of 40 cases. *J Orthop Trauma* 2003; **17**: 555–562.

54 Suzuki T, Hak DJ, Ziran BH, Adams SA, Stahel PF, Morgan SJ *et al.* Outcome and complications of posterior transiliac plating for vertically unstable sacral fractures. *Injury* 2009; **40**: 405–409.

55 Suzuki T, Shindo M, Soma K, Minehara H, Nakamura K, Uchino M *et al.* Long-term functional outcome after unstable pelvic ring fracture. *J Trauma* 2007; **63**: 884–888.

56 Lefaivre KA, Slobogean G, Starr AJ, Guy P, O'brien PJ, Macadam SA. Methodology and interpretation of radiographic outcomes in surgically treated pelvic fractures: a systematic review. *J Orthop Trauma* 2012; **26**: 474–481.

57 Nepola JV, Trenhaile SW, Miranda MA, Butterfield SL, Fredericks DC, Riemer BL. Vertical shear injuries: is there a relationship between residual displacement and functional outcome? *J Trauma* 1999; **46**: 1024–1029; discussion 1029–1030.

58 Barei DP, Bellabarba C, Mills WJ, Routt ML. Percutaneous management of unstable pelvic ring disruptions. *Injury* 2001; **32 Suppl 1**: SA33–44.

59 Routt ML, Nork SE, Mills WJ. Percutaneous fixation of pelvic ring disruptions. *Clin Orthop* 2000; : 15–29.

60 XtGem.com. 2013.http://theultimateanatomy.xtgem.com/Anatomy%20of%20skeleton (accessed 19 Sep2013).

61 Altmann LG. BONES 5 of 5: Os Coxae. http://www.lawrencegaltman.com/Naugbio/Bio211/Lab/BONEvideos/PELVIC %20GIRDLE/OS%20COXAE/OsCOXAE.html (accessed 19 Sep2013).

62 Huch R, Bauer C. *Mensch, Körper, Krankheit*. 4. Auflage. Urban & Fischer: München [u.a., 2003.

63 Paulsen F, Waschke J (eds.). *Sobotta, Atlas der Anatomie des Menschen Band 1: Allgemeine Anatomie und Bewegungsapparat*. Elsevier, Urban & Fischer: München, 2010.

64 Пояснично-крестцовый сустав. http://spina.pro/anatomy/soedinenija-kostej/soedinenija-kostejj-tulovishha-i-cherepa/soedinenija-pozvonochnogo-stolba/pojasnichno-krestcovyjj-sustav.php (accessed 19 Sep2013).

65 Schünke M, Schulte E, Schumacher U. *Prometheus Lernatlas der Anatomie: allgemeine Anatomie und Bewegungssystem*. 2. Auflage. G.Thieme: Stuttgart, 2007.

66 http://www.and-en.com/product/261-ao-pelvic-external-fixation-wgjii-wgjiv-97be/ (accessed 6 Aug2014).

67 Pelvis external fixation system - Pelvic C-Clamp - Depuy Synthes. http://www.medicalexpo.com/prod/depuy-synthes/pelvis-external-fixation-systems-79814-498438.html (accessed 6 Aug2014).

68 Fixierstange - 6.0 mm - Depuy Synthes. 2014.http://www.medicalexpo.de/prod/depuy-synthes/fixierstangen-79814-498440.html (accessed 21 Sep2014).

Anhang - Projektplan

April 2012:	Erstgespräch mit Betreuer
Mai 2012:	Erstes Einlesen in die Thematik
Jänner 2013:	Fixe Zusage
März 2013:	Erstellen eines Konzeptformulares und vorbereiten des Ethikkommissionsantrages
September 2013:	Befragung der ersten Patientin
Oktober 2014:	Befragung des letzten Patienten und Fertigstellung der Arbeit

Anhang - Fragebögen

Majeed Pelvic Score

Patienten Nr.:_____
Datum:_____

Majeed Pelvic Score

01. Rate the overall level of pain:

- ☐ Intense, continuous pain, even when at rest
- ☐ Intense pain experienced with activity
- ☐ Pain is tolerable, but limits activity
- ☐ Pain with moderate activity, but free from pain when at rest
- ☐ Mild pain that is intermittent that does not interfere with normal activity
- ☐ Slight pain that is felt occasionally or no pain at all

02. Work (if patient was not working prior to injury, skip this section)

- ☐ No regular work
- ☐ Light work
- ☐ Change of job
- ☐ Same job, reduced performance
- ☐ Same job, same performance

03. Beschreiben Sie den von Ihnen empfundenen Schmerz beim Sitzen

- ☐ Painful
- ☐ Painful if prolonged or if in awkward position
- ☐ Uncomfortable
- ☐ Free

04. Beschreiben Sie den von Ihnen empfundene Schmerz beim Geschlechtsverkehr

- ☐ Painful
- ☐ Painful if prolonged or if in awkward
- ☐ Uncomfortable
- ☐ Free

05. Stehen und Gehen

A Walking Aids	B Gait (unaided)	C Walking Distance
☐ bedridden or almost	☐ cannot walk or almost	☐ bedridden or few meters
☐ wheelchair	☐ shuffling small steps	☐ very limited time and distance
☐ two crutches	☐ gross limp	☐ limited with sticks, difficult without, prolonged standing possible
☐ two sticks	☐ moderate limp	☐ one hour with a stick, limited without
☐ one stick	☐ slight limp	☐ one hour without sticks, sligth pain or limp
☐ no sticks	☐ normal	☐ normal for age and general condition

Majeeds Becken Fragebogen

Patienten Nr.:_____
Datum:_____

Majeeds Becken Fragebogen

01. Beschreiben Sie den von Ihnen empfundenen Schmerz im allgemeinen:

- ☐ Starke, andauernde Schmerzen auch in Ruhe
- ☐ Starke Schmerzen in Bewegung
- ☐ Tolerierbarer Schmerz, welcher Bewegungen einschränkt
- ☐ Schmerzen bei moderater körperlicher Aktivität, Schmerzfrei in Ruhe
- ☐ leichter wiederkehrender Schmerz, welcher normale Aktivitäten nicht beeinträchtigt
- ☐ leichter Schmerz gelegentlich beziehungsweise keine Schmerzen

02. Arbeit (bitte nur beantworten, sofern Sie vor Ihrer Verletzung gearbeitet haben)

- ☐ keine reguläre Arbeit
- ☐ leichte Arbeit
- ☐ Arbeitswechsel
- ☐ Gleiche Arbeit bei Reduzierung der Tätigkeiten
- ☐ Gleiche Arbeit mit selber Tätigkeit

03. Beschreiben Sie den von Ihnen empfundenen Schmerz beim Sitzen

- ☐ Schmerzhaft
- ☐ fallweise Schmerzhaft (z.B. langen sitzen)
- ☐ Unangenehm
- ☐ Schmerzfrei

04. Beschreiben Sie den von Ihnen empfundene Schmerz beim Geschlechtsverkehr

- ☐ Schmerzhaft
- ☐ fallweise Schmerzhaft
- ☐ Unangenehm
- ☐ Schmerzfrei

05. Stehen und Gehen

A Gehhilfen	B Gang (ohne Hilfsmittel)	C Gehdistanz
☐ Bettlägrig oder beinahe	☐ nicht oder kaum gehfähig	☐ bettlägrig oder einige Meter stark limitiert in Distanz und Zeit
☐ Rollstuhl	☐ schleppend kleine Schritte	
☐ zwei Krücken	☐ starkes Hinken	☐ limitiert mit 2 Stöcken, kaum möglich ohne Hilfen, langes stehen möglich
☐ zwei Stöcke	☐ moderates Hinken	☐ eine Stunde mit Stock, limitiert ohne Hilfsmittel
☐ ein Stock	☐ leichtes Hinken	☐ eine Stunde ohne Stock mit leichtem Hinken und leichten Schmerzen
☐ keine Hilfsmittel	☐ normaler Gang	☐ altersentsprechend normal

SMFA-D

Funktionsfragebogen Bewegungsapparat
SMFA-D

Anleitung zum Ausfüllen **Datum:**

Wir möchten gerne herausfinden, wie Sie mit Ihrer Gelenkverletzung oder Gelenkerkrankung in der letzten Woche zurecht gekommen sind. Wir würden gerne die Probleme kennenlernen, die Sie durch Ihre Gelenkverletzung / Gelenkerkrankung im täglichen Leben haben.

Bitte beantworten Sie jede Frage, indem Sie ein Kreuz in das Kästchen (☐) machen, welches am ehesten für Sie zutrifft. Bitte beantworten Sie **alle** Fragen, auch wenn manche Fragen sich vielleicht nicht auf Ihre Gelenkverletzung oder Gelenkerkrankung beziehen.

Diese Fragen sollen feststellen, **wieviele** Schwierigkeiten Sie in dieser Woche bei Ihren alltäglichen Tätigkeiten wegen Ihrer Gelenkerkrankung oder Gelenkverletzung möglicherweise haben.

1. Wieviel Schwierigkeiten haben Sie, sich in einen tiefen Stuhl zu setzen oder aus einem tiefen Stuhl aufzustehen?				
Gar nicht schwierig ☐	Ein wenig schwierig ☐	Mäßig schwierig ☐	Sehr schwierig ☐	Unmöglich ☐
2. Wie schwierig ist es für Sie, eine Medikamentenfläschchen (z. B. Hustensaft) oder Gläser zu öffnen?				
Gar nicht schwierig ☐	Ein wenig schwierig ☐	Mäßig schwierig ☐	Sehr schwierig ☐	Unmöglich ☐
3. Wie schwierig ist es für Sie, Lebensmittel oder anderes einzukaufen?				
Gar nicht schwierig ☐	Ein wenig schwierig ☐	Mäßig schwierig ☐	Sehr schwierig ☐	Unmöglich ☐
4. Wie schwierig ist es für Sie, Treppen zu steigen?				
Gar nicht schwierig ☐	Ein wenig schwierig ☐	Mäßig schwierig ☐	Sehr schwierig ☐	Unmöglich ☐
5. Wie schwierig ist es für Sie, einen kraftvollen Faustschluss auszuführen?				
Gar nicht schwierig ☐	Ein wenig schwierig ☐	Mäßig schwierig ☐	Sehr schwierig ☐	Unmöglich ☐
6. Wie schwierig ist es für Sie, in Dusche oder Badewanne hinein oder heraus zu steigen?				
Gar nicht schwierig ☐	Ein wenig schwierig ☐	Mäßig schwierig ☐	Sehr schwierig ☐	Unmöglich ☐
7. Wie schwierig ist es für Sie, eine bequeme Einschlafposition zu finden?				
Gar nicht schwierig ☐	Ein wenig schwierig ☐	Mäßig schwierig ☐	Sehr schwierig ☐	Unmöglich ☐
8. Wie schwierig ist es für Sie, sich zu bücken oder hinzuknien?				
Gar nicht schwierig ☐	Ein wenig schwierig ☐	Mäßig schwierig ☐	Sehr schwierig ☐	Unmöglich ☐

9. Wie schwierig ist der Gebrauch von Knöpfen, Reißverschlüssen, Druckknöpfen oder Häkchen für Sie?				
Gar nicht schwierig	Ein wenig schwierig	Mäßig schwierig	Sehr schwierig	Unmöglich
☐	☐	☐	☐	☐

10. Wie schwierig ist es für Sie, die Fingernägel zu schneiden?				
Gar nicht schwierig	Ein wenig schwierig	Mäßig schwierig	Sehr schwierig	Unmöglich
☐	☐	☐	☐	☐

11. Wie schwierig ist es für Sie, sich anzuziehen?				
Gar nicht schwierig	Ein wenig schwierig	Mäßig schwierig	Sehr schwierig	Unmöglich
☐	☐	☐	☐	☐

12. Wie schwierig ist es für Sie, zu gehen				
Gar nicht schwierig	Ein wenig schwierig	Mäßig schwierig	Sehr schwierig	Unmöglich
☐	☐	☐	☐	☐

13. Wie schwierig ist es für Sie, in Bewegung zu kommen, nachdem Sie gesessen haben oder gelegen waren?				
Gar nicht schwierig	Ein wenig schwierig	Mäßig schwierig	Sehr schwierig	Unmöglich
☐	☐	☐	☐	☐

14. Wie schwierig ist es für Sie, alleine auszugehen?				
Gar nicht schwierig	Ein wenig schwierig	Mäßig schwierig	Sehr schwierig	Unmöglich
☐	☐	☐	☐	☐

15. Wie schwierig ist es für Sie, Auto zu fahren?				
Gar nicht schwierig	Ein wenig schwierig	Mäßig schwierig	Sehr schwierig	Unmöglich
☐	☐	☐	☐	☐

16. Wie schwierig ist die Körperhygiene auf der Toilette?				
Gar nicht schwierig	Ein wenig schwierig	Mäßig schwierig	Sehr schwierig	Unmöglich
☐	☐	☐	☐	☐

17. Wie schwierig ist es für Sie, Knöpfe zu drehen oder Hebel zu bedienen				
Gar nicht schwierig	Ein wenig schwierig	Mäßig schwierig	Sehr schwierig	Unmöglich
☐	☐	☐	☐	☐

18. Wie schwierig ist es für Sie, mit der Hand oder Maschine zu schreiben?				
Gar nicht schwierig	Ein wenig schwierig	Mäßig schwierig	Sehr schwierig	Unmöglich
☐	☐	☐	☐	☐

19. Wie schwierig ist es für Sie, sich zu drehen?				
Gar nicht schwierig	Ein wenig schwierig	Mäßig schwierig	Sehr schwierig	Unmöglich
☐	☐	☐	☐	☐

20. Wie schwierig ist es für Sie, Ihren normalen Freizeittätigkeiten, wie Radfahren, Joggen oder Spazierengehen nachzugehen?				
Gar nicht schwierig	Ein wenig schwierig	Mäßig schwierig	Sehr schwierig	Unmöglich
☐	☐	☐	☐	☐

21. Wie schwierig ist es für Sie, Ihren normalen Freizeittätigkeiten, Hobbies, Gartenarbeit, Kartenspielen, Basteln oder Ausgehen mit Freunden nachzugehen?				
Gar nicht schwierig	Ein wenig schwierig	Mäßig schwierig	Sehr schwierig	Unmöglich
☐	☐	☐	☐	☐

22. Wieviel Schwierigkeiten haben Sie mit Ihrer Sexualleben?				
Gar nicht schwierig	Ein wenig schwierig	Mäßig schwierig	Sehr schwierig	Unmöglich
☐	☐	☐	☐	☐

23. Wie schwierig ist die Ausführung von leichter Haus- oder Gartenarbeit wie Staubwischen, Geschirrspülen oder Blumengießen für Sie?				
Gar nicht schwierig	Ein wenig schwierig	Mäßig schwierig	Sehr schwierig	Unmöglich
☐	☐	☐	☐	☐

24. Wie schwierig ist die Ausführung von schwerer Haus- oder Gartenarbeit wie Bodenwischen, Staubsaugen und Rasenmähen für Sie?				
Gar nicht schwierig	Ein wenig schwierig	Mäßig schwierig	Sehr schwierig	Unmöglich
☐	☐	☐	☐	☐

25. Wie schwierig ist die Erledigung Ihrer normalen Arbeit (Berufs-/Erwerbstätigkeit, Hausarbeit oder ehrenamtliche Tätigkeiten) für Sie?				
Gar nicht schwierig	Ein wenig schwierig	Mäßig schwierig	Sehr schwierig	Unmöglich
☐	☐	☐	☐	☐

Diese Fragen erkundigen sich, **wie oft** Sie Probleme wegen Ihrer Gelenkerkrankung oder Gelenkverletzung in dieser Woche haben.

26. Wie oft hinken Sie beim Gehen?				
Niemals	Selten	Gelegentlich	Meistens	Immer
☐	☐	☐	☐	☐

27. Wie oft vermeiden Sie den Gebrauch Ihres schmerzhaften Armes, Beines oder Rückens?				
Niemals	Selten	Gelegentlich	Meistens	Immer
☐	☐	☐	☐	☐

28. Wie oft blockiert Ihr Bein oder knickt Ihnen das Bein weg?				
Niemals	Selten	Gelegentlich	Meistens	Immer
☐	☐	☐	☐	☐

29. Wie oft haben Sie Probleme mit der Konzentration?				
Niemals	Selten	Gelegentlich	Meistens	Immer
☐	☐	☐	☐	☐

30. Wie oft tun Sie an einem Tag zuviel und sind am nächsten Tag hiervon noch beeinträchtigt?				
Niemals	Selten	Gelegentlich	Meistens	Immer
☐	☐	☐	☐	☐

31. Wie oft reagieren Sie auf Ihre Umgebung gereizt, z. B. schnauzen Leute an, geben spitze Antworten oder kritisieren andere leicht?				
Niemals	Selten	Gelegentlich	Meistens	Immer
☐	☐	☐	☐	☐

32. Wie oft sind Sie müde?				
Niemals	Selten	Gelegentlich	Meistens	Immer
☐	☐	☐	☐	☐

33. Wie oft fühlen Sie sich behindert?				
Niemals	Selten	Gelegentlich	Meistens	Immer
☐	☐	☐	☐	☐

34. Wie oft fühlen Sie sich verärgert oder frustriert, dass Sie diese Gelenkverletzung / Gelenkerkrankung haben?				
Niemals	Selten	Gelegentlich	Meistens	Immer
☐	☐	☐	☐	☐

Diese Fragen behandeln, wie sehr Sie durch Probleme **beeinträchtigt** sind, die Sie in dieser Woche wegen Ihrer Gelenkverletzung oder Gelenkerkrankung haben.
Wie sehr sind Sie beeinträchtigt durch...

	Gar nicht beeinträchtigt	Ein wenig beeinträchtigt	Mäßig beeinträchtigt	Sehr beeinträchtigt	Äußerst beeinträchtigt
35. Probleme beim Gebrauch Ihrer Hände, Arme oder Beine	☐	☐	☐	☐	☐
36. Probleme mit Ihrem Rücken	☐	☐	☐	☐	☐
37. Probleme bei Haus- und Gartenarbeit	☐	☐	☐	☐	☐
38. Probleme mit dem Baden, Anziehen, sich zurechtmachen oder anderer Körperpflege	☐	☐	☐	☐	☐
39. Probleme beim Schlafen und Ruhen	☐	☐	☐	☐	☐
40. Probleme mit Freizeit- oder Erholungstätigkeiten	☐	☐	☐	☐	☐
41. Probleme mit Ihren Freunden, Familie oder anderen wichtigen Personen in Ihrem Leben	☐	☐	☐	☐	☐
42. Probleme mit dem Denken, Konzentrieren oder Erinnern	☐	☐	☐	☐	☐
43. Probleme bei der Bewältigung Ihrer Gelenkerkrankung/ -verletzung	☐	☐	☐	☐	☐
44. Probleme bei der täglichen Arbeit	☐	☐	☐	☐	☐
45. Probleme mit Abhängigkeitsgefühlen gegenüber anderen	☐	☐	☐	☐	☐
46. Probleme mit Steifigkeit und Schmerzen	☐	☐	☐	☐	☐

Vielen Dank für das Ausfüllen dieses Fragebogens.