Diplomarbeit

Lumbale Sympathikusblokade: Quo vadis liquore?
Ergebnisse einer morphologischen und radiologischen Studie

eingereicht von

Manuel Kastner

Mat.Nr.: 0311946

Zur Erlangung des akademischen Grades

Doktor der gesamten Heilkunde

(Dr. med. univ.)

an der Medizinischen Universität Graz

ausgeführt am

Institut für Anatomie, Medizinische Universität Graz, Österreich

und

Abteilung für Anästhesie und Intensivmedizin, LKH Klagenfurt, Österreich

unter der Anleitung von

Priv. Doz. Dr. Georg Feigl

Graz, am 19. August 2011 **Unterschrift**

Eidesstattliche Erklärung

Ich erkläre ehrenwörtlich, dass ich diese Arbeit selbstständig und ohne fremde Hilfe verfasst habe, andere als die angegebenen Quellen nicht verwendet habe und die den benutzten Quellen wörtlich oder inhaltlich entnommenen Stellen als solche kenntlich gemacht habe.

Graz, am 19. August 2011 *Unterschrift*

[Text eingeben]

Um den Anspruch der gendergerechten Formulierung gerecht zu werden, möchte ich hiermit darauf hinweisen, dass im Sinne einer flüssigeren Lesbarkeit auf eine ausufernde Verwendung von Pronomen verzichtet wurde. Ich möchte zudem ausdrücklich kundtun, dass alle geschlechtsbezogenen Wörter gleichwertig für Frauen und Männer gelten.

Graz, am 19. August 2011 *Unterschrift*

Danksagung

An dieser Stelle sei derer Gedacht, denen ich in Zukunft zu gedenken habe.

An erster Stelle gilt es mit Sicherheit mich bei meiner Familie zu bedanken, ohne deren bedingungslose und stetige Hilfe sowie Unterstützung diese Arbeit bestimmt nie entstanden wäre. Dazu zähle ich auch meinen Paten Dr. Gunther Schöpfel, der mich durch all die Jahre niemals aufgegeben und mir immer mit Rat und Tat zur Seite gestanden hat.

Besonderer Dank gebührt natürlich meinem Betreuer Priv. Doz. Dr. med. univ. Georg Feigl, dessen Motivation und Begeisterung mich stets zu Höhenflügen inspirierten und dafür, dass aus intensiver Arbeit eine wundervolle und genauso prägende Freundschaft entstehen konnte.

Danken möchte ich auch Frau Mag. Barbara Weninger und Walter Rosmarin, die mir in stundenlangen Sitzungen ihre Geduld opferten, um mir die Datenerfassung zu ermöglichen.

Für das jahrelange erdulden meiner Eskapaden, aber noch viel mehr für beständige Freundschaft und stete Hilfsbereitschaft während der Studienzeit möchte ich den Gebr. Philipp und Mag. Mark Staples sowie Dr. Christian Hörath meinen aufrichtigen Dank ausdrücken.

Zusammenfassung

Hintergrund

Die Anwendung von 10ml Lokalanästhetikum pro Segment kommt bei der lumbalen Sympathikusblockade häufig zum Einsatz. Um das Risiko einer unkontrollierten Dissemination mit nachfolgenden unerwünschten Komplikationen zu minimieren, wurde die Ausbreitung zweier verschiedener Volumina untersucht, um ein ideales Volumen zu erreichen.

Material und Methodik

Der Zugang von dorsal paravertebral wurde bilateral in Höhe von L2 und L4 an 46 durch die Thiel'sche Methode konservierten Leichen zeitgleich durchgeführt. Die Nadeln wurden eingeführt und unter CT-Kontrolle in die Ebenen L2 und L4 gelenkt. Die Einstichstelle befand sich 7cm lateral des Dornfortsatzes. 1ml Kontrastmittel wurde injiziert um die optimale Nadelposition und eine extravasale Injektion sicherzustellen. Anschließend wurden 5ml Kontrast injiziert und die Ausbreitung über CT-Aufnahmen dokumentiert, gefolgt von einer weiteren Injektion von 5ml mit nachfolgender CT-Kontrolle. Die Dissemination jedes Injektionsschrittes wurde dreidimensional rekonstruiert.

Ergebnisse

Die erste Injektion von 5ml zeigte eine lokale Ausbreitung in der Ebene des jeweiligen Wirbels mit Auslauf in den retrorenalen Raum in Höhe von L2 und entlang des Psoas-Muskels in Höhe von L4. Signifikante vertikale Ausbreitung wurde auf beiden Ebenen beobachtet, mit unilateralem vertikalem Zusammenfluss in nahezu der Hälfte der Fälle. Weitere Injektionen zeigten eine weitläufigere kraniale und kaudale Ausbreitung mit unkontrollierter Dissemination in den Epiduralraum und auf die kontralaterale Seite.

Schlussfolgerung

Morphologisch zeigte die Anwendung von 10ml eine unkontrollierte Ausbreitung mit steigendem Komplikationsrisiko. Eine Anwendung von 5ml Injektat breitet sich lokal aus und scheint demnach die ideale Dosis zu sein.

Abstract

Introduction

The use of high volumes of 10ml of local anaesthetics per segment is quite common for the lumbar sympathetic block. To minimize risk of uncontrolled dissemination with subsequent undesirable complications the spread of two different volumes was investigated to propose ideal volumes.

Materials and Methods

The dorsal paravertebral approach was performed bilaterally at level of L2 and L4 on 46 cadavers preserved with Thiel´s method at the same time. The needles were inserted and placed under CT-guidance at level of L2 and L4. Insertion point of the needle was 7cm lateral to the spinous process. 1ml of contrast agent was injected to confirm optimal needle position and extravasal injection. Subsequently 5ml of contrast were injected and spread evaluated by CT-scans followed by an additional injection of 5ml with subsequent CT verification. Dissemination of all steps of injections was 3-dimensionally reconstructed.

Results

First injection of 5ml showed a local spread at level of the accompanying vertebra, with extension into the retrorenal space at level of L2 and along the psoas muscle at level of L4. Significant vertical spread was documented on both levels with unilateral vertical confluence in almost half of the cases. Additional injection showed a more extended vertical cephalad and caudad spread with uncontrolled dissemination into the epidural space and to the contralateral side.

Conclusions

Morphologically the use of 10ml showed uncontrollable spread with subsequent possible risk of complications. Application of 5 ml of injectate should disseminate more locally and seems to be the ideal volume obviously.

Inhaltsverzeichnis

Danksagung ..... **iii**

Zusammenfassung ..... **iv**

Hintergrund iv

Material und Methodik iv

Ergebnisse iv

Schlussfolgerung iv

Abstract ..... **v**

Introduction v

Materials and Methods v

Results v

Conclusions v

Inhaltsverzeichnis ..... **vi**

Abbildungsverzeichnis ..... **viii**

Tabellenverzeichnis ..... **ix**

Glossar und Abkürzungen ..... **x**

Einleitung **1**

Grundlagen **2**

Allgemeines 2

Anatomie 3

Physiologie 5

Grundlagen der Durchblutungsregulation 6

Vegetative Innervation der Gefäße 6

Wirkungsweise 7

Indikationen 7

Methoden 9

Material und Methoden 11

Material 11

Methodik 12

Statistische Auswertung 14

Ergebnisse und Resultate 16

Ausschlusskriterien 16

Demographische Auswertung 17

Vermessung 20

Auffälliges 27

Konfluenz 38

Ausbreitungsmuster am Musculus psoas major 38

Diskussion 42

Demographie 42

Vermessung 42

Ausbreitungsmuster entlang des Musculus psoas major 45

Auffälliges 46

Konfluenz 50

Komplikationen 51

Conclusio 51

Literaturverzeichnis 54

Anhang - Auswertebogen 57

Abbildungsverzeichnis

Abbildung 1: Auffinden der Punktionstelle *12*
Abbildung 2: Steigerung der Testdosis von 1ml auf 6ml und 11ml *13*
Abbildung 3: Steigerung der Ausbreitung *27*
Abbildung 4:Ausbreitung in der Capsula renalis *30*
Abbildung 5: Erschwerte Nadelpositionierung bei Spondylophytenbildung *31*
Abbildung 6: Streng mediales Ausbreitungsmuster *32*
Abbildung 7: Ausbreitung nach ventral *33*
Abbildung 8: Umspülen der VCI *34*
Abbildung 9: Dreidimensionale Rekonstruktion der Ausbreitung bei 1ml *42*
Abbildung 10: Dreidimensionale Rekonstruktion der Ausbreitung bei 6ml *43*
Abbildung 11: Dreidimensionale Rekonstruktion der Ausbreitung bei 11ml *44*
Abbildung 12: Auflistung der möglichen Ausbreitungen nach Häufigkeit *46*
Abbildung 13: Prozentuelle Verteilung im Retroperitoneum *50*

Tabellenverzeichnis

Tabelle 1: Demographische Daten der untersuchten männlichen Körper *18*
Tabelle 2: Statistische Eckdaten der untersuchten männlichen Körper *18*
Tabelle 3: Demographische Daten der untersuchten weiblichen Körper *19*
Tabelle 4: Statistische Eckdaten der untersuchten weiblichen Körper *19*
Tabelle 5: Statistische Eckdaten aller untersuchter Körper *20*
Tabelle 6: Vermessungsdaten bezogen auf 1ml injizierte Flüssigkeit *22*
Tabelle 7: Vermessungsdaten bezogen auf 6ml injizierte Flüssigkeit *24*
Tabelle 8: Vermessungsdaten bezogen auf 11ml injizierte Flüssigkeit *25*
Tabelle 9: Statistische Eckdaten der Vermessung *25*
Tabelle 10: Box-Plot-Diagramm der Vermessungsdaten *26*
Tabelle 11: Horizontaler Ausbreitungszuwachs *27*
Tabelle 12: vertikaler Ausbreitungszuwachs *27*
Tabelle 13: Besonderheiten der ausgewerteten Bilder *28*
Tabelle 14: Häufigkeit der aufgetretenen Besonderheiten *29*
Tabelle 15: Liste unvorhergesehener Ausbreitungen nach der Applikation von 6ml *36*
Tabelle 16: Lister unvorhergesehener Ausbreitungen nach Applikation von 11ml *37*
Tabelle 17: Zusammenschau der Zusammenflüsse in absoluten und relativen Zahlen *38*
Tabelle 18: Verteilung der entlang des M. psoas beobachteten Ausbreitungsmuster *39*
Tabelle 19: Häufigkeitsverteilung der am M. psoas beobachteten Muster *41*

Glossar und Abkürzungen

a	*Jahre*
bzw.	*beziehungsweise*
cm	*Zentimeter*
CRPS	*complex regional pain syndrome*
CT	*Computertomograph/-gramm*
k. D.	*keine Daten*
kg	*Kilogramm*
L_2	*Lendenwirbel 2*
L3	*Lendenwirbel 3*
lat.	*Lateral*
li	*links*
LWK	*Lendenwirbelkörper*
max.	*maximal*
Mb.	*Morbus*
med.	*medial*
mögl.	*Möglich*
min.	*minimal*
N.	*Nervus*
Ncl.	*Nucleus*
Nn.	*Nervi*
PAVK	*periphere arterielle Verschlußkrankheit*
PNP	*Polyneuropathie*
PNS	*peripheres Nervensystem*
Proc.	*Processus*
R.	*Ramus*
re	*rechts*
Rr.	*Rami*
SMP	*sympathetically maintained pain*
SNS	*Sympathisches Nervensystem*
VCI	*Vena cava inferior*
ZNS	*Zentrales Nervensystem*

Einleitung

Lumbale Sympathikusblokaden werden routinemäßig von Anästhesisten und Radiologen unter Röntgenkontrolle oder CT-gezielt durchgeführt. In der dazu existierenden Literatur werden Injektionsmengen von drei bis hin zu 35ml angegeben. Freilich sind Mengen über 15ml nur mehr geschichtlich relevant und bräuchten deshalb in dieser Studie nicht berücksichtigt zu werden. Da eine Bandbreite von 3 – 15ml aber noch immer sehr großzügig wirkt, schien es sinnvoll Augenmerk darauf zu legen, wie viel Injektat eine sichere Blockade verspricht, ohne das Risiko auf unerwünschte Nebenwirkungen zu erhöhen. Weiters wurde im Vorfeld über eventuelle Bindegewebsräume spekuliert, welche der injizierten Flüssigkeit möglicherweise die Ausbreitung vorgeben. So es solche Bindegewebsräume gibt, kann man bestimmen, wie groß das Fassungsvermögen selbiger ist, um eine Aussage zur größtmöglichen gefahrlos injizierbaren Menge treffen zu können. (Dosch, 1983/84) (Gustorff B, 2003)

Grundlagen

Allgemeines

„Schon ein Jahr nach Entdeckung des Novocains (Procain) durch *Einhorn*, erkannte der Frankfurter HNO-Facharzt *G. Spiess* im Jahre 1906, dass die Lokalanästhetika vor allem bei Entzündungen auch eine therapeutische Wirkung entfalten. Er schrieb:“ (Dosch, 1983/84)

„Eine Entzündung wird nicht zum Ausbruch kommen, wenn es gelingt, durch Anästhesierung die vom Entzündungsherd ausgehenden, in den zentripetalen sensiblen Nerven verlaufenden Reflexe auszuschalten. Eine schon bestehende Entzündung wird durch Anästhesierung rasch einer Heilung entgegengeführt.“ (Spiess, 1906)

„Seine für alle Sparten der Medizin so überaus wichtigen Angaben wurden von mehreren Kliniken nachgeprüft und bestätigt. Aber der Einfluss der „Fachleute“ die die damalige Entzündungstheorie vertraten und die jeden nervalen Einfluss auf das Entzündungsgeschehen ablehnten, war so groß, dass sich *Spiess* nicht durchsetzen konnte. Er resignierte und seine Arbeiten fielen in Deutschland bald wieder in Vergessenheit.
In Russland hatten die Pawlow-Schüler Bykow, Speranski und Wischnewski die entzündungslösende Wirkung des örtlich angewandten Novocains ebenfalls betätigt und sich daraufhin näher mit den Lokalanästhetika als Therapeutika befasst. Durch viele exakte physiologische Experimente bestätigte man nicht nur die lähmende, sondern auch eine erregende Wirkung des Novocains. Neben der Unterbrechung der Impulse während der Anästhesie, wurde Einfluss auf den Stoffwechsel in Geweben und auf die allgemeine trophische Regulationstätigkeit des Nervensystems nachgewiesen. Wobei man unter Trophik die Summe aller Stoffwechselprodukte zu verstehen hat, die die Struktur und die Funktion bestimmen, und die besonders vom vegetativen Nervensystem kontrolliert und reguliert werden. Man wusste also damals schon – was wir heute als Biokybernetik bezeichnen -, dass dabei alle Regulationsmechanismen untereinander in ständiger funktioneller Abhängigkeit verbunden sind.“ (Dosch, 1983/84)

Anatomie

„Sympathikus ist ein alter und etwas vager Begriff, der offenbar zum Ausdruck bringen soll, dass das sympathische Nervensystem für die Koordination von Organfunktionen von Bedeutung ist. Man machte sympathische Nerven dafür verantwortlich, dass sich etwa die Irritation eines bestimmten Organs auf die Funktion eines anderen Organs auswirken kann (Sympathie). Das sympathische Nervensystem lässt deutlich eine segmentale Gliederung erkennen. Diese tritt am ausgeprägtesten am Grenzstrang (Truncus sympathicus) und seinen Verbindungen mit den Spinalnerven zutage. Den Grundbauplan des Sympathikus macht man am besten anhand eines Schemas eines einzigen Segmentes klar. Die Axone in der Zona intermedia des Rückenmarks liegenden präganglionären Neurone ziehen über die Vorderwurzeln zu den Spinalnerven, die sie aber bald wieder verlassen, um über die Rr. communicantes albi zum Truncus sympathicus zu gelangen. Dieser besteht aus einer kraniokaudal verlaufenden Kette von paravertebralen Ganglien, die durch Rr. interganglionares miteinander verbunden sind. In den Ganglien des Grenzstranges wird ein Teil der aus dem Rückenmark kommenden präganglionären Fasern auf postganglionäre Neurone umgeschaltet. Zahlreiche dieser postganglionären Ganglionzellen senden ihre Axone über, Rr. communicantes grisei zurück zu Spinal- und Hirnnerven, in deren Ästen sie peripherwärts zu ihren Erfolgsorganen verlaufen. Diese sind vor allem Blutgefäße, Musculi arrectores pilorum und Hautdrüsen. Viele präganglionäre Axone ziehen durch das Grenzstrangganglion, in das sie vorerst eingetreten sind, ohne Umschaltung durch. Sie können über Rr. interganglionares im Grenzstrang kranial- oder kaudalwärts geleitet werden; Sie können aber auch über Nn. splanchnici in weiter peripher liegende Ganglien z. B.: in Prävertebralganglien eintreten, um erst hier eine Umschaltung auf postganglionäre Neurone zu erfahren. (Corning, 1939) (Hollinshead, 1961)

Präganglionäre Neurone

Die Perikarya der präganglionären Neurone liegen in der Zona intermedia der Rückenmarkssegmente C8-L3 und lassen beim Menschen insbesondere im Ncl. intermediolateralis eine recht gut abgrenzbare Kernsäule erkennen.

Nach Studien an verschiedenen Spezies bilden präganglionäre Neurone Gruppierungen, die sich über die ganze Breite der Zona intermedia verteilen und sogar noch im Funiculus lateralis zu liegen kommen. Im Einzelnen werden folgende Kerne unterschieden:

- Ncl. intermediolateralis, Pars principalis. Dieser Kern setzt sich aus multipolaren Nervenzellen verschiedener Größe (Durchmesser 15-50µm) zusammen, deren Dendritenbäume vorwiegend rostrokaudal ausgerichtet sind.
- Ncl. intermediolateralis, Pars funicularis. Dieser Kern umfasst eine Anzahl vereinzelt liegender Nervenzellen, die sich im dem Seitenhorn anliegenden Teil des Seitenstranges verstreut finden.
- Ncl. intercalatus. Dieser Kern besteht aus mediolateral orientierten multipolaren Nervenzellen, deren Dendriten ins Seitenhorn, Hinterhorn und in das Gebiet des Zentralkanals verfolgbar sind.
- Mediale Neurone (Ncl. autonomicus centralis). Diese bilden Zellnester dorsal und lateral vom Zentralkanal. Die dentritische Ausbreitung der meisten Neurone erfolgt hauptsächlich in mediolateraler Richtung.

Die zytoarchitektonische Unterteilung spiegelt eine gewisse Somatotopik wider. So innerviert der Ncl. intermediolateralis über paravertebrale Ganglien Körperwand, Extremitäten und zum Teil Eingeweide, die medialen Neurone hingegen über prävertebrale und Beckenganglien praktisch nur Eingeweide.
Die Perikarya und Dendriten des Ncl. intermediolateralis befinden sich vorwiegend im Verlaufs- bzw. Endigungsbereich hypothalamo- und retikulospinaler, zu einem Großteil monoamin- und peptiderger Axone. Die übrigen präganglionären Neurone sind im Einstrahlungsgebiet sehr verschiedener deszendierender Systeme lokalisiert. Auch Primärafferenzen erreichen präganglionäre Neurone.
Die Axone präganglionärer Neurone sind beim Menschen 1,5-4,0µm dick und zumeist myelinisiert. Die von ihnen gebildeten, zum Grenzstrang ziehenden Rr. communicantes erscheinen daher weiß (Rr. communicantes albi).“ (Benninghoff & Drenckhahn, 2004)

Die Anatomie des Truncus sympathicus scheint im Allgemeinen klar zu sein, jedoch wird man bereits bei den ersten Recherchen bemerken, dass die Angaben in den Anatomiebüchern nicht so präzise sind, wie man sich diese erwartet. „Der sympathische Grenzstrang befindet sich an der ventrolateralen Wirbelkörperkante, bedeckt von lumbalen Lymphgefäßen, rechts zusätzlich von der Vena cava inferior (VCI) und linker Hand von der Aorta bedeckt. (Anderhuber F, 2003)
Der Verlauf des Grenzstranges am medialen Rand des M. psoas, rechts von der VCI und

links von den periaortalen Lymphknoten bedeckt, ist die Beschreibung, welche Gray gibt. (Berry, Standring, & Bannister, 1995)
Andere Autoren, wie etwa Rauber –Kopsch, Perlow, Hollinshead und Rocco et al versteifen sich von vorn herein auf die Variabilität der lumbalen Ganglien oder deren kommunizierenden Äste und ihre Systematik.
Am meisten der hier zusammengetragenen Literatur findet sich in Bonica. (Bonica, 1954) Abseits der dürftigen Ausbeute die anatomischen Eigenheiten dieser Region betreffend, ist noch um einiges schwieriger Informationen zu finden, die eine Aussage zu Lageveränderungen im Laufe eines Lebens treffen. Im Konkreten sind degenerative Veränderungen der Wirbelsäule gemeint, wie sie häufig vorkommen, etwa Spondylophyten. Da der sympathische Grenzstrang an den intervertebralen Disci fixiert ist und auf Höhe des Wirbelköpers nicht mit der Wirbelsäule in Kontakt steht, ist eine Verdrängung des Truncus durch osteophytäre Auswüchse an der Übergangszone zwischen Wirbelkörper und Bandscheibe leicht vorstellbar, allerdings bis dato weder berücksichtigt noch untersucht worden. (Feigl GC, 2011) (Thiel, Spatium retroperitoneale, 1969) (Leonhardt & Zilles, 1988) (Rocco, Palombi, & Raeke, 1995)

Physiologie

„Die präganglionären Neurone des sympathischen Nervensystems liegen im Seitenhorn des Thorakalmarks und der oberen Segmente des Lumbalmarks. Die präganglionären Axone verlassen das Rückenmark durch die Vorderwurzeln und Verlaufen ein kurzes Stück im Spinalnerv. Von hier kommunizieren sie dann über einen R. communicans albus (weißer Ramus genannt, weil er viele myelinisierte Axone enthält) zu den sympathischen Ganglien, die in einer Kette vom Kopf bis zum Kreuzbein angeordnet sind. Diese Kette wird als Grenzstrang (Truncus sympathicus) bezeichnet. Ein Strang bildet sich dadurch, dass die einzelnen paravertebralen Ganglien durch Rr. interganglionares verbunden sind. In ihnen steigen die präganglionären Fasern auf oder ab, bevor sie an einem der Ganglien Synapsen an postganglionären Neuronen bilden und somit „umgeschaltet“ werden.
Diese präganglionären Neurone können prinzipiell zwei verschiedene Wege einschlagen:

1. Ein Teil der präganglionären Neurone wird in den paravertebralen Ganglien des Grenzstrangs umgeschaltet. Die meisten postganglionären Axone kehren dann über den segmentalen R. communicans griseus (grauer Ramus genannt, weil er nicht-

myelinisierte Axone enthält) zum Spinalnerv zurück und gelangen in einem peripheren somatischen Nerv zu ihren Zielorganen, den Blutgefäßen, Schweißdrüsen und der glatten Muskulatur an den Haarbälgen.

2. Die übrigen -noch nicht umgeschalteten – Sympathikusaxone aus dem Grennstrang verlaufen in viszeralen Nerven (Nn. cardiaci, Nn. splanchnici) zu den Brust und Baucheingeweiden.

Grundlagen der Durchblutungsregulation

Unter Ruhebedingungen erhalten die Skelettmuskulatur, beide Nieren und der Magen-Darm-Trakt die jeweils größten Anteile des Herzzeitvolumens. Bezogen auf das Organgewicht ist die Niere das mit Abstand am besten durchblutete große Organ. Der Regulationsbereich (Abstand zwischen Ruhe- und maximaler Durchblutung) ist in der Skelettmuskulatur mit einem Faktor von etwa 20 am größten, gefolgt von der Haut mit in etwa 15. Die Durchblutung wird in allen Organen hauptsächlich über Veränderung des lokalen Strömungswiederstandes reguliert. Dazu stehen prinzipiell folgende Mechanismen zur Verfügung:

1. Vegetative (vor allem sympathische) Innervation der Gefäße
2. Zirkulierende und lokale Hormone
3. Endotheliale Faktoren
4. Lokal chemische Faktoren

Vegetative Innervation der Gefäße

Alle Blutgefäße mit Ausnahme der Kapillaren sind sympathisch innerviert, wenn auch in sehr unterschiedlichem Ausmaß. Angriffspunkte der sympathischen Innervation sind vor allem die Arteriolen und kleinen Arterien (Regulation des Gefäßwiederstandes und des Filtrations-Reabsorptions-Gleichgewichts) sowie in einem geringen Maß die Venolen und Venen (Änderung der Herzfüllung). Eine besonders ausgeprägte sympathische Innervation findet sich an den Gefäßen der Haut, der Nieren und des Splanchnikusgebietes; weniger ausgeprägt ist diese an Skelettmuskulatur, Gehirn und Koronargefäßen.“ (Speckmann, 2008)

Im besonderen Interesse befinden sich hier die Auswirkungen auf das Gefäßsystem der unteren Extremität, wenn das sympathische Nervensystem (SNS) ausgeschaltet wird. In diesem Fall ergeben sich die genau diametralen Umstände zu den durch den Grenzstrang ausgelösten.
Konkretisiert muss man von einer Vasodilatation der Gefäße in der Haut und den Kapazitätsgefäßen ausgehen.

Wirkungsweise

„Im Tierexperiment konnte gezeigt werden, dass unter bestimmten Umständen der Sympathikus in der Lage ist, Schmerzfasern zu erregen. Während bei Gesunden die Aktivierung des Sympathikus keine Schmerzen verursacht, konnte in kontrollierten klinischen Studien gezeigt werden, dass bei einer Untergruppe von Patienten mit „complex regional pain syndrome“ (CRPS) eine Aktivierung des Sympathikus die Schmerzen und insbesondere die Allodynie verstärkt.“ (Baron, Schattschneider, Binder, Siebrecht, & Wasner, 2002)

Indikationen

„Zu den Standardindikationen der lumbalen Sympathikolyse zählen in erster Linie Gefäßerkrankungen wie periphere arterielle Verschlußkrankheit (PAVK), Morbus (Mb.) Raynaud, sowie bei CRPS, Polyneuropathie (PNP), Burning-Feet-Syndrom, Postzosterneuralgie, schwere Tenesmen und Schmerzen bei maligner Entartung intrapelviner Organe und Stumpfschmerzen. Ein weiteres Anwendungsgebiet tut sich in der Behandlung übermäßigen Schwitzens der unteren Extremität auf. Heutzutage selten eingesetzt kann man eine lumbale Sympathikolyse auch bei Ileus in Erwägung ziehen.
Im klinischen Alltag folgt die Neurolyse erst einer diagnostisch, prognostischen Blockade, um die Effizienz und gleichzeitig auch die vom Grenzstrang herrührende Symptomatik zu bestätigen.

Die Reihe an Kontraindikationen ist lang, allerdings sind die Wenigsten als absolut zu werten, weil sie in Zeiten von Medikamenten und guter Bildgebung mit limitierenden Umständen oft gut umgegangen werden kann. Um auf die häufigsten Kontraindikationen

hinzuweisen, werden sie hier angeführt:
Hämorhagische Diathese, Antikoagulantientherapie, große Nierentumoren, -zysten und Missbildungen, Aneurysmen der Nierenarterien, Entzündungen im Punktions- und Wirkungsgebiet, Gerinnungsstörungen, Allergie gegen das zu verabreichende Kontrastmittel, Progressive neurologische Krankheitsbilder (wegen der Gefahr des Maskierens des diagnostischen Vorgehens). (Iliasch, Likar, & Stanton-Hicks, 2007) (Gustorff B, 2003)(Dosch, 1983/84)

Die geläufigsten Nebenwirkungen oder Komplikationen lassen sich mit Hypotension, Punktion der Aorta oder der VCI subsummieren und sind bei entsprechender Überwachung und intakter Gerinnung in der Regel selbst bei Auftreten als folgenlos einzustufen. Weitere bei weitem nicht so häufig, aber des Öfteren beschriebene Komplikationen sind: Mb. Cushing, Blutung, Pneumothorax, Anaphylaxie, lokale Infektion, Nervenverletzungen, subarachnoidale Injektion, Bandscheibenverletzungen, Ureterpunktionen, Blockaden oder Verletzungen des N. genitofemoralis sowie anderer Nerven des Plexus lumbalis, Verletzung der Nachbarorgane, Horner Syndrom, brachiale Parese, intralymphatische Injektion, Erektionsstörungen, Harn- und Stuhlinkontinenz. (Sayson SC, 1997)(Haynsworth RF, 1994)(Wills, Korbon, & Arasi, 1988)(Maranhao-Filho, Martins, & Lopes, 1995)(Iliasch, Likar, & Stanton-Hicks, 2007) (Maier C, 2002)

„Diese Schmerzen nennt man im allgemein mit dem englischen Begriff „sympathetic mediated/maintained pain“ (SMP). Diese Erkenntnis hat zu dem Umkehrschluss geführt, dass Blockaden des Sympathikus bei diesen Patienten zur Schmerzreduktion führen sollten. Es gibt leider kein klinisches Symptom, das beim einzelnen Patienten die Beteiligung des Sympathikus an der Schmerzunterhaltung beweist oder ausschließt. Letztlich ist für die Diagnosestellung eines SMP nur der analgetische Effekt einer Sympathikusblockade relevant. Bei solchen diagnostischen Sympathikusblockaden sind besonders hohe Anforderungen an den Standard in Durchführung und Bewertung der Effektivität zu stellen. Es ist entscheidend, dass eine tatsachliche Ausschaltung der sympathischen Efferenzen erfolgt ist. Aufgrund der Invasivität ist eine SMP-Diagnostik erst sinnvoll, wenn medikamentöse und nichtmedikamentöse Primärtherapien erfolglos geblieben sind. Auf jeden Fall sind längere Injektionsserien ohne deutliche Besserung sinnlos.“ (Maier & Gleim, 1998) (Leitlinien für Diagnostik und Therapie in der Neurulogie; 4. überarbeitete Auflage, 2008)

Methoden

„Innerhalb des Grenzstranges gibt es zwischen mehreren höher und tiefer gelegenen Ganglien Verbindungen (3-6 Segmente), sodass für eine Grenzstrangblockade mehrere benachbarte Ganglien blockiert werden, um den Erfolg der Blockade zu sichern.

Der lumbale Grenzstrang bildet sich aus Efferenzen, die bis Höhe L_2 aus dem Rückenmark entspringen. Das bedeutet, dass kaudal dieser Höhe jede Durchtrennung des Grenzstranges zu einer Unterbrechung der sympathischen Innervation der unteren Extremität führt. Entsprechend wird der Zugang zur Blockade des lumbalen Grenzstrangs in der Höhe der Lendenwirbelkörper 2,3 und 4 gewählt. Es wird empfohlen für eine effektive Neurolyse wenigstens zwei Ganglien (dann Höhe Lendenwirbelkörper (LWK) 2 und 4), besser drei Ganglien zu blockieren.“ (Gustorff B, 2003)

Um eine optimale Positionierung zu gewährleisten, sollte auf eine bestmögliche Lagerung Acht gegeben werden. Diese erfolgt in der Regel in Bauch- oder Seitenlage, unter Aufhebung der Lendenlordose und ohne Verdrehung der Wirbelsäule im Sinne einer Skoliose.
Die Durchführung in Lokalanästhesie oder Sedierung ist geschmacks- und situationsabhängig, allerdings ist eine Röntgenkontrolle obligat.
Weil die Gefahr einer eventuellen Nachblutung nach dem anschließend erläuterten Verfahren nicht zur Gänze ausgeräumt werden kann, empfiehlt sich eine stationäre Überwachung für 24 Stunden.

Durch die kranialen Ränder der Dornfortsätze Lendenwirbelkörper (LWK) 2-4 eine senkrechte Linie zur Mittellinie ziehen. Diese Linie entspricht der Projektion des kaudalen Randes des jeweiligen Querfortsatzes. 5-7cm lateral der Mittellinie liegt die Punktionsstelle.
Die Haut über der Punktionsstelle wird genauso wie der Stichkanal betäubt. Eine 12-14cm lange 20-22G-Kanüle mit Mandrin wird schräg zur Oberfläche in Richtung Wirbelkörper vorgeschoben. Nach 2-5cm erfolgt Knochenkontakt. Auf dem Querfortsatz. Dann wird die Nadel zurückgezogen und am Querfortsatz vorbei in der Tiefe von etwa 8-9cm an die laterale Fläche des Wirbelkörpers herangeführt. Hierauf wird die Kanüle wiederum zurückgezogen, dieses Mal allerdings nur um 2-3cm um anschließend am Wirbelkörper

vorbeizugleiten. Eine seitliche Röntgenaufnahme bestätigt die korrekte Lage an der anterioren Wirbelkante. Bei der folgenden Applikation von Kontrastmittel sollte sich ein retroperitoneales Ausbreitungsmuster entlang des Wirbelkörpers zeigen. So sich jene beschriebene Verteilung zeigt, appliziert man das Lokalanästhetikum oder Neurolytikum. (Gustorff B, 2003) (Cherry & Rao, 1982) (Heberer, 1993) (Weyland, Weyland, Carduck, Hildebrandt, & Kettleer, 1993)

Alternativ zu dieser Technik findet man noch einige weitere Vorgehensweisen, wovon der Vollständigkeit halber noch einige genannt werden sollten:

- Mit einer langen Nadel etwa zwei Querfinger neben die Mittellinie zwischen dem ersten und zweiten Lendenwirbel eingehen, bis die durchtastende Nadel das Gefühl vermittelt, ins Leere zu stoßen. Dann ist man am Nierenbett an dessen Hinterseite der Grenzstrang verläuft. (Dosch, 1983/84)
- In Seit- oder Bauchlage, orientiert an der zwölften Rippe und der Crista iliaca, wird das Trigonum lumbale aufgesucht. Die Injektionsstelle befindet sich im Apex des Trigonum, wobei die Kanüle in frontaler Richtung bis zur lateralen Wirbelkörperfläche von L_2 gestochen wird. Hier wird das erste Depot gesetzt. Anschließend werden zwei weitere Depots gesetzt, indem die Nadel zurückgezogen und die Stichrichtung jeweils um 15° nach ventral adjustiert wird. (Wallace, 1955)
- In der Methode nach Klopfer lagert man in einer Mittelstellung zwischen Seit- und Bauchlage, wodurch er sich erhofft die anterolaterale Wirbelkante im Lot zu Röntgenstrahlung und Stichrichtung vorzufinden, um von dieser Situation ausgehend die Punktion exakt lotrecht durchführen zu können.(Klopfer, 1983)
- Nach Brown und Kunjappan kann in Bauchlage 12,5cm nach lateral gemessen, ein cm kranial gegangen, in einem Winkel von 35-40° punktiert und somit direkt zur anterolateralen Wirbelkante vorgestochen werden. (Brown & Kunjappan, 1975)

Material und Methoden

Material

Als Gegenstand der Untersuchung stellte das Institut für Anatomie der medizinischen Universität Graz 50 Körperspenden zur Verfügung. In Grazer Tradition werden Körperspenden nicht auf klassischem Wege in reiner Formalinlösung konserviert, sondern laut der Methode nach Thiel. Diese wurde entwickelt, um den Erhalt der natürlichen Farben sowie Konsistenzen und der Beweglichkeit zu ermöglichen. (Thiel, 1992)
Der notwendige Computertomograph befand sich ebenfalls im Besitz des anatomischen Institutes und wurde bereitwillig mitsamt ausgebildetem Bedienpersonal für diese Untersuchung reserviert. Es handelte sich hierbei um ein Gerät der Firma Siemens mit der Typenbezeichnung Somatom A.R.T. Siemens Graz Austria.
Weiters wurde ein Rechner und eine Lizenz zur Nutzung des Programmes 3D-DOCTOR vom Anatomischen Institut Graz bereitgestellt.

Die Utensilien zur eigentlichen Punktion wurden von der Abteilung für Anästhesie und Schmerzmedizin des Landeskrankenhauses Klagenfurt gestellt. Die zur Verwendung gekommenen Materialien umfassten 22G Nadeln verschiedener Anbieter und Ausführungen, jodhältiges Kontrastmittel, Kochsalzlösung , Spritzen und Nadeln, um die in weiterer Folge zu injizierende Suspension aufziehen und verabreichen zu können.

Einige mögen denken, an Leichen beobachtete Ausbreitungsmuster können nicht auf lebende Patienten umgelegt werden. Denjenigen, die sich mit diesem Gedanken anfreunden möchten, sei an dieser Stelle widersprochen, denn in einer voraus gegangenen Studie von Umfahrer, wurde eben genau dies widerlegt. Darin wurden die Ausbreitungsmuster bei Kadavern und Lebenden bei Leitungsanästhesien des Nervus mandibularis mit einander verglichen. (Umfahrer, Santler, Preidler, & Weiglein, 2002)

Methodik

Als erstes wurde ein Datenblatt erstellt, welches sich im Anhang findet. Da an jedem Versuchsobjekt vier Punktionen, nämlich beidseits auf den jeweiligen Wirbelhöhen L2 und L4, durchgeführt wurden, entspricht das nun 200 Datensätzen.
Die Auswahl der Körperspenden wurde nicht künstlich reglementiert, sondern beruhte rein auf dem Datum des Einlangens am Institut. Somit hatte niemand eine Möglichkeit die Proben in irgendeiner Art und Weise zu selektieren.

Die Leichname wurden in Bauchlage auf dem Tisch des Tomographen platziert.
Um die richtigen Höhen für die Einstichstellen festzulegen, wurden beide Hände auf die jeweils seitengleiche Crista iliaca gelegt und mit den Daumen eine horizontale Linie gebildet. Nach dieser Methode sollten die Daumenspitzen auf dem Dornfortsatz des vierten Lendenwirbels zu liegen kommen. Vom Dornfortsatz L4, der ja schon eine festgesetzte Infiltrationsstelle war, wurde nun zwei Dornfortsätze kranial erneut punktiert.

Abbildung 1: Auffinden der Punktionstelle

Als Punktionstechnik wurde der dorsale Zugang gewählt. Ausgehend vom Processus spinosus des Lendenwirbels, der der zu punktierenden Höhe entspricht, sucht man sich eine Stelle 6-7cm lateral, was praktisch gesehen in etwa dem Rand des M. errector spinae entspricht. Nach Ermittlung des Einstichpunktes wird die Nadel in einem Winkel von in etwa 40-50° auf den Processus costalis der entsprechenden Höhe geführt. Durch ertasten

des knöchernen Wiederstandes kann man sich des Erreichen des selbigen sehr leicht gewahr werden. Dort angekommen zieht man die Nadel bis in die Subkutis zurück, Wählt den Winkel dementsprechend steiler und versucht diesmal Die Nadel am Proc. costalis vorbeizuführen und die Nadel unter Schonung der Bandscheibe an die „anterolaterale Kante“ zu führen. Die Nadel muss nach der Sondierung wieder soweit herausgezogen werden, um ein gerades Vorschieben der Nadel zu gewährleisten. Beim Lebenden erfolgt das Vorschieben der Nadel millimeterweise und unter immer wieder erfolgender Bildgebung, um mögliche Komplikationen hintan zu halten. Bei den Körperspenden wurde auf eine solche schonende Vorgehensweise verzichtet, weil man nicht mit Nebenwirkungen bei falscher Nadelpositionierung zu rechnen hatte. Man begnügte sich mit einem CT-Scan, um die exakte Lage der Nadelspitze zu verifizieren, oder die heterotop positionierten gegebenenfalls nachjustieren zu können.
Sobald die Kanüle richtig positioniert war, wurde sie fixiert und 1ml eines 1:1 Gemisches aus physiologischer Kochsalzlösung und Kontrastmittel injiziert.

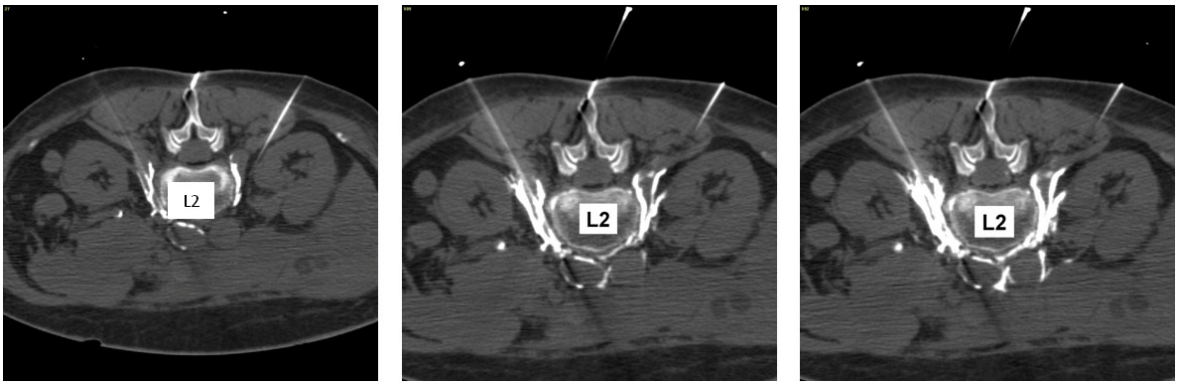

Abbildung 2: Steigerung der Testdosis von 1ml auf 6ml und 11ml

In der klinischen Anwendung wird dieser Schritt ebenso durchgeführt, damit man evtl. Fehlinjektionen noch vor Verabreichung des Sympatholytikums entdeckt.

Die beiden folgenden Schritte unterscheiden sich jedoch von der klinischen Routine. Im Versuch an nicht lebenden Körpern wurde auf die Verwendung von Lokalanästhetika oder dergleichen nicht nur aus Kosten- sondern auch wegen Irrelevanz aufgrund von Effektlosigkeit verzichtet. An seiner statt wurde wieder 1:1 Kontrastmittel und physiologische Kochsalzlösung verwendet.

In der klinischen Praxis wird normalerweise auch nicht nachinjiziert, was den dritten Schritt der Versuchsanordnung seinerseits wieder vom alltäglichen entfernt, diesmal aber wegen des direkten Vergleichs des Ausbreitungsmusters mit dem des Vorigen.

Somit ergeben sich drei Zyklen, wobei im ersten 1ml appliziert wurde, um einer nicht ausschließbaren Falschverteilung, etwa einer intravasalen Injektion, entgegen zu wirken. Direkt darauf folgt ein CT-Scan. Als dann die zweite Injektion von additiv 5ml (total: 6ml), gefolgt von einem CT-Scan und zu guter Letzt die dritte Steigerung des Volumens um erneut 5ml (total: 11ml), was natürlich wieder mit einem abschließenden CT-Scan ebenfalls auf Bilder gebannt wird.

Diese Bilder wurden archiviert und anschließend auf Muster untersucht, sowie die Ausbreitung des Injektats vermessen. Einige dieser Schnittbilddatensätze, wurden obendrein noch dreidimensional rekonstruiert, um eine räumliche Vorstellung zu erleichtern.

Besonderes Augenmerk wurde auf Komplikationen gelegt, die durch eine zu große Menge von verabreichter Injektionslösung herrührten.

Beim Vermessen der Ausbreitung der verschiedenen Volumina wurde abseits vom Ermitteln von Längen noch darauf Wert gelegt, ob, wo und wann sich die injizierten Volumina einer Höhe mit der Gegenseite, oder gar mit der zweiten Höhe der gleichen Seite vereinigten.
Zum Vermessen der Ausbreitungen wurde die Software 3D-DOCTOR verwendet. Die Lizenz zur Verwendung wurde vom Institut für Anatomie Graz zur Verfügung gestellt.

Statistische Auswertung

Von jedem der vier Datensätze pro Körperspender wurden im Programm 3D-DOCTOR die maximale vertikale, sowie die max. horizontale Ausbreitung gemessen. So sich Zusammenflüsse fanden, wurde eine Länge für beide Datensätze angegeben, da eine Grenzfindung hochgradig subjektiv erschien und als schlecht reproduzierbar herausstellte. Zusammenflüsse, ob vertikal oder horizontal wurden getrennt voneinander hervorgehoben und natürlich auch in Abhängigkeit des Volumens getrennt betrachtet.

Etwaige Besonderheiten, wie etwa sehr degenerierte Wirbelsäulen oder herausstechende Verteilungsmuster wurden für eine gezielte spätere Suche tabellarisch mit erhoben.
Schon während der Datenerhebung zeichnete sich ab, dass eine wesentliche Landmarke bei späteren Betrachtungen der M. psoas sein würde, weshalb von vornherein auch statistisch erhoben wurde, wie sich das Mittel entlang des M. psoas ausbreitete.

Die Aufbereitung der statistichen Daten erfolgte deskriptiv und mittels Microsoft office Excel 2007.

Ergebnisse und Resultate

Ausschlusskriterien

Nach den Untersuchungen an 50 Leichen ergaben sich, bezogen auf zwei Wirbelhöhen zu jeweils zwei Seiten, folglich vier Datensätze pro Körperspende. Insgesamt bedeutet dies ein Ausmaß an 200 Datensätzen. Diese, mittels Bilddokumentation gesicherten Daten, wurden nun in einem eigens dafür vorgesehenen Programm im Nachhinein vermessen. Das Augenmerk lag auf der Vermessung des injizierten Volumens, allerdings nicht in erster Linie auf der Errechnung eines geometrischen Körpers, der einem Ausguss des aufgespritzten Raumes entsprechen würde, sondern vielmehr darauf die Ausdehnung in Relation zu anatomischen Landmarken setzen zu können. Im Weiteren wurden natürlich vertikale und horizontale Vermessungen vorgenommen, um eine statistische Auswertung zu erleichtern.

Leider mussten auf Grund von unbrauchbarer Bilddokumentation fünf Schnittbildserien ausgemustert werden.

In vier Fällen waren die erzeugten CT-Schnitte nicht verwertbar. Durch die ins arterielle System applizierte Gummilatexmasse, die sich als röntgendicht herausstellte, kam es zur Abbildung von Interferenzen, zusätzlich zum Umstand einer im Computertomogramm weiß erscheinenden Aorta, welche vom Kontrastmittel weder optisch noch in ihrer Skalierung in der Graustufenskala der Bilder zu unterscheiden war. Eine versehentliche, zumindest teilweise intravasale Injektion kann hierbei noch zusätzlich nicht ausgeschlossen werden, wodurch die einheitliche Graustufe erklärt werden könnte.

In einem weiteren Fall ergab sich durch ein technisches Gebrechen des Computertomographen leider eine unvollständig gespeicherte Datei, in der die serielle Entität der Bilder nebst ihrer Vollständigkeit in Frage zu stellen war.

Zu guter Letzt mussten 4 Datensätze wegen ihrer fehlenden Zuordenbarkeit zu den demographischen Daten entfernt werden.

Demographische Auswertung

Die neun unvollständigen Datensätze abgezogen, verblieben 41 Objekte einwandfreier Verwendbarkeit. Bei vier Punktionen pro Körperspende ergibt sich daraus die Menge von 164 Datensätzen, die uns zur Auswertung zur Verfügung stehen.
Diese Schnittbildserien wurden nun in Beziehung mit ihren demographischen Daten gestellt. Aus Übersichtsgründen werden die so erhobenen Daten von vornherein geschlechtsspezifisch gegliedert. Untersucht wurden 20 männliche und 21 weibliche Forschungsobjekte.

Die Größe der Männer schwankte von 165cm bis 188cm, was unter Berechnung zu einem Mittelwert von 175,2cm und einer Standardabweichung von 5,51cm führt.
Bezüglich des Gewichtes ist ausgehend von einer Schwankungsbreite von 50kg bis 85kg der Mittelwert bei 68,5kg mit einer Standardabweichung von 11,35kg anzusiedeln.
Bei Lebensjahren zwischen 49 und 88 Jahren errechnet sich eine Standardabweichung von 11,1 Jahren mit dem dazugehörigen Mittelwert, welcher bei 75,45 Jahren liegt.

Die Ordung nach „Job-Nr.“ mag anfänglich Verwirrung stiften, ist aber einfach erklärt, wenn man weiß, dass dies die automatisierte Nummerierung des Computertomographen ist, der so seine Scans speichert. Im weiteren ist dies praktisch, da auf diese Art die Daten auch anonymisiert werden.

Zuordnung zu den demographischen Daten Männer				
Job-Nr.	**Geschlecht**	**Größe**	**Gewicht**	**Alter**
0442	männlich	165cm	54kg	85a
0436	männlich	168cm	52kg	73a
0444	männlich	188cm	85kg	80a
0446	männlich	176cm	73kg	88a
0453	männlich	175cm	80kg	83a
0454	männlich	185cm	79kg	62a
0455	männlich	180cm	75kg	79a
0456	männlich	177cm	85kg	73a
0467	männlich	180cm	84kg	83a
0466	männlich	175cm	80kg	66a
0464	männlich	169cm	50kg	86a
0472	männlich	175cm	66kg	86a
0471	männlich	167cm	58kg	81a

Zuordnung zu den demographischen Daten Männer				
Job-Nr.	**Geschlecht**	**Größe**	**Gewicht**	**Alter**
0461	männlich	175cm	63kg	84a
0479	männlich	175cm	55kg	49a
0475	männlich	175cm	65kg	59a
0483	männlich	173cm	68kg	67a
0451	männlich	175cm	70kg	73a
0482	männlich	176cm	67kg	64a
0485	männlich	175cm	61kg	88a

Tabelle 1: Demographische Daten der untersuchten männlichen Körper

20 Männer	Größe	Gewicht	Alter
MW	175,20cm	68,50kg	75,45a
STA	5,51cm	11,35kg	11,10a
min	165cm	50kg	49a
max.	188cm	85kg	88a

Tabelle 2: Statistische Eckdaten der untersuchten männlichen Körper

Für die Frauen ließ sich die Größe betreffend ein Mittelwert von 158,43cm mit einer Standardabweichung von 8,43cm bei einer minimal zu maximal Ausdehnung von 148cm bis 178cm ermitteln.
Ein Durchschnittsgewicht von 56,57kg bei einer Standardabweichung von 12,5kg findet sich bei einer Gewichtsverteilung von 38kg als unterste und 87kg als obere Grenze der Verteilung.
Das Kollektiv der Frauen gestaltet sich mit 79,71 Jahren bei der standardisierten Abweichung von 11,7 Jahren sowie einem Mindestalter liegend bei 57 Jahren und einem erreichten Maximum von 98 Jahren durchschnittlich etwas über drei Jahre älter als das männliche Pendant.

Zuordnung zu den demographischen Daten Frauen				
Job-Nr.	**Geschlecht**	**Größe**	**Gewicht**	**Alter**
0439	weiblich	152cm	57kg	79a
0440	weiblich	165cm	58kg	66a
0448	weiblich	165cm	70kg	76a
0450	weiblich	155cm	50kg	92a

Zuordnung zu den demographischen Daten Frauen				
Job-Nr.	**Geschlecht**	**Größe**	**Gewicht**	**Alter**
0452	weiblich	149cm	41kg	98a
0457	weiblich	150cm	50kg	88a
0445	weiblich	154cm	50kg	69a
0460	weiblich	148cm	38kg	85a
0462	weiblich	157cm	50kg	80a
0463	weiblich	172cm	60kg	95a
0468	weiblich	162cm	50kg	74a
0474	weiblich	163cm	52kg	57a
0476	weiblich	153cm	55kg	86a
0477	weiblich	152cm	50kg	97a
0478	weiblich	160cm	82kg	81a
0481	weiblich	154cm	67kg	79a
0480	weiblich	178cm	70kg	61a
0484	weiblich	155cm	53kg	80a
0489	weiblich	150cm	43kg	86a
0488	weiblich	160cm	55kg	83a
0486	weiblich	173cm	87kg	62a

Tabelle 3: Demographische Daten der untersuchten weiblichen Körper

21 Frauen	Größe	Gewicht	Alter
MW	158,43cm	56,57kg	79,71a
STA	8,43cm	12,50kg	11,70a
min	148cm	38kg	57a
max.	178cm	87kg	98a

Tabelle 4: Statistische Eckdaten der untersuchten weiblichen Körper

Gesamt betrachtet, ergeben sich somit bei der Größe eine Verteilung von 148cm bis 188cm, wodurch eine erneute Kalkulation des Mittelwertes und der damit verbundenen Standardabweichung zu Referenzwerten von 166,61 ± 11,05 Jahren führt.
Das Gewicht aller partizipierenden Körperspenden schwankt folglich zwischen 38kg und 87kg, was den Rahmengewichten des Frauenkollektivs allein entspricht. Beim direkten Vergleich der neu errechneten Mittelwert-Standardabweichungskombination ist allerdings deutlich eine Verschiebung zwischen die geschlechtsspezifischen Mittelwerte mit einer Ausdehnung der Standardisierten Abweichung von nunmehr 62,39kg ± 13,26kg erkennbar. Unter 49 Jahren ist nicht nur das gesamt betrachtete Mindestalter zu verstehen, so sind ebenfalls 49 weitere Jahre notwendig, um die Spannbreite der Altersverteilung zu

beschreiben. Abermals mit der Zahl 49 zu tun, hat auch die Klimax des Alters, so kann sie nämlich als Summe von Mindestalter und Spannweite, also 49+49 = 98 Jahre angegeben werden. Mittelwert und Standardabweichung belaufen sich auf 77,63 ± 11,47 Jahre.

Gesamt	Größe	Gewicht	Alter
MW	166,61cm	62,39kg	77,63a
STA	11,05cm	13,26kg	11,47a
min	148cm	38kg	49a
max.	188cm	87kg	98a

Tabelle 5: Statistische Eckdaten aller untersuchter Körper

Im direkten Vergleich konnten keine signifikanten Unterschiede im Bezug auf die demographischen Daten in Erfahrung gebracht werden. So kann eine Komplikationsrate bei Volumensänderungen nicht mit der Größe des Patienten in Korrelation gebracht werden.
Im Versuch unterschiedlichen Volumina bei diversen Körpergewichten eine relevante Vergesellschaftung nachzuweisen gelang genauswenig.
Fortschreitendes Alter ist ebenso wenig wie jüngeres Alter weder Schutz noch Risikofaktor beim Applizieren verschiedener Volumina.
Hier sei allerdings angemerkt, dass Größe, Gewicht und Alter sehr wohl Einfluss auf die Blockade nehmen können, jedoch möchte ich darauf im Abschnitt Diskussion näher eingehen.

Vermessung

Die erzeugten Bilder wurden anschließend vermessen. Dies erfolgte in denselben drei Schritten wie die Applikation. Die Volumina von 1, 6 und 11ml wurden getrennt voneinander vermessen.
Die Einheit der angegebenen Werte ist Millimeter (mm).
In einigen Fällen wird man auf ein mathematisches „größer als“-Zeichen (>)treffen, dies bedeutet, das Mittel breitete sich über den geplanten Abschnitt der Schnittbildserie aus.
Der Rahmen für die Beobachtung wurde standardisiert von L1 bis zum iliosakralen

Übergang gewählt. Ausbreitungen weiter kranial bzw. weiter kaudal konnten somit nicht verfolgt und damit auch nicht dokumentiert werden.
Bei dem Datensatz mit der Nummer 0442 findet sich der Eintrag „k. D.“. Dieser steht für „keine Daten“, weil die produzierten Bilder der 1ml Session nicht verwertbar waren, die beiden anderen hingegen schon. Durch die Tatsache, dass unser Hauptaugenmerk auf 6ml und 11ml liegt. Haben wir entschieden, die Daten trotzdem zu werten.
Im Datensatz 0478 findet sich der Begriff intravasal bei der horizontalen Ausbreitung der Nadel links auf L2 gelegen. Hier wurde eine intravasale Injektion gesetzt, wodurch keine Ausbreitung dieses Mittels zu messen möglich ist. Der skurril wirkende Umstand bei einer intravasalen Injektion ohne horizontale Ausbreitung eine vertikale messen zu können, ergibt sich aus der einfachen Tatsache, dass das Mittel von L4 bis zur Punktionshöhe auf L2 hochgewandert ist und sich somit ein Ausbreitungsmuster vertikal ohne dazugehöriges Injektat ergibt.
Natürlich wurde vor der Applikation der höheren Volumina die Nadel in die richtige Position disloziert und dadurch eine beurteilbare Ausbreitung in den folgenden Tabellen gewährleistet.

Vermessungsdaten (in mm)								
Job-Nr.	**1ml**							
	L2				**L4**			
	rechts		**links**		**rechts**		**links**	
	horizontal	**vertikal**	**horizontal**	**vertikal**	**horizontal**	**vertikal**	**horizontal**	**vertikal**
0436	38,27	>106,11	84,62	>52,37	61,15	>106,11	123,93	>52,56
0439	142,78	>51,20	150,14	>38,48	75,97	>48,62	76,8	>41,18
0444	76,16	>90	70,99	>72	35,5	>90	102,75	>72
0440	81,06	>28	83,81	>28	66,63	>28	89,72	>28
0442	k.D.	k.D.	k.D.	k.D.	k.D.	k.D.	k.D.	k.D.
0445	44,02	>124	26,55	>130	66,1	>124	66,1	>130
0446	62,31	>98	82,64	38	113,31	>98	49,73	38
0453	49,29	>60	31,89	>55	29,93	>50	43,53	>50
0448	111,24	68	113,68	82	94,53	>60	125,09	82
0450	69,3	>154	78,7	>75	98,03	>154	123,34	>110
0451	33,56	15	48,98	>190	133,16	90	134,85	55
0452	25,08	30	10,65	40	i.v.	i.v.	16,33	>75
0454	104,65	>115	113,32	>155	110,14	>115	65,46	>155
0455	45,02	>105	26,51	>130	39,96	>85	32,23	>130
0456	116,83	>110	118,83	>100	134,37	>110	108,08	>100

Vermessungsdaten (in mm)								
Job-Nr.	**1ml**							
	L2				**L4**			
	rechts		**links**		**rechts**		**links**	
	horizontal	**vertikal**	**horizontal**	**vertikal**	**horizontal**	**vertikal**	**horizontal**	**vertikal**
0457	94,93	>95	100,4	>105	97,76	>95	97,17	>105
0460	60,17	10	104,87	>90	135,89	>55	91,57	>90
0461	57,38	>110	148,56	>90	88,52	>110	82,09	>90
0462	18,67	55	25,38	>100	33,24	>45	30	>100
0463	73,86	>100	83,36	>60	117,95	>100	77,57	>30
0464	111,57	>100	87,3	>110	53,85	>100	95,73	>110
0466	37,48	>135	24,75	>145	27,36	>135	47,67	>145
0467	39,31	>100	33,53	>115	42,66	>100	38,28	>115
0468	110,92	>150	93,22	>165	113,01	>150	106,37	>165
0471	35,31	>105	27,83	20	22,98	>105	25,98	>11
0472	25,59	65	37,05	70	27,04	45	37,27	70
0474	102,92	40	103,95	>120	>76,53	50	>73,09	>120
0475	53,75	110	57,28	40	54,28	110	46,76	70
0476	33	>95	27,39	>120	40,49	>95	40,49	>95
0477	40,78	>110	54,03	>145	36,65	>125	30,87	>145
0478	64,38	>140	intravasal	>50	34,96	>140	47,46	>55
0479	40,96	>55	43,14	>145	40,86	>20	36,12	>145
0480	27,44	>130	39,02	>160	16,35	>130	29,56	>160
0481	156,93	>135	142,79	>155	17169	>135	85,26	>155
0482	26,41	>100	42,8	85	30,88	>100	36,72	>65
0483	117,94	>105	67,31	>40	93,4	>105	>48,28	>80
0484	33.15	>110	30,71	>85	42,74	>110	37,77	>85
0485	31,62	>120	35,67	>115	28,43	>120	29,75	>115
0486	25,09	>105	18,57	>115	>31,09	>105	47,05	>115
0488	82,02	>105	86,5	>130	80,95	>105	60,77	>130
0489	82,77	>120	91,94	>140	76,88	>120	76,04	>140

Tabelle 6: Vermessungsdaten bezogen auf 1ml injizierte Flüssigkeit

Die Vermessung der 1ml Ausbreitung ist nicht als für die Untersuchung relevant zu werten, dennoch wurde sie aus Gründen der Vollständigkeit trotzdem durchgeführt. Prospektiv konnte nicht davon ausgegangen werden, keinen wesentlichen Erkenntnisgewinn hieraus zu erlangen. Im Nachhinein kann nun berichtet werden, dass, wie erwartet, keine Komplikationen das Ausbreitungsmuster betreffend aufgetreten sind.

Vermessungsdaten (in mm)								
Job-Nr.	**6ml**							
	L2				**L4**			
	rechts		**links**		**rechts**		**links**	
	horizontal	**vertikal**	**horizontal**	**vertikal**	**horizontal**	**vertikal**	**horizontal**	**vertikal**
0436	218,49	>117,80	141,46	>119,91	183,8	>117,80	133,65	>119,91
0439	110,98	49,27	146,63	>50,32	80,43	71,17	133,39	83,52
0444	136,06	>128	130,37	>128	104,56	>128	124,89	>128
0440	203,97	98	124,5	150	185,94	98	102,71	150
0442	67,87	>138	96,86	>138	45,9	>138	46,02	>138
0445	90,86	>152	90,86	>144	84,5	>152	84,5	>144
0446	110,23	>128	106,43	>122	124,9	>128	92,52	>122
0453	52,32	>95	27,68	>110	38,15	>115	44,58	>85
0448	271,74	>118	166,99	>104	214,4	>118	143,4	>104
0450	143,97	>165	94,99	>165	232,3	>165	141,34	>165
0451	143,6	>115	247	>75	209	>115	198,43	>75
0452	31,62	>170	43,08	>170	34,88	>170	39,29	>170
0454	174,18	>160	230,2	>185	129,36	>160	143,19	>185
0455	37,24	>200	57,79	>140	62,57	>200	58,36	>140
0456	155,39	>190	142,27	>155	159,79	>190	219,51	>155
0457	158,43	>140	156,23	>150	147,67	>140	167	>150
0460	90,03	>125	127,81	>120	144,68	>125	119,71	>120
0461	177,9	>155	171,1	>125	157,59	>155	128,51	>125
0462	40,65	>146	50,88	>146	44,62	>146	44,66	>146
0463	110,42	>200	128,34	>245	172,57	>200	121,78	>245
0464	168,03	>120	211,34	>140	103,22	>120	178,91	>140
0466	49,49	>170	66,81	>165	62,27	>170	80,4	>165
0467	52,77	>160	43,83	>170	65,8	>160	56	>170
0468	177,51	>155	186,09	>155	248,43	>155	235,33	>155
0471	59,74	>165	53,16	>170	67,79	>165	41,37	>170
0472	47,93	>200	57,22	>200	41,12	>200	40,96	>200
0474	231,3	>70	260,34	>165	231,42	>85	257,83	>165
0475	62,31	>145	63,19	>145	68,86	>145	83,63	>145
0476	69,46	>150	49,98	>150	59,36	>150	53,83	>150
0477	59,34	>155	73,42	>145	46,29	>155	57,91	>145
0478	73,44	>155	53,05	>130	77,36	>155	63,42	>130
0479	61,82	>170	65,88	>165	43,69	>170	51,83	>165
0480	33,6	>145	53,41	>190	>99,47	>145	>99,47	>190
0481	363,77	>175	363,77	>180	389	>175	389	>180
0482	49,19	130	67,07	125	41,08	125	60,87	130
0483	173,03	>150	116,38	>135	205,21	>150	>222,48	>135
0484	51,08	>180	61,57	>180	55,83	>180	45,61	>180
0485	58,78	>145	59,93	>175	56,31	>145	37,87	>175
0486	37,84	>190	40,49	>180	36,75	>190	53,02	>180

Vermessungsdaten (in mm)								
Job-Nr.	**6ml**							
	L2				**L4**			
	rechts		**links**		**rechts**		**links**	
	horizontal	**vertikal**	**horizontal**	**vertikal**	**horizontal**	**vertikal**	**horizontal**	**vertikal**
0488	133,69	>115	100,08	>150	107,93	>115	114,94	>150
0489	186,76	>150	118,05	>170	162,5	>150	127,36	>170

Tabelle 7: Vermessungsdaten bezogen auf 6ml injizierte Flüssigkeit

Tabelle 7 zeigt den Volumenszuwachs durch die additive Injektion von 5ml.

Vermessungsdaten (in mm)								
Job-Nr.	**11ml**							
	L2				**L4**			
	rechts		**links**		**rechts**		**links**	
	horizontal	**vertikal**	**horizontal**	**vertikal**	**horizontal**	**vertikal**	**horizontal**	**vertikal**
0436	157,87	>113,95	201,8	>112,87	166,89	113,95	197,43	>112,87
0439	190, 72	>79,42	186,46	>195,89	139,11	>108, 31	117,85	>195,89
0444	136,39	>140	140,68	>144	155,21	>140	141,28	>144
0440	225,47	>131	156,79	>138	195,74	>131	228,8	>138
0442	157,01	>160	159,23	>158	144,12	>160	197,44	>158
0445	97,03	>154	97,03	>148	99,92	>154	99,92	>148
0446	126,54	>136	110,77	>124	183,97	>136	183,97	>124
0453	104,18	>90	29,29	42	49,11	>90	49,68	>36
0448	k.D.	k.D.	k.D.	k.D.	k.D.	k.D.	k.D.	k.D.
0450	148,44	>150	152,07	>150	235,18	>150	204,53	>150
0451	165,38	>115	305,5	>115	252,32	>115	304,45	>115
0452	36,78	>170	48,07	>170	36,43	>170	45,97	>170
0454	199,34	>160	144,83	>190	184	>160	141,98	>190
0455	55,68	>205	64,51	>190	66,81	>205	69,93	>190
0456	154,55	>195	149,66	>165	246,16	>195	255,87	>165
0457	138,33	>145	152,05	>155	192,43	>145	200,73	>155
0460	107,03	>130	137,51	>145	145,82	>130	201,2	>145
0461	174,15	>165	173,33	>130	178,39	>165	221,07	>130
0462	44,89	>150	64,12	>160	65,5	>150	56,42	>160
0463	137,42	>195	175,83	>215	177,33	>195	146,6	>215
0464	238,16	>165	233,65	>175	230,07	>165	151,37	>175
0466	65,18	>175	66,3	>180	56,36	>175	81,27	>180
0467	68,9	>165	51,74	>165	71,15	>165	54,49	>165
0468	241,41	>165	230,5	>165	316,47	>165	299,97	>165
0471	68,66	>185	52,13	>185	84,28	>185	43,13	>185
0472	54,74	>115	69,54	>115	42,64	>115	68,15	>115

Vermessungsdaten (in mm)								
Job-Nr.	**11ml**							
	L2				**L4**			
	rechts		**links**		**rechts**		**links**	
	horizontal	**vertikal**	**horizontal**	**vertikal**	**horizontal**	**vertikal**	**horizontal**	**vertikal**
0474	268,39	>200	259,71	>190	230,83	>200	283,13	>190
0475	77,96	>145	70,04	>145	>86,42	>145	>94,14	>145
0476	59,54	>170	60,64	>170	>67,74	>170	53,37	>170
0477	66,14	>195	80,16	>195	55	>195	65,04	>195
0478	76,59	>170	70,31	>155	68,93	>170	63,32	>155
0479	72,89	>170	67,58	>170	72,89	>170	>58,77	>170
0480	39,25	>145	59,1	>190	>128,47	>145	>128,47	>190
0481	388,47	>200	388,47	>220	386,6	>200	386,6	>220
0482	63,94	>145	68,3	>135	41,91	>145	71,43	>135
0483	219,94	>160	137,16	>160	213,88	>160	>228,17	>160
0484	53,6	>180	76,77	>180	60,82	>180	56,36	>180
0485	65,18	>180	61,67	>180	61,15	>180	60,85	>180
0486	60,48	>180	54,82	>180	50,66	>180	60,01	>180
0488	140,29	>150	117,78	>150	182,72	>150	186,3	>150
0489	201,86	>110	148,17	>120	180,55	>110	171,53	>120

Tabelle 8: Vermessungsdaten bezogen auf 11ml injizierte Flüssigkeit

Tabelle 8 zeigt den Volumenszuwachs bei der additiven Injektion von weiteren 5ml.
Im Fall 0448 ließen sich die Daten leider nicht verwerten.

Aus diesen imposanten Tabellen konnten Referenzdaten ermittelt werden, um das Ergebnis anschaulicher gestalten zu können. In diesem Sinne gibt folgende Tabelle Aufschluss über die statistischen Eckdaten:

Vermessungsdaten (in mm)	**1ml**		**6ml**		**11ml**	
	horizontal	**vertikal**	**horizontal**	**vertikal**	**horizontal**	**vertikal**
Mittelwert	66,80	95,93	114,88	148,11	134,38	158,29
Minimum	10,65	10,00	27,68	49,27	29,29	36,00
Maximum	171,69	190,00	389,00	245,00	388,47	220,00
Standardabweichung	36,47	38,50	74,29	31,99	81,84	30,60

Tabelle 9: Statistische Eckdaten der Vermessung

Jene in Tab. 9 dargestellten Werte zur Erstellung eines Box-Plot-Diagramms herangezogen, zeigt dieses eine große Streuung der Werte nach unten, jedoch eine sehr geringe SD nach oben. Der Umstand der häufigen Ausbreitung jenseits des betrachteten Abschnitts der Wirbelsäule verstümmelt verständlicherweise die Varianz nach oben hin, wobei dies auch als Ausdruck des schnellen Erreichens einer Maximalausdehnung im beobachteten Bereich gleichkommt.

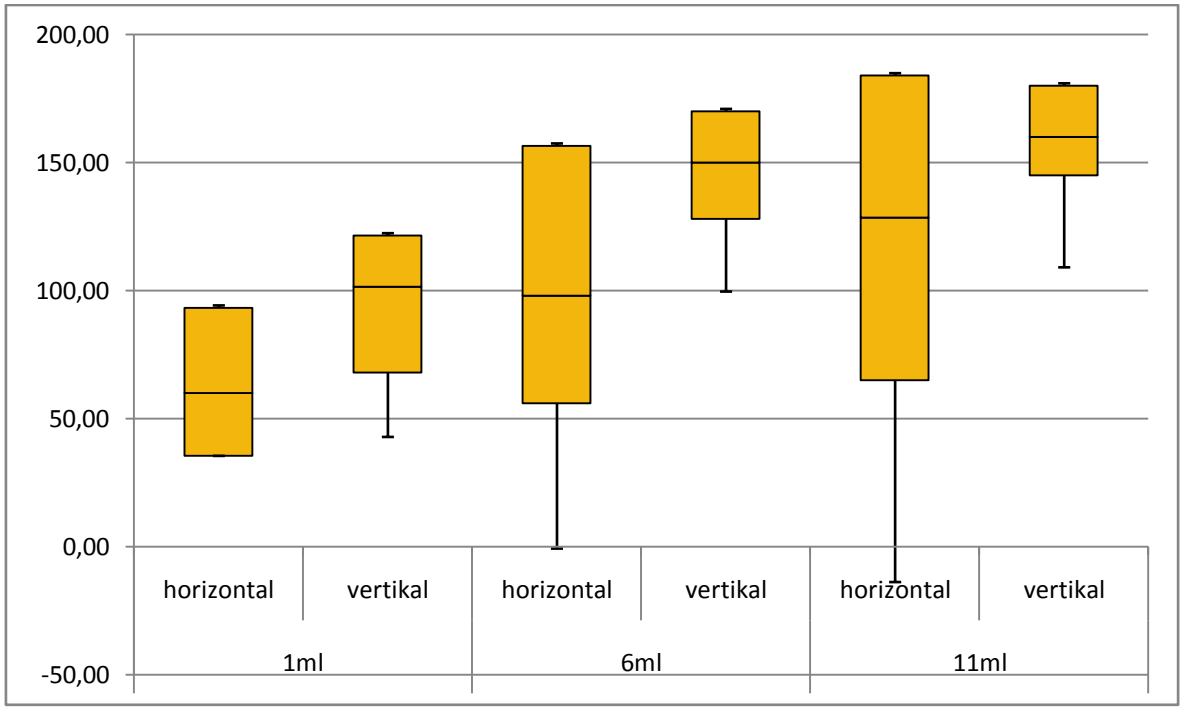

Tabelle 10: Box-Plot-Diagramm der Vermessungsdaten

Beachtenswert sind die beiden Sprünge im Vergleich. Der Sprung von einem auf sechs ml ist im direkten Vergleich zum Sprung von sechs auf elf ml sehr imposant. Von 6ml auf 11ml erscheint dieser Sprung nicht mehr so imposant.

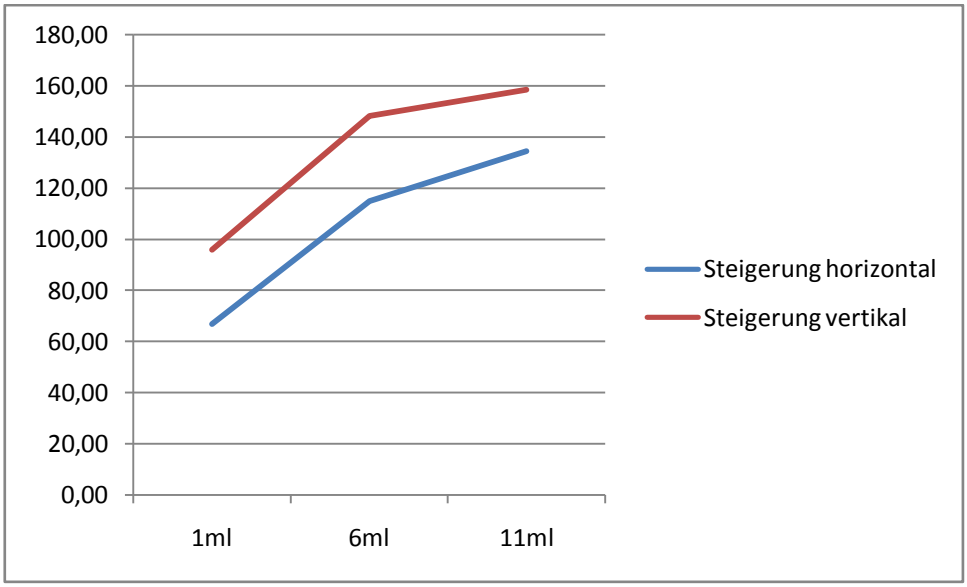

Abbildung 3: Steigerung der Ausbreitung

Man sieht einen deutlichen Knick in der obigen Darstellung der Volumenssteigerung. Die Steigerung von 1ml auf 6ml beläuft sich im horizontalen auf 72% im vertikalen Bereich auf 54%, während beim Sprung von 6ml auf 11ml lediglich eine Steigerung um 17% in transversaler und gar nur 7% in longitudinaler Ebene aufgezeigt wird.

Zuwachs im Ausbreitungsmuster (in mm)		
Steigerung horizontal	**1 auf 6**	**6 auf 11**
absolut	48,07	19,51
relativ	172%	117%

Tabelle 11: Horizontaler Ausbreitungszuwachs

Zuwachs im Ausbreitungsmuster (in mm)		
Steigerung vertikal	1 auf 6	6 auf 11
absolut	52,17	10,19
relativ	154%	107%

Tabelle 12: vertikaler Ausbreitungszuwachs

Auffälliges

Zusätzlich zu obig angeführten Messungen, wurden Auffälligkeiten in der Ausbreitung dokumentiert, um eventuell vorhandene Muster selbiger leichter detektieren zu können.

Job-Nr.	Besonderheiten der ausgewerteten Bilder
0436	ventral
0439	keine
0444	Osteophyten, periaortal
0440	keine
0442	Ureter (li), Nierenkapsel (bds.), mesenterial (bds.)
0445	periaortal, Foramen intervertebrale
0446	Pericaval, epidural
0453	periaortal, mesenterial, intravasal
0448	Osteophyten
0450	ventral, Nierenkapsel
0451	Nierenkapsel, intravasal (Aorta + A. lumbalis) links
0452	keine
0454	ventral
0455	ventral
0456	lateral
0457	periaortal
0460	Pericaval
0461	ventral, lateral, pericaval, Osteophyten
0462	ventral
0463	Nierenstiel bds.
0464	Nierenstiel li
0466	mesenterial, periaortal
0467	lateral, periaortal
0468	Nierenstiel bds.
0471	periaortal
0472	keine
0474	periaortal
0475	Osteophyt
0476	Osteophyt
0477	keine
0478	ventral
0479	Osteophyten
0480	keine
0481	ventral, lateral
0482	lateral, dorsal
0483	dorsal
0484	Nierenkapsel
0485	keine
0486	periaortal
0488	keine
0489	keine

Tabelle 13: Besonderheiten der ausgewerteten Bilder

Aufgeschlüsselt nach Häufigkeit ergibt sich folgendes Bild:

Häufigkeit		
keine	9	22%
periaortal	9	22%
ventral	8	20%
lateral	5	12%
Nierenstiel	5	12%
Osteophyten	4	10%
Nierenkapsel	4	2%
mesenterial	3	7%
intravasal	3	7%
pericaval	3	7%
dorsal	2	5%
Ureter	1	2%
Foramen intervertebrale	1	2%
epidural	1	2%

Tabelle 14: Häufigkeit der aufgetretenen Besonderheiten

Auffallend in dieser Darstellung sind die Besonderheiten „intravasal“ sowie „Nierenkapsel“ und „Ureter“.
Erstgenannte ist definitiv weder Komplikation noch Folge einer „Überdosierung“ des Kontrastmittels. Eine intravasale Injektion ist auf schlechte Technik zurückzuführen. In unserem Setting ist die Kritik an die „blinde“ Methode, das heißt die Nadel nach Gefühl und ohne Bildwandler bzw. CT-Bildkontrolle vorzuschieben, zu richten. Ein Fehler, der in realitas nicht gemacht werden sollte, obwohl in den Thesen und Techniken der Neuraltherapeuten besagte „blinde“ Techniken nach wie vor beschrieben sind. Beim lebenden Patienten ist einer derart falsch gerichteten Injektion durch Aspiration vorzubeugen, allerdings ist bei den hier verwendeten Leichen das Setzen einer derartigen Maßnahme als unzulänglich und frustran einzustufen, weil die Grazer feuchte Konservierung immer ein wenig Flüssigkeit aspirieren lässt, welche man aber kaum oder nur unter Umständen von intravasaler Flüssigkeit, auf Grund der bereits erfolgten Gerinnung, welche dem Aspirat die zur Identifizierung notwendige Farbe geraubt hat, abgrenzen kann, Um zu vermeiden, dass eine accidenzielle intravasale Nadelposition zum

Verlust oder der Unbrauchbarkeit des Datensatzes führen, war einer der Gründe für die auch im klinischen Alltag standardmäßige Applikation einer Kontrollmenge von 1ml. Die Verteilung in der Nierenkapsel lässt sich ebenfalls mit dem nicht kontrollierten Vorschieben der Nadel erklären. Auf Grund der Tatsache, dass man von dorsolateral kommen muss, um die Nadel erfolgreich an der „anterolateralen“ Wirbelkante positionieren zu können, ist die Niere in ihrer korrekten Lage die anatomische Limitierung für den flachen Neigungswinkel in der horizontalen Ebene. Man läuft also unweigerlich Gefahr, die Niere zum Opfer einer guten Nadelposition zu machen.

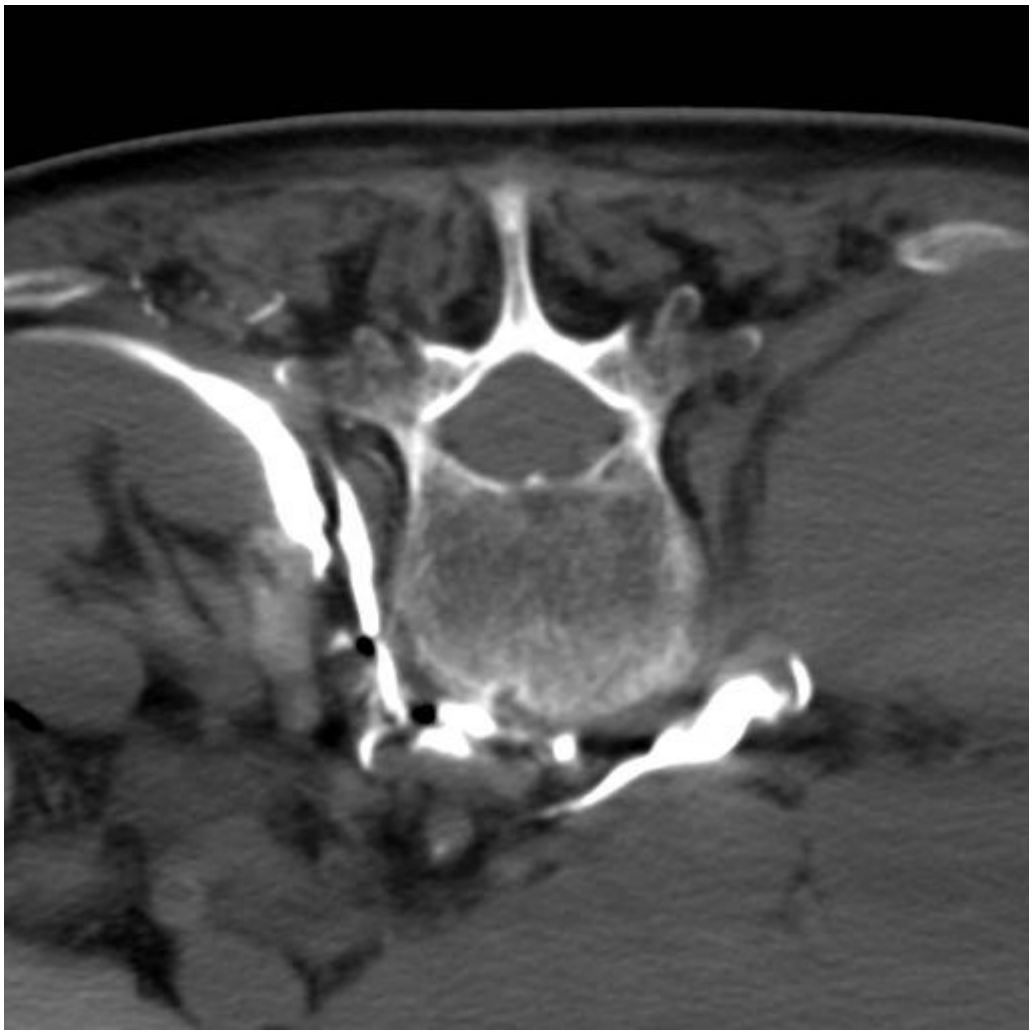

Abbildung 4:Ausbreitung in der Capsula renalis

Dritte und letzte punktionsbedingte Komplikation in dieser Auflistung betrifft den Ureter. Er kann genauso wie die Niere und Gefäße den Weg der Nadel kreuzen.

Diese Komplikationen wurden, weil es klinisch relevante Standardkomplikationen sind, in die Statistik mit aufgenommen, haben aber keine Aussagekraft Bezug nehmend auf die hier beschriebene Untersuchung. Vielmehr verdeutlichen diese zusammen mit dem Factum der deutlich beobachtbaren Lernkurve, die grundsätzlich von dieser Art der Behandlung ausgehende Gefahr bei der Durchführung für Unerfahrene.

Osteophyten sind nicht nur eine Herausforderung für eine gute Nadelpositionierung, sondern auch, und in unserer Bertachtung ganz besonders, sind sie als Felsen in der Brandung unseres Injektats zu verstehen.

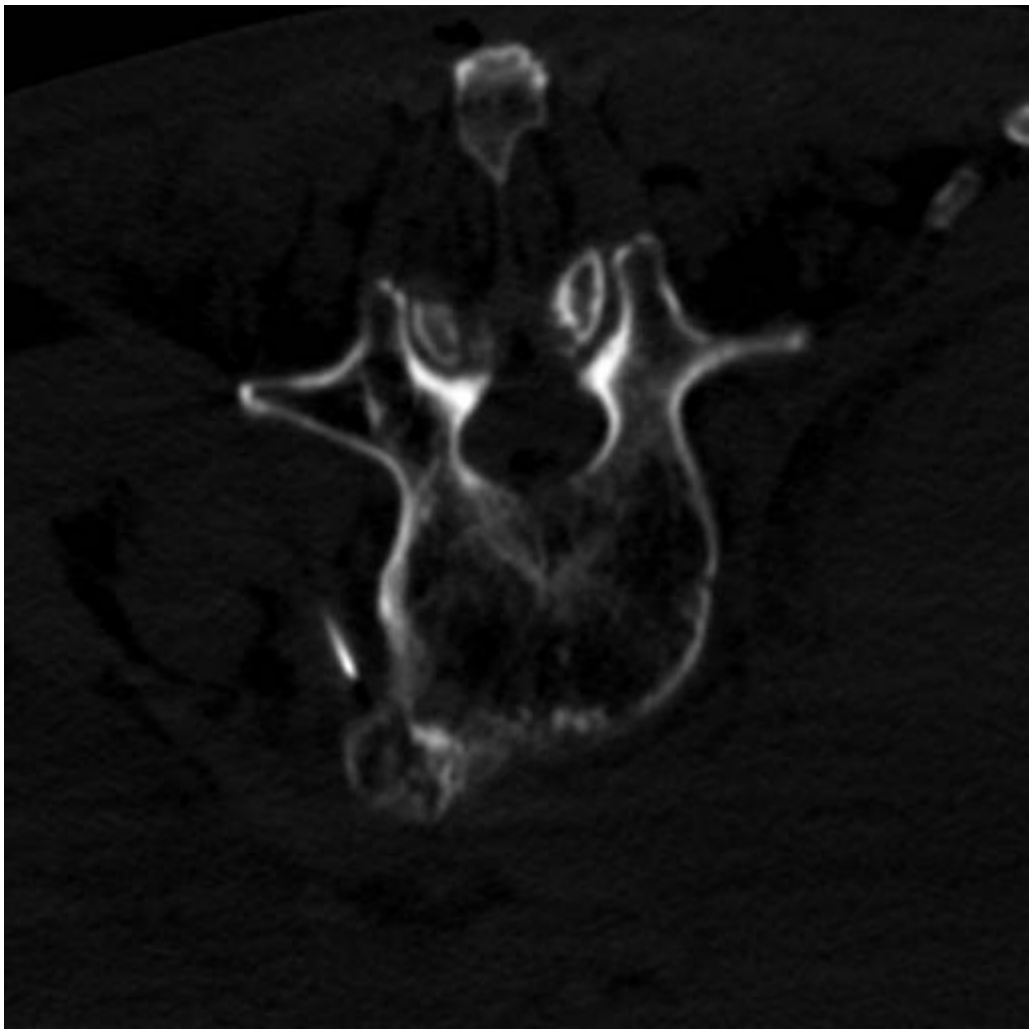

Abbildung 5: Erschwerte Nadelpositionierung bei Spondylophytenbildung

Die Ausbreitungen, die mit den Richtungsangaben bezeichnet werden, stehen im Vergleich zu den Ostephyten des vorigen Absatzes nicht für Begrenzungen der Ausbreitung, sondern sollen verdeutlichen, welche Wege sich durch den steigenden Druck durch größere Volumina auftun. Das hierzu eingebrachte Bild verdeutlicht die widrigen Umstände, in welche man durch Spondylophyten gelangen kann. Zusätzlich zur erschwerten Positionierung kann nur spekuliert werden in welche Richtung durch einen solchen Auswuchs der Truncus sympathicus verdrängt wird. Theoretisch denkbar wären Verdrängungen nach dorsolateral (also zur Nadel hin), nach ventrolateral (also entlang der Auswuchstendenz des Osteophyten) und nach ventromedial (hier liegt der Spondylophyt als Barriere zwischen sympathischen Grenzstrang). (Feigl GC, 2011)

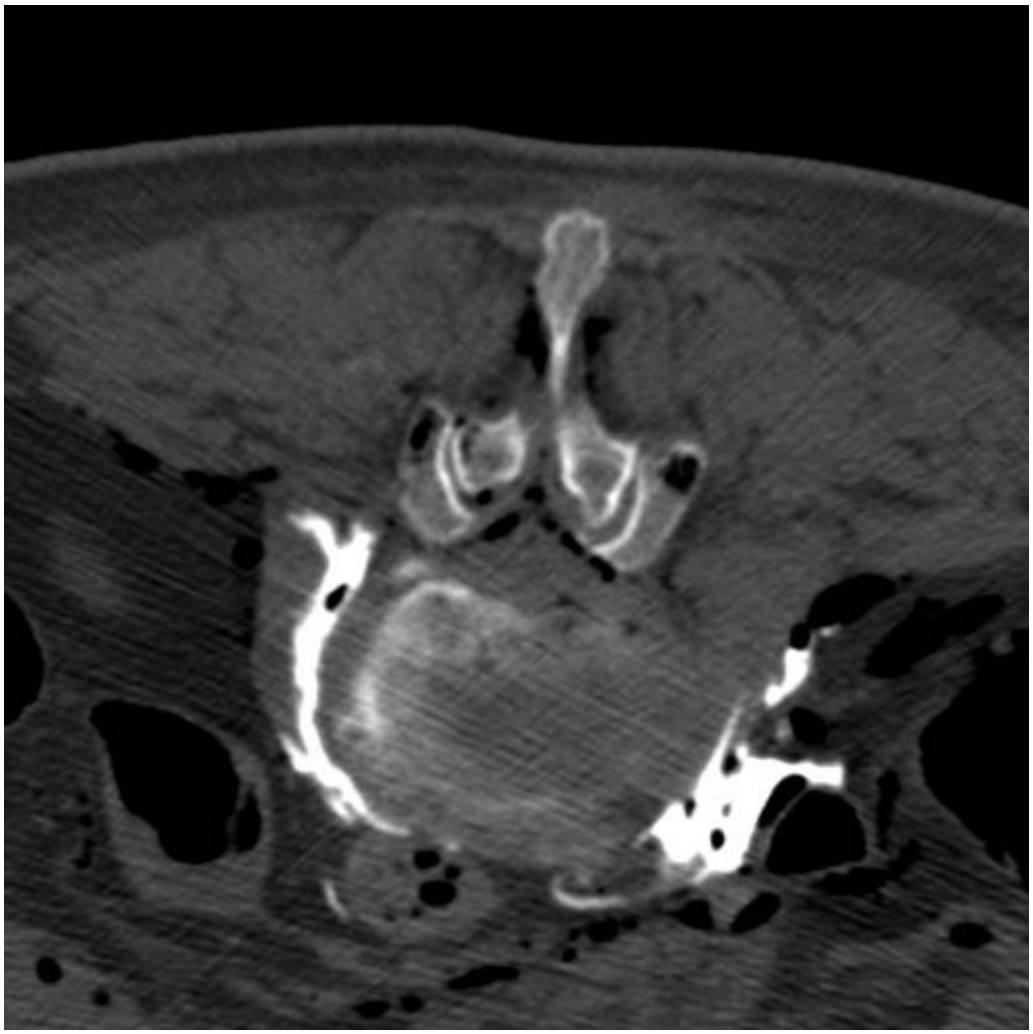

Abbildung 6: Streng mediales Ausbreitungsmuster

In einem streng medialen Ausbreitungsmuster ist, wie im oben gezeigten Bild deutlich auf der linken Seite die Nähe zum Foramen intervertebrale zu erkennen, während das Ausbreitungsmuster rechts einem lateralen Muster folgt und in seiner Ausdehnung als wenig bedenklich imponiert. Auf beiden Seiten kann man die Beziehung zu den großen Gefäßen erkennen. Im Gegensatz zur Aorta, die lediglich von der Spitze der Kontrastmittelausbreitung gestreift wird, weist das Rechte einen deutlichen Bezug zur Vena cava inferior auf.

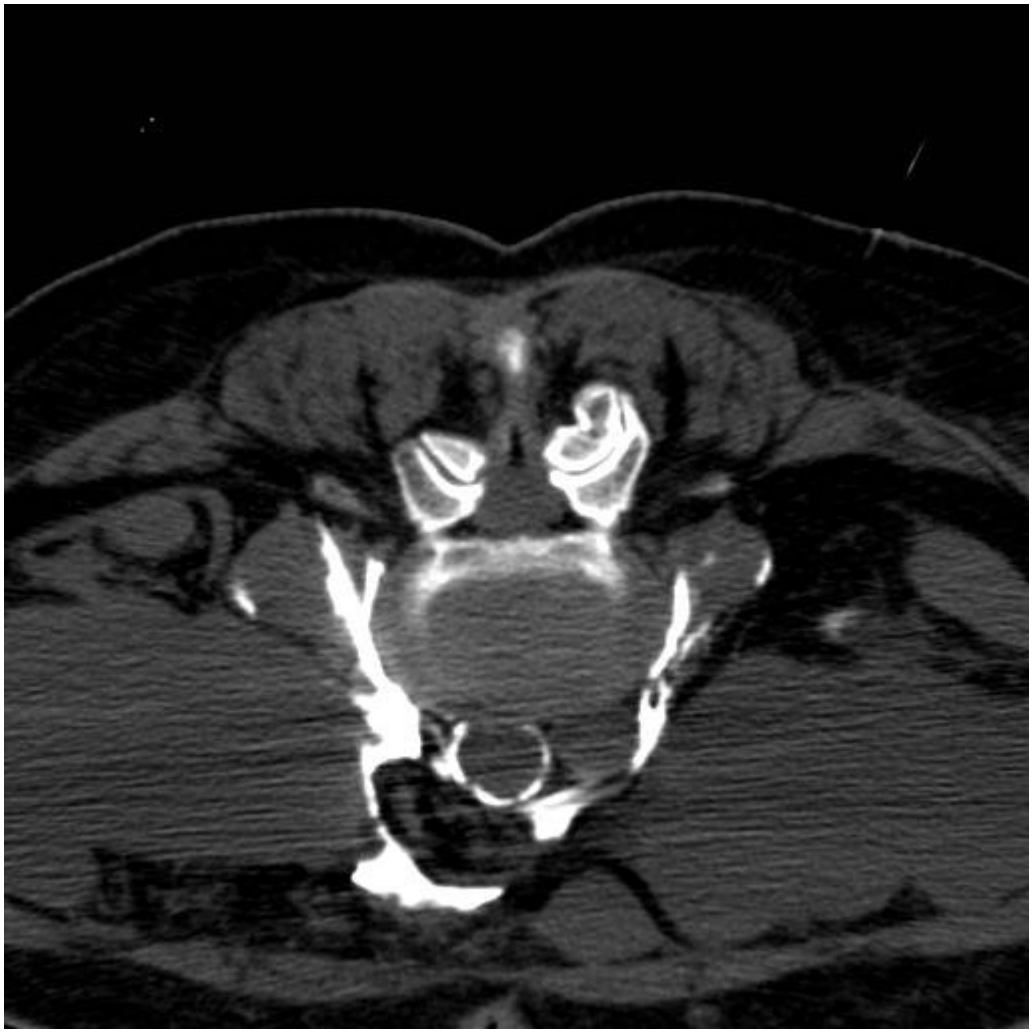

Abbildung 7: Ausbreitung nach ventral

Die Ausbreitung nach ventral kann sehr weit reichen, so beachte man in Abb. 6 die maximale ventrale Ausbreitung, welche sich der Bauchdecke näher als dem Wirbelkörper erweist. Folglich ist diese Menge Kontrastmittel weit ins Mesenterium vorgedrungen. Um

dorthin zu gelangen, war zuerst ein in dieser Abbildung leider nicht so gut erkennbareres Umspülen der Aorta und der VCI von Nöten. Der deutliche Konfluens zeigte sich auf Höhe der Punktionsstelle, nichts dessen zum Trotz lässt sich eine Brücke ventral der großen Bauchgefäße sehen. Die umspülte oval, knotige Struktur präaortal, konnte als Lymphknoten identifiziert werden.

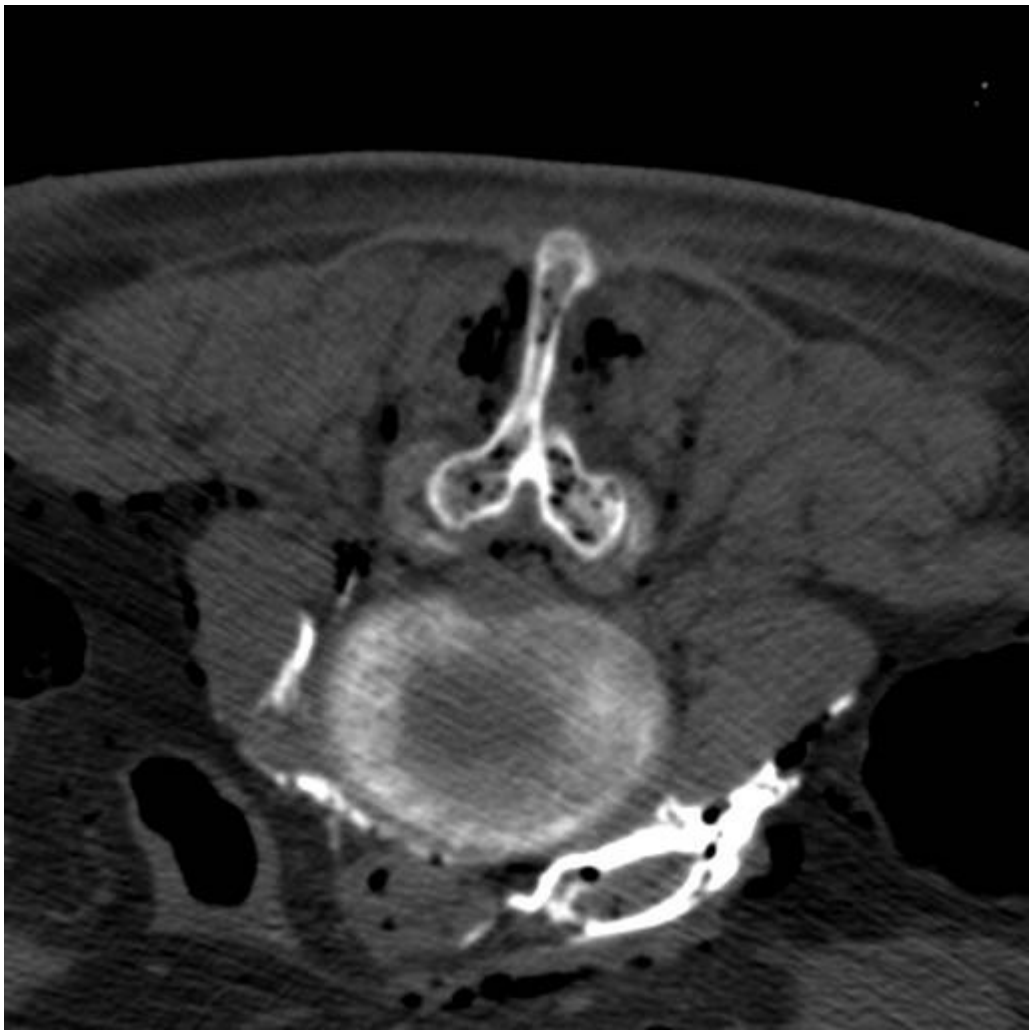

Abbildung 8: Umspülen der VCI

Die Unterscheidung in ventral, pericaval und periaortal sind direktional gleichwertig zu sehen, allerdings möchte ich hier einseitig von beidseitig unterschieden wissen.
So sollte man diese Angaben als Verlängerung der sich auftuenden Räume verstehen. In einem Beispiel kurz umrissen führt der Weg von periaortal über die Gefäßabgänge etwa weiter ins Hilum der Niere, während man über dieselbe Art der Ausbreitung, aber weiter

kranial also über die Mesenterialgefäße ins Mesenterium gelangt. Aus diesem Blickwinkel ist es nun, so hoffe ich, leichter zu verstehen, dass versucht wurde neben einer rein deskriptiven, eine weitere Etagen- oder abschnittsbezogene Eiteilung zu konstruieren.
In diesem Konzept ergeben sich logische Weiterführungen. Bei einer Ausbreitung nach dorsal am medialen Rand des M. psoas etwa kann man entlang des Wirbelkörpers bis zum Foramen intervertebrale gelangen und über dieses gelang es in dieser Untersuchung sogar einmal weiter in den Wirbelkanal mit unserem Mittel vorzudringen, was uns in den Epiduralraum bringt und einer „Kreuzstichanästhesie“ gleichkommt.

Ein weiterer Aspekt unserer Betrachtungen, versuchte die Entwicklung der Ausbreitung zu verdeutlichen. Dazu wurden die unvorhergesehenen Ausbreitungsmuster in ihrem Verlauf nach 6 und 11ml betrachtet. Die unvorhergesehenen Ausbreitungen bei einer Infiltrationsmenge von 1ml waren de facto nicht vorhanden, von den technisch falsch platzierten abgesehen. Außerdem bedingt der Umstand der Probeinjektion, die die Applikation von 1ml darstellt, dass man nicht mit einer Überdosierung rechnen muss. Daraus ergibt sich der Grund, weshalb keine Tabelle zu unvorhergesehenen Ausbreitungsmustern bei 1ml besteht.

Unvorhergesehene Ausbreitungen			
Job-Nr.	**6ml**		
0436	pericaval	2x lateral	-
0439	-	-	-
0440	pericaval	-	-
0442	ventral	-	-
0444	periaortal	-	-
0445	ventral	Periaortal	-
0446	pericaval	-	-
0453	ventral	-	-
0448	-	-	-
0450	ventral	1x Nierenkapsel	-
0451	1x lateral	2x Nierenkapsel	-
0452	-	-	-
0454	ventral	-	-
0455	ventral	-	-
0456	-	-	-
0457	-	-	-
0460	-	-	-

Unvorhergesehene Ausbreitungen			
Job-Nr.	**6ml**		
0461	1x Nierenhilum	-	-
0462	1x Nierenhilum	1x Nierenkapsel	pericaval
0463	-	-	-
0464	-	-	-
0466	1x Nierenhilum	Ventral	periaortal
0467	-	-	-
0468	1x Nierenhilum	1x Nierenkapsel	pericaval
0471	1x Nierenhilum	-	-
0472	-	-	-
0474	1x Nierenhilum	Periaortal	-
0475	1x Nierenhilum	1x Nierenkapsel	ventral
0476	periaortal	-	-
0477	1x Nierenhilum	-	-
0478	-	-	-
0479	-	-	-
0480	-	-	-
0481	periaortal	-	-
0482	1x Nierenhilum	-	-
0483	-	-	-
0484	-	-	-
0485	-	-	-
0486	-	-	-
0488	-	-	-
0489	-	-	-

Tabelle 15: Liste unvorhergesehener Ausbreitungen nach der Applikation von 6ml

Unvorhergesehene Ausbreitungen				
Job-Nr.	**11ml**			
0436	pericaval	2x lateral	Ventral	-
0439	-	-	-	-
0440	pericaval	2x Nierenkapsel	-	-
0442	ventral	1x Nierenkapsel	-	-
0444	periaortal	-	-	-
0445	ventral	periaortal	-	-
0446	pericaval	periaortal	1x Fossa iliaca	Foramen intervertebrale
0453	ventral	1x Nierenhilum	-	-
0448	1x Foramen intervertebrale	-	-	-
0450	ventral	periaortal	2x Nierenkapsel	1x Nierenhilum
0451	1x lateral	2x Nierenkapsel	Periaortal	-

Unvorhergesehene Ausbreitungen				
Job-Nr.	**11ml**			
0452	1x Nierenkapsel	-	-	-
0454	ventral	-	-	-
0455	ventral	1x Nierenhilum	Intrathorakal	-
0456	1x Nierenhilum	-	-	-
0457	-	-	-	-
0460	pericaval	-	-	-
0461	1x Nierenhilum	ventral	-	-
0462	1x Nierenhilum	1x Nierenkapsel	Pericaval	1x Fossa iliaca
0463	1x Nierenhilum	-	-	-
0464	ventral	-	-	-
0466	1x Nierenhilum	ventral	Periaortal	-
0467	-	-	-	-
0468	1x Nierenhilum	1x Nierenkapsel	Pericaval	ventral
0471	2x Nierenhilum	-	-	-
0472	1x Nierenhilum	-	-	-
0474	1x Nierenhilum	1x Nierenkapsel	Periaortal	-
0475	1x Nierenhilum	1x Nierenkapsel	Ventral	-
0476	periaortal	ventral	2x Fossa iliaca	-
0477	1x Nierenhilum	-	-	-
0478	1x Nierenkapsel	-	-	-
0479	1x Nierenhilum	-	-	-
0480	1x Fossa iliaca	-	-	-
0481	periaortal	-	-	-
0482	1x Nierenhilum	1x Nierenkapsel	-	-
0483	-	-	-	-
0484	epidural	-	-	-
0485	-	-	-	-
0486	periaortal	-	-	-
0488	periaortal	-	-	-
0489	-	-	-	-

Tabelle 16: Lister unvorhergesehener Ausbreitungen nach Applikation von 11ml

Im direkten Vergleich der beiden Tabellen 11 und 12 soll der Zuwachs an unvorhersehbaren Ausbreitungsmustern klarer ersichtlich werden.

Auffallend ist, dass eine Ausbreitung in die Nähe des Foramen intervertebrale sowie epidural ausschließlich bei einer Menge von 11ml beobachtet werden konnte.

Konfluenz

In dieser Spalten-Zeilen-Kombination möchte versuchen zu verdeutlichen, dass bereits ein Milliliter auf Höhe L2 und L4 genügen, um einander vertikal zu verbinden und somit ergibt sich, eine Folgeblockade von L3. Diese Konfluenz bei applizierten 2ml (jeweils auf Höhe L2 und L4 einer) ist natürlich nicht mit einer suffizienten Blockade gleichzusetzen, aber man beachte wie wenig Volumen notwendig ist, um diesen Raum entlang des sympathischen Grenzstrangs öffnen oder besser sichtbar machen zu können.
Man beachte die Stagnation der Zusammenflüsse in der vertikalen Ebene zwischen 6 und 11ml.

Zusammenflüsse	horizontal						vertikal						max. mögl.
	1ml		6ml		11ml		1ml		6ml		11ml		
	L2	L4	L2	L4	L2	L4	re	li	re	li	re	li	
	2	5	14	13	17	20	25	25	37	38	37	38	82
Gesamt	7		27		37		50		75		75		
	9%		33%		45%		61%		91%		91%		100%

Tabelle 17: Zusammenschau der Zusammenflüsse in absoluten und relativen Zahlen

Ausbreitungsmuster am Musculus psoas major

Schon während des Entstehens der ersten Bildserien, konnte man eine besonders innige Beziehung zum M. psoas major erkennen. So gab es kaum Fälle in denen die Verteilung nicht in irgendeiner Weise den M. psoas betraf.

Psoasausbreitungsmuster				
Job-Nr.	L2		L4	
	rechts	links	rechts	links
0436	2	1	2	1
0439	0	0	3	3
0444	3	3	2	3
0440	2	2	2	2
0442	3	3	3	3
0445	3	3	3	3

Psoasausbreitungsmuster				
Job-Nr.	L2		L4	
	rechts	links	rechts	links
0446	1	1	1	1
0453	2	0	3	3
0448	1	1	1	1
0450	2	2	2	2
0451	2	2	2	2
0452	2	2	2	2
0454	3	2	3	3
0455	2	3	2	3
0456	1	1	1	1
0457	2	2	2	2
0460	2	1	2	1
0461	3	3	3	3
0462	2	2	1	3
0463	1	2	1	1
0464	2	3	2	3
0466	2	2	2	2
0467	2	2	2	2
0468	2	2	2	2
0471	2	2	3	2
0472	2	2	3	2
0474	2	2	2	3
0475	2	2	2	2
0476	2	2	2	2
0477	2	2	2	2
0478	2	2	2	2
0479	2	2	2	3
0480	3	3	3	3
0481	2	2	3	2
0482	1	2	3	2
0483	3	2	3	2
0484	1	1	1	1
0485	2	2	2	2
0486	0	2	0	2
0488	2	2	2	2
0489	2	2	1	1

Tabelle 18: Verteilung der entlang des M. psoas beobachteten Ausbreitungsmuster

Die Zahlen in dieser Tabelle stehen für die vier definierten Möglichkeiten, in denen sich das Mittel entlang des M. psoas ausbreiten kann. Zur näheren Erklärung sei diese Codierung erst einmal entschlüsselt:

- 0: Die Zahl Null steht für die am wenigsten häufige Variante. Gleichzeitig verrät der Absolutwert schon eine Verteilung, welche mit dem M. psoas „null“ im Sinne von nichts zu tun hat. Folglich konnten in den so bezeichneten Fällen also keine Ausbreitungen entlang dieses Muskels beobachtet werden.
- 1: Beschreibt ein mediales Ausbreitungsmuster. Genauer bedeutet dies, dass die Flüssigkeit sich entlang des medialen Psoasrandes ausbreitet. Gemeint ist zwischen Muskel und Wirbelkörper. Dieser Raum ist nach dorsal nicht begrenzt und steht somit direkt mit dem Foramen intervertebrale und somit auch mit dem Epiduralraum.
- 2: Ist als Pendant zu 1, demnach als Folgen des lateralen Randes besagten Muskels zu verstehen. Diese Landmarke legt sich an die Nierenkapsel an.
- 3: Besteht aus einer Verbindung zwischen den Mustern 1 und 2.

Beeindruckend oft begegnet uns das zweite, das laterale Muster, mit 95 Fällen von insgesamt 164 Infiltrationen, was immerhin 58% der Fälle entspricht. Wenn man die Häufigkeit der kombinierten Ausbreitung noch hinzu addiert, sprechen wir sogar von stattlichen 132 beobachteten lateralen Ausbreitungen bei 164 Punktionen. Dies entspricht einer relativen Häufigkeit von diskret über 80%.
Platz zwei der häufigsten Ausbreitungen belegt das kombinierte Muster mit 23%, oder absolut ausgedrückt 37-mal.
Das mediale Muster konnte 27-mal alleine und kombiniert eben 37 mal beobachtet werden. In Prozentangaben entspricht dies 16% singulär und in 23% kombiniert. Ergo kann man in 39% der Fälle eine mediale Ausbreitung erkennen, welche wie oben bereits erwähnt in direktem Kontakt zum Epiduralraum steht.
Fünf dokumentierte Fälle in denen die Ausbreitung keine Beziehung mit dem Muskel eingeht, kann man mit 3% gleichsetzen. Somit kann gesagt werden, dass der M. psoas eine wesentliche Rolle bei der Infiltration spielt.

Häufigkeit der Ausbreitungsmuster	keine	medial	lateral	med. & lat.
absolut	5	27	95	37
relativ	3%	16%	58%	23%

Tabelle 19: Häufigkeitsverteilung der am M. psoas beobachteten Muster

Diskussion

Demographie

Im direkten Vergleich konnten keine Unterschiede in Bezug auf Alter, Gewicht, Größe oder Geschlecht gefunden werden. Retrospektiv betrachtet, war dieses Ergebnis zu erwarten, weil man ansonsten im klinischen Alltagsgebrauch schon auf signifikante Eigenheiten in Beziehung zu einer der obig genannten Größen entdecken hätte müssen. Um jedoch Unregelmäßigkeiten, oder Argumente aus dieser Richtung abwehren zu können wurde ein Zusammenhang kategorisch ausgeschlossen.

Vermessung

Die Verteilung eines Milliliters an der Lendenwirbelsäule erbrachte in der Longitudinalebene Werte im Bereich von 10mm bis über 160mm. Im Mittel ergeben sich hierfür 57,42mm ±27;42mm. Horizontal wurden Werte in einer Spannbreite von 10,65mm bis hin zu 171,69mm gemessen werden. Der dazu errechnete Mittelwert mit darauf bezogener Standardabweichung beläuft sich auf 66,99mm ±36,74mm.

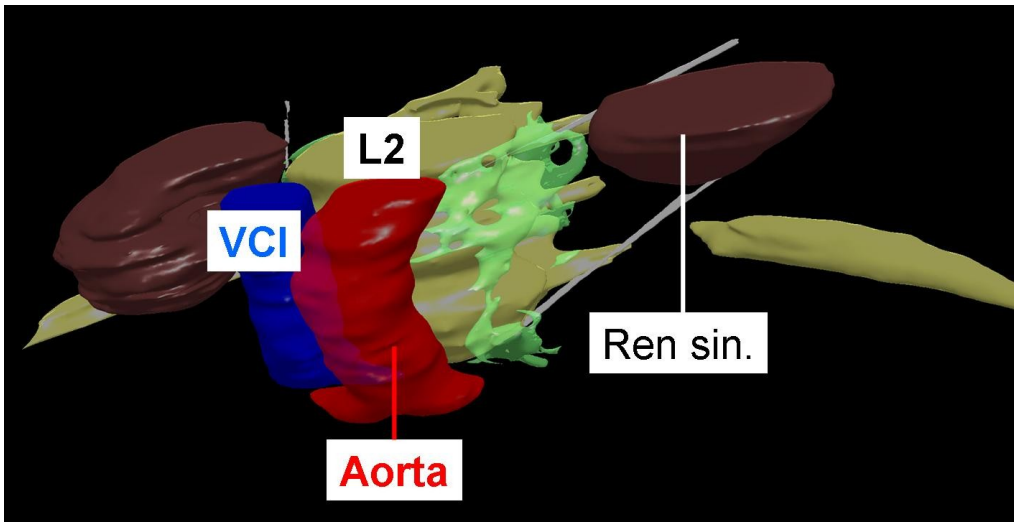

Abbildung 9: Dreidimensionale Rekonstruktion der Ausbreitung bei 1ml

Berechnet anhand der Vermessungsdaten entsteht zwischen den Mittelwerten der gemessenen Weiten in der horizontalen Ebene von einem auf 6ml ein durchschnittlicher Zuwachs um 48,07mm. Nach Applikation von 1ml kann man eine mittlere Ausbreitung in der Höhe von 66,8 ±36,47mm betrachten. Nach weiteren 5ml demnach 114,88 ±74,29mm in der Durchschnittsausbreitung. Relativ betrachtet entspricht das einem Zuwachs von 71,96%.

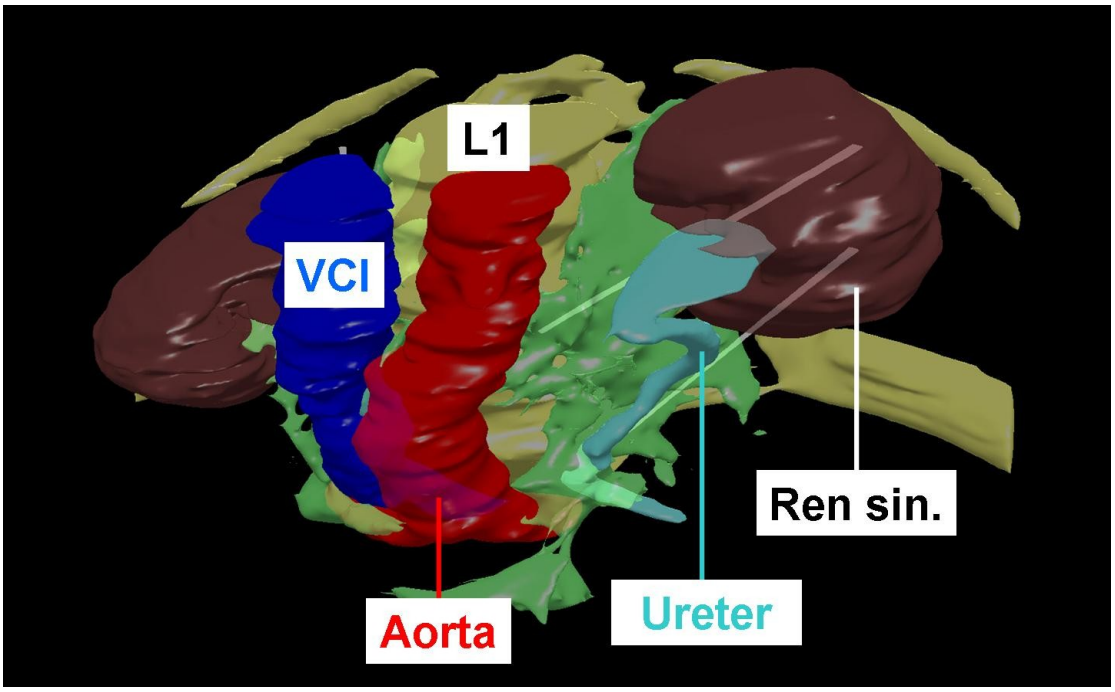

Abbildung 10: Dreidimensionale Rekonstruktion der Ausbreitung bei 6ml

So man 11ml injiziert findet sich eine durchschnittliche Ausbreitung von 134,38 ±81,84mm.Ausgehend vom 6ml Wert ergibt sich eine Steigerung um 19,51mm. In relativen Zahlen ausgedrückt entspricht dies einem Zuwachs von 16,96%

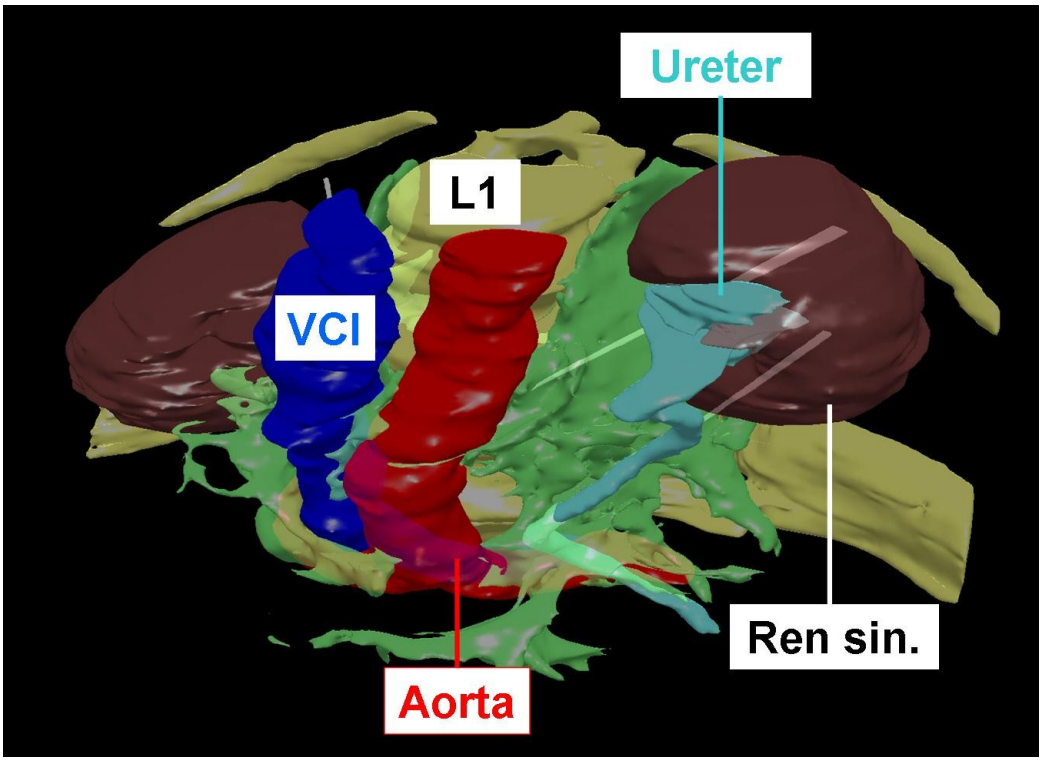

Abbildung 11: Dreidimensionale Rekonstruktion der Ausbreitung bei 11ml

Hält man sich die dargelegte Relation vor Augen, muss die Frage gestellt werden, inwieweit ein Ausdehnungszuwachs von ca. 17% im Vergleich zu den zuvor erreichten 72% gewinnbringend investiert werden kann. Für sich allein stehend mag dies noch vertretbar erscheinen, ergänzt man aber die Information, dass die Komplikationsrate von 23% bei 6ml auf satte 43% durch die Darreichung weiterer 5ml ansteigt, sollte man sich ob der Gefahr bewusst sein, dass plus 17% Ausbreitung in diesem Fall die Komplikationsrate nahezu verdoppeln. Weiters sei hier gesagt, dass nicht nur die Häufigkeit für Komplikationen steigt, sondern auch die Qualität dieser. So kam es bei der Verabreichung von 11ml unter anderem zu epiduraler und intrathorakaler Ausbreitung. -Muster die man bei 6ml gar nicht sah- Die Ausbreitung in Gebiete, die auch mit 6ml erreicht werden steigert sich logischerweise ebenfalls weiter, was zur Verstärkung eventuell schon bei 6ml zu erwartenden Nebenwirkungen führen kann.
Ein Übergreifen der Injektionslösung auf die Gegenseite in der horizontalen Ebene ist nicht erstrebenswert, weil auf diesem Wege die Aorta, wie die VCI, zumindest halbseitig umspült wird. Im Falle der Dosierung mit 11ml erzielt man einen Zusammenfluss in 45% der Fälle, bei 6ml nur in 33%.

In der vertikalen Richtung konnten wir eine Ausbreitung von mittleren 95,93 ±38,50mm messen. Bei den Messungen der 6ml Ausdehnung stellten wir Mittelwerte von 148,11 ±31,99mm fest. In absoluten Zahlen kann man hier einen Zuwachs in der Höhe von 52,17mm erkennen. Relativ gesehen, muss man von einer Erhöhung um 54,38% sprechen. In der maximalen Dosierung erkennt man eine durchschnittliche Ausdehnung von 158,29 ±30,60mm. Im Vergleich zum 6ml Ausgangswert ergibt sich dadurch eine Steigerung um 10,19mm, was relativ gesehen 6,88% entspricht.

Daraus ergibt sich die Tatsache, dass verdoppeln der Injektionslösung kaum Benefit auf die Ausbreitung bringt, denn eine Steigerung um knapp 17% horizontal und vertikal von lediglich knapp 7% spricht dafür, das größere Mengen sich nur sehr zaghaft weiter weg verteilen. In Anbetracht dieses Faktums, sollte man größeren Mengen skeptisch gegenüberstehen.
Im Angesicht dieser Daten zeigt sich eine negative Tendenz, nämlich die des Mittels, sich horizontal eher auszubreiten als vertikal, obschon jene horizontale die bedenklichere ist.

Ausbreitungsmuster entlang des Musculus psoas major

Die Einteilung in ventrales, laterales und mediales Muster sollte nicht als Beschreibung der anatomischen Achsenlehre verstanden werden; Vielmehr beziehen sich diese Angaben auf den M. psoas, an dessen lateralen und medialen Rand die häufigsten Ausbreitungen beobachtet werden konnten. Die dritte Raumrichtung betrifft dies natürlich ebenfalls.

Eine aus dieser Arbeit geborene Überlegung, führte zu einer Folgestudie. In ihr wurde versucht Gesetzmäßigkeiten der Lagebeziehung des Vorderrandes des M. psoas zum Truncus sympathicus aufzuzeigen, weil dies in der Praxis bei CT gezielten Blockaden behilflich sein könnte. Für Anwender, die den C-Bogen, also Bildwandler bevorzugen, musste natürlich eine andere Landmarke gefunden werden. In diesem Fall könnte sich der Processus costalis als brauchbarer Referenzpunkt erweisen. Genauere Aussagen sind zu diesem Fall noch nicht möglich, weil diese Studie noch nicht publiziert wurde.

Auf Grund der hier inhomogenen Nomenklatur zwischen Anatomie und klinischer Alltagssprache, sei hier kurz angemerkt, dass was in der Klinik fälschlich als Proc.

transversus der LWS bezeichnet wird, nach seiner Zuordnung embryologischer Entwicklung nach ein Rudiment der Rippen darstellt und auf diesem findet sich ein kleiner Höcker, aus welchem der Proc. transversus entstünde, so er in der Lendenwirbelsäule Ausprägung finden würde.

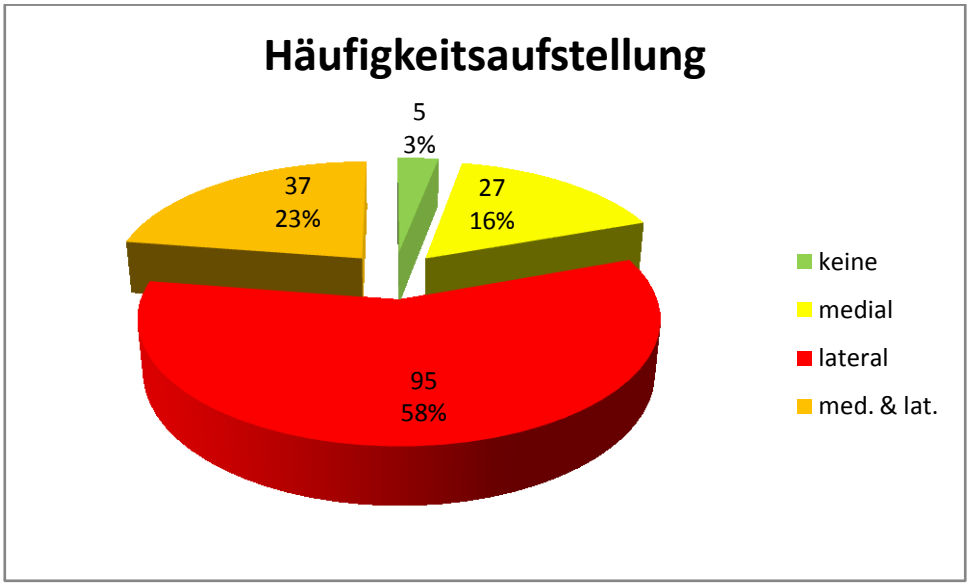

Abbildung 12: Auflistung der möglichen Ausbreitungen nach Häufigkeit

Auffälliges

Hier ergaben sich die Ausbreitungsmuster, derer wir fündig werden wollten. Im Wesentlichen injiziert man in den Raum, in dem die paraaortalen Lymphknoten mit deren Gefäßen liegen. Dort findet sich nebst genannter Strukturen der gesuchte Truncus sympathicus, sowie Fett- und Bindegewebe. Zum Nachteil gereicht die Lage der Aorta und der unteren Hohlvene, welche auch in diesem Raum liegen.
Rein optisch wirkt dieser Raum sehr einladend, da man ihn im CT gut von den umliegenden Strukturen abgrenzen kann. Allerdings imponiert dieser Raum im zu Beginn auch klein und unscheinbar lateral des Wirbelkörpers und dorsal der großen abdominellen Gefäße.
Wie sich in unserer Untersuchung zeigte, öffnet sich dieser Raum sobald man in eben diesem den Druck steigert.
Die Möglichkeiten sich auszubreiten sind mannigfaltig, allerdings auch logisch

einleuchtend. Der Einfachheit halber unterteile ich sie in ventrale, laterale und dorsale Ausbreitungsmuster:

1. **Ventrale Muster**:
   Periaortal: Ist das häufigste in dieser Untersuchung. Die Problematik einer Umspülung der Aorta ergeben sich einerseits durch den Ausfall der sympathischen Innervation derselben, was die Durchblutungsregulation des Beckens und der unteren Extremität beeinflusst. In vielen Fällen wird dieser „Nebeneffekt therapeutisch genutzt, um lästige Hyperhydrose zu behandeln.
   Das bei weitem größere Problem löst die Ausschaltung des vegetativen Nervenplexus rund um die große Bauchschlagader aus, weil dieser nicht mehr alleinig sympathische sondern auch parasympathische Nervenfasern führt. Am Abgang der Arteria mesenterica superior kann auf diesem Weg der Plexus coeliacus „mit blockiert“ werden und auf diese Weise keine überschießende, wie bei sympathischen Blockaden üblich, allenfalls aber eine verringerte bis stagnierende Darmmotilität die Folge sein.
   pericaval: Die Gefahren dieser Ausbreitung sind den oben genannten ähnlich, allerdings bei herzgesunden Patienten kein gravierendes Problem, da das Versacken des Blutes in den Beinen und die damit verbundene Mehrleistung des Herzens in der Regel gut kompensiert werden kann.
   ventral: Ist wie im Kapitel Ergebnisse und Resultate schon erörtert eine Steigerung der beiden erstgenannten Begriffe. So muss man sich Aorta und VCI umspült vorstellen, während ebenfalls weiter bis zum Ansatz an die Radix mesenterii Kontrastmittel sichtbar ist
   mesenterial: Die Ausbreitung kann in die Radix mesenterii verfolgt werden. Da das Injizierte Kontrastmittelgemisch hier eindeutig im Gekröse zu finden ist, ist es nochmals um vieles wahrscheinlicher eine, wie unter periaortal besprochene, Lähmung beider Teile des Vegetativums auszuschalten. Die logische Konsequenz wäre ein Ileus. Diese Steigerung beschreibt meines Erachten nach sehr anschaulich wie jeder mehr injizierte Milliliter das Risiko einer Komplikation entgegenzusteuern erhöht, denn von periaortal, wo dieses Risiko eines parasympathischen Blocks noch an Umstände gekoppelt vorliegt, scheint es bei Lokalisation an der Radix mesenterii schon wahrscheinlich und im Gekröse geradezu unausweichlich, dieser Folge entgegenblicken zu müssen.

Nierenstiel: Von der Steigerungsmethodik wie mesenterial als Superlativ zu verstehen, ergibt sich dieses Muster gleichfalls aus dem Folgen der dargereichten Lösung am Gefäßbaum. Hier werden allerdings Nierengefäße begleitet, über welche das Nierenbecken erreicht wird. Eine fehlende Gefäßregulation der Niere wird beim Nierengesunden, ob der Autoregulation des glomerulären Filtrationsapparates, mit Sicherheit toleriert werden, allerdings ist nicht jeder palliative Patient, der sich meist multimediziert präsentiert, als gesund zu betrachten.

2. **Laterale Muster**

lateral: Gemeint ist die Ausbreitung entlang des lateralen Rand des M. psoas, dem die Nierenkapsel gegenüber liegt. Vorerst harmlos imponierend, gelangt man über diesen Bindegewebsraum entlang der Nierenkapsel, in der eine Ausbreitung möglich ist, wenn man sie bei der Punktion durchstochen hat, an die dorsale Bauchwand, was in horizontaler Ebene auf Höhe der Lendenwirbelsäule keine größeren Bedenken auslöst. Achtsamer sollte aber diese Verteilung in der unteren LWS bzw. im großen und evtl. auch kleinen Becken beäugt werden. Hier durchstoßen nämlich Teile des Plexus lumbalis Gewebe und Faszie des M. psoas, um genau diesen Raum auf ihren Weg zur unteren Extremität durchqueren. Hier liegt die Erklärung für Blockaden des N. genitofemoralis und seiner Gefährten. Besonders argwöhnisch sollte man dieses Muster verknüpft mit der in dieser Studie erlangten Information sehen, dass die vertikale Ausbreitung schon bei Verwendung von 6ml de facto die gesamte Lendenwirbelsäule umfasst.

Nierenkapsel: Dieser Eintrag versteht sich als Verlängerung der lateralen Ausbreitung nach dorsolateral.

Fossa iliaca: Ist zusammen mit *intrathorakal* als Maximum der longitudinalen Ausdehnung zu verstehen. Die fehlende Präzision dieser Begriffe möchte ich nicht als Schlamperei verstanden wissen, sondern ergibt sich durch den Umstand die Schnittbildserien irgendwo enden lassen zu müssen. Um einen geregelten, nachvollziehbaren Ablauf zu gewährleisten konzentrierten wir die Aufnahmen aus die LWS, welche ja das Ziel unserer Betrachtung war. Sieht man nun am Beginn und oder am Ende dieser Bildabfolgen Kontrastmittel, so kann keine präzise Aussage getroffen werden, außer, dass sich das KM in die angrenzenden Regionen des Rumpfes weiter ausbreitet.

3. **Dorsales Muster**

dorsal: Im Spalt zwischen M. psoas, der hausächlich von den Bandscheiben entspringt, und den Corpora der Lendenwirbel breitet sich die Flüssigkeit in diesem Fall aus. An der dorsalen Variante ist wie an der lateralen nichts auszusetzen, solange der Pediculus vertebrae nicht erreicht wird. Abseits des Endes des Lendenwirbelkörpers bildet diese anatomische Struktur zusätzlich noch eine Begrenzung des Foramen intervertebrale, aus welchem die lumbalen Spinalnerven austreten. Gleichzeitig setzt sich an dieser Stelle der durale Überzug der Nervenwurzelnin das Epineurium fort. Dadurch ergibt sich bei einer Ausbreitung in diese Region die Gefahr das ZNS zu erreichen. Man kann also bei medialem Ausbreitungsmuster das Foramen intervertebrale als „Danger zone“ bezeichnen. Anders ausgedrückt fungiert das Foramen intervertebrale als rote Schwelle, welche auf keinen Fall, schon gar nicht bei Neurolyse, übertreten werden darf.

Foramen intervertebrale: Wie schon denkbar, können Ausbreitungen in diese Region heikle Situationen hervorrufen. Die wahrscheinlichste Komplikation ist die Blockade desaustretenden Spinalnervens. Die noch bedenklichere Variante ergibt die Ausweitung über das Foramen intervertebrale hinaus in den Wirbelkanal. In diesem Fall sprechen wir von:

epidural: Eine Ausbreitung hierher entspricht dem englischen Begriff des „worst-case-scenario“. Lokalanästhethika oder gar hochprozentiger Alkohol, der sich im epiduralen Raum befindet. Kann als Albtraum gewertet werden. Von einer singulären Spinalnervenschädigung beginnend über multiple Nervenläsionen, Plegie des betroffenen Beines, bis hin zum Querschnitt, der noch höher steigen könnte ist in diesem besonderen Fall alles denkbar.

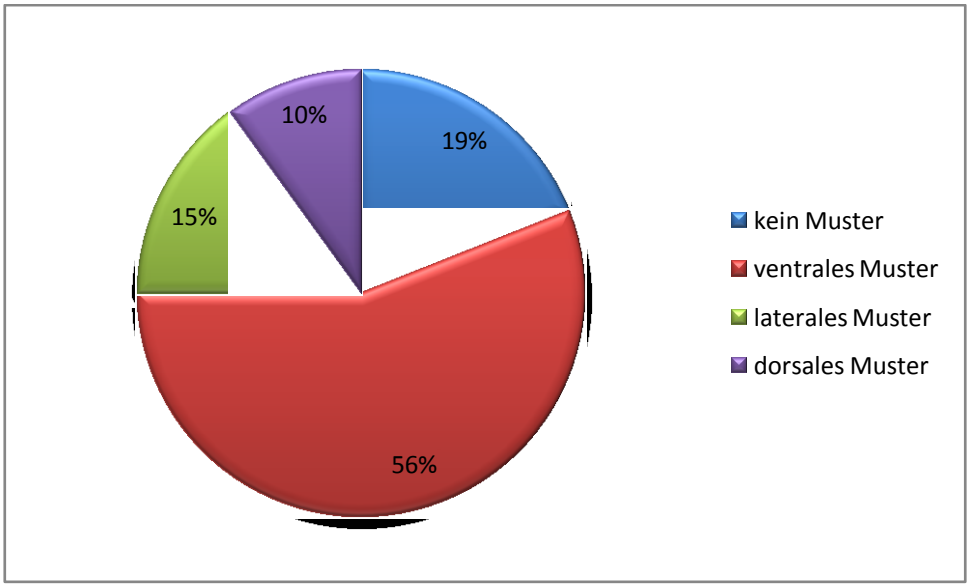

Abbildung 13: Prozentuelle Verteilung im Retroperitoneum

Mit 56% der aufgetretenen führt in dieser Studie das ventrale Muster der Ausbreitung die Tabelle an. Gefolgt von19% Infiltrationen, in denen keines dieser bedenklichen Muster erkennbar war. Das laterale Muster konnte in 15%, das dorsale in immerhin 10% der Fälle beobachtet werden. Aus diesen Angaben kann geschlossen werden, dass die ernsthaftesten Komplikation am seltensten auftreten, was ein kleinwenig zum Trost gereichen sollte.

Konfluenz

Die Zusammenflüsse haben keine exorbitant hohe Bedeutung. Trotzdem geben sie sehr schön wieder, dass injizierte Flüssigkeiten sich schnell sehr weit ausbreiten. Zusammenflüsse in der waagrechten Ebene sind mit einem zumindest halbseitigen umspülen der großen Bauchgefäße gleichzusetzen, also einer Komplikation quasi. Verbindungen zwischen den longitudinal zueinander liegenden Depots sind im Gegensatz dazu wünschenswert, bedingen sie doch zusätzlich eine Blockade des sympathischen Ganglions auf Höhe L3 ohne einer weiteren Punktion. Gefährlich sind nicht die horizontalen Konfluenzen per se, sondern die Ausbreitung weiter kranial und kaudal von der beabsichtigten Region. Generell sind schnelle vertikale Zusammenflüsse zu begrüßen, sprechen sie doch für die Verwendung kleinerer Volumina.

Komplikationen

Unerwartete Ausbreitungsmuster bringen unweigerlich Komplikationen mit sich, weil man damit andere Organsysteme affektiert. Injektionen an den sympathischen Grenzstrang, die mit hohen Volumina durchgeführt werden, bergen die Gefahr, auf andere Organe überzugreifen. Die typischen, in dieser Studie erkannten Probleme waren mesenteriale Ausbreitungsmuster, welche natürlich auch die Aorta abdominalis sowie die Vena cava inferior und deren Äste betreffen. In diesem Fall kann es bis hin zu einer zusätzlichen Blockade des Plexus coeliacus führen. In diesem Fall muss mit intestinalen Reaktionen gerechnet werden.

Ein weiteres zu beobachtendes Ausbreitungsmuster war entlang der Nierengefäße an und in das Hilum der Niere.

In den extremsten Fällen gelangte das Mittel sogar durch das Foramen intervertebrale in den Epiduralraum. Beim lebenden hätte dies einen lumbalen Querschnitt zur Folge.

In der kraniokaudalen Achse finden wir als Obergrenze eine intrathorakale Ausbreitung, in der das Mittel über die Zwerchfelldurchtritte aus der Cavitas abdominalis in das Mediastinum entschwindet.
Die kaudalste beobachtete Ausbreitung fand sich im kleinen Becken und entlang des M. psoas in der Fossa iliaca.

Angesichts dieser horrend weiten Ausbreitung im menschlichen Körper sollte man mit der Menge an injizierter Flüssigkeit so sparsam wie möglich umgehen, vor allem weil man damit eventuelle Nebenwirkungen stark verringern, oder gar ihr Auftreten verhindern kann.

Conclusio

Aus den in dieser Studie gewonnenen Daten lässt sich herauslesen, dass es wenig Sinn macht, bei insuffizientem Block einfach mehr Volumen zu verwenden. Die Ausdehnung ändert sich nur mehr geringfügig und das meist in Räume, die nicht erreicht werden wollen.

Bei der Ausbreitung des injizierten Mittels spielt der Rand des M. psoas eine wesentliche Rolle. Die Fälle in denen das Volumen sich nicht entlang des besagten Muskels ausbreitet sind verschwindend gering. Für die Praxis würde das bedeuten, wer den Psoas-Muskel bei der Punktion erkennen kann ist wesentlich im Vorteil, da man die Ausbreitung eventuell steuern kann.

Diese Technik „blind“ anzuwenden ist nach 200 von uns durchgeführten Punktionen als grob fahrlässig einzustufen, da man ohne Kontrolle zwischen 7 und 15cm in die Tiefe des Patienten eindringt und durch das „verlieren des knöchernen Widerstandes“ die Punktionsstelle findet. Es klingt unwahrscheinlich durch nicht-erfahren eines in der Tiefe gedachten Widerstandes eine in den meisten Fällen eine ideale Nadelposition zu erreichen. Jemand der diese Methode erlernt hat, sie viele Jahre regelmäßig praktiziert, sollte sich hier nicht angegriffen fühlen, allerdings stelle ich das Erlernen der Methode in Frage, weil man unweigerlich auf Komplikationen treffen wird und man aus Unsicherheit, die Nadelposition betreffend erst weder dazu neigt höhere Volumina zu verwenden.

Bei angeschlossenen Präparationen im Zuge von Folgestudien, auf die in dieser Arbeit teilweise Bezug genommen wird, weil das Erstellen eines Papers weniger Aufwand, denn eine Diplomarbeit darstellt, haben wir festgestellt, dass die bindegewebige Hülle in die den sympathische Grenzstrang umgibt sich auf die Faszie des M. psoas auflegt. Aus diesem Grund ist es unbedingt notwendig mit der Öffnung der Nadel durch den Muskel zu stoßen, denn sonst verhindert seine Faszie das Umspülen der angestrebten Struktur.
Gleichzeitig hilft dieser Aspekt bei der Reduktion des Infiltrats, da man mit präziser Nadelpositionierung eben weniger große Ausbreitungsmuster und dadurch weniger Volumen benötigt.

Die Verabreichung von 11ml ist, obschon in der aktuellen Literatur als gängig beschrieben, eine komplikationsträchtige Menge und sollte möglichst selten, besser aber überhaupt nicht verwendet werden.

Eine Folgestudie beschäftigt sich mit der Entfernung des Truncus sympathicus zum Vorderrand des Psoas, der im Computertomogramm und zur Basis des Processus costalis auf den diversen Wirbelhöhen der Lendenwirbelsäule, der unter Bildwandler sichtbar ist, um Empfehlungen zur richtigen Entfernung, sprich Nadeltiefe, von besagten Strukturen auf definierten Höhen geben zu können und somit für bessere Orientierung und mehr Sicherheit Sorge tragen zu können.

Sehr häufig führte bereits die Menge von 6ml zu einem Zusammenfluss der linken und rechten Seite in der horizontalen Ebene. Da man, um dies zu erreichen die Aorta und die untere Hohlvene zumindest an einer Seite Umspülen muss, sollte man auch aus diesem Aspekt Volumen reduzieren.

Schon während der Datenerfassung für diese Studie wurden weitere Fragen aufgeworfen, die den Rahmen dieses Projektes gesprengt hätten und im Nachhinein nicht an diesen Daten untersucht werden konnten. Daraus ergaben sich vier Folgestudien auf welche in dieser Arbeit auch Bezug genommen wird.

Der erste näher untersuchte Aspekt war, ob man exakte Angaben zum Eintritt des Grenzstranges in die Cavitas abdominalis, und seinen Abstand zu zwei Referenzstrukturen, von denen jeweils eine im CT und eine unter Bildwandler eindeutig identifizierbar ist.

Die zweite Fragestellung, die einer weiteren Untersuchung unterzogen wurde, war die Frage, welche Auswirkungen degenerative Veränderungen der Wirbelsäule auf die Topographie der benachbarten Strukturen haben. Darin ergab sich als Succus hier kurz umrissen, dass zwar wohl Tendenzen nach laterodorsal sichtbar sind, aber der sympathische Grenzstrang genauso gut ventromedial und sogar, auf dem Osteophyten angewachsen, diesen in seiner Wuchsrichtung nach ventolateral begleiten kann. Daraus ergibt sich die Konsequenz, einen Spondylophythen nach Möglichkeit immer zu umspülen, was in der Theorie mit Bestimmtheit leichter postuliert, als praktisch durchgeführt ist. (Feigl GC, 2011)

Was als direkte Überleitung für die nächste diesbezügliche Studie fungiert, da sich die Frage Stellte, ob denn der Truncus sympathicus im MRT sichtbar sei. Zu unserer großen Verwunderung konnten wir ihn wirklich einer Struktur in MRT Bildern zuordnen. Daraus ergibt sich die Möglichkeit in schwierigen Fällen durch Vermessung von MRT Bildern die Nadelposition noch weiter optimieren zu können.

Natürlich bedeutet die höhere Kosten, was uns auf die Idee brachte die CT-gezielte mit der Bildwandlermethode direkt zu vergleichen, worin der Bildwandler sich als eindeutig schneller herausstellte.

Durch die anfänglich eigentlich eher simpel anmutende Fragestellung ergab sich schlussendlich ein ganzer Pool aus Fragestellungen, die für viel Forschungsarbeit sorgten. Ich fand es ausgesprochen schön und aufregend, daran teilgehabt haben zu dürfen.

Literaturverzeichnis

Anderhuber F, B. A. (2003). Spatium retroperitoneale. In Waldeyer, *Anatomie des Menschen 17th Edition.* de Gruyter.

Baron, R., Schattschneider, J., Binder, A., Siebrecht, D., & Wasner, G. (2002). Relation between sympathetic vasoconstrictor activity and pain and hyperalgesia in complex regional pain. *Lancet* .

Benninghoff, & Drenckhahn. (2004). *Anatomie 16. Auflage.* München: Elsevier.

Berry, M., Standring, S., & Bannister, L. (1995). *Gray´s anatomy.* Livingston,New York, Edinburgh, London: Ed Williams Pl. 38th.

Bonica, J. (1954). *The management of pain.* Philadelphia: Lea & Febinger.

Brown, E., & Kunjappan, V. (1975). Single-needle lateral approach for lumbar sympathetic block. *Anest Analg* .

Cherry, D., & Rao, D. (1982). Lummbar sympathetic and coeliac plexus blocks. *Br. J. Anesth* .

Corning, H. (1939). Grosse Gefäßstämme, Grenzstränge des Sympathicus und Ureteren im Retroperitonealraum. In C. HK, *Lehrbuch der topographischen Anatomie.* München: Begmann JF.

Dosch, P. (1983/84). Technik und Indikation der Injektionen an den abdominellen Grenzstrang. *Neuraltherapie nach Huneke: Freudenstädter Vorträge 9th Vol.*

Feigl GC, K. M. (2011). Topography of the lumbar sympathetic trunk in normal lumbar spines and with spondylophytes: is there any difference?

Gustorff B, H. K. (2003). Regionale Schmerztherapie. In v. A. Niesel HC, *Lokalanästhesie, Regionalanästhesie und Schmeztherapie.* Thieme.

Haynsworth RF, N. C. (1994). Intralymphtic injection: an other complication of lumbar sympathetic block. *Anesthesiology* .

Heberer, K. T. (1993). *Chirurgie und angrenzende Gebiete 6. Auflage.* Berlin, Heidelberg, New York: Springer-Lehrbuch.

Hollinshead, W. (1961). The sympathetic system in the abdomen. In H. WH, *Anatomy for Surgeons: Volume 2.* Harper and Brothers.

Iliasch, H., Likar, R., & Stanton-Hicks, M. (2007). CT use in pain management. *Tech Reg Anest pain Manag* .

Kitoh, T., Kobayshi, K., Ina, H., Ofusa, Y., Otagiri, T., Tanaka, S., et al. (2006). Effects of lumbar sympathetic ganglion block for a patient with amyotrophic lateal sclerosis. *Anesth* .

Klopfer, G. (1983). Neurolytic sympathetic blockade: A modified teechnique. *Anest Intense Care* .

(2008). *Leitlinien für Diagnostik und Therapie in der Neurulogie; 4. überarbeitete Auflage.* Stuttgart: Georg Thieme.

Leonhardt, H., & Zilles, K. (1988). Retroperitonealraum. In K. Rauber, *Anatomie des Menschen: 4. Auflage: Topogrraphie der Organsysteme, Systematik der peripheren Leitungsbahnen.* New York: Thieme Stuttgart.

Maier C, G. W. (2002). Severe bleeding following lumbar sympathetic blockade in two patients under medication with irreversible patelet aggregation inhibitors. *Anesthesiology* .

Maier, C., & Gleim, M. (1998). Diagnostik und. Therapie des sympathisch unterhaltenen Schmerzes. *Schmerz* .

Maranhao-Filho, P., Martins, M., & Lopes, H. (1995). Horner´s syndrome and brachial paresis as a complication of lumbar sympathetic block. *Arq Neuropsiquiatr* .

Nordmann, G., Lauder, G., & Grier, D. (2006). Computed tomography guided lumbar sympathetic block for complex regional pain syndrome in a child: A case report and review. *European Journal of Pain* .

Rocco, A., Palombi, D., & Raeke, D. (1995). Anatomy of the lumbar sympathetic chain. *Reg Aaest* .

Sayson SC, R. S. (1997). Incidence Of genitofemoral nerve block during lumbar sympathetic block: a comparison of two injection sites. *Reg Anest* .

Schmid, M., Kissling, R., Curt, A., Jaschko, G., & Hodler, J. (2006). Sympathetic skin response: Monitoring of CT-guided lumbar sympathetic blocks. *Radiology* .

Speckmann, H. K. (2008). *Physiologie 5. Auflage.* München: Elsevier.

Spiess, G. (1906). *Die Bedeutung der Anästhetika in der Entzündungstheorie.* München: med. Wschr. 23.

Sprague, R., & Ramamurthy, S. (1990). Identification of the anterior psoas sheath as a landmark for lumbar sympathetic block. *Reg Anesth* .

Thiel, W. (1992). Die Konservierung ganzer Leichen in natürlichen Farben. *Ann Anat* .

Thiel, W. (1969). Spatium retroperitoneale. In T. W, *Lehrbuch der topographischen Anatomie 3. Auflage.* Berlin, Heidelberg, New York: Springer.

Umeda, S., Arai, T., Halano, Y., Mori, K., & Hoshino, K. (1987). Cadaver anatomic analysis of the best site for chemical lumbar sympathectomy. *Anesth Analg* .

Umfahrer, P., Santler, G., Preidler, K., & Weiglein, A. (2002). Anatomische und magnetresonaztomographische Untersuchung einer neuen Technik der Leitungsanästhesie des Nervus mandibularis. *Somatologie* .

Wallace, G. (1955). A lateral approach for lumbar sympathetic nerve block.

Weyland, A., Weyland, W., Carduck, H., Hildebrandt, J., & Kettleer, D. (1993). Optimierug der bildverstärkergesteuerten Technik lumbaler Sympathikusblockaden. *Anaesthesist* .

Wills, M., Korbon, G., & Arasi, R. (1988). Horner´s syndrom resulting from a lumbar sympathetic block. *Anaesthesiology* .

Anhang - Auswertebogen

Data of lumbar sympathetic trunc

Number of investigated cadaver: Date:

Cadavernumber:

Age: Sex: m/f Height: Weight:

Illnesses:

Cause of death:

Method: Contrast/NaCl: 1:1

Inferior margin of 2nd vertebra YES NO
Position of needle tip:
Inferior margin of 4th vertebra: Yes NO
Position of needle tip:

Injection at level of L2:

First injection of 1ml of contrast (assessment): CTSCAN
Right:

Left:

Injection of additional 5ml (total 6ml): CTSCAN
Right:

Left:

Injection of additional 5ml (total 11ml): CTSCAN
Right:

Left:

Injection at level of L4:

First injection of 1ml of contrast (assessment) : CTSCAN
Right:

Left:

Injection of additional 5ml (total 6ml): CTSCAN
Right:

Left:

Injection of additional 5ml (total 11ml): CTSCAN
Right:

Left: