

# **Diplomarbeit**

## **Retrospektive Datenauswertung von 6 Patient\*innen aus der Studie „Potentiale der Piezocisionstechnik zur Beschleunigung der kieferorthopädischen Zahnbewegung. Ergebnisse einer prospektiven randomisierten kontrollierten Studie beim Lückenschluss.“**

eingereicht von

**Andrea Johanna Sieglinde Krebs**

zur Erlangung des akademischen Grades

**Doktorin der Zahnmedizin**

**(Dr<sup>in</sup>. med. dent.)**

an der

**Medizinischen Universität Graz**

ausgeführt an der

**Universitätsklinik für Zahnmedizin und Mundgesundheit**

ausgeführt an der

Klinischen Abteilung für Orale Chirurgie und Kieferorthopädie

unter der Anleitung von

**Assoz. Prof. Priv.-Doz. Dr.med.univ. Dr.med.dent. et scient.med.  
Michael Payer**

**und**

**Dr. med. dent. Elisabeth Harrer-Bantleon**

Graz, 03. August 2021

---

*Eidesstattliche Erklärung*

*Ich erkläre ehrenwörtlich, dass ich die vorliegende Arbeit selbstständig und ohne fremde Hilfe verfasst habe, andere als die angegebenen Quellen nicht verwendet habe und die den benutzten Quellen wörtlich oder inhaltlich entnommenen Stellen als solche kenntlich gemacht habe.*

*Graz, am 03. August 2021*

*Andrea Johanna Sieglinde Krebs eh.*

## Danksagungen

Ich möchte mich von Herzen bei meinen Betreuern Prof. DDr. Payer und Dr. Harrer-Bantleon bedanken, die zu jeder Tageszeit sowohl per E-Mail als auch persönlich erreichbar waren. Sie haben mich nicht nur bei der Verfassung dieser Arbeit unterstützt, sondern auch durch mein chirurgisches Praktikum geführt und mir bei meiner zahnmedizinischen Entwicklung geholfen.

Großer Dank geht an meine Familie, an meine Eltern und meine drei älteren Schwestern, die mir mein ganzes Studium über zur Seite gestanden sind, mir den Rücken gestärkt und immer an mich geglaubt haben.

Danke Carola, dass du jedes Mal vor Stolz platzst, wenn du von mir als Zahnmedizinerin sprichst.

Danke insbesondere dir, liebe Viola, dass du mir in Graz in meiner Studienzeit meine Familie warst und mit mir zusammen gewohnt hast. Du warst es nie müde, mir gut zu zureden oder meine Tränen zu trocknen.

Danke liebe Mami, dass du mir von klein auf eine Heldin im weißen Kittel warst und mich somit zu diesem Beruf geführt und inspirierst hast.

Danke lieber Papi, dass du mir gezeigt hast, dass es sich lohnt in manchen Situationen einen kühlen Kopf zu wahren und pragmatisch zu bleiben. Nicht alles verdient eine Reaktion.

Danke an meine Studienkollegen, die über Jahre zu meiner „Zahni-Familie“ geworden sind, ohne euch wäre das Studienleben nicht das gewesen, was es war. Ihr habt in der Ärztetechnik immer ein offenes Ohr, eine tröstende Schulter oder ein Lächeln für mich bereitgehalten.

Danke an meine Freunde, die mir mit Rat und Tat in jeglicher Situation zur Seite gestanden sind.

Tausend Dank gilt auch meiner besseren Hälfte, Sebastian. Du bist mein Ruhepol und hast mich auf meinem Studienweg unterstützt, wie niemand anderer.

Danke an J.S. Bach, deine 6 Cellosuiten habe ich beim Erstellen dieser Arbeit rauf und runter gehört.

# Inhaltsverzeichnis

<b>Danksagungen</b>	<b>ii</b>
<b>Inhaltsverzeichnis</b>	<b>iii</b>
<b>Abkürzungen &amp; deren Erklärung</b>	<b>v</b>
<b>Abbildungsverzeichnis</b>	<b>vi</b>
<b>Tabellenverzeichnis</b>	<b>vii</b>
<b>Zusammenfassung</b>	<b>viii</b>
<b>Abstract</b>	<b>x</b>
<b>1 Einleitung</b> .....	<b>1</b>
1.1 Piezoelektrische Chirurgie.....	1
1.1.1 Die Funktionsweise der Ultraschallchirurgie.....	2
1.1.2 Vor- und Nachteile.....	4
1.1.3 Chirurgische Anwendungsgebiete in der Zahnheilkunde.....	5
1.2 Piezocisionstechnik.....	5
1.2.1 Historische Entwicklung.....	5
1.2.2. Piezocisionstechnik.....	7
1.3 Prävalenz von Schatlücken im Seitenzahnbereich.....	10
1.4 Kieferorthopädischer Lückenschluss.....	11
<b>2 Material und Methoden</b> .....	<b>13</b>
2.1 Studiendesign.....	13
2.1.1 Einschlusskriterien.....	13
2.1.2 Ausschlusskriterien.....	14
2.2 Studienablauf.....	14
2.2.1 Schematischer Ablauf.....	16
2.3 Darstellung eines Studienfalls anhand von Fotos.....	18
<b>3 Ergebnisse – Resultate mit graphischen Darstellungen</b> .....	<b>21</b>
3.1 Statistische Auswertung.....	21
3.2 Lückenschluss.....	22

---

iii

<b>4</b>	<b>Diskussion</b> .....	<b>23</b>
<b>5</b>	<b>Konklusion</b> .....	<b>25</b>
<b>6</b>	<b>Literaturverzeichnis</b> .....	<b>26</b>

## Abkürzungen und deren Erklärung

- OP: Operation
- Restitutio ad functionem: Abheilung einer Erkrankung, bei welcher der Funktionszustand des Gewebes, der vor der Erkrankung bestand, weitgehend wiederhergestellt wird
- N. alveolaris inferior: Nervus alveolaris inferior
- CT: Computertomographie
- RAP: regional acceleratory phenomen= Phänomen der regionalen Beschleunigung
- DVT: Digitale Volumentomographie
- BOP: Bleeding on probing
- FOA: Fachoberarzt
- KS: Kontrollseite
- US: Untersuchungsseite

## Abbildungsverzeichnis

Abbildung 1: Piezotom mit angeschlossenem Handstück	2
Abbildung 2: Piezoelektrische Sägen	2
Abbildung 3: Piezosäge mit Kalibrierungen	3
Abbildung 4: Knochenblöcke	6
Abbildung 5: Setzen von Incisionen mittels Skalpell nach lokaler Anästhesie	8
Abbildung 6: Piezocisionen mittels Piezotom	8
Abbildung 7: Die Tiefe der Piezocision	8
Abbildung 8: Visite 1	18
Abbildung 9: OP-Beginn	18
Abbildung 10: Die intraoperativ gesetzten Incisionen	18
Abbildung 11: Piezocisionen mittels chirurgischer Piezosäge	18
Abbildung 12: Die gesetzten Piezocisionen	18
Abbildung 13: Tunnelierung mittels Freer	18
Abbildung 14: Intraoperative Augmentation mittels „easy-graft™Classic	18
Abbildung 15: Applikation von „easy-graft™Classic“ mittels Freer	19
Abbildung 16: Setzen von Einzelknopfnähten im Bereich der Incisionen	19
Abbildung 17: Visite 6	19
Abbildung 18: Visite 8	19
Abbildung 19: Visite 10	20
Abbildung 20: Kontrollseite Regio 45	20
Abbildung 21: Untersuchungsseite Regio 35	20
Abbildung 22: 1 Jahr Post-OP	20
Abbildung 23: Lückenschluss mm im zeitlichen Verlauf	22

## **Tabellenverzeichnis**

Tabelle 1: t-Test für verbundene Stichproben

21

# **Zusammenfassung**

## **Einleitung**

Der kieferorthopädische Lückenschluss ist nach wie vor ein aktuelles Thema in der Zahnheilkunde. Deswegen stellt sich die Frage, mit welcher Methode man diesen am besten beschleunigen könnte. Eine, in der Literatur, häufig umstrittene Methode stellt die Piezocisionstechnik dar. Bei diesem chirurgischen Eingriff wird von einer verkürzten Behandlungsdauer gesprochen.

Die fehlenden Studien erlauben jedoch auf wissenschaftlicher Ebene nur schwer einen Überblick über diese Thematik. Wie viel Behandlungszeit erspart sich der\*die Patient\*in im Vergleich zum herkömmlichen kieferorthopädischen Lückenschluss?

## **Methode**

In dieser retrospektiven Pilotstudie wurde die Auswirkung einer chirurgischen Piezocision auf den kieferorthopädischen Lückenschluss untersucht. Insgesamt wurden 6 Proband\*innen mit einer beidseitigen Lücke entweder im Ober- oder Unterkiefer aufgenommen, wobei auf einer Seite der Lückenschluss auf herkömmliche Art, auf der anderen Seite mit Unterstützung durch Piezocisionen behandelt wurde. Untersuchungsseite und Kontrollseite wurden randomisiert zugeteilt.

## **Ergebnisse**

6 Patient\*innen wurden bei einem Kiefer mittels Piezocisionstechnik unterstützt und vergleichend dazu am anderen Kiefer mittels herkömmlichen Lückenschlusses behandelt. Hinsichtlich des Fortschrittes des Lückenschlusses resultierten sehr ähnliche Ergebnisse beim Vergleich der beiden Gruppen. Die Untersuchungsseite wies nach 2,4 und 6 Monaten Post-OP einen schnelleren Fortschritt des Lückenschlusses als die Kontrollseite auf.

## **Diskussion**

Das primäre Ziel dieser retrospektiven Studie war, die Effizienz der Piezocisionstechnik im Zuge des kieferorthopädischen Lückenschlusses im Vergleich zum herkömmlichen Lückenschluss zu zeigen. Dieses chirurgische Verfahren wurde innerhalb von 2 Jahren (2016-2018) an der Klinischen Abteilung für Orale Chirurgie und Kieferorthopädie, mit einer Studienfallzahl von 6 Patient\*innen, durchgeführt.

Wir beobachteten statistisch keine relevanten Unterschiede bezüglich des Lückenschlusses an der Untersuchungsseite im Vergleich zur Kontrollseite.

Um unsere Ergebnisse zu validieren, wäre es notwendig, randomisierte klinische Studien mit größeren Studienpopulationen durchzuführen.

# **Abstract**

## **Introduction**

Orthodontic gap closure is still a hot topic in dentistry. Therefore, the question arises as to which method would be the best to accelerate this process. One method often discussed in the literature are corticotomy-facilitated orthodontics. This surgical procedure is said to shorten the treatment time.

However, the lack of studies makes it difficult to verify this statement. The aim of this case series was the comparison of treatment time in patients undergoing corticotomy-facilitated orthodontics to patients with conventional orthodontic gap closure.

## **Methods**

In this retrospective pilot study, the two different procedures were compared. Both used for orthodontic gap closure. A total of 6 patients with a bilateral gap in either the maxilla or mandible were included in the study.

On one side, the gap was closed in the conventional way, on the other side a corticotomy was performed with a piezo device to support the gap closure. Test side and control side were randomly assigned.

## **Results**

6 patients were supported with piezision technology on one side and treated with conventional gap closure on the other side of the jaw.

The results of the comparison of the two groups were very similar. No significant differences could be observed. However, the examination side showed a faster gap closure than the control side at the visit after 2, 4 and 6 months post-op.

## **Discussion**

The primary objective of this retrospective study was to demonstrate the efficiency of the piezocision technique during orthodontic gap closure compared with conventional gap closure. This surgical procedure was performed within 2 years (2016-2018) at the Clinical Department of Oral Surgery and Orthodontics, with a study case load of 6 patients. We did not observe any significant differences regarding gap closure at the study site compared with the control site.

To validate our results, it would be necessary to perform randomized clinical trials with larger study populations.

# 1 Einleitung

Die orale Chirurgie erzielte in den letzten Jahren in vielen Bereichen verschiedenste Fortschritte. Dies ist nicht nur auf neue Materialien und die Verwendung aktueller technischer Geräte, sondern auch auf genaueste Operationstechniken zurückzuführen.

Um den Operations- und Heilungsverlauf so kurz wie möglich zu halten, werden besonders schonende Operationsverfahren verwendet. Dabei gilt das Ziel eine „restitutio ad functionem“ zu erlangen (1).

In den letzten Jahren wurde man vor allem technischen Schwierigkeiten gegenübergestellt, die es zu lösen galt. Je nach Aufwand und Invasivität des oralchirurgischen Eingriffs in den Diensten optimaler Funktionalität und Ästhetik, gestaltet sich die gesamte Operation risikoreicher und somit hat man mit einer entsprechend erhöhten Morbidität zu rechnen (2).

Zur Darstellung des Operationsgebietes ist meist die Abpräparation der Weichgewebe nötig. In dieser heiklen Phase werden nicht selten intraoperativ anatomische Weichteilstrukturen wie Nervengewebe oder Schleimhäute (z.B. Schneidersche Membran) verletzt (3).

Das Weichgewebe wird bei Piezocision nur minimal invasiv vertikal über piezoelektrischen selektiven Schnittführung im Hartgewebe geschnitten, und somit die Verletzungsgefahr und postoperative Morbidität minimiert. Erstmalig wurde diese Schnitttechnik Mitte der 70er-Jahre von Horton dargestellt (4).

Sie wurde in den zurückliegenden Jahren intensiv bis zur Praxisreife weiterentwickelt (5).

## 1.1 Piezoelektrische Chirurgie

### 1.1.1 Wie funktioniert piezoelektrische Chirurgie?

(Die Funktionsweise der Ultraschallchirurgie)

Das Piezotom besteht in der Regel aus einem Haupttriebwerk, an dem ein Handstück und ein Fußschalter angeschlossen ist.

Dieses hat eine Halterung für das Handstück, und enthält Bewässerungsflüssigkeiten, zudem gibt es einen einstellbaren Wasserstrahl von 0-60 ml/Minute durch eine Peristaltikpumpe (5, 10).

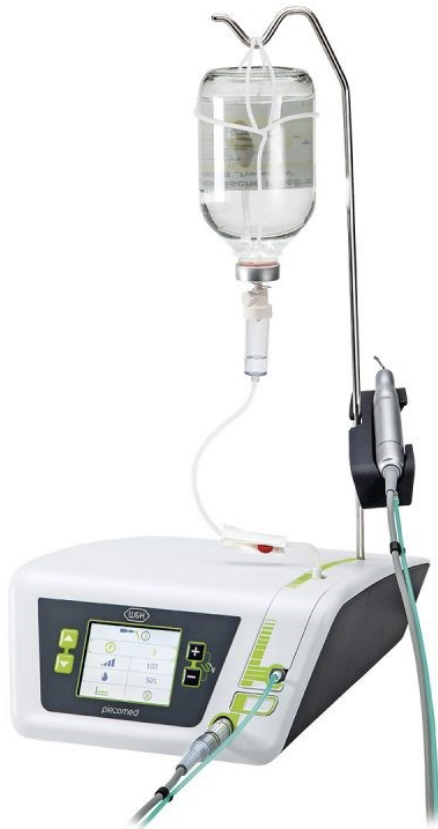

Abb. 1: Piezotom mit  
angeschlossenem Handstück  
(59)



Abb. 2: Piezoelektrische Sägen  
(60)

Die Ultraschallchirurgie basiert auf einer modulierbaren Arbeitsfrequenz von zirka 25 bis 30 kHz. Die dabei realisierte mehrdimensionale Bewegung der Instrumentenspitzen setzt

sich aus der Überlagerung zweier Schwingungen zusammen: Einer horizontalen Schwingung von 60 bis 200  $\mu\text{m}$  und einer vertikalen Schwingung von 20 bis 60  $\mu\text{m}$ .

Durch rein mikrometrische Vibrationen kommt ein äußerst präziser Schneidevorgang zustande. Weiters ergibt sich aufgrund des physikalischen Phänomens der Kavitation eine blutfreie Stelle. Außerdem sorgt das Fehlen von Makrovibrationen für eine einfachere Handhabung, eine umfassende interoperative Kontrolle sowie eine daraus resultierende Erhöhung der Sicherheit (6).

Das Gerät arbeitet mit einer modulierten funktionellen Frequenz von 25 bis 30 kHz. Um Weichgewebe zu schneiden muss eine Frequenz von 50 kHz vorhanden sein, aus der herabgesetzten Frequenz ergibt sich die Sicherheit einer reinen Hartgewebsbehandlung. Die überbleibende Energie wird als Wärme an das Weichgewebe abgegeben, dessen Kühlung wird über ein Pumpsystem des Gerätes sichergestellt. Damit es zu einer möglichst effektiven Kühlung kommt, wird die Lösung auf 4°C gekühlt.

Das Handstück kann mit verschiedenen Spitzen für die Präparation der Weichteilgewebe, das Schneiden von Knochen, Osteoplastik und Osteotomie verwendet werden.

Im Gegensatz zu oszillierenden Mikrosägen ist die Bewegung der Piezosurgery®-Skalpellschneidspitze sehr gering.

Der Kliniker übt bei der Verwendung herkömmlicher Mikrosägen einen gewissen Druck aus, verglichen mit dem Piezosurgery®-Gerät wird hier nur ein sehr geringer Druck benötigt. Dadurch ergeben sich ein hochpräziser Schnitt und weniger Beschwerden für den Patienten. Bei maximalem Druck, wenn sich die Spitze des Instruments nicht bewegt und nur Wärme erzeugt wird, warnt ein Ton vor einer Knochenschädigung (7).

Bei korrekter Bedienung des Piezochirurgiegerätes zeigen die Ergebnisse, dass keine langanhaltenden Temperaturerhöhungen über 47 °C zu erwarten sind und somit keine irreversiblen thermischen Schäden im Knochen verursacht werden (8).



Abb. 3: Piezosäge mit Kalibrierungen, um Schnitttiefe zu sehen (61)

## 1.1.2 Vor und Nachteile der Piezo Chirurgie

Die piezoelektrische Chirurgie bietet drei entscheidende Vorteile, welche ihr in der Oralchirurgie eine Sonderrolle zuweisen:

- Das Instrument ist wesentlich handlicher und einfacher in der Anwendung durch das Fehlen von Makrovibrationen. Weiters wird eine bessere intraoperative Kontrolle mit höherer Sicherheit beim Schneiden in schwierigen anatomischen Regionen ermöglicht (9).
- Die selektive Schnittführung erlaubt es, in unmittelbarer Nachbarschaft von Weichgeweben zu operieren, ohne diese dabei zu verletzen. Bei Sinusbodenelevationen kann z. B. der vestibuläre Knochendeckel bis zur Sinusmucosa mit einem minimalen Risiko der Perforation präpariert werden. Ebenso können bei tief verlagerten Weisheitszähnen, welche in engem Kontakt zum N. alveolaris inferior sind, die Wurzeln vom Knochen gelöst werden, ohne dabei den Nerv zu verletzen. Gleiches gilt für Nerventranspositionen (10).
- Ein zusätzlicher Komfort während des Arbeitens wird durch eine ideale Sicht über das Operationsgebiet gegeben. Der Schnitt im Knochen ist fast vollständig blutfrei, die Gründe lassen sich durch die Art der Vibration des Instrumentes und der Kühlmittelführung erklären. Während bei einer oszillierenden Säge der Blutfilm im Schnitt hin und her bewegt wird, spült das Piezoinstrument in allen Raumebenen mit hochfrequenter Vibration das Blut zu jeglichem Zeitpunkt weg. Die Folge ist eine ideale Sicht über das Operationsgebiet (11).

Weiters ist es als Vorteil zu sehen, dass im Gegensatz zu den Makrovibrationen und dem extremen Lärm, die bei Bohrverfahren entstehen, die Piezochirurgie weniger Vibrationen und Lärm erzeugt, wodurch der psychische Stress und die Angst des\*der Patienten\*Patientin während der Osteotomie unter Lokalanästhesie minimiert werden (12).

Der größte Nachteil des Verfahrens mit dem Piezochirurgiegerät der sich bis jetzt in der Literatur zeigt, ist die erhöhte Operationszeit, die aber unter Berücksichtigung aller Vorteile akzeptiert werden kann (13).

## **1.1.2 Chirurgische Anwendungsgebiete in der Zahnheilkunde**

- Zahnextraktionen (v.a. präimplantologisch)
- Alveolarkammexpansion
- Sinusbodenaugmentation
- Knochentransplantation
- Implantat-, Transplantatbetaufbereitung
- chir. Kronenverlängerung
- Kortikotomie

## **1.2 Piezocisionstechnik**

### **1.2.1 Historische Entwicklung**

Chirurgisch unterstützte kieferorthopädische Zahnbewegungen werden seit 1800 eingesetzt. Cunningham präsentierte 1893 auf dem internationalen Zahnärztekongress in Chicago "Luxation, oder die Sofortmethode zur Behandlung unregelmäßiger Zähne". Er verwendete mesiale und distale interseptale Osteotomien mit einer Kreissäge, um palatinal geneigte OK-Zähne zu repositionieren und stabilisierte sie in korrekter Okklusion mit Metallschienen oder Drahtligaturen für 35 Tage.

Es war Heinrich Köle, der mit seiner Publikation aus dem Jahr 1959 die Grundlage für die Entwicklung der Kortikotomie bildete (14).

Köle war der Ansicht, dass die Kontinuität und Dicke der dichteren Schicht des kortikalen Knochens den größten Widerstand gegen Zahnbewegungen bot.

Er stellte die Theorie auf, dass er durch die Unterbrechung der Kontinuität dieser kortikalen Knochenschicht Knochenblöcke schuf, in die die Zähne eingebettet waren.

Er popularisierte das Verfahren in der englischen Literatur mit seiner "Bony Block"-Technik (14).

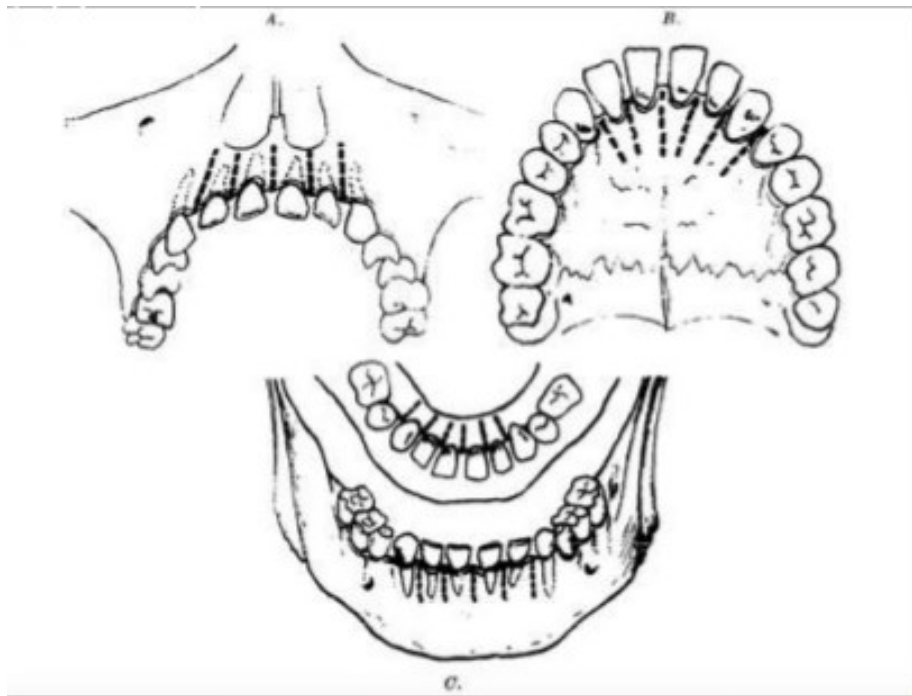


Abb. 4: Knochenblöcke, Köle H.: Surgical operations of the alveolar ridge to correct occlusal abnormalities. (62)

Bell und Levy veröffentlichten 1972 die erste experimentelle Studie zur alveolären Kortikotomie an 49 Affen.

Sie beschrieben ein Modell der vertikalen interdentalen Kortikotomie, das als Osteotomie hätte angesehen werden müssen, da es alle dento-ossealen Segmente mobilisierte. Zusätzlich führten sie gleichzeitig eine Reflektion der labialen und palatinalen Lappen durch, welche die Blutversorgung der Frontzähne deutlich beeinträchtigte. Eine histologische Studie zeigte das Risiko eines solchen Eingriffs (vollständige Mukoperiostablösung plus Durchtrennung des Markknochens) für die Vaskularität der Zahnpulpa und des umgebenden Markknochens. Sie zeigten ausgeprägte avaskuläre Zonen, die sich mit Ausnahme der zentralen Schneidezähne nach 3 Wochen postoperativ progressiv erholten (15).

Duker et al. führte 1975 ein Experiment an Beagle-Hunden durch. Damit zeigte er, dass eine noch schnellere Zahnbewegung nach erfolgter Kortikotomie durch Tragen kieferorthopädischer Apparatur erreicht werden kann (16).

Im Jahr 2001 stellten Wilcko, et al. jedoch das Konzept der "knöchernen Blockbewegung" in Frage.

Beim Vergleich von CT-Scans vor und nach der Kortikotomie wurde eine Demineralisierung von Alveolarknochen über der Wurzelprominenz des bewegten Zahnes deutlich. Diese Demineralisierung trat bei den Kortikotomieschnitten sowohl auf der Druckseite als auch auf der Zugseite der Zähne auf.

Die anfängliche alveoläre Demineralisation und die nachfolgende Remineralisation entsprachen den physiologischen Ereignissen im Zusammenhang mit RAP und nicht der "knöchernen Blockbewegung" (17).

Im Jahr 2008, führten Wilcko et al. eine neue Technik ein, welche als parodontal beschleunigte osteogene Kieferorthopädie (PAOO) bekannt ist. Sie stellt eine Kombination aus selektiver dekortikaler kieferorthopädischer Technik und alveolärer Augmentation dar. Durch die Verwendung von Knochentransplantaten, die aus dekalzifiziertem gefriergetrocknetem Knochenallotransplantat bestehen, wird das alveoläre Nettovolumen nach der kieferorthopädischen Behandlung erhöht (18).

RAP (regional acceleratory phenomenon = Phänomen der regionalen Beschleunigung) sind lokale Reaktionen auf einen Stimulus. Diese Reaktionen, wie ein Knochenumbau, sind nach diversen Einwirkungen wie Osteotomie, Fraktur oder Aufbaumethoden beschleunigt (30).

### **1.2.1. Piezocisionstechnik**

Die Kortikotomie verlief anfangs um die gesamte Zahnwurzel, dadurch kam es häufig zu Verletzungen von dieser bzw. der dentalen Gefäßversorgung. Um zur gesamten Zahnwurzel zu gelangen, war es nötig sowohl bukkal als auch oral einen Mukoperiostlappen zu bilden (19,20,21).

Im Laufe der Jahre wurden immer mehr minimal invasive Methoden entwickelt, wobei durch Studien belegt wird, dass nicht die mechanische Wirkung (19,22) (Durchbrechen der Kortikalis ermöglicht als Block schnellere Zahnbewegung) sondern die physiologische Wirkung (23,24) (eine Modifizierung der De- und Rekalzifikation im Knochen) im Vordergrund steht.

Die chirurgischen Techniken wurden weiterentwickelt, und somit wurde eine Kortikotomie mit gleichzeitiger Augmentation ermöglicht (25,26).

Ziel war es die Operations- und Heilungsphase so kurz wie möglich zu halten. Dies gelang durch die Anwendung von nur bukkal gesetzten Incisionen mit anschließender Ultraschallgeführter Kortikotomie (27).

Die kieferorthopädische Zahnbewegung wird stark vom Knochenumbau beeinflusst, wobei sich dieser in 3 Phasen unterteilen lässt (28). Die Umsatzrate des Alveolarknochens bestimmt die Quantität und Qualität der kieferorthopädischen Zahnbewegung (29).




Abb. 5: Setzen von Incisionen mittels Skalpell nach lokaler Anästhesie (63)

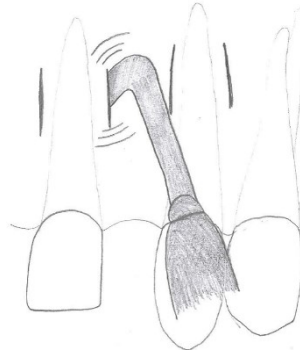


Abb. 6: Piezocisionen mittels Piezotom (Ultraschallsäge) (63)

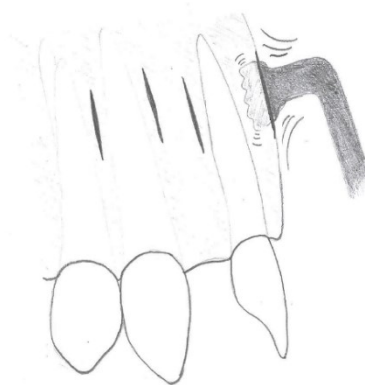


Abb. 7: Die Tiefe der Piezocision wird durch die Breite des äußeren (harten) Knochenanteils (Kortikalis) bestimmt (63)

Zunächst kommt es nach Applikation einer Kraft zu einer schnelleren Zahnbewegung, der darauffolgende Abschnitt entspricht einer Ruhephase, in welcher kein oder nur wenig Bewegung stattfindet. Danach kommt es wieder zu einem plötzlichen Anstieg der Bewegung. RAP sind lokale Reaktionen auf einen Stimulus. Diese lokalisierte und vorübergehende knöcherne Veränderung mit einer Senkung der Knochendichte, Steigerung der Kalziumfreisetzung und Steigerung des Knochenumbaus erleichtert die Zahnbewegung.

Diese Reaktionen, sind nach diversen Einwirkungen wie Osteotomie, Fraktur oder Aufbaumethoden beschleunigt.

Zu Beginn kommt es zu einem signifikanten Anstieg der osteoklastischen und osteoblastischen Aktivität, was zu einer Abnahme der Knochendichte bei erhöhtem Knochenumsatz führt (30).

Es wurde vermutet, dass eine vorübergehende Osteopenie nach der Operation für die schnelle Zahnbewegung verantwortlich ist, da sich die Zähne nun in einer "geschmeidigeren" Umgebung bewegen (25).

Die Folge ist eine erhöhte Zahnbewegungsrate im mindermineralisierten Knochen.

Der RAP beginnt innerhalb weniger Tage nach der Verletzung, erreicht typischerweise bei 1-2 Monaten seinen Höhepunkt. Danach dauert der Effekt im Knochen normalerweise 4 Monate an und es kann 6 bis mehr als 24 Monate dauern, bis er wieder abklingt (23,31,32).

In einer Studie von Dibart an Ratten (Tissue response during Piezocision-assisted tooth movement: a histological study in rats) konnte tierexperimentell ebenfalls eine beschleunigte Zahnbewegung gezeigt werden.

Die Piezocision führte zu einem starken und frühen Anstieg der osteoklastischen Aktivität bereits am ersten Tag nach der Behandlung.

Das „Bone remodelling“ nach der Piezocision nimmt nach Tag 1 dramatisch zu und bleibt von Tag 1 bis Tag 14 in einem stabilen Zustand, danach nimmt es bis zum Ende des Studienzeitraums ab.

Am 14. Tag erstreckt sich dieser Effekt ungefähr auf eineinhalb Zähne von der Piezocision-Stelle in horizontaler Richtung.

Dies ermöglicht es, einen Zahn während der Piezocision-Operation zu "überspringen". Wenn z. B. in einer Gruppe von drei benachbarten Zähnen (d. h. die Zähne 24, 25 und 26) die Wurzel des mittleren Zahns (25) zu nahe an den anderen Zähnen liegt und eine Beschädigung der Wurzel während des Eingriffs befürchtet wird, kann der Zahn 25 "übersprungen" werden, da der Effekt der Piezocision distal von 24 und mesial von 27 ausreicht (33).

### 1.3 Prävalenz von Schatlücken im Seitenzahnbereich

Im Bereich der Prämolaren und des Sechs-Jahr-Molaren treten häufig Schatlücken auf, deren Ursachen meist tief zerstörte und nicht erhaltungswürdige erste Molaren (60%) (34) oder nicht angelegte zweite Prämolaren sind.

Mit einem Rückgang der Kariesprävalenz, Verbesserung der konservierenden Möglichkeiten, wie defektorientierter Adhäsivtechnik und endodontischen Behandlungen, kann die Wiederherstellung des ersten bleibenden Molaren heute besser erzielt werden.

Ungeachtet dessen, müssen solche stark beschädigten Zähne, welche einmal in den Restorations-Zyklus aufgenommen wurden in späterer Folge häufig extrahiert werden (35).

McCaul beschreibt, dass 33,8% der Zahnextraktionen in der Altersgruppe bis 21 Jahre auf die Molaren fallen. 57,5% der extrahierten Zähne sind Prämolaren, wobei davon 84,5% aus kieferorthopädischen Gründen gezogen wurden. Somit ergibt sich, dass die ersten und zweiten Molaren neben den Prämolaren die häufigsten Zähne sind, die extrahiert werden (36).

Zahnverlust ist eine orale Erkrankung, die zu funktionellen, ästhetischen und sozialen Schäden führt, die sich auf die Lebensqualität des Einzelnen auswirken (37,38).

Kinder aus Familien mit einem niedrigen sozioökonomischen Status erkranken weitaus häufiger an Karies. Sowohl die im Kleinkindalter auftretende ECC als auch die ab dem 5. Lebensjahr überwiegend vorkommende Approximalraumkaries können bei unzureichender Sanierung in einer Extraktionstherapie enden (39).

Eine ausreichende Versorgung mit Fluoriden, effektive Mundhygiene, regelmäßige Inanspruchnahme zahnärztlicher Leistungen und gesunde Ernährung sind die Säulen zahnmedizinischer (Karies-) Prävention (40).

Eine Untersuchung der Frankfurter Uniklinik zeigte, dass etwa 12% der Patient\*innen bereits vor dem kieferorthopädischen Behandlungsbeginn ein oder mehrere Molaren fehlten (41).

Der häufigste Grund für eine Extraktion bei Schulkindern im Alter von 5 bis 12 Jahren ist Karies, gefolgt von Trauma und Mobilität (39).

Die okklusalen Fissuren an den ersten und zweiten Molaren sind am stärksten von Karieshäufigkeit befallen, von 52,7% bis 66,3% (42).

Im Jahr 1968 zeigte eine Untersuchung von 1400 Kindern, dass bei Achtjährigen etwa 70-85% der Sechs-Jahr-Molaren kariesfrei waren, bei den 13-14-Jährigen jedoch nur 9-18% (43).

Daraus lässt sich ein rapider Anstieg der Kariesprävalenz in der Pubertät schlussfolgern.

Der Zahn, der in allen Altersgruppen am häufigsten fehlt, ist der erste Molar. Dies ist dadurch zu erklären, dass der 6-Jahrmolar der erste bleibende Zahn ist, der mit dem sechsten Lebensjahr durchbricht. Daher ist seine Verweildauer im Mund des Patienten\* der Patientin die längste aller bleibenden Zähne. Somit trägt dieser Zahn auch ein erhöhtes Risiko, an Karies oder Parodontitis zu erkranken und letztendlich extrahiert zu werden (44).

Zudem können unversorgte Zahnlücken neben ästhetischen auch zu funktionellen Beeinträchtigungen wie z. B. zu Wanderungen der benachbarten Zähne, Zahnkippen und Knochenabbau führen. Mögliche Folgen sind störende Vorkontakte und Abweichungen der dentalen Mitte, die wiederum ursächlich zu verspannten Kiefermuskeln, schmerzenden Kiefergelenken, Nackenverspannungen oder Rückenschmerzen führen können (45).

Eine Schatlücke lässt sich durch den kieferorthopädischen Lückenschluss, prothetische Therapie mittels Brückenkonstruktion oder Implantatversorgung therapieren (46).

Der so gewonnene Lückenschluss dient der Wiederherstellung von Kaufunktion, Okklusion, Phonetik und Ästhetik. Das allgemeine Wohlbefinden steigt (47) und die mundgesundheitsbezogene Lebensqualität verbessert sich ebenfalls (48).

## **1.4 Kieferorthopädischer Lückenschluss**

Kieferorthopädische Therapien bieten den Vorteil, dass sie sowohl im Kindes- als auch im Erwachsenenalter durchgeführt werden können. Speziell im Wachstumsalter ist der Vorteil, dass kieferorthopädische Lückenschlussverfahren im Gegensatz zur Autotransplantation nicht an ein bestimmtes „Zeitfenster“ gebunden sind (49).

Darüber hinaus sind das Ergebnis und die Veränderung auf lange Sicht natürlich, diese Möglichkeit ist z.B. bei einem Fremdkörper wie einem Implantat nicht gegeben (50).

Der singuläre kieferorthopädische Lückenschluss im Seitenzahnbereich kann eine Alternative zur prothetischen Versorgung sein und ist primär beim Vorliegen einer neutralen Eckzahnrelation mit akzeptablem sagittalem und vertikalem Überbiss möglich. Der anteriore Zahnbogen gilt in diesem Fall als unveränderbare Konstante, an dem außer einem eventuellen Alignment keine Korrektur, aber auch keine negative Veränderung vorgenommen werden sollte (51).

Die festsitzende kieferorthopädische Therapie mit Brackets wird von vielen v.a. erwachsenen Patient\*innen aufgrund der langen Tragedauer der Apparatur von bis zu 3 Jahren (zwischen 21 und 27 Monaten bei nicht-Extraktionsfällen, zwischen 25 und 35 Monaten bei Extraktionsfällen) (52) abgelehnt.

Weiters zeigt die Literatur, dass eine Zahnbewegung von ungefähr 0,8 mm pro Monat (53) beim kieferorthopädischen Lückenschluss das Hauptkriterium für die oft lange Behandlungsdauer darstellt.

Die längere Behandlungsdauer stellt auch ein erhöhtes Risiko aufgrund von Karies, Parodontose und Wurzelresorption dar (54). Daher wurden bereits zu Beginn des letzten Jahrhunderts chirurgische Verfahren zur Beschleunigung der Zahnbewegung angewandt und bis heute weiterentwickelt (55).

## **2 Material und Methoden**

### **2.1 Studiendesign**

In der vorliegenden Studie wurden 6 Patient\*innen mit einer beidseitigen Lücke entweder im Ober- oder im Unterkiefer kontrolliert randomisiert behandelt, wobei auf einer Seite der Lückenschluss auf herkömmliche Art, auf der anderen Seite mit Unterstützung durch Piezocisionen sowie simultaner Augmentation mit „easy-graft<sup>TM</sup>Classic“ behandelt wurde. Ebenso fallen in diese Gruppe Patient\*innen, bei denen aufgrund eines ausgeprägten Engstandes im Rahmen der kieferorthopädischen Therapie beidseits Zähne extrahiert werden mussten, die Extraktion muss jedoch mindestens ein Jahr vor der Piezocision erfolgt sein.

Weiters sollte die Größe der Lücke nicht unter 5mm liegen und beide Lücken müssen sich in einem Kiefer befinden.

Bei allen Patient\*innen wird prä- und postoperativ sowie 1 Jahr postoperativ und nach Abschluss der kieferorthopädischen Behandlung ein DVT angefertigt sowie eine parodontale und zahnärztliche Untersuchung durchgeführt. Dabei werden die DVTs prä- und postoperativ sowie 1 Jahr postoperativ mit einem sog. „Low-dose-mode“ (Strahlendosis ca. 65  $\mu$ Sv), und jenes zu Abschluss der kieferorthopädischen Behandlung mit normaler Dosis (ca. 220 $\mu$ Sv) vorgenommen. Bei weiblichen Studienteilnehmerinnen wird vor jeder radiologischen Untersuchung ein Schwangerschafts-Schnelltest durchgeführt. Die Patient\*innenrekrutierung erfolgte primär über die kieferorthopädische Abteilung der Univ.-Klinik für ZMK.

#### **2.1.1 Einschlusskriterien**

- Beidseitige Lücken in Ober- oder Unterkiefer
- Größe der Lücke größer/gleich 5mm
- Erwachsene (über 16 Jahre)
- Gute Mundhygiene

## 2.1.2 Ausschlusskriterien

- schwere Allgemeinerkrankungen
- Blutgerinnungsstörungen
- Kinder (unter 16 Jahren)
- Schwangere
- laufende oder kürzlich abgeschlossene Bisphosphonat-Therapie
- laufende oder kürzlich abgeschlossene Strahlen- oder Chemotherapie
- schwere parodontale Erkrankung (Sondierungstiefe über 6mm, BOP, Lockerungsgrad 2, Furkationsbefall)
- ankylosierte Zähne
- Zahnextraktion im Bereich der Lücke vor weniger als 1 Jahr
- mangelnde Mundhygiene (gilt auch als Kontraindikation für eine kieferorthopädische Therapie; wird entweder von dem\*der behandelnden/beratenden Kieferorthopäden\*in oder von dem\*der Prüfer\*in bewertet)
- Teilnahme an einer anderen strahlenbelastenden Studie

## 2.2 Studienablauf

- 1) Randomisierte Auswahl der Kieferseite, auf welcher die Incisionen gesetzt werden sollen
- 2) Ausfüllen des Fragebogens STAI-T
- 3) Ausfüllen des vorgefertigten Untersuchungsprotokolls
  - Position der Lücken
  - Lückengröße in mm
  - Periotestwerte der der Lücke benachbarten Zähne
  - Sondierungstiefen der benachbarten Zähne
  - Rezessionen
  - BOP
  - Namen des\*der behandelnden Kieferorthopäden\*in, Chirurgen\*in und Untersucher\*in

- 4) wenn nötig, Vorbehandlung parodontaler Erkrankungen
- 5) Anfertigung eines (low-dose-mode) DVTs, Planung der Augmentation
- 6) 1. Abdrucknahme (meist im Zuge der kieferorthopädischen Planung), diese wiederholt sich direkt präoperativ, nach 2, 4 und 6 Monaten sowie nach Beendigung des Lückenschlusses und nach Beendigung der kieferorthopädischen Therapie
- 7) Vermessung der Lücken mittels Schiebelehre sowohl intraoral als auch am Modell, wiederholt sich zusammen mit der Abdrucknahme
- 8) im Rahmen der Abdrucknahme Anfertigung intraoraler Fotos
- 9) ebenso im Rahmen der Abdrucknahme werden die zu bewegenden Zähne mithilfe des Periotests auf ihren Lockerungsgrad hin überprüft und der parodontale Status erhoben
- 10) Ausfüllen des Fragebogens STAI-S
- 11) Nach der kieferorthopädischen Nivellierungsphase im entsprechenden Kiefer (meist bei einem Drahtwechsel auf Stahldrähte) werden im Wurzelbereich der zu bewegenden Zähne unter Lokalanästhesie Piezocisionen gesetzt. Zusätzlich wird intraoperativ mit „easy-graft<sup>TM</sup>Classic“ augmentiert
- 12) Setzen von Einzelknopfnähten im Bereich der Incisionen
- 13) Dokumentation der gesetzten Incisionen sowie Fotodokumentation
- 14) Postoperatives (low-dose-mode) DVT im Bereich der Augmentation zur Vermessung des Knochenvolumens
- 15) Ausfüllen des Fragebogens STAI-S und VAS (Schmerz)
- 16) Wundkontrolle am postoperativen Tag
- 17) Nahtentfernung 1 Woche postoperativ
- 18) Dokumentation der benötigten Schmerzmedikation bzw. des Schmerzempfindens (= VAS (Schmerz) + Selbstrating)
- 19) Mithilfe metallischer Elemente (superelastische Zugfedern, Druckfedern) wird mit dem Lückenschluss begonnen, dabei sind bei jedem Kontrolltermin (alle 4 Wochen) die angewandten Kräfte zu dokumentieren
- 20) Nach 1 Jahr (low-dose-mode) bzw. nach Abschluss der kieferorthopädischen Therapie (normale Dosis) wird abermals ein DVT im Bereich der Augmentation angeordnet.
- 21) Nach 6 und 12 Monaten Kontrolle bzgl. der Stabilität (Rezidiv)

## 2.2.1 Schematischer Ablauf:

**Patient\*innenvorstellung** durch die KFO  
**Beurteilung** durch Dr. Harrer-Bantleon

- Lückengröße > 5mm
- Parodontaler Status
- Allgemeinerkrankungen

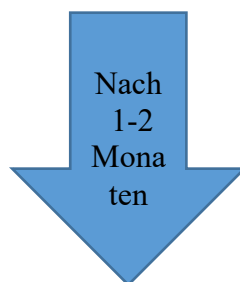
STAI-T

**Aufklärung und OP-Terminisierung**

**Randomisierung** (Piezocision rechts oder links)

**1. DVT (low-dose)**

- zusätzlich bei weiblichen Probandinnen Schwangerschaftstest



STAI-S

**OP**

- lokale Anästhesie
- Incision
- Piezocision
- Tunnelierung
- Augmentation
- Naht

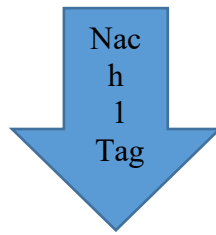STAI-S + VAS (Schmerz)

**2. DVT (low-dose)** direkt postoperativ

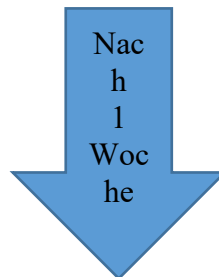
- zusätzlich bei weiblichen Probandinnen Schwangerschaftstest

Dauer ca. 1 Stunde

Dauer 30 – 60 Minuten



**Wundkontrolle und Fragebogen**



**Nahtentfernung**

VAS (Schmerz) + Selbstrating

Alle 4 Wochen **KFO-Kontrolle**

Alle 2 Monate **Kontrolle** durch Dr. Harrer-Bantleon

- Alginatabdrücke + Modelle
- Fotos
- Lückenvermessung intraoral + am Modell
- Überprüfung des parodontalen Status
- Periotest im Lückenbereich

**3. DVT (normal)** 1 Jahr postoperativ

- zusätzlich bei weiblichen Probandinnen Schwangerschaftstest
- Vermessung der Stabilität des Augmentationsmaterials

**4. DVT** bei KFO-Ende (**low-dose**)

- zusätzlich bei weiblichen Probandinnen Schwangerschaftstest
- Überprüfung von Wurzelresorptionen

## 2.3 Darstellung eines Studienfalls anhand von Fotos

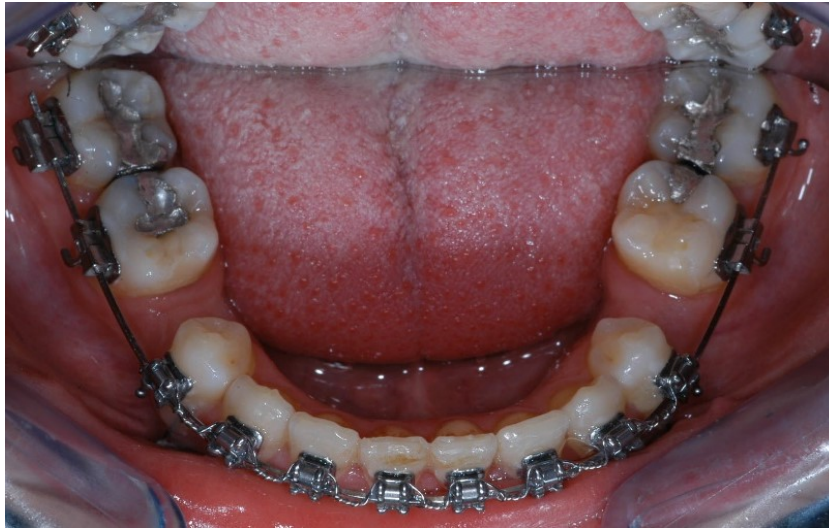

Abb. 8: Visite 1 23.12.2015  
KS: Regio 45 4.3mm US: Regio 35 4.5mm

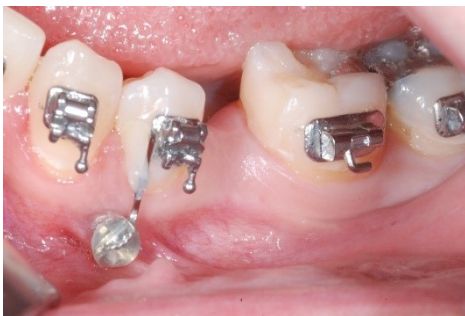

Abb. 9 US: Regio 35  
unmittelbar vor OP-Beginn

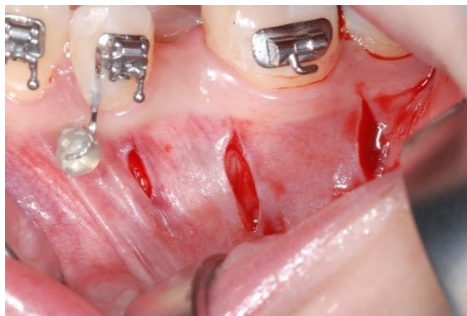

Abb. 10: Die intraoperativ  
gesetzten Incisionen

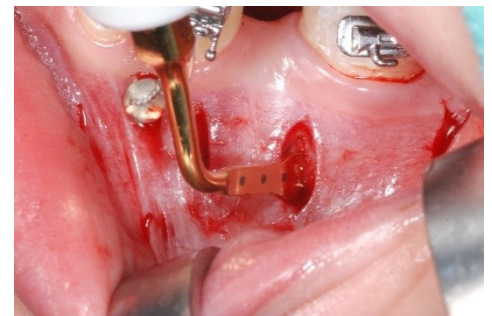

Abb. 11: Piezocisionen mittels  
chirurgischer Piezosäge

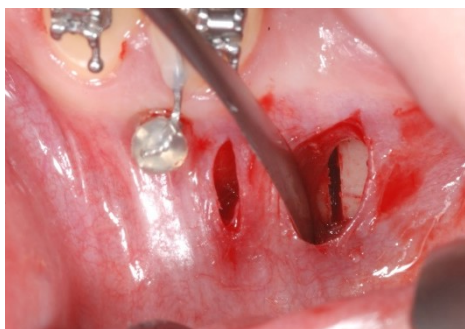

Abb. 12: Die im Wurzelbereich  
der zu bewegenden Zähne  
gesetzten Piezocisionen

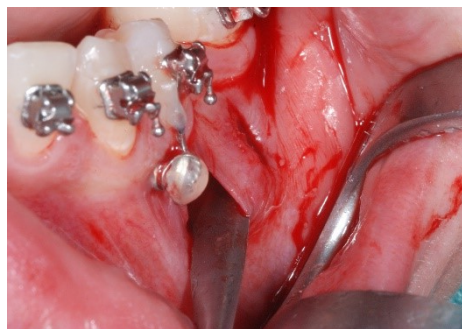

Abb. 13: Tunnelierung mittels  
Freer

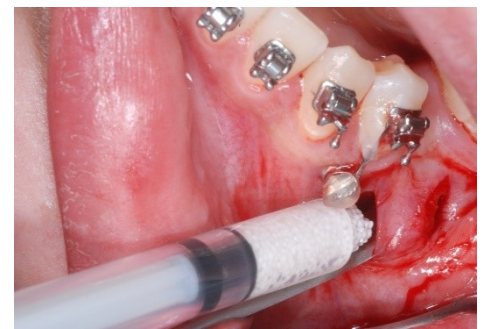

Abb. 14: Intraoperative  
Augmentation mittels „easy-  
graft™Classic“

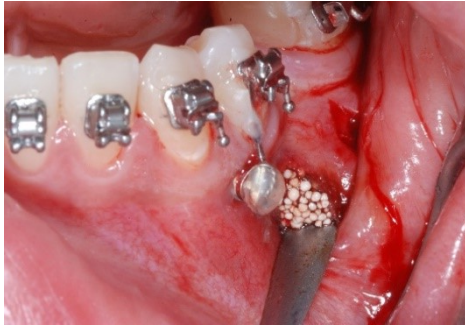

Abb. 15: Applikation von „easy-graft™ Classic“ mittels Freer

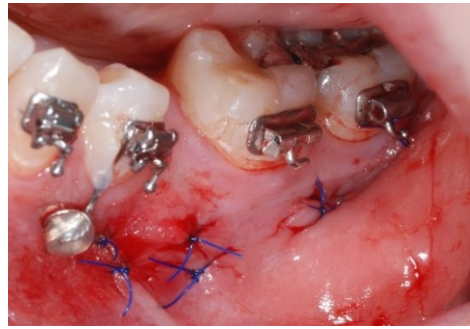


Abb. 16: Setzen von Einzelknopfnähten im Bereich der Incisionen

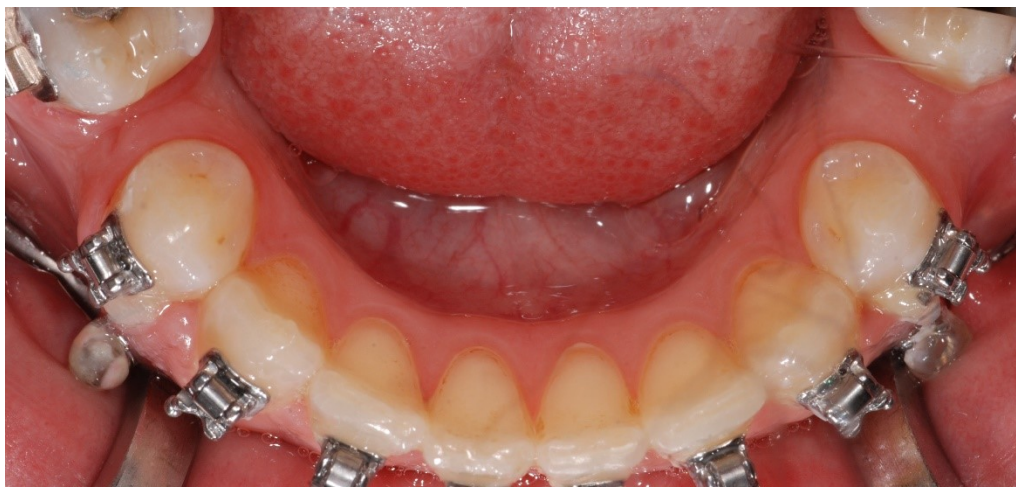

Abb. 17: Visite 6 (2Monate Post-OP) 01.04.2016  
KS: Regio 45 2.4mm      **US: Regio 35 3.8mm**

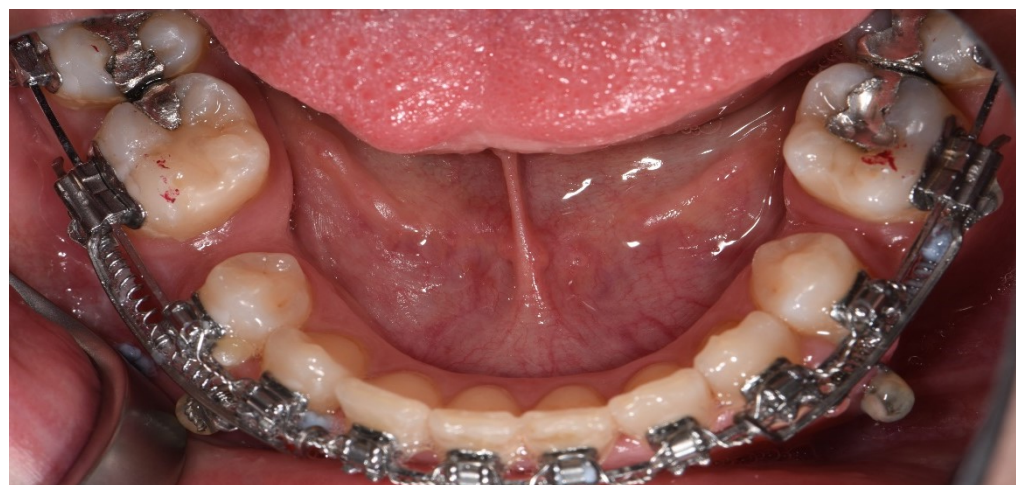

Abb. 18: Visite 8 (4Monate Post-OP) 10.06.2016  
KS: Regio 45 1.9mm      **US: Regio 35 3.3mm**

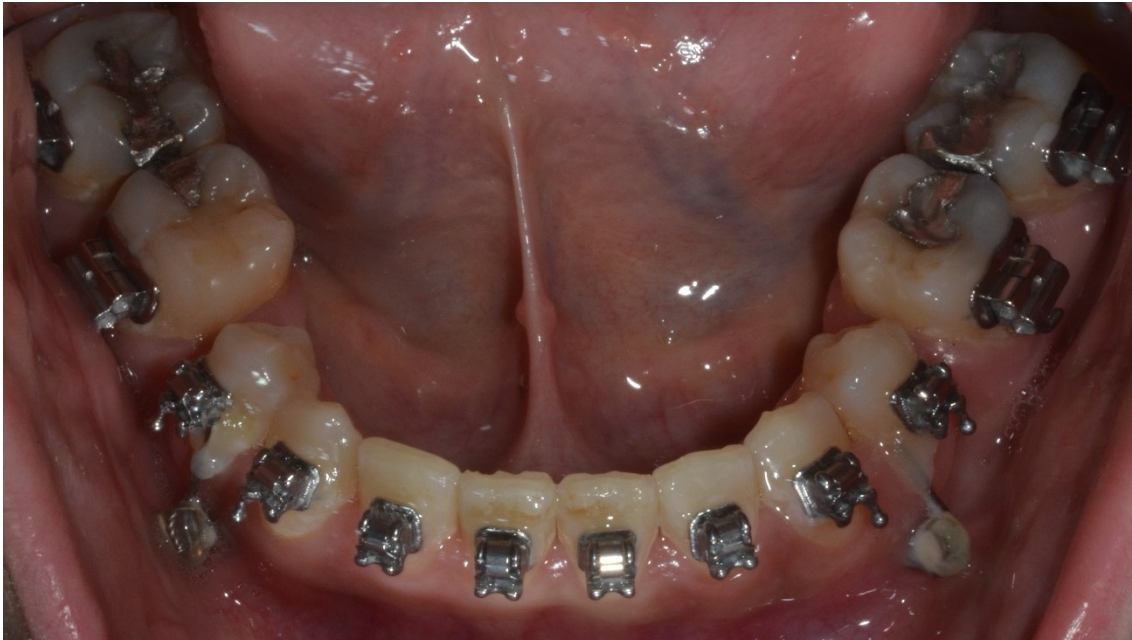

Abb. 19: Visite 10 (6 Monate Post-OP) 26.08.2016  
KS: Regio 45 1.0mm US: Regio 35 1.7mm

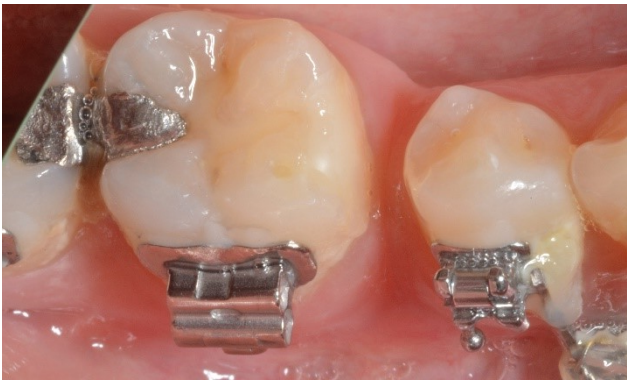

Abb. 20: Kontrollseite Regio 45

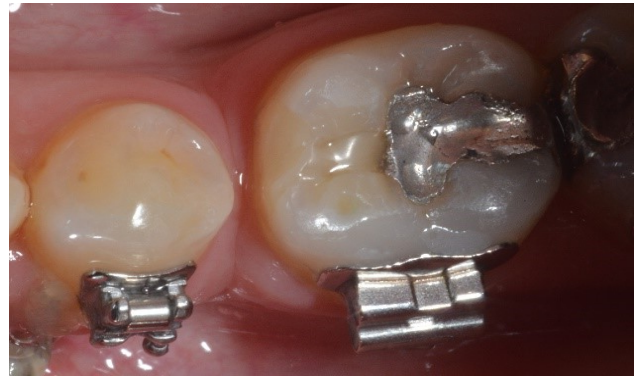

Abb. 21: Untersuchungsseite Regio 35

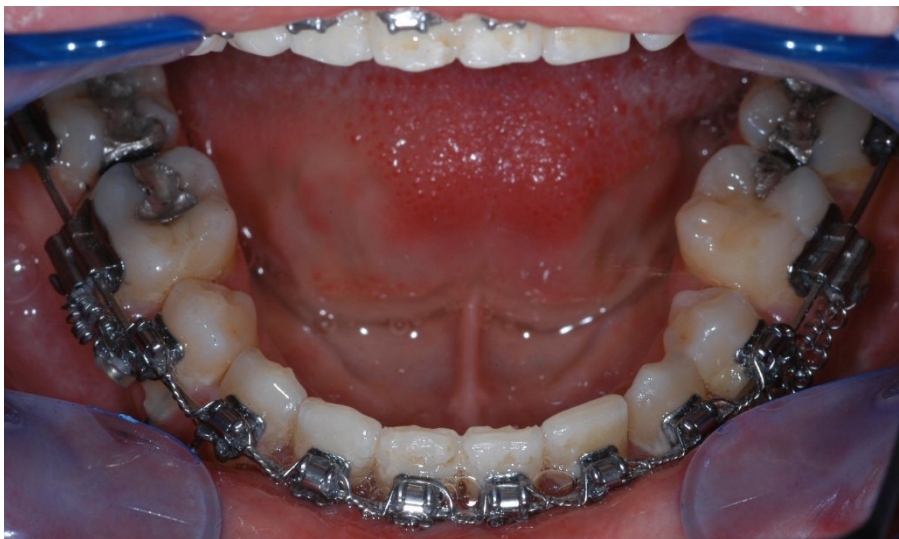

Abb. 22: 01.12.2016 1 Jahr Post-OP

## 3 Ergebnisse – Resultate mit graphischen Darstellungen

### 3.1 Statistische Auswertung

Messung	Seite	N	Min	Max	Mittelwert	SD	Signifikanz *
oral	KS	6	-4,20	-0,50	-2,62	1,22	p = 0,508
	US	6	-5,30	-1,00	-3,15	1,54	
Modell	KS	6	-3,50	-1,20	-2,52	0,79	p = 0,435
	US	6	-5,50	-1,20	-3,05	1,56	

*\*t-Test für verbundene Stichproben*

Tabelle 1: t-Test für verbundene Stichproben: Vergleich der Veränderung vom Beginn zum 4. Monat für Kontroll- und Untersuchungsseite

Der t-Test zeigt keine signifikanten Unterschiede zwischen US (Untersuchungsseite) und KS (Kontrollseite). Die statistische Auswertung ergab oral gemessen ein p von 0,508 und am Modell gemessen ein p von 0,435. Die US sinkt zwar etwas stärker ab, aufgrund der geringen Anzahl von 6 Patient\*innen und einem p-Wert über 0.05 reicht es aber nicht für eine Signifikanz.

Anhand der Daten ergibt sich, dass die Piezocisionstechnik im Rahmen des kieferorthopädischen Lückenschlusses statistisch nicht nachteilig gegenüber des herkömmlichen Lückenschlusses wirkt.

## 3.2 Lückenschluss

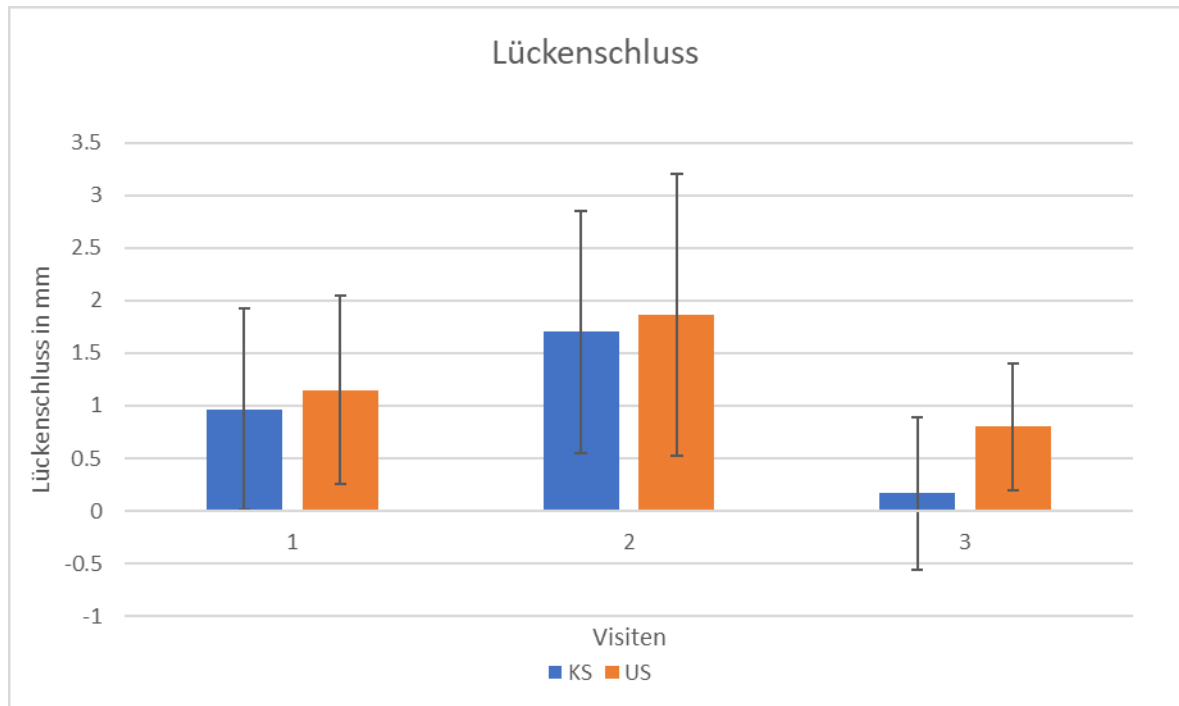


Abb. 23: Lückenschluss mm im zeitlichen Verlauf

Es zeigt sich, dass sich der Fortschritt des Lückenschlusses auf der US im Vergleich zur KS zu jeder Visite verbessert hat. Somit hat sich die Lücke auf der US im Laufe der Zeit schneller geschlossen als auf der KS.

1 zeigt den Fortschritt zwischen Post-OP mm Messungen und 2 Monate Post-OP mm Messungen.

2 zeigt den Fortschritt zwischen 2 Monate Post-OP und 4 Monate Post-OP mm Messungen.

3 zeigt den Fortschritt zwischen 4 Monate Post-OP und 6 Monate Post-OP mm Messungen.

## 4 Diskussion

Der kieferorthopädische beidseitige Lückenschluss gehört in der Kieferorthopädie zu den Standards, so stellt sich natürlich die Frage wie man ihn in möglichst kurzer Zeit bewerkstelligen kann. Vor allem erwachsene Patient\*innen erwarten sich eine verkürzte Behandlungszeit (56).

Hierfür wurde unter anderem die Kortikotomie-unterstützte Kieferorthopädie entwickelt. Diese Technik wird verwendet, weil sie minimalinvasiv und wenig traumatisch für den\* die Patient\* Patientin ist.

Durch die Kombination eines sorgfältigen Behandlungsplans mit dem Verständnis der beteiligten biologischen Phänomene kann der alveoläre Knochenstoffwechsel mit dieser Technik lokal manipuliert werden, um stabile und schnelle kieferorthopädische Ergebnisse zu erzielen. Die Piezocision ermöglicht die schnelle Korrektur von Malokklusionen ohne die Nachteile aufwendiger und traumatischer chirurgischer Verfahren der klassischen Alveolarkortikotomie.

Bei der Kortikotomie wird der Knochen nur bis zum Erreichen der Kortikalis getrennt, nicht aber der Markraumknochen. (58).

In der durchgeführten Studie wurden sowohl oral als auch am Gipsmodell die Werte des Lückenschlusses in mm mit Hilfe einer Schublehre vermessen.

Wobei die oralen Vermessungen von einem FOA am \*an der Patienten \*Patientin und die Vermessungen am Gipsmodell von einer Studentin durchgeführt wurden. Die Vermessungen fanden bei Visite 1 (am Operationstag), bei Visite 6 (2 Monate Post-OP), bei Visite 8 (4 Monate Post-OP) und bei Visite 10 (6 Monate Post-OP) statt.

Die statistische Auswertung zeigt zwar keine Signifikanz, man kann aber einen Trend vernehmen.

Die Untersuchungsseite weist zu Beginn im Vergleich zur Kontrollseite bei Visite 6 (2 Monate Post-OP) unter Berücksichtigung des Mittelwertes und der Standardabweichung einen schnelleren Lückenschluss auf.

Noch deutlicher kann man dies bei Visite 10 (6 Monate Post-OP) beobachten.

Im Ingesamten zeigt sich, dass mit zunehmender Zeit der Lückenschluss mittels Unterstützung mit Piezocisionstechnik auf der Untersuchungsseite im Vergleich zur Kontrollseite deutlich beschleunigt wird. Somit erzielt man eine verkürzte Behandlungszeit.

Es waren primär 25 Studienteilnehmer\*innen geplant, aufgrund der strengen Ausschlusskriterien kam es in einem Zeitraum von 2 Jahren nur zu 6 Studienteilnehmer\*innen, dadurch ist keine Signifikanz gegeben.

Folglich haben sich sechs Patient\*innen einem Lückenschluss mittels Piezocisionstechnik unterzogen. 5 davon im UK und einer davon im OK lokalisiert, wobei US und KS randomisiert zugewiesen wurden. Hiervon insgesamt fünf an Frauen und einer am Mann. Keine der Probanden\*innen schied während der Nachuntersuchungen aus.

Die Literatur weist noch andere randomisierte Studien mit einer größeren Anzahl an Probanden\*innen auf. Wobei bei Shoreibah et al. 2012 20 Erwachsene mit UK-Front-Engstand untersucht wurden. Die Patient\*innen wurden randomisiert in 2 Gruppen geteilt. Gruppe 1 erhielt eine Behandlung mit Kortikotomie, Gruppe 2 erhielt eine konventionelle Therapie.

Die Behandlungsdauer unterschied sich in der Testgruppe (17,5 +/- 2,8 Wochen) von der Kontrollgruppe (49 +/- 12,3 Wochen).

Es wurden die erwartete Gesamtbehandlungszeit errechnet. Parodontal-Status und Röntgen wurden sowohl prä-, post-KFO als auch 6 Monate post-OP durchgeführt und dokumentiert. Weder in der Wurzellänge noch in der Knochendichte gab es signifikante Unterschiede zwischen den beiden Gruppen.

Die Ergebnisse der Studie deuten darauf hin, dass die kortikotomieunterstützte kieferorthopädische Zahnbewegung die Gesamtdauer der Behandlung deutlich reduziert. Darüber hinaus motivierte die Beschleunigung der Zahnbewegung durch die vorgeschlagene Technik den\*die Patienten\*in zur Mitarbeit (57).

Verglichen mit unserer Pilotstudie kann Shoreibah et al. 2012 mehr Probanden\*innen untersuchen, wobei es sich dort um einen UK-Front-Engstand handelt und nicht um einen Lückenschluss im SZB. Trotzdem lässt sich aufgrund der größeren Anzahl an Studienteilnehmer\*innen darauf schließen, dass sobald man eine größere Anzahl an Probanden\*innen heranzieht und untersucht der Lückenschluss an der US deutlich schneller voranschreitet.

Aylikci & Sakin 2013 führten einen Case report an einer 19-jährigen Patientin durch. Die Patientin mit OK-Front- Engstand und exzessiven Overbite verweigerte die bimax. OP. Der\*die Chirurg\*in verwendete ein Piezo-Chirurgiemesser um die Kortikalis-Incision durch

die Gingivaöffnung bis zu einer Tiefe von ca. 4 mm durchzuführen. Die Patientin fühlte sich wohl und wurde unter antibiotischer und analgetischer Abdeckung entlassen. Die gesamte Operation dauerte nur 15 Minuten. Die Patientin berichtete über keinerlei Unbehagen oder Schmerzen. Der chirurgische Bereich war 1 Woche nach der Operation vollständig verheilt. Es gab keine Anzeichen von Ödemen oder Entzündungen.

Auch bei unserer Pilotstudie berichteten alle 6 Patient\*innen von einem angenehmen Gefühl während der OP. Am Fragebogen zur Selbstbeschreibung kreuzten alle Studienteilnehmer\*innen „ich bin ruhig“, „ich fühle mich wohl“ sowohl präoperativ als auch postoperativ an.

Sebaoun, Surmenian, Dibart 2011 zeigen, dass bei der Piezocisionstechnik die aktive Behandlungszeit 3-mal kürzer ist, wobei Risiken wie Narbenbildung und Wurzelverletzungen zu beachten sind.

Wie man bei unserer fotodokumentierten Pilotstudie sehen kann, lässt sich Narbenbildung so gut wie vermeiden. Der\*die Chirurg\*in sollte mindestens 2mm von der marginalen Gingiva entfernt die Incisionen setzen, um die Bildung von Narbengewebe nicht zu begünstigen.

## **5 Konklusion**

Die Piezocision ist eine minimalinvasive chirurgische Technik ohne den Nachteil eines traumatischen chirurgischen Ansatzes. Es scheint als könnte somit dem\*der Patient\*in eine schnellere kieferorthopädische Zahnbewegung im Vergleich zur herkömmlichen Kieferorthopädie angeboten werden. In der Patient\*innen- und Behandler\*innenbewertung scheint die Piezocision effizient sowohl aus Sicht des\*der Patienten\*Patientin als auch aus Sicht des\*der Behandlers\*Behandlerin. Sie bietet die Vorteile, die zu einer größeren Akzeptanz in der zahnärztlichen Gemeinschaft führen sollte.

Um in der Zukunft Ergebnisse eindeutig validieren zu können, wäre es notwendig weitere klinische, randomisierte Studien über den Lückenschluss im Seitzahnbereich mit größeren Studienpopulationen durchzuführen.

## Literaturverzeichnis

- 1 Siervo S Piezoelektrische Chirurgie. Eine alternative Methode für die schonende Chirurgie. Schweiz Monatsschr Zahnmed , Vol 114: 4/ 2004
- 2 Capelli M: Autogenous bone graft from the mandibular ramus: a technique for bone augmentation. Int J Periodontics Restorative Dent 23 (3): 277–285 (2003)
- 3 Kraut R A, Chahal O: Management of patients with trigeminal nerve injuries after mandibular implant placement. J Am Dent Assoc 133 (10): 1351–1354 (2002)
- 4 Horton J E, Tearpley T M JR, Wood L D: The healing of surgical defects in alveolar bone produced with ultrasonic instrumentation, chisel and rotary bur. Oral Surg Oral Med Oral Pathol 39: 536–546 (1975)
- 5 Vercelotti T, De Paoli S, Nevins M: The piezoelectric bony window osteotomy and sinus membrane elevation: introduction of a new technique for simplification of the sinus augmentation procedure. Int J Periodontics Restorative Dent 21: 561–567 (2001)/561-7
- 6 Vercelotti T: Technological characteristics and clinical indications of piezoelectric bone surgery. Minerva Stomatol 53, 207–214 (2004)
- 7 Schlee, Markus DDS\*; Steigmann, Marius Dr.med. stom†; Bratu, Emanuel DMD‡; Garg, Arun K. DMD§ Piezosurgery: Basics and Possibilities, Implant Dentistry: December 2006 - Volume 15 - Issue 4 - p 334-340
- 8 S. Schütz, J. Egger, S. Köhl, et al. Intraosseous temperature changes during the use of piezosurgical inserts in vitro. Int J Oral Max Surg. 2012.
- 9 Bertossi, Dario MD\* ; Lucchese, Alessandra DDS, MS Orth†; Albanese, Massimo MD\* ; Turra, Matteo MD\* ; Faccioni, Fiorenzo MD, DDS‡; Nocini, Pierfrancesco MD, DDS\* ; Rodriguez Y Baena, Ruggero MD, DDS§ Piezosurgery Versus Conventional Osteotomy in

Orthognathic Surgery: A Paradigm Shift in Treatment, *Journal of Craniofacial Surgery*:  
September 2013 - Volume 24 - Issue 5

10 Torella F, Pitarch J, Cabanes J, Anitua E: Ultrasonic osteotomy for the surgical approach of the maxillary sinus: A technical note. *Int J Oral Maxillofac Impl* 13: 697–700 (1998)

11 Schlee M: Ultraschallgestützte Chirurgie-Grundlagen und Möglichkeiten. *Z Zahnärztl Impl.* 2005, 48-59.

12 Sohn DS, Ahn MR, Lee WH, Yeo DS, Lim SY. Piezoelectric osteotomy for intraoral harvesting of bone blocks. *Int J Periodontics Restorative Dent* 2007; 27:127-131.

13 S. Stübinger, A. Stricker, and B.-I. Berg, “Piezosurgery in implant dentistry,” *Clinical, Cosmetic and Investigational Dentistry*, vol. 7, pp. 115–124, 2015

14 Köle H. Surgical operations of the alveolar ridge to correct occlusal abnormalities. *Oral Surg Oral Med Oral Pathol.* 1959; 12: 515- 29

15 Bell WH, Levy BM. Revascularization and bone healing after maxillary corticotomies. *J Oral Surg.* 1972; 30: 640–8

16 Duker J. Experimental animal research into segmental alveolar movement after corticotomy. *J Maxillofac Surg.* 1975; 3: 81–4.)

17 Wilcko WM, Wilcko MT, Bouquot JE, et al: Rapid orthodontics with alveolar reshaping: Two case reports of decrowding. *Int J Periodontics Restorative Dent* 21:9, 2001

17 Bansal M, Gupta N, Gupta P, Arora V, Thakar S. Reasons for extraction in primary teeth among 5-12 years school children in Haryana, India – A crosssectional study. *J Clin Exp Dent* 2017;9:e545-e549

18 M.T. Wilcko, W.M. Wilcko, and N.F. Bissada. An evidence-based analysis of periodontally accelerated orthodontic and osteogenic techniques: a synthesis of scientific perspectives. *Seminars in Orthodontics*, 14(4), 2008, 305-31

- 19 Köle H.: Surgical operations on the alveolar ridge to correct occlusal abnormalities. *Oral Surg Oral Med Oral Pathol*, 1959. 12(3):277-88; 12(4):413-20;
- 20 Bell W.H., Guerrero C.A.: Distraction Osteogenesis of the Facial Skeleton. 2007; 199
- 21 Fitzpatrick B.N.: Corticotomy. *Aust. Dent J* 1980; 25:255-58
- 22 Suya H.: Corticotomy in Orthodontics. In: *Hosl E., Baldauf A.: Mechanical and Biological Basics in Orthodontic Therapy. Huthig Buch Verlag, 1991:207-226*
- 23 Wilcko W.M., et al: Rapid orthodontics with alveolar reshaping: two case reports of decrowding. *Int J Periodontics Restorative Dent*, 2001. 21(1): 9-19
- 24 Frost HM (1981) The regional accelerated phenomenon. *Orthop Clin N Am* 1981; 12: 725-726
- 25 Wilcko W.M., et al: Rapid orthodontic decrowding with alveolar augmentation: case report. *World J Orthod* 2003; 4:197-205
- 26 Vercellotti T, Podesta A.: Orthodontic microsurgery: a new surgically guided technique for dental movement. *Int J Periodontics Restorative Dent*;2007; 27: 325-331
- 27 Sebaoun J-DM, Surmenian J, Dibart S.: Accelerated orthodontic treatments with Piezocision: a mini-invasive alternative to alveolar corticotomies. *Orthod Fr* 2011; 82: 311-319
- 28 Wang L. et al: Tissue responses in corticotomy- and osteotomy-assisted tooth movements in rats: Histology and immunostaining. *American Journal of Orthodontics and Dentofacial Orthopedics, Volume 136, Issue 6, Dez. 2009, S770-771*
- 29 Verna C, Dalstra M, Melsen B 2000 The rate and the type of orthodontic tooth movement is influenced by bone turnover in a rat model. *European Journal of Orthodontics* 22: 343–352

30 Frost H.M.: The regional acceleratory phenomenon: a review. *Henry Ford Hosp Med J*; 1983; 31(1): 3-9

31 W.M. Wilcko, M.T. Wilcko, J.E. Bouquot, D.J. Ferguson Accelerated orthodontics with alveolar reshaping  
J. Ortho. Practice, 10 (2000), pp. 63-70

32 M.T. Wilcko, W.M. Wilcko, N.F. Bissada An evidence-based analysis of periodontally accelerated orthodontic and osteogenic techniques: a synthesis of scientific perspective  
Seminars Orthod., 14 (2008), pp. 305-316

33 Serge Dibart, Cynthia Yee, Jerome Surmenian, Jean David Sebaoun, Susan Baloul, Emilie Goguet-Surmenian, Alpdogan Kantarci, Tissue response during Piezocision-assisted tooth movement: a histological study in rats, *European Journal of Orthodontics*, Volume 36, Issue 4, August 2014, Pages 457–464

34 Gutschow F, Jakstat H (1991) Cross-sectional study on the prevalence of prosthodontic reconstructions in young men. *Dtsch Zahnarztl Z* 46:602-5

35 Gill DS, Lee RT, Tredwin CJ (2001) Treatment planning for the loss of first permanent molars. *Dent Update* 28:304-8

36 McCaul LK, Jenkins WM, Kay EJ (2001) The reasons for the extraction of various tooth types in Scotland: a 15-year follow up. *J Dent* 29:401-7

37 Gerritsen AE, Allen PF, Witter DJ, Bronkhorst EM, Creugers NHJ. Tooth loss and oral health-related quality of life: a systematic review and meta-analysis. *Health Qual Life Outcomes* 2010; 8: 126 10.1186/1477-7525-8-126

38 Batista MJ, Lawrence HP, Sousa MLR. Impact of tooth loss related to number and position on oral health quality of life among adults. *Health Qual Life Outcomes* 2014; 12: 165 10.1186/s12955-014-0165-5

- 39 Bansal M, Gupta N, Gupta P, Arora V, Thakar S. Reasons for extraction in primary teeth among 5-12 years school children in Haryana, India – A crosssectional study. *J Clin Exp Dent* 2017;9:e545-e549
- 40 Pieper K, Momeni A (2006) Grundlagen der Kariesprophylaxe bei Kindern. *Dtsch Arztebl Int* 103(15):A1003-1009
- 41 Schopf P (2008) Curriculum Kieferorthopädie. Band II. 4., überarbeitete und erweiterte Auflage ed. Kieferorthopädische Apparatesysteme Teil 2 - Werkstoffe / Festsitzende Apparaturen -, ed. Schopf P. Vol. Quintessenz-Verlag: Berlin
- 42 Demirci M, Tuncer S, Yuceokur AA. Prevalence of caries on individual tooth surfaces and its distribution by age and gender in university clinic patients. *Eur J Dent.* 2010;4(3):270-279.
- 43 Dausch-Neumann D (1968) On the value of the preservation of 6-year molars. *Fortschr Kieferorthop* 29:73-8
- 44 Mack F, Samietz S, Mundt T. Prevalence of single-tooth gaps in a population-based study and the potential for dental implants – data from the Study of Health in Pomerania (SHIP-0) *J Cranio-maxillofacial Surg* 34, 2006; 82-85
- 45 Jung BA, Kunkel M, Wehrbein H (2010) Der „kieferorthopädische“ Lückenschluss als Alternative zur endodontischen und/oder chirurgischen Zahnerhaltung im Kindesalter. *MKGChirurg* 3:106–114
- 46 Behr M, Lang R, Leibrock A, Rosentritt M, Handel G. Complication rate with prosthodontic reconstructions on ITI and IMZ dental implants. Internationales Team für Implantologie. *Clin Oral Implants Res.* 1998;9(1):51-58.
- 47 Rousi K, Dissertation zu: Mundgesundheitsbezogene Lebensqualität vor prothetischer Behandlung - eine klinische Studie -. 2010: Heinrich Heine Universität Düsseldorf.
- 48 Reissmann DR, et al. (2011) Improved perceived general health is observed with prosthodontic treatment. *J Dent* 39:326-31

- 49 Jung BA, Kunkel M, Wehrbein H (2010) Der „kieferorthopädische“ Lückenschluss als Alternative zur endodontischen und/oder chirurgischen Zahnerhaltung im Kindesalter. *MKGChirurg* 3:106–114
- 50 Jamilian, A., Perillo, L. & Rosa, M. Missing upper incisors: a retrospective study of orthodontic space closure versus implant. *Prog Orthod*. **16**, 2 (2015).
- 51 Ludwig B, et al. (2009) Minischraubenverankerung für den singulären Lückenschluss im Molaren- und Prämolarenbereich - aktueller Stand, Biomechanik, Risiken, Limitationen. *IOK* 41:117-127
- 52 Buschang PH, Campbell PM, Ruso S: Accelerating tooth movement with corticotomies: is it possible and desirable? *Semin Orthod* 2012;18:286-294
- 53 Zesewitz T.F.: Klinischer Vergleich der Verankerung mit Minischrauben bei Mechaniken zum Lückenschluss im Molaren- und Prämolarenbereich; eine Longitudinalstudie; *Diss.* 2012
- 54 Norevall L.I, Forsgren S, Matsson L. Expression of neuropeptides (CGRP, substance P) during and after orthodontic tooth movement in the rat. *Eur J Orthod*, 1995. 17(4): 311-25.
- 55 Mehr R: Efficiency of Piezotome-Corticision assisted Orthodontics in Alleviating mandibular Anterior Crowding – A Randomized Controlled Clinical trial. *Master's Theses. Paper 506; 2013*
- 56 Shoreibah EA, Salama AE, Attia MS, Abu-Seida SM. Corticotomy-facilitated orthodontics in adults using a further modified technique. *Journal of the International Academy of Periodontology*. 2012 Oct;14(4):97-104.
- 57 Liou E.J., Huang C.S. Rapid canine retraction through distraction of the periodontal ligament. *Am J Orthod Dentofacial Orthop*. 1998; 114(4):372-382.
- 58 Dibart S, Sebaoun JD, Surmenian J. Piezocision: A minimally invasive, periodontally

accelerated orthodontic tooth movement procedure. Compend Contin Educ Dent 2009;30:342-4.

59 online in:

[https://www.wh.com/de\\_global/dental-produkte/oralchirurgie-implantologie/chirurgie-geraete/piezomed/?gclid=Cj0KCQjw78yFBhCZARIsAOxgSx0oTSiNvAbSrxl0I9qGNDYpS0SJqrm5ekDRgb2mHPKoK9Dj9XRRWHcaAg7WEALw\\_wcB](https://www.wh.com/de_global/dental-produkte/oralchirurgie-implantologie/chirurgie-geraete/piezomed/?gclid=Cj0KCQjw78yFBhCZARIsAOxgSx0oTSiNvAbSrxl0I9qGNDYpS0SJqrm5ekDRgb2mHPKoK9Dj9XRRWHcaAg7WEALw_wcB)

Stand: 2021

60 online in:

<https://www.medicaexpo.de/prod/acteon-group/product-71216-874507.html>

Stand 2021

61 online in:

<https://megagen-austria.at/smartthor/>

Stand 2021

62 online in:

<https://www.slideshare.net/RohanBhagat1/corticotomy-for-rapid-acceleration>

Stand 2021

63 gezeichnet und freundlicher Weise zur Verfügung gestellt von Dr.med.dent.Elisabeth Harrer-Bantleon