

Bachelorarbeit

**Das diabetische Fußsyndrom
Möglichkeiten der Therapie und
Pflege**

eingereicht von
Ilse Maria Koll

zur Erlangung des akademischen Grades
Bachelor of Science
(BSc)

Medizinische Universität Graz
Institut für Physiologie

Unter der Anleitung von
Ao. Univ. Prof.ⁱⁿ Dr.ⁱⁿ phil. Anna Gries

Graz, am 3. August 2015

Eidesstattliche Erklärung

Ich erkläre ehrenwörtlich, dass ich die vorliegende Arbeit selbstständig und ohne fremde Hilfe verfasst habe, andere als die angegebenen Quellen nicht verwendet habe und die den benutzten Quellen wörtlich oder inhaltlich entnommenen Stellen als solche kenntlich gemacht habe.

Graz, am 3. August 2015

Ilse Maria Koll eh.

Meinen Eltern gewidmet

Zusammenfassung

Das Diabetische Fußsyndrom (DFS) ist eine bedeutende Spätfolge von Diabetes mellitus. Das DFS kann zu Ulzerationen, Nekrosen, Fußdeformierungen und im Extremfall zu Minor- oder Major-Amputationen von Extremitäten führen. Patienten/Patientinnen mit DFS gelten lebenslang als höchstisikogefährdet. Ziel dieser Arbeit ist es, die aktuellen Möglichkeiten der Therapie und Pflege von DFS aufzuzeigen. Eine erfolgreiche Therapie bedarf einer ausführlichen Anamnese, Inspektion und Diagnostik. Eine ausreichende Infektbekämpfung, Wundreinigung, stadiengerechte Wundversorgung, Druckentlastung und eventuelle Revaskularisationsmaßnahmen dienen dem Bestreben der Extremitätenerhaltung. Schlagwörter: Diabetisches Fußsyndrom, Ulcus cruris, diabetische Neuropathie, diabetische Angiopathie, Amputation, Wundmanagement, Pflege, Orthopädie.

Abstract

The diabetic foot syndrome (DFS) is an important complication of diabetes mellitus. DFS causes ulceration, necrosis, deformation of the foot and minor or major amputation. Patients with DFS are extremely at risk lifetime long. This work is intended to define the possibilities of the latest therapy and treatment. To be successfully treated a detailed medical history, medical inspection and diagnosis is necessary. Treatment of infection, woundmanagement, pressure relief and also revascularisation options are important to maintain feet.

Keywords: Diabetic foot syndrome, ulcer, diabetic neuropathy, diabetic angiopathy, amputation, woundmanagement, nursing, orthopaedics.

Inhaltsverzeichnis

1	Einleitung	1
2	Methode	1
3	Diabetes Mellitus	2
3.1	Definition	2
3.2	Formen	2
3.3	Spätfolgen	3
4	Diabetisches Fußsyndrom	3
4.1	Definition	3
4.2	Geschichtlicher Hintergrund	4
4.3	Häufigkeit	4
4.4	Anatomie	5
4.5	Pathogenese des DFS	6
4.6	Pathophysiologie und Symptomatik	7
4.6.1	Neuropathische Ulzera	7
4.6.2	Ischämische Ulzera	11
4.7	Klassifikation	14
4.8	Diagnose	15
4.8.1	Anamnese, Inspektion, Palpation und Dokumentation	16
4.8.2	Nichtinvasive Basisdiagnostik	22
4.8.3	Invasive Untersuchungsverfahren	24
4.9	Therapie	25
4.9.1	Basistherapie	25
4.9.2	Lokale konservative Therapie	26
4.9.3	Interventionelle Therapien	31
4.10	Rehabilitation und Prävention	32
4.11	Multidisziplinäre Teambetreuung	36

5	Schlussfolgerung und Diskussion	38
6	Literaturverzeichnis	V

1 Einleitung

Das Diabetische Fußsyndrom (DFS) ist eine bedeutende Spätfolge der chronischen Stoffwechselstörung Diabetes mellitus. Von den Betroffenen bleibt die Schädigung von Gefäßen, Nerven und inneren Organen durch diese Erkrankung oft lange Zeit unbemerkt. Der Umfang des Krankheitsbildes am Fuß kann von oberflächlichen, schlecht heilenden Wunden bis hin zu tiefen Ulzerationen mit Infektionen und ggf. nachfolgender Mikro- oder Makro-Amputation reichen.

Durch ein Praktikum der Hauskrankenpflege sowie durch meine Tätigkeit in der Altenarbeit wurde ich für die oft unterschätzten Gefahren des Diabetes sensibilisiert. Der Verlust der Berührungsempfindung durch die diabetische Neuropathie in Kombination mit der diabetischen Angiopathie führt oft zu einem nicht rechtzeitigen Erkennen bzw. zur Unterschätzung einer Fußverletzung und damit zu schwerwiegenden Konsequenzen.

Das Ziel dieser Arbeit ist es, die Möglichkeiten aktueller, adäquater Therapie und Pflege beim DFS aufzuzeigen. Ebenso sollen die Bedeutung der Prävention und der multidisziplinären Teambetreuung einfließen.

Die Forschungsfrage, die mit dieser Arbeit geklärt werden soll, lautet:

- *Welche therapeutischen und pflegerischen Möglichkeiten bestehen heute beim DFS?*

Im Kapitel 2 dieser Arbeit erfolgt eine kurze Darstellung der Methode sowie der Literaturrecherche. Kapitel 3 umfasst Definitionen und Einteilung des Diabetes und dessen Spätfolgen. Kapitel 4 beschreibt in einzelnen Unterkapiteln das DFS, dessen Komplikationen, therapeutische und pflegerische Möglichkeiten, Präventionsstrategien sowie die Herausforderungen einer multidisziplinären Teambetreuung. Kapitel 5 bietet eine Zusammenfassung der gewonnenen Ergebnisse und nimmt zur Forschungsfrage Stellung.

2 Methode

Die Literaturrecherche zum Thema DFS erfolgte im Juni 2015 im Bibliothekskatalog und in der elektronischen Zeitschriftenbibliothek der Medizinischen Universität Graz, an der Bibliothek der Karl-Franzens-Universität

Graz, mittels Google Scholar und über die Internetadresse wissenschaftlicher Vereine.

Die Suche erfolgte auch in den Datenbanken PUBMED und CINAHL nach folgenden Schlagwörtern: Diabetes mellitus, diabetischer Fuß, Diabetes und Fußsyndrom, Diabetes und Therapie, Diabetes und Pflege, Orthopädie. Gesucht wurde auch nach *keywords* wie *diabetes* in Kombination mit *foot*, *angiopathy*, *neuropathy*, *amputation*, *Charcot foot*, *complications*, *foot nursing*, *foot ulcer*, *nursing foot care*, *woundmanagement*. Hinweise auf Artikel ähnlichen Inhalts wurden ebenso berücksichtigt.

Da es zum Thema DFS zahlreiche deutsch- und englischsprachige Literatur gibt, wurde die Suche auf Artikel des Veröffentlichungszeitraumes 2005 bis 2015 eingeschränkt. Die Zitierung erfolgt nach Harvard Style.

3 Diabetes Mellitus

3.1 Definition

Diabetes mellitus (DM) ist eine chronische Stoffwechselerkrankung, die durch (absoluten oder relativen) Insulinmangel mit anhaltender Hyperglykämie (Nüchtern-Blutzucker >125 mg/dl) gekennzeichnet ist. Die dadurch bedingten Störungen in sich greifender Stoffwechselprozesse führen in der Folge zu Organschädigungen (Mutschler, Schaible et al. 2007, S. 580).

3.2 Formen

Es werden vier Formen des DM unterschieden:

Typ-1-DM: Fehlen der Insulinsekretion durch überwiegend immunologisch vermittelte Zerstörung der Beta-Zellen der Langerhansschen Inseln im Pankreas, absoluter Insulinmangel.

Typ-2-DM: Störung der Insulinwirkung (Insulinresistenz) mit anfangs relativem Insulinmangel (BM für Gesundheit 2013, S. 2).

Andere spezifische DM-Typen: Bedingt durch Erkrankungen des exokrinen Pankreas (Entzündungen und Tumoren), Erkrankungen endokriner Organe, Medikamente, genetische Defekte, Infektionen und Autoimmunerkrankungen.

Gestationsdiabetes: Glukosetoleranzstörung, die während der Schwangerschaft auftritt bzw. diagnostiziert wird (ebd., S. 8).

3.3 Spätfolgen

Spätfolgen, in der Regel nach mehr als zehnjähriger insuffizienter Blutzuckereinstellung, können sein:

Die *diabetische Mikroangiopathie*: Sie tritt vor allem an der Netzhaut (diabetische Retinopathie und Makulopathie) und der Niere (diabetische Nephropathie) auf (Hien, Böhm et al. 2013, S. 100). Die *diabetische Makroangiopathie* entspricht der Arteriosklerose des Nichtdiabetikers, tritt aber stärker, früher und häufiger als diese auf. Zusätzlich fördernde Faktoren werden unter metabolischem Syndrom (arterielle Hypertonie, Fettstoffwechselstörung, DM, Bewegungsmangel, Adipositas) subsummiert. (Mutschler, Schaible et al. 2007, S. 583). Dieses führt zu häufig vorzeitiger koronarer Herzerkrankung (KHK), Herzinfarkt und Herzinsuffizienz und zerebralem Insult. Weitere Komplikationen sind die periphere arterielle Verschlusskrankheit (PAVK) mit *Claudicatio intermittens* (mit und ohne Schmerzsymptomatik) sowie die diabetische Gangrän (Hien, Böhm et al. 2013, S. 100). Die *diabetische Neuropathie* entwickelt sich am häufigsten als eine periphere Polyneuropathie mit vorwiegend sensorischen Symptomen (Taubheitsgefühl, Parästhesien, nächtliche Wadenkrämpfe, Reflexausfälle). Zudem kann es zu motorischen Störungen (z.B. Muskelschwäche, Paresen) sowie Neuropathien des autonomen Nervensystems kommen (Mutschler, Schaible et al. 2007, S. 583f). Infolge der Gefäßschäden, der Neuropathie und eingeschränkter Immunfunktion kann es auch gehäuft zu Infektionsherden und Infektionskrankheiten der Haut kommen (ebd., S. 584). DFS ist das zentrale Thema der nachfolgenden Kapitel.

4 Diabetisches Fußsyndrom

4.1 Definition

Das diabetische Fußsyndrom (DFS) ist eine gefürchtete Folgeerkrankung des DM, die zur Beeinträchtigung der Mobilität, zu Amputation und ggf. zum Tod der Betroffenen führen kann. DFS umfasst schlecht heilende Wunden der unteren

Extremitäten und den Charcot-Fuß. Beide Erkrankungen kommen auch kombiniert vor (Hochlenert, Engels et al. 2014, S. 2).

4.2 Geschichtlicher Hintergrund

Nach Hartmann wurde schon im Jahr 1887 durch den britischen Chirurgen Davis T. Pryce „Ein Fall eines perforierenden Geschwürs an beiden Füßen bei DM und ataktischen Symptomen“ beschrieben (Pryce 1887, S. 11-12). Amputationen wurden noch in der ersten Hälfte des 20. Jahrhunderts als unvermeidbare Komplikation des DM angesehen (McKeown 1992, S. 179-182). Dr. Elliot P. Joslin, amerikanischer Pionier der Diabetologie, beschrieb 1934 in „Die Bedrohung durch die diabetische Gangrän“ die heute bekannten Ursachen diabetischer Fußverletzungen (Verbrennungen mit heißer Wärmflasche, unpassende Schuhe und fehlende Fußhygiene) und forderte vehement Erziehung Betroffener zu mehr Pflege und Sauberkeit ihrer Füße (Joslin 1943, S. 16-20). Spezielle Programme zur Verbesserung der Prognose bei diabetischen Fußkomplikationen wurden erstmals in den 1970er in Atlanta, USA, eingesetzt. Die Amputationsrate bei Diabetikern/Diabetikerinnen konnte dadurch um 50% reduziert werden. Ähnliche Einrichtungen in Genf, London und Düsseldorf (1983) folgten (Hartmann 2008, S. 17 f.). Bei einem Treffen der WHO und der Internationalen Diabetes Federation in St. Vincent (Italien) wurde 1989 die *St. Vincent Deklaration* proklamiert. Danach sollten die Länder dem Diabetesproblem formell mehr Anerkennung zollen und Hilfsmittel für dessen Lösung anbieten. Eine der Forderungen der Fünf-Jahres-Ziele war eine 50%ige Reduktion der Gliederamputationen auf Basis diabetische Gangrän (FQSD-Ö 2015). In Österreich wurde 1996 in diesem Zusammenhang mit der St. Vincent Deklaration das „Forum Qualitätssicherung in der Diabetologie Österreich“ (FQSD-Ö) gegründet (Österreichischer Diabetesbericht 2013, S. 52).

4.3 Häufigkeit

Weltweit sind rund 366 Millionen Menschen an DM erkrankt. In Österreich wird diese Gruppe auf ca. 573.000 bis 645.000 Menschen geschätzt (8-9%) (Österreichischer Diabetesbericht 2013, S. 5).

Aufgrund der demografischen Entwicklung und der steigenden Prävalenz infolge lebensstilbedingter Risikofaktoren wird sowohl die Zahl der Diabetiker/innen als auch die Zahl der diabetesbedingten Folgeerkrankungen weiter ansteigen (ebd., S.66). Bis zu 25% aller Diabetiker/innen entwickeln ulzeröse Läsionen im Fußbereich, die jährliche Inzidenz wird auf 2% geschätzt. 40 bis 60% aller nichttraumatischen Amputationen der unteren Extremitäten werden bei Diabetikern/Diabetikerinnen wegen DFS durchgeführt. In 85% der diabetesbezogenen Amputationen war eine vorausgehende ulzeröse Läsion erhebbar (ebd., S. 21).

4.4 Anatomie

Arterien (Aa.) und Venen (Vv.) verlaufen fast immer in unmittelbarer Nachbarschaft. Der Pulsschlag der Arterien unterstützt dadurch den Bluttransport über die Venen zurück zum Herzen. Die peripheren Nerven sind teilweise netzartig um die Blutgefäße verteilt (Diabetes-Deutschland, vom 10. Juli 2015). Diese Strukturen sind unter *Gefäß-Nervenbündeln* bekannt.

Die A. tibialis posterior versorgt die Unterschenkelinnenseite, ihr Pulsschlag ist an der Rückseite des medialen Knöchels zu tasten. Sie versorgt auch die Ferse und im weiteren Verlauf als A. plantaris medialis die Fußsohle.

Die A. dorsalis pedis (Abb. 1) versorgt den Fußrücken und die Zehen. Ihr Puls ist zwischen der Großzehe und der zweiten Zehe zu palpieren (ebd.).

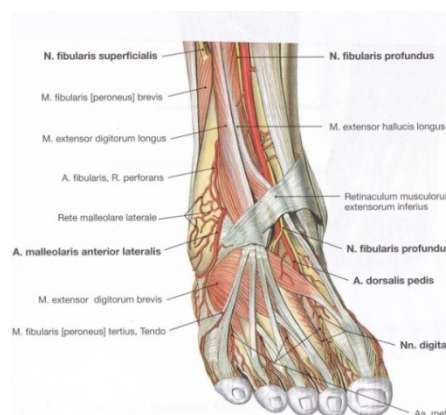

Abb. 1: Arterien und Nerven, rechter Fuß, (Paulsen, Waschke 2010, S. 364)

Der Blutstrom in den Venen ist dem der Arterien genau entgegengesetzt. Das oberflächliche Venennetz der V. saphena magna und parva sammelt das venöse Blut aus der Haut des Fußes und des Unterschenkels und leitet es über die tieferen Beinvenen zurück zum Herzen (Diabetes-Deutschland, 10. Juli 2015). Der Nervus tibialis leitet sensorische Reize von der Fußsohle und Ferse zum Rückenmark und innerviert jene motorischen Muskeln, die die Zehen und den Fuß beugen (ebd.).

4.5 Pathogenese des DFS

Das DFS zeichnet sich durch eine multifaktorielle Genese aus: Zirka 50% der Fußläsionen sind durch eine diabetische Neuropathie (Rümenapf, Dittler et al. 2008, S. 536) und 15% ischämisch bedingt. Letztere beruhen ausschließlich auf angiopathischen Veränderungen (periphere arterielle Verschlusskrankheit, PAVK). Bei den restlichen 35% handelt es sich um eine Kombination von neuro- und angiopathischer Genese (Lobmann 2011, S. 539). (Abb. 2).

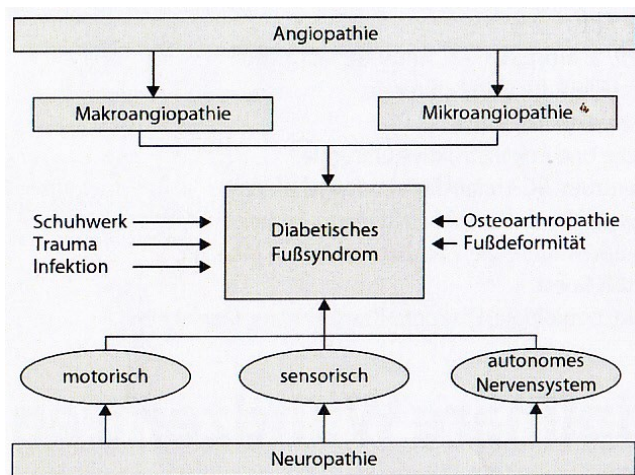


Abb. 2: Pathogenese des diabetischen Fußsyndroms (Rümenapf, Dittler et al. 2008, S. 536)

Andere bedeutende Risikofaktoren sind Adipositas, BMI >35 kg/m² (Block 2007, S. 293), vorbestehende Ulzera, Traumata (Barfußlaufen) oder schlechtes Schuhwerk, unsachgemäße Fußpflege, Hornhautschwielen, Knochendeformitäten, Zehenfehlstellungen, frühere Amputationen, niedriger sozioökonomischer Status und geringe Patienten/Patientinnencompliance (Rümenapf, Morbach et al. 2009,

S. 1187). Diabetesdauer, männliches Geschlecht und das Vorliegen diabetischer Spätkomplikationen gelten als Risikofaktoren (Lobmann 2011, S. 539) wie auch eine verzögerte Wundheilung bei unzureichend behandeltem DM (Zimmermann, Reeps et al. 2009, S. 430), bestehende Suchterkrankungen (Rauchen, Alkoholismus) oder Einschränkung der Mobilität (Karrer 2011, S. 494).

4.6 Pathophysiologie und Symptomatik

4.6.1 Neuropathische Ulzera

Die diabetische Neuropathie der distalen unteren Extremitäten wird in eine periphere sensorische, motorische und peripher autonome Komponente unterteilt. Die *Periphere sensorische Neuropathie* führt vorwiegend am distalen Ende der Beine zu subjektiven, strumpfförmigen Parästhesien, zu einem verminderten Empfinden oder Verlust des Vibrationsempfindens, der Berührung bzw. des Druckes (Pallhypästhesie) und zu einer insgesamt verminderten Schmerzwahrnehmung (Hypalgesie) (Zimmermann, Reeps et al. 2009, S. 431). Der vermindert sensible Fuß ist durch einwirkende Kräfte verletzungsgefährdet. Konstanter Druck über mehrere Stunden (z.B. drückende Schuhe) kann zu einer lokal-ischämischen Nekrose führen. Wiederholter mäßiger Druck führt zur entzündlichen Gewebsautolyse und begünstigt Ulzerationen. Akut hohe Druckeinwirkung über kürzere Zeit schädigt den Fuß direkt (eiserner Nagel, spitzer Stein). (Lobmann 2011, S. 540).

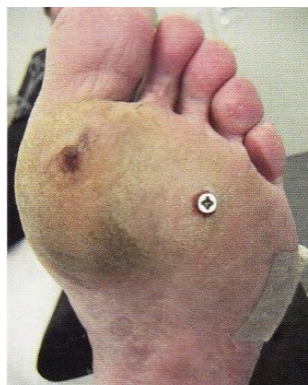

Abb. 3: Schmerzlose Verletzung: Fremdkörper steckte unbemerkt drei Tage im Fuß
(Hochlenert, Engels et al. 2014, S. 2)

Dies hat zur Folge, dass Traumata und daraus resultierende Wunden anfangs von den Patienten/Patientinnen nicht wahrgenommen (Rümenapf, Dittler et al. 2008, S. 536) (Abb. 3) oder sogar fehleingeschätzt werden (Lobmann 2011, S. 539), wobei die Fußpulse meist tastbar bleiben (Rümenapf, Morbach et al. 2009, S. 1187).

Fast immer ist gleichzeitig auch das Temperaturempfinden herabgesetzt. Die Empfindungsverluste sind meist symmetrisch socken- oder strumpfförmig. Verbrennungen durch heiße Wärmeflaschen, Heizdecken, übermäßige Sonnenbestrahlung oder Verätzungen werden infolge der Neuropathie nicht oder zu spät wahrgenommen (ebd., S. 540).

Die neuropathisch bedingte muskuläre Dysfunktion kann zu einer Atrophie der vorderen Muskelgruppe des Unterschenkels führen. Dadurch können ein ungebremster Abrollvorgang und eine konsekutive Belastungszunahme des Vorfußes entstehen. (ebd., S. 539).

Die *motorische Neuropathie* führt in der Regel zur Atrophie der kleinen Fußmuskeln und zur Imbalance der an den Zehen ansetzenden Beuger und Strecker. Das Quergewölbe und später auch das Längsgewölbe des Fußes brechen ein, es entwickeln sich Hammer- oder Krallenzehen (Stelzner, Schellong et al. 2013, S. 1330).

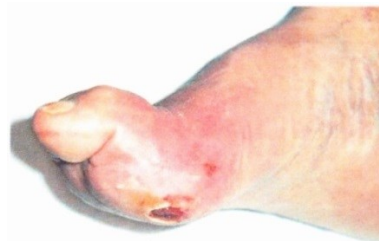

Abb. 4: Neuropathisches DFS mit Krallenzeh-Fehlstellung (Hartmann 2008, S. 46)

Als Folge der Neuropathie, des erhöhten plantaren Drucks und der Scherkräfte auf spezifische Fußregionen während des Gehens (DDG 2008, S. 24) können sich Hyperkeratosen, subepidermale Hygrome oder Hämatome bilden (Lobmann 2011, S. 540). Unter erhöhtem Druck entsteht eine Gewebsschädigung, die als *Prä-Ulkus* mit kleinen Hornhauteinrissen und Einblutungen in die Hornhautschwiele beginnen kann (DDG 2008, S. 24). Daraus können sich subkallöse Abszesse entwickeln, die durch die Schwiele penetrieren und erscheinen dann an der

Fußsohle wie ausgestanzt (*Malum perforans*) (Rümenapf, Dittler et al. 2008, S. 537). (Abb. 4). Typisch ist die Atrophie der Fettpolster des Fußballens jedoch auch über den Mittelfußköpfchen (Metatarsale I); aber genau hier liegt die Hauptbelastungszone des Fußes beim Abrollen (ebd. S. 536).

Weitere Prädilektionsstellen sind die Ferse, die Fußaußenkante sowie die Zehen selbst (Zimmermann, Reeps et al. 2009, S. 431). Aber auch tiefer gelegene Strukturen wie Knochen und Gelenke können von den subkallösen Abszessen erfasst werden (Rümenapf, Dittler et al. 2008, S. 537). Durch diese schmerzlose Osteomyelitis kann es zu septischen Thrombosen mit schmerzloser Gangrän des betroffenen Strahls kommen (Hien, Böhm et al. 2013, S. 129).

Der Verlust der Muskeleigenreflexe, voran der Ausfall des Achillessehnen- und Patellarreflexes, ist ein warnendes Frühsymptom der motorischen Neuropathie (Lobmann 2011, S. 540).

Aus der Kombination von peripherer sensorischer sowie motorischer Neuropathie ergeben sich eine Fußfehlbelastung und Gangunsicherheit der Betroffenen (ebd.). Die periphere Neuropathie ist charakterisiert durch ein verstärktes Schwanken im Stehen, erhöhte Sturzneigung mit Verletzungen während des Gehens und einen veränderten Gang (Gang- und Standataxie) durch den Verlust des Lageempfindens (DDG 2008, S. 25).

Die *periphere autonome Neuropathie* führt zu einer Lähmung der Vasomotoren und zur Eröffnung arteriovenöser Shunts im subkutanen Gefäßplexus. Diese Hyperperfusion ist verantwortlich für die Überwärmung und Rötung der Haut. Durch die ebenfalls gestörte Schweißdrüsensekretion (Sudomotorenparese) fehlt es an Befeuchtung der Haut und kühlende Verdunstungskälte (Lobmann 2011, S. 540). Die trophisch gestörte Haut wird trockener, rissiger und spröder und wird dadurch vermehrt verletzlich. Auch die Nägel zeigen trophische Veränderungen (Rümenapf, Dittler et al. 2008, S. 536).

Nach langjährigem Bestehen der Neuropathie kann sich eine schwere *Diabetische Neuroosteo-Arthropathie (DNO-AP)* entwickeln. Ihre maximale Ausprägung ist die deformierende Arthropathie (*Charcot-Fuß*) (Rümenapf, Dittler et al. 2008, S. 536).

Der Charcot-Fuß ist die komplexeste und schwerwiegendste Fußkomplikation bei DM (DDG 2008, S. 41). Sie findet sich bei mindestens 0,5 bis 3% aller Diabetiker/innen (Hartmann 2008, S. 48). In etwa einem Viertel der Fälle tritt diese bilateral auf (Karrer 2011, S. 494).

Der Charcot-Fuß (Abb. 5 und 6) entsteht durch das Zusammenwirken von Neuropathie, fehlender Oberflächen- und Tiefensensibilität, Fehlbelastung und Druckstellen (Bock 2007, S. 294). Die autonome Neuropathie vasomotorischer oder trophisch bedeutender Nerven (DDG 2008, S. 41) führt auch zu ossärer Hyperperfusion bei gegebener Mikroangiopathie sowie zu Mikrotraumen mit Hyperämie, Schwellung, gesteigerter Osteoklastenaktivität bis hin zu periartikulären Stressfrakturen (Karrer 2011, S. 494). Je nach anatomischer Lokalisation der Traumen werden nach Sanders fünf Typen klassifiziert. (Tab.1). Die Folgen sind Subluxationen, Luxationen und Destruktion von Knochen und Gelenken insbesondere im Fußwurzel- und Mittelfußbereich aber auch Einbrüche des gesamten Fußgewölbes mit anschließender Abheilung in Fehlstellung (Hien, Böhm et al. 2013, S. 129). An der fehlbelasteten Fußsohle bilden sich Ulzera. Trotz sensorischer Neuropathie haben die Betroffenen häufig Schmerzen (Karrer 2011, S. 494). Diese destruktive Entwicklung findet innerhalb von Wochen bis Monaten statt. Die Einteilung des Krankheitsverlaufes erfolgt nach Levin in fünf Stadien (I-V) (Tab.2).

Tab. 1: DNO-AP anatomische Klassifikation nach Sanders (Karrer 2011, 497)

Tab. 2 : DNO-AP Verlaufsstadien nach Levin (Block 2007, S. 294)

Tab.1: Typ	Anatomische Lokalisation	Tab. 2: Stadium	Symptome
I	Phalangen, Interphalangealgelenke Metatarsophalangealgelenke, Mittelfußköpfchen	I	Akutes Stadium: Fuß gerötet, geschwollen, überwärmt
II	Tarsometatarsalgelenke	II	Knochen- und Gelenkveränderungen, Frakturen
III	Fußwurzel	III	Fußdeformität (Plattfuß, Tintenlöschfuß)
IV	Sprunggelenke	IV	Plantare Fußläsionen zusätzlich
V	Kalkaneus		

Wird der Fuß infolge einer verlorenen Sensibilität weiter mechanisch belastet, entwickeln sich stark deformierende Veränderungen des Fußes (*Tintenlöschfuß*, *Wiegefuss*) mit eingeschränkter Belastbarkeit (Hien, Böhm et al. 2013, S. 129). Die Phase der Heilung mit dem körpereigenen Versuch der Rekonstruktion wird auch als *chronische, inaktive DNO-AP* bezeichnet (DDG 2008, S. 43).

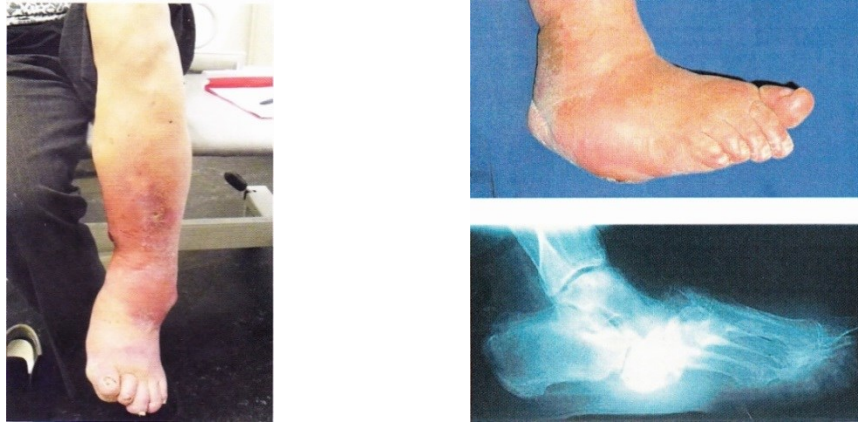

Abb. 5: Charcot-Fuß: Schmerzlose Mehrfachfraktur des Unterschenkels und des Fußes
Abb. 6a:Charcot-Osteoarthropathie **6b:**Typischer Zusammenbruch der Fußwurzel mit Entwicklung eines *Wiegefußes* (Hartmann 2008, S. 54) (Hochlenert, Engels et al. 2013, S.2)

Die *Mönckeberg'sche Mediasklerose*, eine weitere Spätkomplikation des DM, ist auch spezifisch für das Vorliegen einer autonomen diabetischen Neuropathie. Es ist dies eine Verkalkung der mittleren Wandschicht (*Tunica Media*) der Extremitäten-Arterien (Hartmann 2008, S. 51). Die Gefäßwand kann sich dadurch versteifen und der arterielle Blutdruck im hypertensiven Bereich fixiert werden (Widerstandshochdruck). Bei Mediasklerose zeigen sich signifikant häufiger tibiale oder peroneale Verschlusslokalisationen der PAVK als bei Diabetiker/innen ohne Mediasklerose bzw. bei Nichtdiabetiker/innen (ebd., S. 53). Mit der Mediasklerose sind ein 2-fach höheres Ulkusrisiko und ein 3-fach erhöhtes Amputationsrisiko verbunden (Lobmann 2011, S. 540).

4.6.2 Ischämische Ulzera

Die *periphere arterielle Verschlusskrankheit, PAVK*, stellt eine Makroangiopathie der Beinarterien dar und gehört zu den wichtigsten Ursachen für die Entstehung von diabetischen Fußläsionen (ebd.). Verkalkungen führen zu Stenosen auf allen Gefäßetagen mit nachfolgender Durchblutungsstörung der Beine.

Die Einteilung der PAVK erfolgt nach *Fontaine* in vier Stadien (I-IV) (Tab. 3). Unter normalen Belastungsbedingungen zeigen sich in Stadium I noch keine Schmerzen im betroffenen Bein; dies ist erst bei extremer Belastung der Fall. In Stadium II können infolge Anreicherung saurer Stoffwechselprodukte Schmerzen auftreten, die nach einer bestimmten Gehstrecke zum Stehenbleiben zwingen. Nach kurzer

Pause, während der die Metabolite abtransportiert werden, klingt die Schmerzsymptomatik wieder ab. (*Schaufensterkrankheit, Claudicatio intermittens*, lateinisch „claudicatio“-Hinken, „intermittens“-unterbrechend) (Mutschler, Schaible et al. 2007, S. 280). Die Schmerzen treten am häufigsten in der Wade, im Oberschenkel, im Gesäß oder im Fuß auf. Die mangelnde Durchblutung kann bis zum Absterben des Gewebes führen (Deutsche Gesellschaft für Gefäßchirurgie, 21. Juli 2015).

Tab. 3: Fontaine Stadien-Einteilung der PAVK (nach Mutschler, Schaible et al. 2007, S. 280)

Stadium	Symptome
I	Beschwerden nur bei extremer Belastung
II	Beschwerden beim Gehen (Claudicatio intermittens)
II a	Gehstrecke > 200 Meter
II b	Gehstrecke < 200 Meter
III	Ruhschmerz
IV	Hautschäden mit Nekrosen

Rein ischämische Ulzera kommen bei DM nur in etwa 15% der Fälle vor, sind sehr schmerzhaft (Rümenapf, Morbach et al. 2009, S. 1187) und tragen hauptsächlich zur Prognoseverschlechterung bei (Karrer 2011, S. 494). Typische Lokalisationen

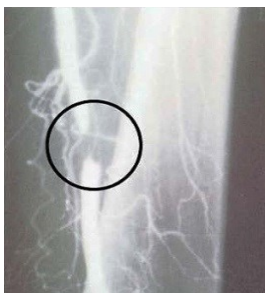

Abb. 7: Gefäßverschluss bei Makroangiopathie (Bischof, Meyerhoff 2013, S.24).

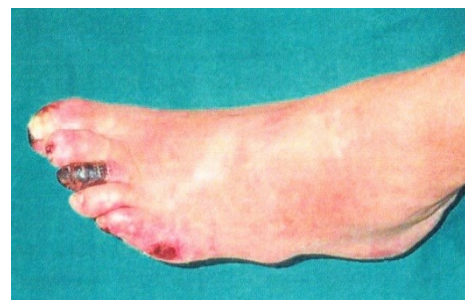

Abb. 8: Ischämisches DFS mit Drucknekrosen und trockener Gangrän (Hartmann 2008, S.36)

(Stelzner 2013, S. 1333). (Abb. 8).

ischämischer Läsionen sind die Zehen, die Fußaußenkante, der Fußrücken über den Streckersehnen, die Ferse (vor allem bei Bettlägerigen) und die Knöchel (Rümenapf, Morbach et al. 2009, S.1188). Im Extremfall kann sich eine komplette (trockene) Mumifizierung von Zehen oder ggf. des gesamten Vorfußes ergeben

In 35% der Fälle liegt eine neuroischämische Mischgenese vor (ebd.). (Tab. 4). Im Vergleich zu den nicht durch DM verursachten Angiopathien finden sich bei DM ein ausgeglichenes Geschlechtsverhältnis, ein häufigerer Befall der Unterschenkelarterie und ein geringeres Durchschnittsalter der Betroffenen (Zimmermann 2009, S. 432). Rund 70% der Diabetiker/innen weisen Verschlüsse an den Unterschenkelarterien auf (Abb. 7). Die Arterien der Fußsohle und des Fußrückens sind oft nur geringgradig sklerotisch verändert. Sie kommen dadurch als Anschlussgefäße bei peripheren gefäßrekonstruktiven Maßnahmen (pedale Bypässe) in Frage (Lobmann 2011, S. 540). Der Kniekehlenpuls ist in diesen Fällen häufig noch tastbar, die Fußpulse lassen sich im Gegensatz zu neuropathischen Ulzera jedoch meist nicht tasten.

Der Nekrose gehen Zeichen von chronischer Durchblutungsstörung wie Hypothermie, Hautatrophie, Verlust der Behaarung und Schuppenbildung voraus. Der ischämische Gewebsuntergang erfolgt von akral (sog. „letzte Wiese“) nach zentral (Stelzner 2013, S. 1333) und äußert sich in schwer heilenden Ulzera, gangränöser Entzündung und schnell fortschreitenden Infektionen (Rümenapf, Dittler et al. 2008, S. 537). Die PAVK ist die Hauptursache für das Nichtabheilen der neuropathiebedingten Wunden und gleichzeitig Hauptrisikofaktor für Major-Amputationen (Rümenapf, Morbach et al. 2009, S. 1188).

Die meist simultan bestehende sensorische Neuropathie kann den Ischämieschmerz nach Belastung (Fontaine Stadium II) sowie den Ruheschmerz als Warnsignal der kritischen Beinischämie bei PAVK (Stadium III) durch eine geringe Schmerzsymptomatik maskieren (Karrer 2011, S. 494). Daher sollte unbedingt

Tab. 4: Differentialdiagnose neuropathischer und neuroischämischer diabetischer Ulzera
(Rümenapf, Morbach et al. 2009, S. 1188)

Neuropathisches Ulkus	Neuroischämisches Ulkus
Fußsohle oder Fußrand	Zehen („letzte Wiese“)
„Wie ausgetanzt“	Unregelmäßig begrenzt
Knochendeformierungen (Osteoarthropathie)	Fußskelett normal
Schmerzlos	Evtl. schmerzhaft
Verlust von Sensibilität, Reflexen, Vibrationsempfindung	Variable neurologische Befunde
Pulse tastbar	Fehlende Fußpulse
Hornhautschwielen häufig	Kallus selten oder fehlend
Haut warm und rosig	Haut kühl, blass, livide
Hautvenen dilatiert (AV-Shunts)	Hautvenen kollabiert

eine frühzeitige klinische und aussagekräftige apparative Diagnostik angestrebt werden (Hartmann 2008, S. 55).

In Tabelle 4 werden zusammenfassend die wesentlichen Unterschiede zwischen neuropathisch und neuroischämisch bedingten Ulzera gegenübergestellt.

4.7 Klassifikation

Eine exakte Dokumentation der Läsionen bei DFS ist für die Therapieplanung und Prognoseabschätzung zur Erhaltung der Extremitäten von großer Bedeutung.

Die *Wagner-Klassifikation* (1981) ist weltweit am verbreitetsten. Sie beschränkt sich auf Ausdehnung, Lokalisation und Tiefe der Wunde und unterscheidet 6 Stadien (0-5) (Rümenapf, Dittler et al. 2008, S. 538) (Tab. 5). Grad 0 entspricht dabei einer sogenannten Prälasion (z.B. Kallusbildung oder Zustand nach abgeheilter Fußläsion). Grad 1 und Grad 2 beschreiben oberflächliche oder tiefere Ulzerationen. Beim Schweregrad 3 liegen tiefe Ulzerationen mit komplizierenden Infektionen von Knochen- und Gelenkanteilen vor. Mit den Schweregraden 4 und 5 werden lokalisierte bzw. ausgedehnte Nekrose-Entwicklungen beschrieben.

Die Einteilung hat den Vorteil sehr einfach, jedoch den Nachteil unpräzise zu sein (Hartmann 2008, S. 57).

Tab. 5: Klassifikation des DFS nach Wagner (Rümenapf, Dittler et al. 2008, S. 538)

Grad	Beschreibung
0	Keine Läsion, ggf. Fußdeformation oder Zellulitis
1	Oberflächlich Ulzeration
2	Tiefes Ulkus bis zur Gelenkkapsel, zu Sehnen oder Knochen
3	Tiefes Ulkus mit Abszedierung, Osteomyelitis, Infektion der Gelenkkapsel
4	Begrenzte Nekrose im Vorfuß- und Fersenbereich
5	Nekrose des gesamten Fußes

Die *Armstrong (Texas-) Klassifikation* (1996) berücksichtigt zusätzlich die Begleit-Komplikationen Ischämie und Infektion (Skala A bis D). Nach den Leitlinien der Deutschen Diabetes Gesellschaft (DDG) und der Empfehlung der *Arbeitsgemeinschaft Fuß* der DDG sollte die kombinierte Klassifikation nach Wagner und Armstrong Anwendung finden. (Abb.9).







	0	1	2	3	4	5
						
A	Prä- oder postulzerative Läsion	Oberflächliche Wunde	Wunde bis zur Ebene von Sehne oder Kapsel	Wunde bis zur Ebene von Knochen oder Gelenk	Nekrose von Fußteilen	Nekrose des gesamten Fußes
B	mit Infektion					
C	mit Ischämie					
D	mit Infektion und Ischämie					

Abb. 9: Kombinierte Klassifikation nach Wagner/Armstrong (Lobmann 2011, S. 542)

4.8 Diagnose

Um das Risiko zur Entwicklung eines DFS abschätzen zu können, hat das National Institute for Clinical Excellence (NICE) in Großbritannien eine Risikoeinteilung (Tab. 6) vorgeschlagen. Dabei ist vor allem auf das Bestehen einer Neuropathie, Angiopathie sowie strukturelle Veränderungen zu achten (Zimmermann, Reeps et al. 2009, S. 433).

Zur Betreuung von Diabetikern/Diabetikerinnen gehört die regelmäßige Erfassung des Fußbefundes in individuell festgelegten Zeitabständen. Bei blanden Befunden ist eine jährliche Untersuchung ausreichend, bei diabetischer Neuropathie sollte alle 3-6 Monate kontrolliert werden. Bei zusätzlich relevanter PAVK sollte mindestens alle 3 Monate eine Kontrolle erfolgen, bei Zustand nach Ulcera cruris oder Amputationen alle 1-2 Monate (Hien, Böhm et al. 2013, S. 130).

Die klinische Untersuchung sollte aus einer gezielten Anamnese, der Inspektion der Füße, der Prüfung auf Berührungs- und Schmerzsensibilität sowie des Vibrationsempfindens und der Palpation der Fußpulse bestehen (Karrer 2011, S. 495).

Tab. 6: Internationaler Konsensus zur Risikoklassifikation der DFS-Entwicklung. (Zimmermann, Reeps et al. 2009, S. 433)

Niedriges Risiko	Normale Sensibilität, tastbare Fußpulse	Jährliche Kontrolle
Erhöhtes Risiko	Neuropathie und/oder Vaskulopathie	3- bis 6-monatige Kontrolle
Hohes Risiko	Neuropathie und/oder Vaskulopathie bei Fußdeformität oder Hautveränderungen oder bei positiver Ulkusanamnese	1- bis 3-monatige Kontrolle
Höchstes Risiko	Ulzeration am Fuß	Interdisziplinäre Behandlung

4.8.1. Anamnese, Inspektion, Palpation und Dokumentation

Die *Anamnese* steht am Beginn jeder Diagnostik. Hierbei werden die Dauer des DM, die assoziierten metabolischen Störungen, Begleiterkrankungen im Rahmen des diabetischen Spätsyndroms, präexistente Symptome (Schmerzen, Dysästhesien und Läsionen) und Nebenerkrankungen erhoben (Rümenapf, Dittler et al. 2008, S. 538). Gefragt werden sollte nach oben genannten Risikofaktoren, Augenstatus (Retinopathie,) (Karrer 2011, S. 495) und bereits durchgeführten diagnostischen und therapeutischen Maßnahmen (Zimmermann 2009, S. 432).

Die *Inspektion* des Schuhwerks, die Frage nach Fußpflege als auch die Häufigkeit der Selbstkontrolle, der Zustand der Hautbeschaffenheit sowie die Untersuchung möglicher Deformierungen und muskulärer Atrophien sollten schon im Vorfeld mithelfen, den so genannten *Risikofuß* zu entdecken und rechtzeitige Gegenmaßnahmen einzuleiten (ebd.).

Die Inspektion erfolgt in vier Schritten: Inspektion 1- der angezogenen Füße, 2- der Schuhe, 3- der Strümpfe und letztlich 4- der ausgezogenen Füße (Bischof, Meyerhoff 2013, S. 6). (Abb. 10). Alle im Einsatz befindlichen Schuhe des Patienten/der Patientin sollten kritisch inspiziert werden, da Fußläsionen bei DM meist durch inadäquates Schuhwerk entstehen (Karrer 2011, S. 496). Erkrankten ohne schützendes Schmerzempfinden wird empfohlen, keinen Schritt ohne Schuhe zu gehen, da Schuhe protektiv bei Anpralltraumen (Bettpfosten, Stuhlbeinen, anderen Stolperfallen) schützen und die Druckabwicklung zwischen den Füßen und dem Boden vermitteln (Hochlenert, Engels et al. 2014, S. 49)

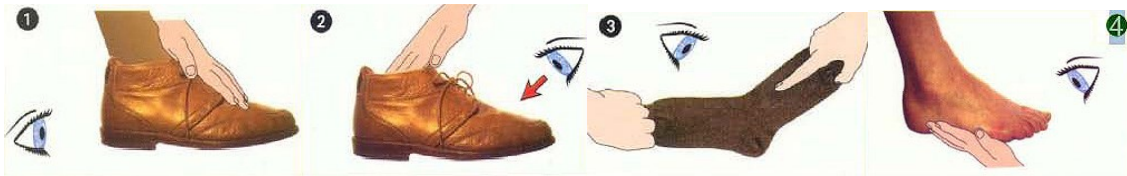


Abb. 10: Vier Schritte der Inspektion (Bischof, Meyerhoff 2013, S. 6)

In diesem Zusammenhang stellen sich folgende Fragen:

Ist etwas in den Schuhen, das dort nicht hingehört? (reibende Nähte oder mehrere Einlegesohlen übereinander). Die Schuhe zur Kontrolle ausschütteln.

Ist die Bauart der Schuhe geeignet, die Überlastungsphänomene des Fußes auszugleichen? Eine nicht ausreichende Bauart äußert sich in Hyperkeratosen, Schwielenbildungen und Beschwerden bei gegebener Restsensibilität des Fußes. Übertrieben ausgestattetes Schuhwerk führt dazu, dass die Schutzmechanismen des Fußes nicht mehr gefordert sind (ebd. 51).

Haben die Schuhe die richtige Größe? Empfehlenswerte Schuhe werden zwischen Spann und Fersenkugel gehalten und sind im Bereich der Zehenbox weit und weich.

Sind die Schuhe intakt? Dafür werden Oberleder, Sohle, Randpolster und Futtermaterial betrachtet. Ein kleiner Zahnarztspiegel eignet sich gut, um damit auch die Zehenbox der Schuhe zu inspizieren. Bei sehr viel breiteren Füßen ist die Anfertigung von Maßschuhen zu erwägen.

Gibt es Druckstellen durch Socken oder Strümpfe? (Nähte, grobe Materialien)

Gibt es eventuelle schädigende Kälte- (Winter, Schnee) und Wärmequellen (Wärmeflasche, Heizkörper, heißer Sand oder Asphaltstraßen) oder chemische Noxen (Pflegeprodukte, Badezusätze)? (ebd. 53f).

Im nächsten Schritt erfolgt die Inspektion von Gang, Stand und Fuß. Realistisch ist der Sichtbefund nur dann, wenn beide Beine seitenvergleichend betrachtet und gesunde mit kranken Bereichen verglichen werden.

Aufmerksamkeit erfordert die Haltung als auch Stellung der Extremitäten (Deformationen an Wirbelsäule, Hüfte, Knie), vorhandene Fußdeformationen und -veränderungen (Senk-, Spreiz-, Knick-, Platt-, Hohl-, Klump-, Spitzfuß, Hallux valgus, -rigidus, Hammer-, Krallen-, Reiterzehen etc.), Operationen am Fuß und das Fehlen von Zehen. Irritationen können sich auch in den Zehenzwischenräumen (Mykosen, Ulzera) und an den Zehennägeln (Onychomykosen, Schuppenflechten-Nagel, Altersnagel) zeigen (Abb. 11). An

Zehennägeln äußern sie sich in Form von Wachstumsstörungen, trophischen Veränderungen und Nagelverfärbungen (ebd. S. 82).

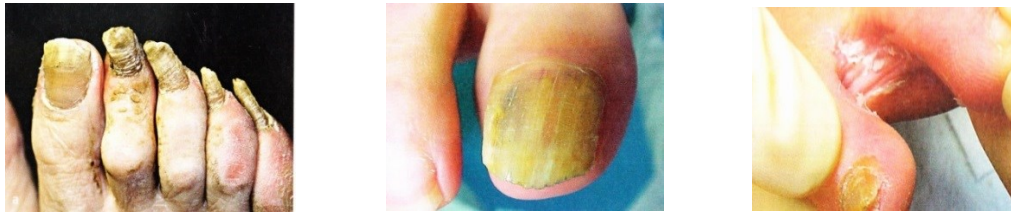

Abb. 11: a und b- Onychomykosen c- Interdigitale Mykose (Knörzer, Birkner 2012, S. 124)

Schwielen, Druckstellen und Ulzera finden sich an der Fußsohle als Manifestation der Neuro- und Angiopathie (Bischof, Meyerhoff 2013, S. 5). Ebenfalls zu beachten sind orthopädische Hilfen wie Fußstützen, Einlagen, Orthesen und Polster (Schäfer-Thaler 2012, S. 80).

Venöse Insuffizienzen lassen sich oft bereits optisch wie z.B. als Besenreiser oder Krampfadern erkennen. Diese Veränderungen äußern sich in Hautunebenheiten, Verfärbungen (blass, gerötet oder bläulich), in pergamentartiger Haut bis hin zu trockenen Abschuppungen, nässenden Stellen und venösen Ulzerationen.

Eine Ostitis bzw. Osteomyelitis zeigt das typische Bild des *sausage-toe*, einer kolbenförmigen Auftreibung im Zehenbereich. Ebenfalls erschließt sich in der Regel auch der Charcot-Fuß der Blickdiagnose (Lobmann 2011, S. 543).

Bei der anschließenden *Palpation* (lateinisch *palpare* berühren, betasten) wird der ganze Fuß mit den Händen oder mit entsprechenden Instrumenten abgetastet, um den Sichtbefund und die Informationen aus der Anamnese zu bestätigen. Es werden die Hauttemperatur (kühl, warm), Hautbeschaffenheit, Beweglichkeit der Füße und Zehen sowie das Schmerzempfinden am Fuß beurteilt (ebd. 83). Das Tasten kräftiger Pulse, Vorhandensein von angemessenem Haarwuchs an den Zehen, ungestörter Wuchs der Zehennägel sowie temperierte Haut sind Zeichen für eine intakte arterielle Durchblutung (Hochlenert, Engels et al. 2014, S. 42).

Die *Palpation der Fußpulse* erfolgt immer im Liegen. Bei fehlenden Fußpulsen ist von einer Durchblutungsstörung auszugehen. Aber selbst wenn Fußpulse tastbar sind, sind akrale Gefäßverschlüsse in den Aa. digitales plantares möglich (Bischof, Meyerhoff 2013, S. 8). Die *Palpation der Beinpulse* muss an beiden Beinen und in allen Gefäßetagen erfolgen: A. femoralis in der Leiste, A. poplitea in der Kniekehle, A. dorsalis pedis auf dem Fußrücken zwischen Großzehe und zweiter

Zehe, A. tibialis posterior hinter dem Innenknöchel und A. fibularis hinter dem Außenknöchel (Hochlenert, Engels et al. 2014, S. 42). Tastbare Fußpulse schließen eine PAVK nicht aus, wenn eine Mediasklerose vorliegt. (Karrer 2011, S. 496).

Der *Lagerungstest nach Ratschow* (Abb. 12) ist ein einfaches Mittel zur Überprüfung der Perfusion. Die liegende Person hebt beide Beine senkrecht an und bewegt die Füße z. B. kreisend über zwei Minuten. Anschließend setzt sich der Patient/die Patientin auf und lässt die Beine hängen.



Abb. 12: Lagerungstest nach Ratschow (Bischof, Meyerhoff 2013, S. 10)

Als normal gilt eine reaktive Hyperämie und Venenfüllung nach 5 Sekunden. Als pathologisch gelten eine verzögerte Fußrötung und Venenfüllung (15-20 Sekunden) und Schmerzen während der Testung sowie ein Ablassen der entsprechenden Extremität. (Karrer 2011, S. 496).

Zur Inspektion des Neuropathiestatus erfolgt die Messung der Drucksensibilität mittels des *Monofilamente-Tests nach Semmes-Weinstein*. Die Untersuchung soll immer bilateral ausgeführt werden und hat einen hohen prädiktiven Wert für eine Ulkuserstehung. Biessame Nylonfäden werden mit 10 Gramm Kraft jeweils 1 Sekunde lang an plantaren Punkten aufgesetzt (Abb. 13). Wird der Druck nicht

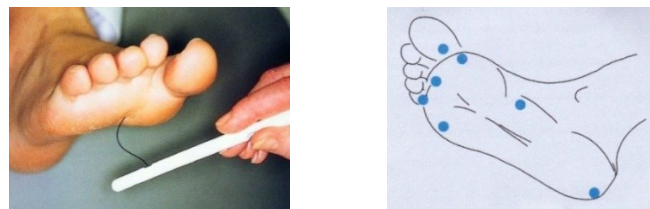


Abb. 13: a-Monofilamenttest nach Semmes-Weinstein (Bischof, Meyerhoff 2013, S. 16)

b- Berührungspunkte (Hien, Böhm et al. 2013, S. 132)

mehr wahrgenommen, ist das Berührungsempfinden bereits erheblich eingeschränkt (ebd.). Starke Schwielenbildung kann die Sensibilität für das Monofilament reduzieren, ohne dass eine Nervenstörung vorliegt (Hochlenert, Engel et al. 2014, S. 41).

Mit dem *Wattebausch-Test* (Abb. 14) können die strumpf- oder sockenförmigen Sensibilitätseinschränkungen als taube, pelzige, fremde oder verminderte Gefühls- wahrnehmung dargestellt werden. Dabei fährt man mit einem Wattebausch vom Knie bis zu den Zehenspitzen: lateral bis zur Kleinzeh, medial bis zur Großzehe und über das Schienbein bis zu den mittleren Zehen (Bischof, Meyerhoff 2013, S. 12).

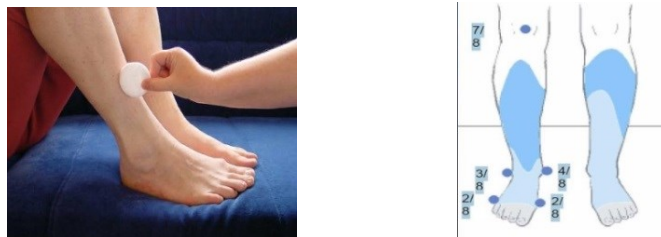

Abb. 14: a- Wattebauschtest b-Strumpf- und sockenförmige Sensibilitätseinschränkungen (Bischof, Meyerhoff 2013, S. 12ff)

Für die Überprüfung des Temperaturempfindens werden mittels *Tip-Therm-Test* (Abb 15) abwechselnd Kunststoff- und Metallteile an verschiedenen Stellen des

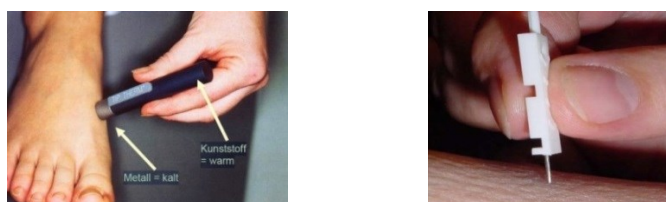


Abb. 15 a-Tip-Therm-Test b-Test mit Neurotips (Bischof, Meyerhoff 2013, S. 12ff)

Fußes aufgesetzt. Der Patient/die Patientin äußert, wann die Kälte- oder Wärmeempfindung eintritt (Schäfer-Thaler 2012, S. 87). Mit *Neurotips* wird das Schmerzempfinden (spitz bzw. stumpf) getestet (Abb.15).

Der *Stimmgabel-Test nach Rydel-Seiffer* ist ein bewährtes Untersuchungsinstrument zur Feststellung eines gestörten Vibrationsempfindens (Pallästhesie) (Abb. 16). Die Stimmgabel wird abwechselnd am Fibulaköpfchen, am Innenknöchel, am Köpfchen des Os metatarsale I, am Großzehengrundgelenk und

an der Spitze der Großzehe aufgesetzt. Der Patient/die Patientin nennt den Zeitpunkt, in dem die abklingende Vibration für ihn/sie nicht mehr spürbar ist. In diesem Moment wird auf der Skala die Stärke der Schwingung abgelesen (Schäfer-Thaler 2012, S.86).

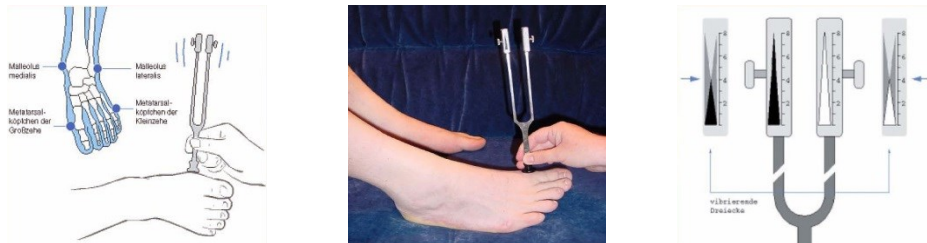

Abb. 16: Stimmgabel-Test nach Rydel-Seiffer (Bischoff, Meyerhoff 2013, 13f)

Das gerade noch gespürte Schwingen wird in Achteln angegeben. Der Normalwert beträgt bis zum 30. Lebensjahr mindestens 7/8 (Hochlenert, Engels et al. 2014, S.41). Bei den unter 60-Jährigen sind Werte zwischen 6/8-8/8 normal und bei den über 60 Jährigen Werte zwischen 4/8-8/8 (Schäfer-Thaler 2012, S.86).

Die Muskelreflexe werden mittels des *Achillessehnen-* oder *Patellarsehnen-reflexes* überprüft.–Die Ausprägung einer peripheren Neuropathie kann mit dem *Neuropathie-Symptomen-Score (NSS)* und dem *Neuropathie-Defizit Score (NDS)* dokumentiert werden (www.dm-neuropathie.versorgungsleitlinien.de, 25. Juli 2015). Unterschiede in der Symptomatik von Neuro- und Angiopathie werden in

Tab. 7: Differentialdiagnose Neuropathie und Angiopathie (nach Bischof 209,S. 56)

Neuropathie	Angiopathie
vor allem nachts	eher tagsüber
Schmerzen in Ruhe	Schmerzen beim Gehen
besser bei Bewegung	besser in Ruhe
warme Füße	kalte Füße
trockene, rosige Haut	blasse, dünne Haut
Fußpulse gut tastbar	Fußpulse nicht tastbar
Ulzera an Druckstellen	Ulzera in der Endstrombahn
Malum perforans	Gangrän
viel Hornhaut	viel Hornhaut (Druckstellen)
Ratschow-Test normal	Ratschow-Test pathologisch
Wattebausch-Test vermindert	Wattebausch-Test normal
Stimmgabel-Test < 6/8	Stimmgabel-Test normal (7/8-8/8)

Tabelle 7 veranschaulicht.

Die *Dokumentation* der sichtbaren Veränderungen des DFS sollte durch digitale Fotografie und standardisierte Dokumentationsbögen erfolgen. Hierzu kann z. B. der Fußdokumentationsbogen der *AG-Fuß* der DDG (www.ag-fuss-ddg.de) verwendet werden (Karrer 2011, S. 497).

4.8.2. Nichtinvasive Basisdiagnostik

Die nichtinvasive Basisdiagnostik umfasst Laboruntersuchungen, Gefäßdiagnostik und orthopädische Diagnostik.

Laboruntersuchungen

Blutzucker-Tagesprofil, HBA1c, CRP, Blutbild, Kreatinin, Harnstoff und Albumine sollten labortechnisch erfasst werden (Karrer 2011, S. 497).

Wegen der Gefahr der raschen Ausbreitung einer Infektion bei einem polymikrobiellen Keimspektrum sowie bei Problemkeimen ist beim DFS ein *tiefer Wundabstrich* zu fordern. Es sollten mehrere Abstriche an verschiedenen Stellen und so tief wie möglich erfolgen. Bei Verdacht auf Osteomyelitis kann alternativ eine Knochengewebsprobe zur mikrobiellen Diagnostik erfolgen (Lobmann 2011, S. 544).

Zur strukturierten Gefäßdiagnostik bei DFS sollte ein *Algorithmus* befolgt werden, an dessen Ende die invasiv bildgebenden Verfahren stehen. Dadurch kann auch die Therapie komplexer Verschlussprozesse, die mehrere Gefäßetagen betreffen, geplant werden. (Rümenapf, Morbach et al. 2009, S. 1188).

Knöchel-Arm-Index

Die Messwerte der A. dorsalis pedis, A. tibialis posterior sowie der A. brachialis erfolgen im Liegen mittels Blutdruckmanschetten. Die gemessenen systolischen Verschlussdrücke der Beine werden jeweils durch den mittleren systolischen Blutdruck beider Oberarme dividiert und als sog. *Knöchel-Arm-Index (Ankle-Brachial-Index, ABI)* dokumentiert (Rümenapf, Dittler et.al 2008, S. 540). Physiologischerweise ist der pedale Druck höher als der Blutdruck am Arm. (Karrer 2011, S. 497). Als ABI-Normalbefund gelten Werte von 1,0-1,4 und als Grenzbereich 0,9-1,0. Werte unter 0,9 gelten als pathologisch und lassen auf eine PAVK schließen (Rümenapf, Dittler et.al 2008, S. 540).

Ein Blutdruck von weniger als 50 mm Hg an den pedalen Gefäßen und unter 30 mm Hg an den Zehen im Liegen ist als kritische Extremitätenischämie (*critical limb ischemia*, CLI) zu werten. Unter 40 mm Hg kommt es nicht mehr zur Heilung. Bei über 30% der Diabetiker/innen werden aufgrund einer bestehenden Mediasklerose falsch hohe ABI-Werte von über 1,3 gemessen. Die starre Gefäßwand täuscht fehlende Fußpulse trotz eines durchgängigen Gefäßes vor (Karrer 2011, S. 497). Alternative Untersuchungsmöglichkeiten der arteriellen Perfusion sind der sog. Pole-Test, eine arterielle Oszillografie, eine farbkodierte Dopplerschallmessung oder eine transkutane Messung des Sauerstoffpartialdruckes (ebd.). (Abb. 17). Beim *Pole-Test* wird das zu untersuchende Bein passiv angehoben, bis das Dopplersignal gerade keine Strömung der A. dorsalis pedis mehr messen kann. Die Höhe des Ultraschallkopfes über Herzhöhe entspricht dann dem Perfusionsdruck der Arterie gemessen in cm Blutsäule. Die Division durch 1,3 ergibt den Blutdruck in mmHg (Dreyer 2011, S. 533). Die *Transcutane Sauerstoffmessung (TCOM)* (Abb17) steigert die Sicherheit für das Erkennen einer kritischen Beinischämie (ebd.).

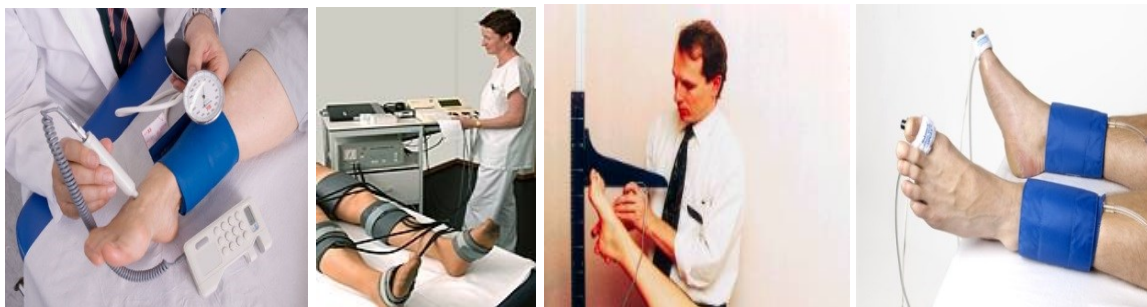


Abb.17: a-Verschlußdoppler (www.sanofi.de) b-Oszillografie (www.angiologie.usz.ch) c-Pole-Test (www.thenakedscientists.com) d-TCOM (www.perimed-instruments.com) (25.Juli 2015)

Farbkodierte Doppler (Duplex-)- Sonografie (FKDS)

FKDS ist das bedeutendste Verfahren zur Feststellung von Ausmaß und Verteilungsmuster ischämischer Läsionen bei PAVK (Abb. 18). Die Untersuchung ist nicht invasiv, daher risikolos, beliebig wiederholbar und hat keine Strahlenbelastung. Das Verfahren ist geeignet zur morphologischen Darstellung der Gefäßwand, des perivaskulären Gewebes und arteriosklerotischer Frühveränderungen von Becken-, Oberschenkel- und Kniearterien (Stiegler, Fuchtenbusch 2009, S. 45). Die Darstellung der Unterschenkel- und Fußarterien

ist zeitaufwendig und bei Mediasklerose nicht immer aussagekräftig. Daher können weiterführende Untersuchungen wie die kontrastmittelverstärkte Magnetresonanztomographie (MRA) oder die invasive intraarterielle digitale Subtraktionsangiographie (DSA) notwendig sein (Karrer 2011, S. 497).

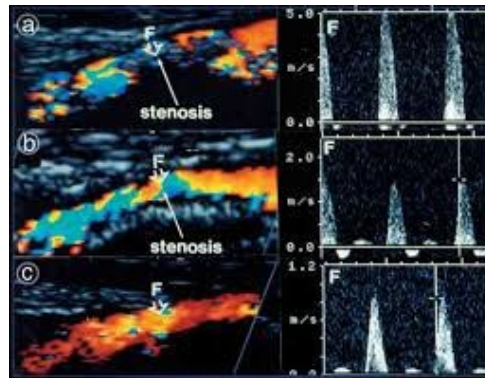


Abb. 18: Farbkodierte Doppler (Duplex)-Sonografie (www.sanofi.de, 25 Juli 2015)

4.8.3. Invasive Untersuchungsverfahren

An invasiven Untersuchungsverfahren stehen das konventionelle Röntgen, die digitale Subtraktionsangiographie (DSA), die Magnetresonanztomographie (MRA) und die Magnetresonanztomographie (MRT) zur Verfügung.

Konventionelles Röntgen

Das Röntgen des Fußes in 2 Ebenen gehört zur Basisdiagnostik. Dabei sollte auf Deformitäten der Gelenke, Knochendestruktionen, Hinweis auf Osteomyelitis oder auf DNO-AP geachtet werden. Transparenzerhöhung, Osteolysen oder Sequestrierung sind typische Zeichen einer tiefen Infektion (Karrer 2011, S. 497). Zur Erkennung von Frühstadien kann ein MRT hilfreich sein (ebd., S. 499).

Digitale Subtraktionsangiographie (DSA)

Die Darstellung der Fuß- und Zehenarterien zum Nachweis einer PAVK kann durch eine intraarterielle DSA erfolgen. Sie ist noch immer der Goldstandard in Bezug auf Genauigkeit und Übersichtlichkeit bei dreidimensionaler Gefäßdarstellung wie sie etwa für die Bypasschirurgie gefordert wird (Stiegler, Füchtenbusch 2009, S. 46). Es handelt sich dabei um eine invasive Katheteruntersuchung mit Strahlenbelastung, die einen arteriellen Zugang über die A. femoralis erforderlich macht. Danach müssen 24 h Bettruhe eingehalten

und für 12 h ein Druckverband angelegt werden. Als mögliche Komplikationen gelten Hämatome, Infektionen, Gefäß-Nerven-Verletzungen, Thrombosen, Embolien oder Kontrastmittelreaktionen (Karrer 2011, S. 499).

Nichtinvasive Magnetresonanzangiografie (MRA)

MRA verdrängt zunehmend die invasive DSA, denn durch sie gelingt eine genaue Darstellung auch kleinster arterieller Segmente an Unterschenkel und Fuß einschließlich der Strömungsdynamik (Karrer 2011, S. 499). Die Methode gilt bislang als Methode der Wahl bei Patienten/Patientinnen, die aufgrund einer Niereninsuffizienz kein jodhaltiges Kontrastmittel bekommen dürfen. (Rümenapf, Dittler et al. 2008, S. 540).

Magnetresonanztomografie (MRT)

Bei Verdacht auf Charcot-Fuß oder Abszesse sollte eine MRT durchgeführt werden, denn diese Methode ist die Diagnostik der ersten Wahl zum Nachweis einer Osteomyelitis (Karrer 2011, S. 499).

4.9. Therapie

Wesentliche Voraussetzungen für die Abheilung trophischer Störungen bei DFS sind eine Stoffwechsoptimierung, frühzeitige gezielte antibiotische Therapie bei klinisch relevanter Infektion, konsequente Nekrosektomie bzw. scharfes Debridement, eine stadiengerechte lokale Wundheilung, Revaskularisation sowie konsequente Druckentlastung von Fußulzera (Lobmann 2011, S. 544).

4.9.1. Basistherapie

In der Basistherapie sollte es zu einer konsequenten internistischen Einstellung des Blutzuckers sowie der Fettstoffwechselfparameter kommen (Rümenapf 2008, S. 544). Ebenso sind Nikotinverzicht, eine antihypertensive Therapie (Zielblutdruck <140 mm Hg systolisch und <90 mm Hg diastolisch) sowie eine Thrombozytenaggregationshemmung wesentliche Bestandteile der Basistherapie (Dreyer 2011, S. 537). Schulung von Diabetiker/innen und Motivationstraining sollen zur Life-style-Änderung führen. Über eine diabetesgerechte Ernährung und

ein individuell angepasstes Bewegungsprogramm können die meisten Erkrankten an Gewicht abnehmen (www. diabetologieportal.de, 29. Juli 2015).

4.9.2. Lokale konservative Therapie

Infektbehandlung

Bei Vorhandensein von mindestens zwei der Kardinalzeichen einer Entzündung und bei Vorliegen eitriger Beläge sollte die Diagnose Infektion gestellt werden. Die Evaluation der Infektion sollte auf drei Ebenen erfolgen: der/die Patient/in als Ganzes, die betroffene Extremität und die infizierte Wunde. Bei infizierten Wunden ist es wichtig zu erkennen, welche Person eine sofortige klinische Aufnahme (Tab. 8), parenterale oder Breitband-Antibiotikatherapie und dringende diagnostische oder chirurgische Therapie benötigt (Lipsky, Lew 2006, S. 892).

Tab. 8: Kriterien zur stationären Aufnahme (Karrer 2011, S. 501)

	Nichtkritische Infektion	Kritische Infektion
Weichteilentzündung	<2 cm	>2 cm
Gelenk-/Knochenbeteiligung	Nein	Ja
Infektbedingte Ischämie	Nein	Ja
Allgemeine Entzündungszeichen	Nein	Ja
Behandlung	<i>Ambulant</i>	<i>Stationär</i>

Da eine lokale bakterielle Kontamination in allen diabetischen Läsionen vorhanden ist, ist gerade beim Diabetes die Entwicklung einer Sepsis möglich. DM zählt zu den sekundären Immundefizienzkrankheiten (Lobmann 2013, S. 155). In der klinischen Praxis erfolgt die Wahl des Antibiotikums (AB) häufig zunächst empirisch nach der Schwere der Infektion. Zum Einsatz kommen primär AB mit guter Staphylokokken-Wirksamkeit und guter Penetration ins Knochen- und Weichteilgewebe. Bei leichten Infektionen werden orale AB für 2-4 Wochen eingesetzt. Bei schweren Formen sollte die AB-Gabe intravenös (i.v.) begonnen werden, um dann bei Besserung auf eine orale Behandlung überzugehen. Bei Ostitis muss die Therapie (anfangs i.v., dann oral) für 6-8 Wochen oder sogar bis 6 Monate durchgeführt werden (Karrer 2011, S. 502). Die Infektion mit

multiresistenten Keimen verschlechtert die Prognose (Morbach, Müller et al. 2009, S. 158).

Auch Pilzerkrankungen müssen bei DM adäquat behandelt werden. Bei alleinigem Befall der Zehenzwischenräume mit Fußpilz (*Tinea pedum*) ist eine Lokalthherapie ausreichend. Bei Nagelpilz (Onychomykosen) ist eine systemische antimykotische Therapie indiziert (Karrer 2011, S. 502).

Debridement

Basis aller weiterer konservativer und operativer Schritte ist die Schaffung eines gut durchbluteten Wundbettes und die Wiederherstellung eines physiologischen Wundmilieus durch Sanierung und durch revaskulierende Maßnahmen (Lobmann 2011, S. 543).

Chirurgisches Debridement (Abb. 19) umfasst die Abtragung von Nekrosen mittels Skalpell, scharfem Löffel oder Laser unter OP-Bedingungen oder ambulant. Die Nekrosen werden in dieser Akutphase tangential abgetragen und der Wundrand angefrischt. Diese Form der Sanierung gilt als schnellste und effektivste Methode (www.hartmann.de, vom 26. Juli 2015). Das Ausmaß ist abhängig vom Lokalbefund und kann zur Infektionskontrolle ohne Beachtung anatomischer Grenzen durchgeführt werden. Fremdkörper, Knochensequester, nekrotische Sehnen (Rümenapf, Dittler et al. 2008, S. 542) und auch Unterminierungen, Taschenbildungen und Hornhautschwielen sollten mitentfernt werden (Karrer 2011, S. 501). Aufgrund der meist bestehenden Neuropathie ist ein chirurgisches Debridement weitgehend schmerzfrei möglich.

Biochirurgisches Debridement durch steril gezüchtete Maden der Goldfliegenart *Lucidia sericata* (Abb. 19) ist eine einfache, sehr erfolgreiche Methode der Reinigung von nicht heilenden und tiefen Wunden. Gesundes Gewebe bleibt von den Maden unangetastet (www.hartmann.de, 26. Juli 2015). Das Sekret der Larven hat antibakterielle Eigenschaften und wirkt gegen den methicillin-resistenten *Staphylococcus aureus* (MRSA) und gegen *Streptococcus pyogenes* (Bexfield, Bond et al. 2008, S. 325).

Mechanisches Debridement beruht auf der Entfernung des Exsudates durch saugfähige Auflagen und Verbände, sowie dem Anlösen von Belägen durch moderne Wundauflagen (Gel-Kompressen) und Spülung mit isotoner Lösung.

Enzymatisches Debridement (Abb. 19) ist das Ablösen von Fibrinbelägen und dünnen nekrotischen Schichten durch Enzympräparate (Proteasen) bei feuchtem

Wundmilieu. Es kann z. B. nach dem chirurgischen Debridement zur Anwendung kommen (www.hartmann.de, 26. Juli 2015).

Autolytisches Debridement erfolgt durch Aufrechterhaltung eines feuchten und warmen Wundmilieus mittels geeigneter Wundauflagen. Diese ermöglichen die Autolyse der Beläge durch das Wundexsudat und körpereigene Enzyme. Die Methode ist zellschonend, frei von Nebenwirkungen, wenig schmerzhaft, einfach anzuwenden, jedoch von langer Dauer (www.flexikon.doccheck.com, 26. Juli 2015).

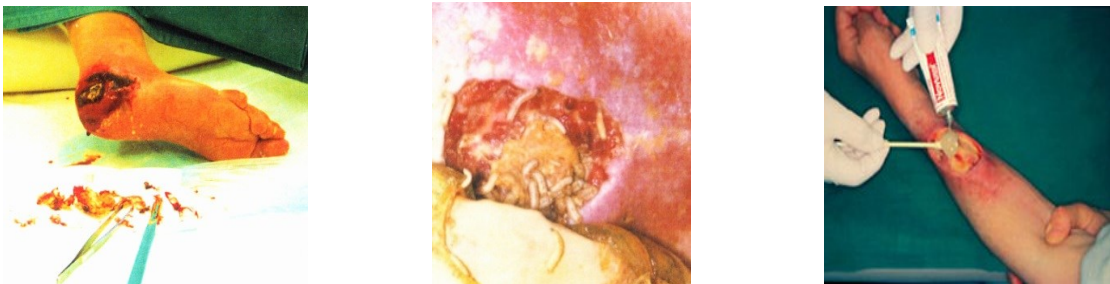


Abb. 19: a-Chirurgisches Debridement c-biochirurgisches Debridement (Schwandt, 2010, S. 36 und 45) c- Enzymatisches Debridement (www.hartmann.de, 26. Juli 2015)

Lokale Wundbehandlung

Die lokale Wundbehandlung bei chronischen, nicht ischämischen Wunden (Gangrän bei PAVK und Diabetes) wird stadienorientiert und im feuchten Wundmilieu durchgeführt. Die Auswahl der Wundauflage sollte individuell anhand der Exsudatmenge und Vorliegen oder Fehlen von Infektionszeichen getroffen werden (Morbach, Müller et.al. 2009, S. 158).

Nach initialem Debridement genügt in der nachfolgenden Granulationsphase meist eine milde mechanische Wundreinigung und ausreichende, warme Spülung (z.B. Antiseptika). Durch Hautschutzpräparate muss eine Mazeration des umliegenden Gewebes vermieden werden (Hien, Böhm et al. 2013, S. 135). Hyperkeratotische Wundränder müssen weiterhin regelmäßig abgetragen werden. Ab diesem Stadium können Wundauflagen eingesetzt werden, welche die Wundheilung aktivieren (gemischtporige Schäume, Alginat). Durch ihren Wassergehalt liegt die Hauptwirkung in der Aufweichung von Nekrosen und Belägen (Hartmann 2008, S. 70). Als weiteres Verfahren zur Induktion der Wundheilung und Reduktion der Therapiedauer hat sich die Vakuumtherapie (VAC, Vacuum assisted Closure) (Abb.20) oder Niederdrucktherapie durchgesetzt (Lobmann 2011, S. 546).

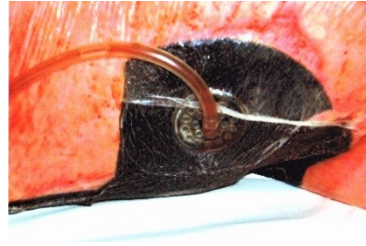


Abb. 20: VAC-Therapie (Schwandt 2010, S. 49f)

VAC verkleinert die Wundoberfläche, transportiert das Sekret ab, ermöglicht eine Infektionskontrolle durch Wundspülung, ist keimdicht und geruchsneutral und fördert die Mobilität des Patienten/der Patientin (Schwandt 2010, S. 50).

Mit der abschließenden Phase der Epithelialisierung ist die Wundheilung abgeschlossen und die Wunde beginnt sich bis zum endgültigen Wundverschluss zu kontrahieren (Lobmann 2011, S. 546). Die feuchte Wundbehandlung ist nun beendet, die weitere Schutzabdeckung erfolgt mit Fettgaze (Schwandt 2010, S. 54).

Verbandmaterialien

Die Verbandstoffe können in einen Primär-, Sekundär- und äußeren Verband unterteilt werden. *Primärverbände* schaffen durch den Wundkontakt bezogen auf Feuchtigkeit und Wärme ein stadiengerechtes Mikroklima und senken die Keimzahl (Abb. 21) *Grob- und gemischtporige Schäume* sind gute Träger für Hydrogele und leiten Wundflüssigkeit ab. *Alginate* (Braunalgenzellwände) werden in der feuchten Wunde zu einem Gel, verkleben aber nicht mit der Wunde. Sie können mit antiseptischen Zusätzen wie Silberverbindungen getränkt sein (Hochlenert, Engels 2014, S. 160). *Feinporige Schäume* sind in ihrem Einsatz unkompliziert und können sehr viel Flüssigkeit binden. *Distanzgitter* (z.B. Fettgazen) verhindern das Verkleben der Wundoberfläche mit den Verbandmaterialien. *Hydrogele* enthalten einen hohen Wasseranteil und verkleben mit der Haut, ohne sie zu reizen, *Hydrofasern* hingegen vergelen mit dem Wundsekret und leiten es vertikal ab. *Hydrokolloide* sind aus der Mode gekommen; sie verschließen die Wunde, wodurch eine übelriechende, eiterähnliche Flüssigkeit entsteht (ebd. 161).

Mit dem *Sekundärverband* wird die Wunde abgedeckt und die Flüssigkeit geregelt abgeleitet. Die *Kompresse* besteht aus Zellulose und ist die einfachste

Verbandsform. In Kombination mit Superabsorber kann sie große Mengen an Flüssigkeit aufnehmen, ohne sie unter Druck wieder abzugeben.

Der äußere Verband dient dem mechanischen Schutz, der Befestigung anderer Wundauflagen und hält die Extremität warm (z. B. elastische Mullbinden und Schlauchverbände, Klebevlies). *Watte* wärmt und dient der Polsterung. Der Watteschuh ist besonders bei angioneuropathischem Fuß beliebt (Abb.21) (ebd. 162). Direktkontakt von Fixierplastern mit der Haut sollte infolge der Neigung zur Mazeration vermieden werden (Hartmann 2008, S. 71).

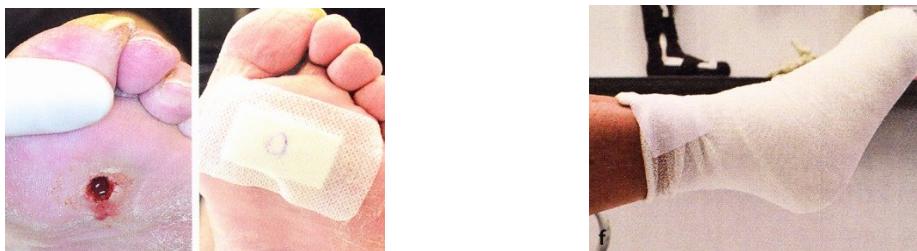

Abb. 21: a-Versorgung eines plantaren Ulkus (Hochlenert, Engels et al.2014, S. 102)
b-Watteschuh (ebd. S. 163) (Hochlenert, Engels et al.2014, S. 102)

Bildet sich kein abschließender Epithelverschluss, ist das einfachste Verfahren die Transplantation von *Spalthaut* (Lobmann 2011, S. 546). *Plastisch-rekonstruktive Techniken* (Abb.22) umfassen die Defektdeckung mittels lokaler, gestielter Nah- und Fernlappenplastik (Zimmermann, Reeps et al. 2009, S. 435).

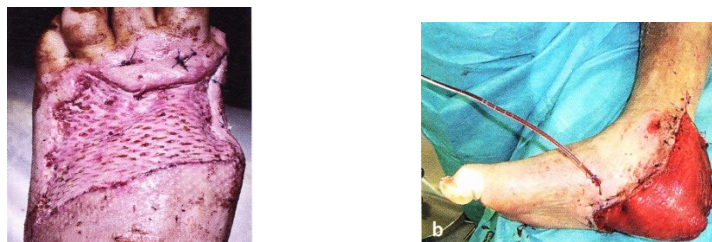


Abb. 22 : a-Spalthaut- b-Lappentransplantation (Hochlenert, Engels et al. 2014, S. 165f).

Hyperbare Sauerstoff-Therapie (HBO) ist eine mögliche ergänzende Methode der Behandlung schlecht heilender Wunden. Durch Applikation von hyperbarem Sauerstoff in Überdruckkammern wird die Sauerstoffspannung der betroffenen Gewebe über die Expositionszeit hinaus erhöht und damit der Nekroseentwicklung vorgebeugt (Hartmann 2008, S. 100f). Behandlungen mit *rekombinantem thrombozytärem Wachstumsfaktor* zeigt ebenfalls eine signifikant verbesserte Abheilungsrate. *Bioengineered tissue* („*Dermagraft*“) besteht aus neonatalen

Fibroblasten, die in vitro in einem bioabsorbierbaren Netz kultiviert werden. Nach Applikation erhöht sich die Abheilungsrate diabetischer Fußulzera (ebd. 102).

4.9.3. Interventionelle Therapien

Zur Überbrückung des Zeitraumes bis zur Revaskularisation oder als eine Unterstützung der Wundheilung kann die konservative Therapie mittels gefäßwirksamer Medikamente gesehen werden (Rümenapf, Morbach 2009, S. 1189). Bei nicht heilenden Fußläsionen oder bei Amputationsgefahr sind Eingriffe zur Revaskularisation (interventionelle endoluminale oder gefäßchirurgische Verfahren) indiziert (Morbach, Müller et al. 2009, S. 158). Voraussetzung bei Patienten/Patientinnen mit DFS ist die Erhebung eines kompletten Gefäßstatus beider Beine, da die arterielle Minderdurchblutung der Hauptrisikofaktor für die Major-Amputation ist (Rümenapf, Morbach et al. 2009, S. 1188).

Die *Perkutane transluminale Angioplastie (PTA)* mit Aufdehnung des verengten Gefäßabschnittes sollte hierbei zunächst bevorzugt werden (Lobmann 2011, S. 546). Die endoluminale Versorgung mittels *Stent*, einem implantierten Drahtgeflecht, eignet sich für Patienten/Patientinnen mit Stenosen oder Verschlüssen der A. femoralis, A. poplitea und der Unterschenkelarterien. Die Entwicklung neuer Stentmaterialien und –designs ermöglicht daher immer bessere Offenheitsraten (Zimmermann, Reeps et al. 2009, S. 434).

Das Standardverfahren zur Behandlung längerstreckiger Gefäßverschlüsse oder –stenosen ist die Anlage eines *Bypass* mit kruralen oder sogar pedalen distalen Anastomosen mittels Verwendung körpereigenen (V. saphena magna) oder alloplastischen Materials. Ein Beinerhalt kann dabei in etwa 80% der Fälle erreicht werden (Zimmermann, Reeps et al. 2009, S. 434).

Alle Patienten/Patientinnen sollten vor und nach einer Revaskularisation eine Behandlung mit Thrombozyten-Aggregationshemmern bekommen. Vitamin-K-Antagonisten sind bei Venenbypass vorteilhaft (Rümenapf, Morbach 2009, S. 1193).

Amputation

Lässt sich eine Amputation aufgrund unzureichender Perfusion oder nicht kontrollierbarer Infekte nicht umgehen, soll grundsätzlich möglichst

gewebeschonend, funktionsorientiert und wenig verstümmelnd vorgegangen werden (sog. Grenzzonenamputation), um gewichtstragende Areale zu erhalten (Karrer 2011, S. 502). *Minor-Amputationen* erfolgen unterhalb des Sprunggelenkes. Bei Ostitis, feuchter Gangrän und trockenen Nekrosen soll dadurch die weitere Ausbreitung der Infektion verhindert und eine Abheilung der Wunde beschleunigt werden. Nach Teilamputationen des Fußes ist die Anpassung von speziellem Schuhwerk durch Orthopädietechnik erforderlich (Rümenapf, Dittler et al. 2008, S. 544).

Bei fehlender Möglichkeit zur arteriellen Rekonstruktion kann nach erfolgter Infektkontrolle die Amputation einer Gangrän durch spontane Demarkation (*Auto-Amputation*) angestrebt werden (DDG 2008, S. 45).

Bei aufsteigender Infektion als potenzieller Sepsisquelle, bei Untergang von Muskelgewebe aufgrund der schlechten Durchblutungssituation und bei nicht mehr tolerierbarem Ruheschmerz erfolgt eine *Major-Amputation* oberhalb des Sprunggelenkes (Karrer 2011). Die Prognose nach Major-Amputation ist ungünstig. Fünf Jahre danach leben nur noch 25% der Patienten/Patientinnen (ebd.). Zur Erleichterung der Rehabilitation ist die Erhaltung des Kniegelenkes sehr wichtig und kann die Lebensqualität der betroffenen Menschen verbessern (DDG 2008, S. 45). Aufgrund des erhöhten Risikos für eine nachfolgende kontralaterale Amputation nach erfolgter Major-Amputation ist ein Überwachungsprogramm mit regelmäßiger Kontrolle der Durchblutungssituation für den verbleibenden Fuß entscheidend (ebd. S. 46).

4.10. Rehabilitation und Prävention

Druckentlastung

Eine grundlegende Voraussetzung für die Heilung und Vermeidung von Fußulzerationen ist die konsequente Druckentlastung. Die *innere Entlastung* erfolgt operativ, zielt auf eine dauerhafte Reduktion innerer Druckpunkte ab und ist unabhängig vom Verhalten der Betroffenen. Dabei ist beispielsweise eine Abtragung von Exostosen, Entfernung von Knochensegmenten am Ulkusboden, eine Achillessehnenverlängerung oder Durchtrennung von Zehenextensoren durch die plastische Chirurgie zielführend (Karrer 2011, S. 503). Die *äußere*

Entlastung erfolgt durch Hilfsmittel oder Bestandteile des Verbandes. Die Wirksamkeit hängt von der lückenlosen Anwendung durch die Betroffenen ab. (Hochlenert, Engels et al. 2014, S. 126). Diese Ruhigstellung kann mittels Bettruhe, Verwendung von Rollstühlen, Gehstützen, Vollkontaktgips, Orthesen, Fußteilentlastungsschuhen (für Vorfuß oder Ferse), therapeutischem Schuhwerk oder Verbandschuh erreicht werden. Auch die regelmäßige Entfernung von Hornhautschwielen ist notwendig. Der Patient/die Patientin muss verstehen lernen, dass nur wenige gewichtsbelastende Schritte die Wundheilung verhindern können (Karrer 2011, S. 500).

Die wirksamste Entlastung und Goldstandard der äußeren Entlastung ist der *Vollkontaktgips (Total-Contact-Cast, TCC)*(Abb. 23). Der *Bettcast (Flexcast)* ist als leichte Bauart des TCC zur Entlastung der Ferse im Bett geeignet (Hochlenert, Engels et al. 2014, S. 126f). Verbreitete Verwendung findet auch der *Fußteilentlastungsschuh* (Abb.23). Dieser soll so genutzt werden, dass der kranke Fuß immer vor dem gesunden steht (ebd. S. 139).

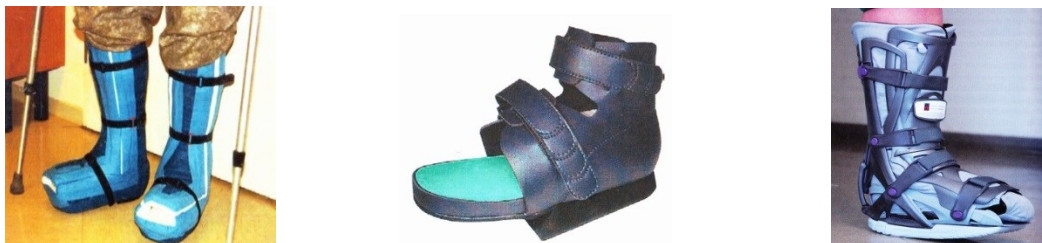

Abb. 23: a-TCC (Schwandt 2010, S. 57f) b-Fußentlastungsschuh c-Unterschenkelorthese
(Hochlenert, Engels 2014, S. 140)

Betroffene schildern allerdings u.a. Schwierigkeiten in der Schrittabwicklung durch die Höhendifferenz zum Schuh der Gegenseite (Abb. 23). *Unterschenkelorthesen/Schienen* kommen in Form von nicht abnehmbaren *Instant TCC* und abnehmbaren *removeable cam walker, RCW* zum Einsatz (ebd. S. 140) (Abb. 23).

Eine Entlastung durch einen *distanzpolsternden Verband* (Abb 24) hat den Vorteil, unabhängig vom Trageverhalten der Betroffenen am Fuß zu verbleiben. In der Regel ist kein Höhenausgleich am nicht betroffenen Fuß notwendig, sodass die Gangsicherheit erhalten bleibt (Hochlenert, Engels et al. 2014, S. 134).

Verbandschuhe (Abb. 24) sind geräumige Schuhe, die den Fuß mit dazugehöri-

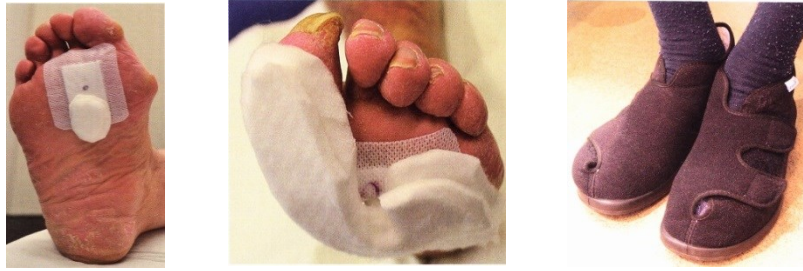

Abb. 24: a,b—Distanzpolsternder Verband c- Verbandschuh (Hochlenert, Engels 2014, S. 134)

gem Verband aufnehmen können. Sie schützen ihn vor mechanischer Beschädigung und vor Schmutz, haben aber keine fußbettende Funktion. *Therapieschuhe* haben versteifte Sohlen, bieten Geräumigkeit und sind mit vielen Einlegesystemen kompatibel (ebd. S. 139).

Gesunde und fußgerechte Schuhe

Die Zusammenarbeit einer interdisziplinär arbeitenden Fußambulanz mit einer Orthopädieschuhmacherei ist die Grundlage der effektiven Versorgung auch von Problempatienten/-patientinnen. Das schützende Schuhwerk für Menschen mit DFS versucht, feste Elemente nur wo erforderlich und weiche Elemente wo immer möglich einzusetzen. Halt des Fußes im Schuh erhält man durch Fixierung am Fußrücken (Schnürung oder Klettverschluss) und an der Fersenkugel. Druck auf die Zehen ist immer zu vermeiden. Schuhwerk darf die Großzehe nie nach lateral drücken. Ein diabetesadaptiertes Fußbett verteilt den Druck gleichmäßiger auf die gesamte Fußsohle. Dieser sog. *Diabetesschutzschuh* (Abb. 25) ist ein Maßschuh (Hausschuhe und Straßenschuhe), wird unter Einbeziehung der Patienten/Patientinnen über den individuellen Leisten gefertigt (ebd. S. 141) und bedarf konsequenter Nachbesserung (Hartmann 2008, S. 116).




Abb. 25: a-Plantare Druckmessung (Bischof, Meyerhoff 2013, S. 27) b-Fußgerechte Schuhe (Hochlenert, Engels et al. 2014, S. 134)

Die *plantare Druckmessung* (Abb. 25) ermöglicht eine dynamische Druckmessung während des Gehens und dadurch die Erfassung ulzerationsgefährdeter Stellen am Fuss (www.d-journal.ch, 29. Juli 2015).

Prävention

Die Bedeutung der Prävention von Fußproblemen und eines guten Fußmanagements bei Menschen mit DM kann man nicht genug hervorheben. Das Erkennen und Klassifizieren des Risikos mit anschließender relevanter und prompter Behandlung kann viele hunderte Amputationen pro Jahr verhindern (Rawles 2014, S. 22).

Patienten/Patientinnen mit DFS gelten lebenslang als höchstisikogefährdet. Die Basis einer Verhaltensänderung sind Schulungen der Betroffenen in praxisnaher und verhaltensorientierter Form (DDG 2008, S. 50). Besonders bei älteren Menschen sollten Ehepartner/innen, Angehörige oder Pflegekräfte in die Schulung einbezogen werden (Hartmann 2008, S. 108). Schulungen erfolgen entweder strukturiert durch Schulungsprogramme in der Hausarztpraxis, in Reha-Einrichtungen, Krankenanstalten oder individualisiert und kontinuierlich im Rahmen der hausärztlichen Betreuung. Themen sollten diabetesgerechte Ernährung, individuell angepasste Bewegungsprogramme sowie präventive Aspekte der Fußpflege und Fußselbstuntersuchung, die Versorgung mit Maßschuhen, Informationen zum Verhalten im Verletzungsfall oder bei drohender Amputation sein (ebd., S. 110). Die psychosoziale Betreuung ist ein weiterer bedeutender Aspekt der präventiven Betreuung (Morbach, Müller et al. 2009, S. 159).

Richtige Fußpflege umfasst die tägliche Fußkontrolle (evtl. mit Spiegel) unter Achtung auf Rötungen, Druckstellen oder Verletzungen. Die täglichen Fußbäder sollten nicht heißer als 37 Grad Celsius sein (Badethermometer nutzen) und nicht länger als fünf Minuten dauern, ansonst weicht die Haut auf (Born 2012, S. 161). Am besten eignen sich dazu Babyseife oder rückfettende, milde Waschlotionen. Wechselbäder sind zu vermeiden. Danach sollten die Füße sanft und gründlich auch zwischen den Zehen (Wattestäbchen) abgetrocknet werden. Für die Fußpflege verwendet man am besten Cremen, Lotions oder Cremeschaum mit Harnstoff, der die Haut mit Feuchtigkeit versorgt und übermäßiger Verhornung vorbeugt (www.diabetes-ratgeber.net, 29. Juli 2015). Die Nägel sollte man nicht schneiden, sondern nur zurechtfeilen. Es sollten keine spitzen Gegenstände zur

Selbstbehandlung am Fuß verwendet werden, damit man sich nicht verletzen kann (Born 2012, S. 161). Hornhaut wird am besten schonend mit einem Bimsstein entfernt. Schwielen, Hühneraugen (Clavi) oder Warzen (Verrucae) sollte nur der/die Podologe/Podologin entfernen. Typisch für Fußpilz sind Juckreiz, Schuppung und Rötung. Eine gute Vorbeugungsmaßnahme ist das Tragen von Badeschuhen z. B. in Schwimmhallen (www.diabetes-ratgeber.net, 29. Juli 2015). Wegen der Verletzungsgefahr muß das Barfußgehen generell vermieden werden. Strümpfe und Schuhe dürfen keine Nähte oder beengende Ränder aufweisen und müssen vor dem Anziehen auf Fremdkörper im Inneren untersucht werden.

Professionelle (medizinische) Fußpflege durch Podologen/Podologinnen ist bei DFS von besonderer Bedeutung, denn Behandlungsfehler können schwerwiegende Folgen nach sich ziehen. Maßnahmen der podologischen Therapie sind Schwielenpflege, Entfernung von Hühneraugen, Pflege der Interdigitalräume, Behandlung von Rhagaden, Mazerationen und Mykosen sowie Nagelpflege und vorsichtige Korrektur von Nageldeformitäten. Regelmäßige Durchführung professioneller Fußpflege ist besonders für ältere Menschen eine effektive Prävention, wenn sie die Fußpflege nicht mehr selbständig durchführen können (Hartmann 2008, S. 113).

Durch *Fußgymnastik* wie Wippen, Anziehen und Strecken der Zehen wird die Durchblutung gefördert. Übungen im Stehen trainieren das Gleichgewicht und beugen Stürzen vor (www.diabetes-ratgeber.net, 29. Juli 2015).

Patienten-/Patientincompliance

Die beste medizinische Maßnahme und die beste Versorgung nützen nichts, wenn der/die Patient/in sie nicht oder falsch anwendet. Man kann nicht davon ausgehen, dass der/die Patient/in das tut, was richtig ist, selbst wenn es ausführlich erklärt wurde (www.flexikon.doccheck.com/, 29. Juli 2015).

4.11. Multidisziplinäre Teambetreuung

Infolge der multifaktoriellen Genese des DFS bedarf die optimale Therapie und Betreuung einer multidisziplinären und multiprofessionellen Kooperation. Entscheidend für den Erfolg eines Systems der geteilten Versorgung und Verantwortung sind eine erfolgreiche Kommunikation und Umsetzung von

inhaltlichen und formalen Vorgaben (z. B. nationale, internationale und hausinterne Leitlinien) (Lobmann 2011, S. 547).

Multidisziplinäre Wundzentren, sog. Diabetes-Fußambulanzen (Abb.26) bieten die Chance einer konzentrierten Betreuung von Erkrankten mit DFS, Vermeidung von Redundanzen und Vermeidung der Behandlungskosten (Rümenapf, Dittler et al. 2008, S. 540). Folgende Fachrichtungen sollten in einem interdisziplinären Wundzentrum vorhanden sein: Diabetologie, Gefäßchirurgie, Angiologie, (interventionelle) Radiologie, Orthopädie, plastische Chirurgie, Wundtherapie und Fachpflege für Wundbehandlung, Schmerztherapie, Anästhesie, Podologie, Orthopädietechnik

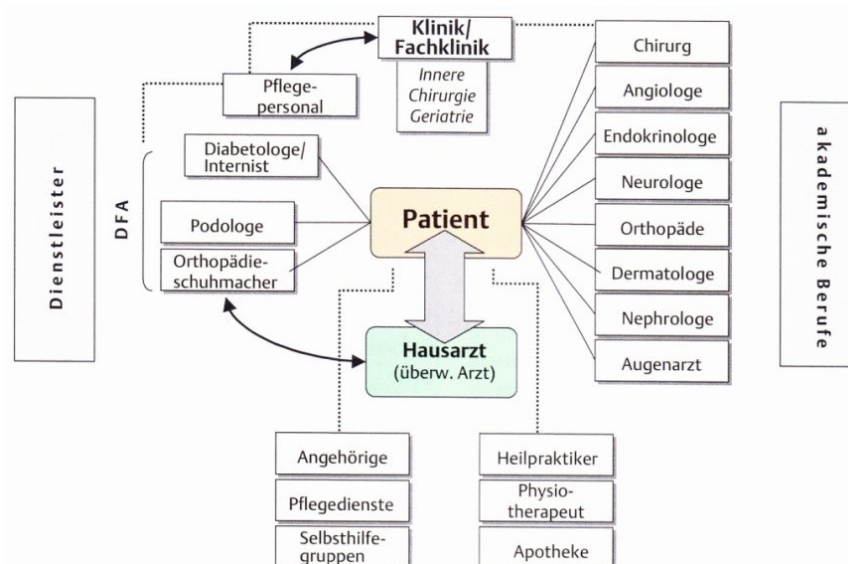


Abb.26: Interdisziplinäre Zusammenarbeit in einer Diabetes-Fußambulanz (Noszvai, Birkner 2012, S. 56)

und Orthopädeschuhmacher/in (ebd. S 541) (Abb. 26). Dabei ist es von besonderer Bedeutung, den Patienten/die Patientin sowie Familienmitglieder und den/die Allgemeinpraktiker/in des Vertrauens einzubeziehen. (Hien, Böhm et al. 2013, S. 133).

Nur ein multidisziplinäres, multifaktorielles Vorgehen bei der Behandlung von Fußulzera ist in der Lage, die Häufigkeit von Amputationen um mehr als 50% zu senken, Extremitäten zu erhalten (Morbach, Müller et al. 2009, S. 158) und damit den Vorgaben der Deklaration von St. Vincent zu entsprechen (Betzler, Oestern et al. 2012, S. 924).

5 Schlussfolgerung und Diskussion

Weltweit ist in Zukunft mit einem Anstieg der Zahl der Diabetiker/innen und mit einer Zunahme des DFS zu rechnen. In der Pathogenese des DFS unterscheidet man zwischen einer neuropathischen und einer vaskulären Komponente bzw. einer Kombination aus beiden. Die Krankheitserscheinungen reichen von chronischen oberflächlichen oder tiefen und infizierten Ulzera bis zu Nekrosen und Gangrän. Eine Osteomyelitis kann infolge von Knochenzerstörung und Fußgewölbeeinbruch zu Fußdeformierung (Charcot) führen. Durch eine aufsteigende Infektion kann eine Amputation erforderlich werden, im Extremfall kann es bis zum Tode durch Sepsis kommen. Die durch die Neuropathie bedingten Sensibilitätsstörungen führen dazu, dass Diabetiker/innen Traumen und daraus resultierende Wunden nicht oder nur mit Verspätung wahrnehmen oder als zu geringfügig bewerten. Patienten/Patientinnen mit DFS gelten lebenslang als höchstisikogefährdet. Die Prognose nach Major-Amputation ist ungünstig. Die Fünfjahresüberlebensrate beträgt 25 %.

Die Forschungsfrage *Was sind die aktuellen therapeutischen und pflegerischen Möglichkeiten bei DFS?* konnte anhand der Literatur umfassend beantwortet werden.

Die erfolgreiche Therapie des DFS bedarf eingangs einer ausführlichen Anamnese, Inspektion und Palpation der betroffenen Extremität. Zur Prüfung des Neuropathiestatus werden in der Literatur bei Bischof und Meyerhoff (2013) sowie Hochlenert, Engel et. al (2014) der *Lagerungstest nach Ratschow*, der *Monofilamente-Test*, *Wattebausch-Test* und *Stimmgabel-Test* genannt. Die Ausprägung der peripheren Neuropathie kann mit Hilfe einer Leitlinie, dem Neuropathie-Symptomen-Score (NSS) und dem Neuropathie-Defizit Score (NDS) dokumentiert werden.

Zur strukturierten Gefäßdiagnostik bei DFS empfehlen Rügenapf, Morbach et al. (2009) einen Algorithmus. Grundlegende nichtinvasive Diagnostikverfahren sind nach Karrer (2011) die Bestimmung *des Arm-Knöchel-Index (ABI) und der Pole-Test*. Nach Stiegler und Fuchtenbusch (2009) ist die *Farbkodierte Doppler-Sonografie (FKDS)* das bedeutendste Verfahren zur Feststellung des Ausmaßes und Verteilungsmusters ischämischer Läsionen bei PAVK. Die

Ultraschalluntersuchung ist nicht invasiv, risikolos und ohne Strahlenbelastung. Bei den invasiven Untersuchungsverfahren gilt immer noch das *konventionelle Röntgen des Fußes in 2 Ebenen* als Basisdiagnostik. Als Goldstandard hinsichtlich Genauigkeit und Übersichtlichkeit bei dreidimensionaler Gefäßdarstellung gilt die *Digitale Subtraktionsangiografie (DSA)* trotz mancher Begleitkomplikationen. Nach Rümenapf, Dittler et al. (2008) wird diese aber zunehmend von der *nichtinvasiven Magnetresonanzangiografie (MRA)* verdrängt, da damit auch kleinste arterielle Segmente dargestellt werden können.

Wesentlich für die Therapie von DFS sind die konsequente internistische Einstellung der metabolischen Parameter und die adäquate Infekt-Behandlung mittels Antibiotika. Die Basis aller weiteren konservativen und operativen Schritte ist die Schaffung eines gut durchbluteten Wundbettes, die Wiederherstellung eines physiologischen Wundmilieus sowie revaskularisierende Maßnahmen. Die lokale Wundbehandlung bei chronischen, nicht ischämischen Wunden wird stadienorientiert und im feuchten Wundmilieu durchgeführt. Mit einsetzender Epithelialisierung erfolgt nur mehr eine schützende Abdeckung mit Fettgaze.

Invasive Therapien ermöglichen bei drohender Amputationsgefahr und nicht heilenden Fußläsionen eine Revaskularisation des unterversorgten Gebietes. Nach Lobman (2011) sollte die *Perkutane Transluminale Angioplastie (PTA)* bevorzugt werden. Bei größeren Gefäßen wird die Aufdehnung mittels *Stent* verstärkt. Das Standardverfahren zur Behandlung längerstreckiger Gefäßverschlüsse oder –stenosen ist die Anlage eines *Bypass*. Übereinstimmung herrscht in der Literatur, dass eine *Amputation* möglichst gewebeschonend, funktionsorientiert und wenig verstümmelnd erfolgen soll.

Die grundlegende Voraussetzung für die Heilung von Fußulzerationen ist die konsequente Druckentlastung einerseits durch chirurgische korrigierende Maßnahmen andererseits durch Hilfsmittel oder Bestandteile des Verbandes. Goldstandard ist nach Hochlenert, Engels et al. (2014) die Entlastung mittels *Vollkontaktgips (TCC)*, *Fußteilentlastungsschuh* und *Unterschenkelorthese*.

Entlastung bringen in der Heilungsphase auch *distanzpolsternde Verbände* in sog. *Verbandschuhen*. Zur Prävention von weiteren Druckstellen wird in der Literatur einstimmig das Tragen von *orthopädischen Maßschuhen* empfohlen. *Schulungen* sollen bei den Erkrankten eine Verhaltensänderung und das Erlernen der richtigen

Fußpflege bewirken. Auch die medizinische Fußpflege durch den *Podologen/die Podologin* wird sehr empfohlen.

Ein Überwachungsprogramm in interdisziplinären Wundzentren mit regelmäßiger Kontrolle der Durchblutungssituation und die Betreuung durch ein multidisziplinäres Team ist für den verbleibenden Fuß entscheidend.

Fazit: Noch immer werden zu viele Amputationen an diabetischen Füßen durchgeführt. Daher müssen die Prophylaxe und die konservativen Maßnahmen noch weiter verbessert werden. Doch trotz verbesserter Diagnostik und Therapie und trotz der besten Betreuung durch entsprechend qualifizierte interdisziplinäre Teams hängt der Erfolg der Therapie von der Patienten-/Patientincompliance und dem konsequenten Verhalten des Patienten/ der Patientin ab.

6 Literaturverzeichnis

- Bock B. (2007) Innere Medizin Leitlinien 2007/2008. Thieme-Verlag, Stuttgart.
- Born B. (2012) Behandlung des diabetischen Fußes. In: Ruck H. (2012) Handbuch für die medizinische Fußpflege. 2. Auflage, Hippocrates-Verlag, Stuttgart. Hien P., Böhm B., Claudi-Böhm S., Krämer C., Kohlhas K. (2013) Diabetes-Handbuch. 7. Auflage, Springer-Verlag, Berlin Heidelberg.
- Hartmann P. (Hg.) (2008) Diagnostik, Behandlung und Prävention des Diabetischen Fußsyndroms. 2. Auflage, Hartmann Medicaledition, Heidenheim.
- Hochlenert D., Engels G., Morbach S. (2014) Das diabetische Fußsyndrom. Springer-Verlag, Berlin Heidelberg.
- Joslin E. P. (1934) The menace of diabetic gangrene. The New England Journal of Medicine (1934),7. In: Hartmann P. (Hg.) (2008) Diagnostik, Behandlung und Prävention des Diabetischen Fußsyndroms. 2. Auflage, Hartmann Medicaledition, Heidenheim, S. 17.
- Lauterbach S. (2010) Das diabetische Fußsyndrom. Ein Ratgeber zur Identifizierung von Risikopatienten in der Apotheke. Ibidem-Verlag, Stuttgart.
- McKeown K. C. (1992) History of the diabetic foot. The Foot (1992),2. In: Hartmann P. (Hg.) (2008) Diagnostik, Behandlung und Prävention des Diabetischen Fußsyndroms. 2. Auflage, Hartmann Medicaledition, Heidenheim.
- Mutschler E., Schaible H. G., Vaupel P. (2007) Anatomie Physiologie Pathophysiologie des Menschen. 6. Auflage, Wissenschaftliche Verlagsgesellschaft mbH, Stuttgart.
- Noszvai M., Birkner G. (2012) Kommunikation. In: Ruck H. (Hg.) (2012) Handbuch für die medizinische Fußpflege. 2. Auflage, Haug-Verlag, Stuttgart.
- Paulsen F., Waschke J. (2010) Sobotta Atlas der Anatomie des Menschen. Allgemeine Anatomie und Bewegungsapparat. 23. Auflage, Urban & Fischer, München.
- Pryce D.T. (1887) Perforating ulcers of both feet associated with diabetes and ataxic symptoms. The Lancet (Juli 1887). In: Hartmann P. (Hg.) (2008) Diagnostik, Behandlung und Prävention des Diabetischen Fußsyndroms. 2. Auflage, Hartmann Medicaledition, Heidenheim, S. 17.

Schäfer-Thaler C. (2012) Die podologische Behandlung in der Praxis. In: Ruck H. (Hg.) (2012) Handbuch für die medizinische Fußpflege. 2. Auflage, Haug-Verlag, Stuttgart, S. 80-95.

Zeitschriften

Betzler M., Oestern HJ., Vogt PM. (2012) Minor-Amputationen-eine Maxiaufgabe. In: Chirurgie 2012. Band 83, S. 923-34.

Bexfield A., Bond AE. Roberts EC., Dudley E., Nigam Y., Thomas S., Newton RP., Ratcliffe NA. (2008) The antibacterial activity against MRSA strains and other bacteria of a <500Da fraction from maggot excretions/secretions of *Lucilia sericata* (Diptera: Calliphoridae. In: Microbs Infection 2008. Band 10, Heft 4, S. 325-33.

Dreyer M. (2011) Periphere arterielle Verschlusskrankheit und Mikrozirkulationsstörungen bei Patienten mit Diabetes mellitus. In: Internist 2011. Band 52, Seite 533-37.

Karrer S. (2011) Diabetisches Fußsyndrom. In: Der Hautarzt 2011. Ausgabe 7, S. 493-503.

Lipsky BA., Lew DP. (2006) Diagnosis and Treatment of Diabetic Foot Infections. In: Guidelines for Diabetic Foot Infections CID 2004. Band 39, Ausgabe 3, S.885-910.

Lobmann R., (2011) Das diabetische Fußsyndrom. In: Internist 2011. Band 52, S. 539-48.

Lobmann R. (2013) Die fünf häufigsten Fehler bei DFS. In: MMW-Fortschritt Medizin 2013. Band 155, Ausgabe 18, S. 63-66.

Morbach S., Müller E., Reike H., Risse A., Rümenapf G., Spraul M. (2009) Diabetisches Fußsyndrom. In: Diabetologie 2009. Band 4, S. 157-65.

Rawles Z. (2015) Assessing the foot in patients with diabetes. In: Nursing Times 2014. Band 110, Heft 5, S. 20-2.

Rümenapf G., Dittler S., Mohrbach S., Amendt K., Radu A. (2008) Interdisziplinäre Wundzentren in der Behandlung des diabetischen Fußsyndroms. In: Chirurg 2008. Band 79. S. 535-45.

Rümenapf G., Morbach S., Lang W. (2009) Diagnostik und Therapie des diabetischen Fußsyndroms aus gefäßchirurgischer Sicht. In: Orthopäde 2009. Band 38. S.1187- 194.

Stelzner C., Schellong S., Wollina U., Machetanz J., Unger L. (2013) Fußläsionen. In: Internist 2013. Band 54. S. 1330-36.

Stiegler H., Füchtenbusch M. (2009) Diabetisches Fußsyndrom Schwere der PAVK bestimmt die Prognose. In: MMW-Fortbildungsinitiative Medizin 2009. Ausgabe 21. S. 43-46.

Zimmermann A., Reeps C., Härtl F., Ockert S., Eckstein H.-H. (2009) Der diabetische Fuß. In: Chirurg 2009. Band 80. S. 430-36.

Internetquellen

Bischof F., Meyerhoff C. (2013) Schulungskurs für Orthopädie-Schuhmacher. Der diabetische Fuß. http://www.friederike-bischof.ded44_01e.pdf.pdf (18. Juli 2015).

Bischof F. (2009) Neuropathie http://www.bischof-hmc.de/d43_09.pdf (24. Juli 2015)

Bundesministerium für Gesundheit (2013): Österreichischer Diabetesbericht 2013. http://www.oedg.org/pdf/diabetesbericht_2013.pdf (6. Juli 2015).

Deutsche Diabetische Gesellschaft, DDG (2014)

<http://www.deutsche-diabetes>

[gesellschaft.de/fileadmin/Redakteur/Leitlinien/Praxisleitlinien/2014/DuS_S2-14_DDG_S169-S177_Diabetisches-Fusssyndrom.pdf](http://www.deutsche-diabetes-gesellschaft.de/fileadmin/Redakteur/Leitlinien/Praxisleitlinien/2014/DuS_S2-14_DDG_S169-S177_Diabetisches-Fusssyndrom.pdf) (20. Juli 2015).

Deutsche Diabetes Gesellschaft Evidenzbasierte Leitlinie Diabetisches Fußsyndrom Update (2008)

www.deutsche-diabetes-gesellschaft.de (22. Juli 2015).

Deutsche Gesellschaft für Gefäßchirurgie und Gefäßmedizin (2015) Die periphere arterielle Verschlusskrankheit. <http://www.gefaesschirurgie.de/patienten/pavk.html> (21. Juli 2015).

Diabetes-Journal Schweiz (2015) Schuhtechnische Versorgung. [http:// www.d-journal.ch/archiv/wissen/der-diabetische-fuss-und-seine-orthopaedie-schuhtechnische Versorgung](http://www.d-journal.ch/archiv/wissen/der-diabetische-fuss-und-seine-orthopaedie-schuhtechnische-Versorgung) (29. Juli 2015).

Diabetes Ratgeber (2015) Die richtige Fußpflege bei Diabetes. <http://www.diabetes-ratgeber.net/Die-richtige-Fußpflege-bei-Diabetes> (29. Juli 2015).

Diabetes Ratgeber (2015) Diabetisches Fußsyndrom Fußpflege.
<http://www.diabetes-ratgeber.net>, vom 29. Juli 2015).

Diabetologieportal (2015) Basiswissen Diabetes. <http://www.diabetologieportal.de/Basiswissen-Diabetes-mellitus/Diabetes-und-Sport>.
 (29. Juli 2015).

O. V. Patientencompliance. www.flexikon.doccheck.com/de/Patientencompliance
 (29. Juli 2015).

FQSD-Ö Forum zur Qualitätssicherung in der Diabetologie in Österreich (2015) St. Vincent Deklaration.
<http://www.fqsd.at/export/sites/fqsd/de/hintergrund/st.vincent.html> (8. Juli 2015).

Hartmann P. (2015) Debridementverfahren zur Wundreinigung.
http://www.hartmann.de/debridementverfahren_wundreinigung (26. Juli 2015).

Hartmann P. (2008) Diagnostik, Behandlung und Prävention des Diabetischen Fußsyndroms. http://at.hartmann.info/images/diabetisches_Fusssyndrom.pdf
 (6. Juli 2015).

Nationale Versorgungsleitlinie Neuropathie (2015)
www.dm-neuropathie.versorgungsleitlinien.de, vom 25. Juli 2015).

Schwandt J. (2010) Diabetisches Fußsyndrom
http://www.icwunden.de/fileadmin/user_upload/PDF/Arbeitsgruppen/Protokolle/Vortrag_DFS_020210.pdf (18. Juli 2015).

Neufang-Sahr A., Scherbaum W. Wie ist die Blut- und Nervenversorgung des Fußes aufgebaut? – Anatomie
<http://www.diabetes-deutschland.de/archiv/1523.htm> (11. Juli 2015)

Österreichische Diabetes Gesellschaft (2015) St. Vincent Deklaration.
http://www.oedg.org/pdf/StVincent_Declaration_dt.pdf (6. Juli 2015).

O. V. Debridement. <http://flexikon.doccheck.com/de/Debridement> (26. Juli 2015)

Springer Online Material (2013) Diabetes-Handbuch.
<http://extras.springer.com/2013/978-3-642-34943-0> (7. Juli 2015).

Abbildungsverzeichnis

Abbildung 1: Arterien und Nerven, rechter Fuß. (Paulsen F., Waschke J. (2010) Sobotta Atlas der Anatomie des Menschen. Allgemeine Anatomie und Bewegungsapparat. 23 Auflage, Urban & Fischer, München).

Abbildung 2 : Pathogenese des DFS (Rümenapf G., Dittler S., Morbach S., Amendt K., Radu A. (2008) In: Chirurg 2008. Band 79. S. 535-545).

Abbildung 3: Schmerzlose Verletzung: Fremdkörper steckte unbemerkt drei Tage im Fuß (Hochlenert D., Engels G., Morbach S. (2014) Das diabetische Fußsyndrom. Springer-Verlag, Berlin Heidelberg).

Abbildung 4: Neuropathisches DFS mit Krallenzeh-Fehlstellung (Hartmann P. (2008) Diagnostik, Behandlung und Prävention des Diabetischen Fußsyndroms). http://at.hartmann.info/images/diabetisches_Fusssyndrom.pdf (6.Juli 2015).

Abbildung 5: Charcot-Fuß: Schmerzlose Mehrfachfraktur des Unterschenkels und des Fußes (Hochlenert D., Engels G., Morbach S. (2014) Das diabetische Fußsyndrom. Springer-Verlag, Berlin Heidelberg).

Abbildung 6: Charcot-Osteoarthropathie. Typischer Zusammenbruch der Fußwurzel mit Entwicklung eines „Schaukelfußes“ (Hartmann P. (2008) Diagnostik, Behandlung und Prävention des Diabetischen Fußsyndroms). http://at.hartmann.info/images/diabetisches_Fusssyndrom.pdf (6.Juli 2015).

Abbildung 7: Gefäßverschluss bei Makroangiopathie (Bischof F., Meyerhoff C. (2013) Schulungskurs für Orthopädie-Schuhmacher. Der diabetische Fuß). http://www.friederike-bischof.ded44_01e.pdf.pdf (18. Juli 2015).

Abbildung 8: Ischämisches DFS mit Drucknekrosen an den Fußrändern und Akren sowie trockener Gangrän der dritten Zehe (Hartmann P. (2008) Diagnostik, Behandlung und Prävention des Diabetischen Fußsyndroms). http://at.hartmann.info/images/diabetisches_Fusssyndrom.pdf (6.Juli 2015).

Abbildung 9: Kombinierte Klassifikation nach Wagner/Armstrong (Lobmann R. (2011) Das diabetische Fußsyndrom. In: Internist 2011. Band 52).

Abbildung 10: Die vier Schritte der Inspektion (Bischof F., Meyerhoff C.(2013) Schulungskurs für Orthopädie-Schuhmacher. Der diabetische Fuß). http://www.friederike-bischof.ded44_01e.pdf.pdf (18. Juli 2015).

Abbildung 11: Onychomykosen (a und b), Interdigitale Mykose (c) (Knörzer W., Birkner G. (2012) Die podologische Behandlung in der Praxis. In: Ruck H. (Hg.) (2012) Handbuch für die medizinische Fußpflege. 2. Auflage, Haug-Verlag, Stuttgart, S. 96-147).

Abbildung 12: Lagerungstest nach Ratschow (Bischof F., Meyerhoff C. (2013) Schulungskurs für Orthopädie-Schuhmacher. Der diabetische Fuß). http://www.friederike-bischof.ded44_01e.pdf.pdf (18. Juli 2015).

Abbildung 13: a- Monofilamenttest nach Semmes-Weinstein (Bischof F., Meyerhoff C. (2013) Schulungskurs für Orthopädie-Schuhmacher. Der diabetische Fuß) b- Berührungspunkte (Hien P., Böhm B., Claudi-Böhm S., Krämer C., Kohlhas K. (2013) Diabetes-Handbuch. 7. Auflage, Springer-Verlag, Berlin Heidelberg).

Abb. 14: a- Wattebauschttest b- (Bischof F., Meyerhoff C. (2013) Schulungskurs für Orthopädie-Schuhmacher. Der diabetische Fuß).

Abbildung 15: a- Tip-Therm-Test b- Test mit Neurotips (ebd.).

Abbildung 16: Stimmgabel-Test nach Rydel-Seiffer (ebd.).

Abbildung17: a-Verschlussdoppleruntersuchung (www.sanofi.de) b- Oszillografie (www.angiologie.usz.ch) c- Pole-Test (www.thenakedscientists.com) d- Transcutanes Sauerstoff-Monitoring (www.perimed-instruments.com) (alle vom 25.Juli 2015).

Abbildung 18: Farbkodierte Doppler (Duplex)-Sonografie (www.sanofi.de, vom 25 Juli 2015)

Abbildung 19: a-Chirurgische und biochirurgische Debridement (Schwandt J. 2010, S. 36-45 b-Enzymatische Debridement (www.hartmann.de, vom 26. Juli 2015.)

Abbildung 20: VAC.-Therapie (Schwandt J. (2010) Diabetisches Fußsyndrom http://www.icwunden.de/fileadmin/user_upload/PDF/Arbeitsgruppen/Protokolle/Vortrag_DFS.pdf (18. Juli 2015).

Abbildung 21: Versorgung eines plantaren Ulkus und Watteschuh (Hochlenert D., Engels G., Morbach S. (2014) Das diabetische Fußsyndrom – Über die Entität zur Therapie. Springer Verlag, Berlin).

Abbildung 22 : Spalthaut- und Lappentransplantation (Hochlenert, Engels et al. 2014, S. 165f).

Abbildung 23: a-TCC b-Fußentlastungsschuh (Schwandt J. (2010) Diabetisches Fußsyndrom).

http://www.icwunden.de/fileadmin/user_upload/PDF/Arbeitsgruppen/Protokolle/

(18. Juli 2015). c- Unterschenkelorthese (Verbandschuh (Hochlenert D., Engels G., Morbach S. (2014) Das diabetische Fußsyndrom – Über die Entität zur Therapie. Springer Verlag, Berlin).

Abbildung 24: a-Verbandschuh Distanzpolsternder Verband c-Fußgerechte Schuhe (Hochlenert, Engels et al. 2014, S. 134).

Abbildung 25: a-Plantare Druckmessung (Bischof, Meyerhoff 2013, S. 27) b-Fußgerechte Schuhe (Hochlenert, Engels et al. 2014, S. 134).

Abbildung 26: Interdisziplinäre Zusammenarbeit in einer Diabetes-Fußambulanz (Noszvai M., Birkner G. (2012), Kommunikation. In: Ruck H. (2012) Handbuch für die medizinische Fußpflege. 2. Auflage, Haug-Verlag, Stuttgart).

Tabellenverzeichnis

Tabelle 1: DNO-AP anatomische Klassifikation nach Sanders (Karrer S. (2011) Diabetisches Fußsyndrom. In: Der Hautarzt 2011. Ausgabe 7, S. 493-503).

Tabelle 2: DNO-AP Verlaufsstadien (Bock B. (2007) Innere Medizin Leitlinien 2007/2008. Thieme-Verlag, Stuttgart).

Tabelle 3: Fontaine Stadien-Einteilung der PAVK (nach Mutschler E., Schaible H.G., Vaupel P. (2007) Anatomie Physiologie Pathophysiologie des Menschen. 6. Auflage, Wissenschaftliche Verlagsgesellschaft mbH, Stuttgart).

Tabelle 4: Differentialdiagnose neuropathischer und neuroischämischer diabetischer Ulzera nach Wagner (nach Rümenapf G., Dittler S., Morbach S., Amendt K., Radu A. (2008) In: Chirurg 2008. Band 79. S. 535-545).

Tabelle 5: Klassifikation des DFS nach Wagner (Rümenapf G., Dittler S., Mohrbach S., Amendt K., Radu A. (2008) Interdisziplinäre Wundzentren in der Behandlung des DFS. In: Chirurg 2008. Band 79. S. 535-545).

Tabelle 6: Internationaler Konsensus Risikoklassifikation zur Entwicklung eines DFS (Zimmermann A., Reeps C., Härtl F., Ockert S., Eckstein H.-H. (2009) Der diabetische Fuß. In: Chirurg 2009. Band 80. S. 430-436).

Tabelle 7: Differentialdiagnose Neuropathie und Angiopathie (Bischof F.(2012) Neuropathie) http://www.bischof-hmc.de/d43_09.pdf (24. Juli 2015).

Tabelle 8: Kriterien zur stationären Aufnahme (Karrer S. (2011) Diabetisches Fußsyndrom. In: Der Hautarzt 2011. Ausgabe 7, S. 493-503).

GLOSSAR

Akren: Äußerste Enden des Organismus (Hände, Beine, Nase, Kinn und Ohren)

Algorithmus: Eindeutige Handlungsvorschrift zur Lösung eines Problems

Ataxie: Obergegriff für verschiedene Störungen der Bewegungskoordination

Gangrän: Durchblutungsstörungen führen zu deutlich begrenzten und schlecht heilenden Gewebsschäden in Form von offenen Wunden und Nekrosen

Hämatom: Bluterguss

Hygrom: Mit Flüssigkeit gefüllte Zyste als Folge einer chronischen Entzündung

Hyperkeratose: Übermäßige Verhornung der Haut

Mal (um) perforans: Neuropathisches Ulkus der Fußsohle

Makroangiopathie. Krankhafte Veränderung mittelgroßer und großer Arterien

Mazeration: Aufweichung eines Gewebes bei längerem Kontakt mit einer Flüssigkeit

Metabolisches Syndrom: Hyperinsulinismus, Hypertonie, Dyslipidämie und abdominelle Adipositas

Metabolite: Stoffwechselprodukte

Mikroangiopathie: Krankhafte Veränderung kleiner und kleinster Arterien

Mykose: Parasitäre Infektionskrankheit des lebenden Gewebes durch Pilze

Neuropathie: Oberbegriff für Erkrankungen des peripheren Nervensystems

Podologie: Medizinische Fußpflege

Retinopathie: Sammelbegriff verschiedener Netzhauterkrankungen

Stent: Medizinisches Implantat zum Offenhalten von Gefäßen oder Hohlorganen

Ulkus: Geschwür

Ulzeration: Entstehung eines Geschwürs

Zerebraler Insult: Schlaganfall, Gehirnschlag, Apoplexie

Abkürzungsverzeichnis

ABI	Arm-Knöchel-Index
DFS	Diabetisches Fußsyndrom
DNO-AP	Diabetische Neuroosteo-Arthropathie
DSA	Digitale Subtraktionsangiographie
FKDS	Farbkodierte Doppler-Sonografie
MRA	Magnetresonanzangiographie
MRT	Magnetresonanztomographie
PAVK	Periphere arterielle Verschlusskrankheit
PTA	Perkutane transluminale Angioplastie
RCW	Removeable Cam Walker
VAC	Vacuum Assisted Closure
TCC	Total-Contact-Cast