

Diplomarbeit

Fremdkörperaspiration und -ingestion im Kindes- und
Jugendalter:
Häufigkeit und klinische Relevanz

von

cand.med.
Christine Elsner

zur Erlangung des akademischen Grades

Doktorin der gesamten Heilkunde
(Dr.ⁱⁿ med.univ)

an der

Medizinischen Universität Graz

ausgeführt

an der Univ.-Klinik für *Kinder- und Jugendchirurgie*,
Klinische Abteilung für *Kinder- und Jugendchirurgie*

unter der Anleitung von

Priv.-Doz. Dr.med.univ. Johannes Schalamon
(Erstbetreuer)

und

Ass.-Prof. Priv.-Doz. Dr.med.univ. Georg Singer
(Zweitbetreuer)

Eidesstattliche Erklärung

Ich erkläre hiermit ehrenwörtlich, dass ich die vorliegende Arbeit selbstständig und ohne fremde Hilfe verfasst habe, andere als die angegebenen Quellen nicht verwendet habe und die den benutzten Quellen wörtlich oder inhaltlich entnommenen Stellen als solche kenntlich gemacht habe.

Graz, im August 2012

cand.med. Christine Elsner

Danksagung

Mein Dank gilt all jenen Personen, die mir die Möglichkeit zu dieser Arbeit direkt oder aber auch indirekt gegeben haben und mich somit beim Abschluss meines Medizinstudiums unterstützt haben. Dies hat mir den Weg zu einem großartigen Beruf erleichtert.

Vorweg bedanke ich mich bei meinen Eltern, die mich während der Zeit des Studiums unterstützt haben und nicht an meinem Können oder an meinem Willen gezweifelt haben. Dank auch meinen lieben Freunden, die immer an mich geglaubt haben und mich motiviert haben, in schwierigen Zeiten durchzuhalten.

Des Weiteren gelten mein Dank und meine besondere Wertschätzung Herrn Priv.-Doz. Dr.med.univ. Johannes Schalamon von der Univ.-Klinik für Kinder- und Jugendchirurgie für sein Engagement, seine hilfreichen Ratschläge und sein prüfendes Auge bei der Ausarbeitung dieser Diplomarbeit.

Als Tante zweier entzückender Nichten im „Risikoalter“ – Johanna ist 3 Jahre, Franziska 12 Monate alt – wurde ich mir schnell der möglichen Gefahren in ihrer Umgebung bewusst.

Kinderunfälle sind kaum vermeidbar, denn trotz aller Bemühungen von Seiten der Eltern oder anderen Aufsichtspersonen passiert es immer wieder, dass sich ein Kind zuhause, im Kindergarten, in der Schule oder in der Freizeit verletzt.

Vor allem kleine Kinder erkunden ja ihre Umwelt oft, indem sie Gegenstände in den Mund nehmen und so kann es nur allzu schnell geschehen, dass ebendieser Gegenstand dann verschluckt oder eingeatmet wird.

In solchen Fällen ist es sehr wichtig, die Situation richtig einzuschätzen und rasch und korrekt zu reagieren, damit die schlimmsten Folgen und Spätschäden möglichst verhindert werden.

Viele Menschen wissen über mögliche Gefahrenquellen nicht Bescheid und sollen in der vorliegenden Arbeit diesbezüglich einen Einblick erhalten.

Andere wiederum kennen bereits einige Gefahrenquellen. Diese mögen hier Informationen finden, wie sich Fremdkörperaspiration bzw. -ingestion klinisch darstellen und welche Konsequenzen sich ergeben können, wenn eine Diagnose verspätet gestellt und die entsprechende Therapie erst spät eingeleitet wird.

Um gar nicht erst in die Situation kommen zu müssen, dass ein Schutzbefohlener ärztliche Hilfe in Anspruch nehmen muss, wurde am Ende der Arbeit eine präventive Empfehlung formuliert

Unter der freundlichen Anleitung von Universitätsprofessor Doz.Dr.med.univ. Johannes Schalamon hatte ich die Chance, in dieses Metier vorzudringen, um möglicherweise auf die Frage der Prävention eine Antwort zu finden.

Inhaltsverzeichnis

- I. Abkürzungsverzeichnis
- II. Abbildungsverzeichnis
- III. Tabellenverzeichnis
- IV. Röntgenbilderverzeichnis
- V. Abstract (deutsch)
- VI. Abstract (english)

1. Einleitung

2. Methodik

3. Annäherung an die Thematik „Fremdkörperaspiration- und ingestion“

- 3.1 Begriffsdefinitionen
- 3.2 Arten von Fremdkörpern
- 3.3 Altersabhängige Gefährdung
- 3.4 Geschlechtsabhängige Gefährdung
- 3.5 Anzahl der Todesfälle in Österreich (2002-2010)

4. Häufigkeit von Fremdkörperaspirationen- und ingestionen

4.1 Häufigkeit von Fremdkörperaspirationen und –ingestionen in der Literatur

4.2 Häufigkeit von Fremdkörperaspirationen und –ingestionen anhand der

Ergebnisse aus der durchgeführten Studie an der Universitätsklinik für

Kinder- und Jugendchirurgie in Graz

5. Diagnostik

- 5.1 Symptome
- 5.2 Diagnostik
 - 5.2.1 Anamnese
 - 5.2.2 Auskultation
 - 5.2.3 Bronchoskopie
 - 5.2.4 Röntgendiagnostik
 - 5.2.5 CT

- 5.2.6 Labor
- 5.3 Lokalisation der Fremdkörper im Bronchialsystem
- 5.4 Lokalisation der Fremdkörper im Gastrointestinaltrakt

6. Behandlung

- 6.1 Behandlung und Möglichkeiten der Fremdkörperentfernung je nach Lokalisation
 - 6.1.1 Behandlung und Möglichkeiten der Fremdkörperextraktion aus dem Bronchialsystem
 - 6.1.2 Behandlung und Möglichkeiten der Fremdkörperextraktion aus dem Gastrointestinaltrakt
 - 6.1.3 Beispiel für eine Fremdkörperingestion- mit Behandlungsnotwendigkeit
- 6.2 Komplikationen der Fremdkörperextraktion
- 6.3 Verweildauer eines Fremdkörpers
- 6.4 Spätfolgen durch verzögerte Diagnosestellung

7. Präventionsmaßnahmen

- 7.1 Sinnhaftigkeit von Präventionsmaßnahmen
- 7.2 Empfehlungen
 - 7.2.1 Austrian Standards Institute

8. Zusammenfassung

9. Literaturverzeichnis

10. Lebenslauf

I. Abkürzungsverzeichnis

A./Aa.	Arteria/Arteriae
bzw.	beziehungsweise
ca.	circa
CT	Computertomographie
et al.	und andere
FB oder FK	Fremdkörper
FKA	Fremdkörperaspiration
FKI	Fremdkörperingestion
ICD 10	10. Version of International Classification of Disease (WHO)
mind.	mindestens
MR	Magnetresonanz
OP	Operation, operativer Eingriff
RF	Risikofaktor
RR	Blutdruck – nach Riva Rocci (mmHg)

II. Abbildungsverzeichnis

Abb. 1: Verteilung Fremdkörper	... 18
Abb. 2: Verhältnis Geschlecht und Fremdkörperaspiration	... 21
Abb. 3: X 59.9 Todesfälle	... 22
Abb. 4: Indikationen für Bronchoskopie	... 31
Abb. 5: Anzahl der Bronchoskopien nach Alter und Geschlecht	... 32
Abb. 6: Lokalisation	... 35
Abb. 7: Management of severe upper airway obstruction in children	... 37

III. Tabellenverzeichnis

Tab. 1: Lokalisation Fremdkörper und Zeichen und Symptome	... 27
---	--------

IV. Röntgenbilderverzeichnis

Bild 1: T.S. Fremdkörperingestion	... 45
Bild 2: T.S. Kontrollröntgen	... 46
Bild 3: S.O. Fremdkörperingestion 1	... 47
Bild 3: S.O. Fremdkörperingestion 2	... 48

V. Abstract (deutsch)

Die vorliegende Arbeit beschäftigt sich mit Fragen nach Häufigkeit von Fremdkörperaspirationen und –ingestionen und ob auf Grund dieser Häufigkeit Präventionsmaßnahmen sinnvoll sind. Des Weiteren wird geklärt, welche Diagnoseverfahren und Behandlungsmethoden momentan „lege artis“ sind, als auch mit welchen Folgen bzw. Spätschäden zu rechnen ist.

Hierzu wird eine Analyse des Krankengutes der Universitätsklinik für Kinder- und Jugendchirurgie Graz der letzten Jahre hinsichtlich Fremdkörper-Aspirationen bzw. – Ingestionen durchgeführt. Anschließend werden die restlichen Fragestellungen anhand der Kompilation von Fachliteratur, die an passender Stelle durch Statistiken und Röntgenbildern ergänzt wird, beantwortet.

Die Häufigkeit von Fremdkörperaspirationen oder –ingestionen kann mit 1:5.000 Kindern pro Jahr in Einzugsbereich der Universitätsklinik für Kinder- und Jugendchirurgie angenommen werden.

Auf Grund der Seltenheit eines solchen Unfallereignisses, kann die Fokussierung auf Präventivmaßnahmen diesbezüglich als zu vernachlässigend angesehen werden.

Als Goldstandard der klinischen Diagnoseverfahren gelten: Anamnese, Auskultation, Bronchoskopie, Röntgendiagnostik, CT und Labor. Für Fremdkörperaspirationen hat sich die Bronchoskopie sowohl als Diagnosemethode, als auch als Behandlungsmethode herauskristallisiert.

Eine prolongierte Verweildauer eines nicht diagnostizierten Fremdkörpers kann zu chronischen Lungeninfektionen, Bronchiektasien, Asthma, Lungenkollaps oder Lungenabszessen führen.

VI. Abstract (english)

The presented paper analyzes the frequency of foreign body aspirations and ingestions and whether prevention measures make sense. Furthermore, it provides guidance which diagnostic and treatment methods are „state of the art“ as well as which consequences or long-term sequelae may result.

An analysis of a clinical cohort of the Department of pediatric and adolescent surgery Graz with regard to foreign body aspirations and –ingestions has been carried out. Subsequently, the remaining questions will be answered using an analysis of the current literature completed by statistics and radiographs.

According to the obtained data the incidence of foreign body aspirations or – ingestions is assumed with 1:5.000 children per year in the respective catchment area.

Due to the rarity of foreign body aspirations and ingestions, a focus regarding preventive actions can be considered negligible.

The following diagnostic methods are regarded as the gold standard: Case history, auscultation, bronchoscopy, radiodiagnostics, CT and laboratory. Bronchoscopy has proven highly efficient both as a diagnosis method and as the method of treatment for foreign body aspirations.

A prolonged time of a not diagnosed foreign body can lead to chronic lung infections, bronchiectases, asthma, lung collapse or lung abscesses.

1. Einleitung

Kleine Kinder sind oft neugierig und erkunden ihre Umwelt gerne durch ihren Mund. So kommt es oftmals dazu, dass ein Gegenstand nicht nur aufmerksam inspiziert wird, sondern auch gerne „gekostet“. Schnell passiert es, dass das Kind unachtsam ist oder stolpert und das Objekt verschluckt oder – schlimmer noch – eingeatmet wird. Dies kann schwerwiegende Folgen nach sich ziehen, bis hin zum Tod.

Die Intention eine Diplomarbeit zum Thema Fremdkörperaspiration und –ingestion im Kindes- und Jugendalter zu schreiben, liegt darin begründet, dass das Wohlergehen von Schutzbefohlenen mir am Herzen liegt. Die Bewusstwerdung von möglichen Gefahrenquellen für Kinder und Jugendliche soll Eltern und andere Aufsichtspersonen dazu befähigen, Präventionsmaßnahmen sinnvoll zu treffen.

Im Rahmen der Auseinandersetzung mit der Fremdkörperaspiration und –ingestion im Kindes- und Jugendalter wurden drei Forschungsfragen formuliert:

- 1) Wie häufig sind Fremdkörperaspirationen bzw. –ingestionen bei Kindern und Jugendlichen?
- 2) Ist eine Fokussierung auf dieses Thema bezüglich Präventionsaktivitäten auf Grund der erhobenen Häufigkeiten sinnvoll?
- 3) Welche klinische Diagnostik und Behandlung ist derzeit „state of the art“ und welche Folgen bzw. eventuelle Spätschäden sind bei verzögerter Diagnosestellung zu erwarten?

Um diese Fragestellungen beantworten zu können, wurde sowohl eine Forschungsarbeit als auch für eine Literaturarbeit durchgeführt.

Der Forschungsteil widmet sich der Frage nach der Häufigkeit von Fremdkörperaspirationen und –ingestionen an Hand des Krankengutes an der Universitätsklinik für Kinder- und Jugendchirurgie Graz.

Bei der Beantwortung der restlichen Fragestellungen erfolgt der Erkenntnisgewinn auf einer Zusammenfassung der aktuellen Forschungsergebnisse bzw.

fachspezifischen Studien, der Darstellung von Statistiken und einer analytischen, als auch kritischen Auseinandersetzung mit der Thematik.

Das Hauptaugenmerk lag bei statistischen Ergebnissen, die sich auf Österreich beziehen. Bei der Analyse der Literatur wurde aber nicht auf eine Trennung von nationalen und internationalen Facharbeiten geachtet. Dies bedeutet, dass keine international gültigen Aussagen über die Häufigkeit von Fremdkörperaspirationen und –ingestionen getätigt wurden, sondern sich die Darstellung dieser Ergebnisse auf den nationalen Raum beschränkt.

Zu Beginn der vorliegenden Arbeit wird ein Basiswissen über Fremdkörperaspirationen und –ingestionen geschaffen, damit nicht nur medizinisch geschultes Personal einen Gewinn aus der Arbeit ziehen kann. Hierbei wird zuerst eine kurze Begriffsdefinition vorgenommen, um im Anschluss die Fragen danach zu klären, welche Fremdkörperarten es gibt und welche Personen gefährdet sind, diese zu aspirieren bzw. zu ingestieren.

Im darauffolgenden Kapitel werden die Forschungsergebnisse bezüglich der Häufigkeit von Fremdkörperaspirationen und –ingestionen dargestellt.

Aufbauend auf das zuvor geschaffene Basiswissen setzt sich das weitere Kapitel mit den derzeit üblichen Diagnoseverfahren auseinander.

Die Beantwortung der Frage nach den heutzutage durchgeführten Behandlungsmaßnahmen und welche Folgen bzw. eventuellen Spätschäden mit einer verzögerten Diagnosestellung und der daraus resultierenden längeren Verweildauer der Fremdkörper im jeweiligen Organsystem verbunden sind, erfolgt im anschließenden Kapitel.

Die Frage nach der Sinnhaftigkeit von Präventionsempfehlungen wird im Kapitel „Präventionsmaßnahmen“ diskutiert, um im Anschluss daran eine Empfehlung zu formulieren.

Eine kurze und prägnante Beantwortung der zuvor formulierten Fragestellungen wird in der Zusammenfassung vorgenommen und an passender Stelle durch persönliche Gedanken ergänzt.

Die vorliegende Arbeit soll nicht nur medizinisch geschultes Personal, sondern auch Eltern, andere Aufsichtspersonen oder einfach nur an dieser Thematik interessierte Personen ansprechen.

2. Methodik

Zur Suche und Auswahl der Literatur wurde vornehmlich die pubmed-Seite im Internet verwendet. Die Suchbegriffe inkludierten dabei ganz naheliegend Begriffe wie foreign body, aspiration, ingestion, inhalation, bronchoscopy, children and adolescents in sämtlichen Kombinationen.

Für eher grundlegende Informationen wurden Lehrbücher und Herausgeberwerke zur Hand genommen.

Für spezielle Fragen wandte ich mich per email sowohl an das Austrian Standards Institute, als auch an die Statistik Austria, welche mir immer rasch und bereitwillig Informationen zur Verfügung stellten.

Mittels des elektronischen Dokumentationssystem Medocs, welches im LKH Univ.-Klinikum Graz verwendet wird, wurden sämtliche Patienten und Patientinnen, die die Diagnose „Fremdkörperaspiration“ oder „Fremdkörperingestion“ in ihrer Krankenakte aufwiesen und im Zeitraum von 1. Jänner 2005 bis 31. Dezember 2011 an der Univ.-Klinik für Kinder- und Jugendchirurgie Graz – ambulant oder stationär - untersucht worden waren, identifiziert und anonymisiert ausgewertet.

Die Krankenakte ermöglichte neben der Einsicht von persönlichen Daten der Patienten und Patientinnen (wie Alter, Geschlecht), der Anamnese und der Dokumentation der Symptomatik bei Vorstellung, auch die Dokumentation von Röntgenaufnahmen und OP-Berichten. Die Erhebung der Daten erfolgte vor allem mittels eines Suchprogramm, bei welchem die eingegebenen Suchbegriffe „aspira“, „verschluck“, „ingest“ und „einatm“ lauteten. Bei Bedarf wurde gezielt durch Einsicht der jeweiligen Krankenakte eine Vervollständigung der gesuchten Informationen durchgeführt.

Zur Sammlung der entsprechenden Daten wurde eine Excel-Datei verwendet, zur weiteren Auswertung im Anschluss das Statistikprogramm SPSS.

Da an der Universitätsklinik für Kinder- und Jugendchirurgie nur diejenigen Patientinnen und Patienten behandelt werden, die einen Fremdkörper im Magen-Darmtrakt oder im Respirationstrakt aufweisen, wurden Fremdkörperunfälle durch

Einbringen von Gegenständen in andere Körperöffnungen (z.B. Nase, Ohren) nicht berücksichtigt. Ebenso ausgeschlossen wurden Verätzungen und Vergiftungen.

3. Annäherung an die Thematik „Fremdkörperaspiration und – ingestion“

3.1 Begriffsdefinitionen

Fremdkörper-Ingestion: Ingestion bedeutet die Aufnahme eines Stoffes in den Verdauungstrakt.

Fremdkörperingestionen kommen sehr häufig vor und sind in ca. 93% der Fälle Unfälle. Ausnahmen bilden hier Patienten und Patientinnen mit neurologischen Defiziten oder psychiatrischen Erkrankungen (1).

Die meisten verschluckten Fremdkörper gelangen problemlos in den Magen. Dort angekommen kann davon ausgegangen werden, dass sie in der Regel ohne weitere Hindernisse den Gastrointestinaltrakt passieren und auf natürlichem Wege ausgeschieden werden (2) (3).

Fremdkörper-Aspiration: So problemlos das Verschlucken eines Fremdkörper sein kann, so gefährlich kann eine Fremdkörperaspiration sein, denn Aspiration bedeutet, dass flüssige oder feste Stoffe in die Atemwege gelangen (4).

Vor allem dieses „Einatmen“ oder Aspirieren von Fremdkörpern stellt eine ernstzunehmende und oft unterschätzte Gefahr in der Kindheit dar. Die daraus resultierenden möglichen Folgen können vielseitig schwerwiegend sein. Sie reichen von akuter Atemnot, über chronischer und irreversibler Schädigung der Atemwege oder des Lungengewebes bis hin zum Tod (5).

Vor allem jüngere Kinder sind in Bezug auf Fremdkörperaspiration besonders gefährdet. Diese gesteigerte Häufigkeit lässt sich vor allem durch die folgenden Faktoren erklären: Kleinkinder haben eine besondere Neigung, Gegenstände in den Mund zu nehmen. Sie schreien, weinen, laufen oder spielen oft selbst wenn sie etwas im Mund haben. Und schließlich haben sie noch keine ausreichenden Zähne um Nahrungsmittel entsprechend zu kauen (6). Deswegen sollten Eltern besonders darauf achten, dass ihre Kindern bei physischen Aktivitäten oder in emotionalen Situationen den Mund nicht voll haben (7).

3.2 Arten der Fremdkörper

Das Spektrum aspirierter oder verschluckter Fremdkörper ist sehr weit. Man unterscheidet in erster Linie zwischen organischen (Nahrungsbestandteile, pflanzliche Objekte, etc) und nicht-organischen Fremdkörpern (kleine Metall- oder Plastikteile, Knopfzellen, Büromittel, etc) (1).

Die meisten Fremdkörper, welche aspiriert oder verschluckt werden, sind jedoch organischer Natur und nur wenige sind anorganisch (8).

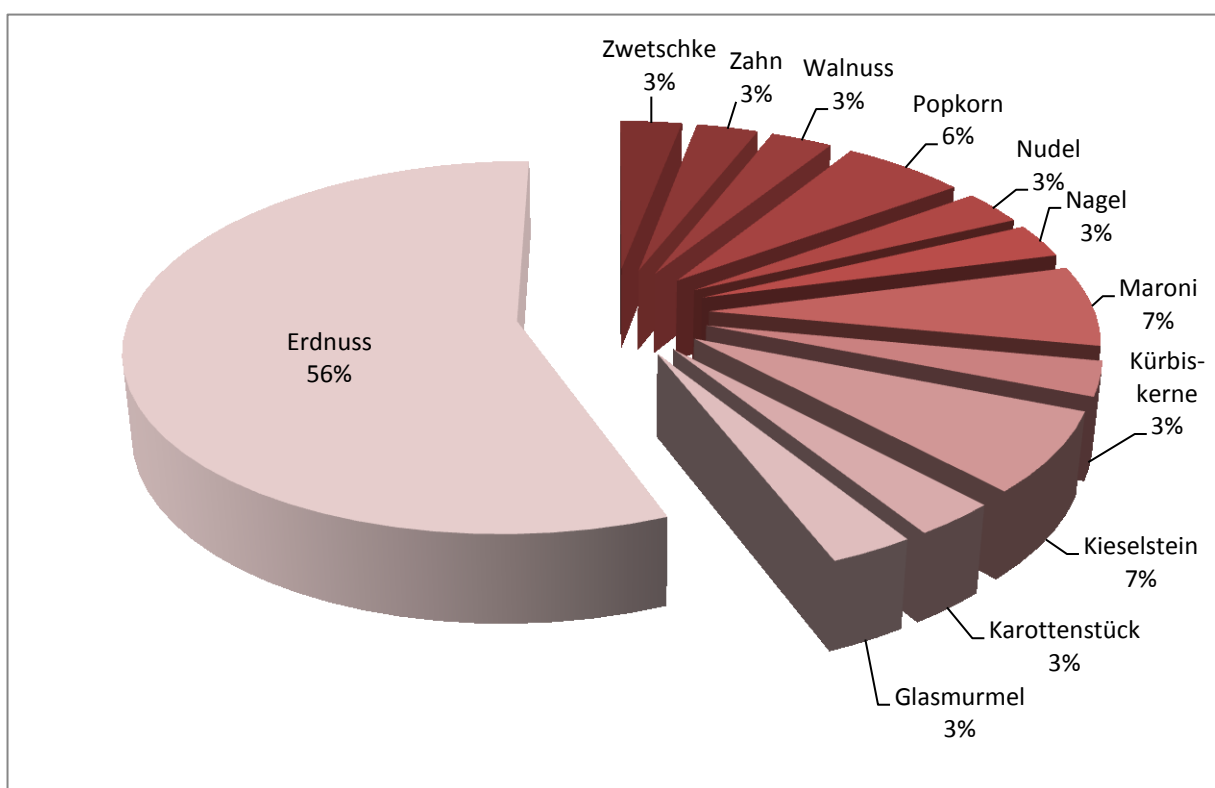


Abb.: 1 Verteilung Fremdkörper

Quelle: Endoskopie in der Kinderchirurgie – Tracheobronchoskopie, Huber C., Horcher E.

Abteilung für Kinderchirurgie, Univ.Klinik für Chirurgie, Wien, Österreich

Eine Untersuchung der Universitätsklinik für Kinderchirurgie in Wien zeigte, dass nur 16% der aspirierten Fremdkörper anorganische Gegenstände sind, die versehentlich eingeatmet werden. Es sind vor allem organische Materialien, die mit 84% die Liste der aspirierten Fremdkörper anführen.

Bei den Nahrungsmitteln führen vor allem Erdnüsse und diverse andere Nüsse (wie z. B. Sonnenblumenkerne oder Haselnüsse), sowie Apfel- oder Karottenstücke oder auch kleine Süßwaren (Bonbons) (9).

Bei anorganischen Fremdkörpern handelt es sich um Münzen, Batterien, Nadeln, Plastik, Metall, Holz und vieles mehr (8).

Der häufigste verschluckte Fremdkörper, der zu einer Vorstellung im Krankenhaus führt, ist die Münze. Dabei tritt neben der mechanischen Komponente (Steckenbleiben in der Speiseröhre bzw. Liegenbleiben im Magen) auf Grund der Materialeigenschaften von Münzen noch eine weitere Problematik auf:

Alle Münzen verlieren innerhalb von 24 Stunden, nachdem sie der Magensäure ausgesetzt worden waren an Gewicht. Studien zeigten, dass insbesondere die 1, 2 und 5 Cent Münzen Veränderungen aufweisen, die im Röntgenbild sichtbar wurden. Das Gewicht der Münzen nahm nach einer Woche um 0.43% bis 11.30% ab (10).

Die gelösten Substanzen, die in der Magensäure (HCl) gemessen wurden, stimmten mit den verschiedenen Metallen und Legierungen der Münzen überein, mit der Ausnahme von Kupfer, das sich nicht in HCl löst.

Der massivste Verlust an absolutem Gewicht wurde bei der schwedischen Krone Münze (0,67g) festgestellt, der höchste relative Verlust bei der 1-Schilling Münze (11,30%) (10).

Knopfzellen (Knopfzellen) werden ebenfalls häufig von Kinder und Jugendlichen verschluckt und können eine ernsthafte Gefahr für den Patienten/die Patientin darstellen (11).

Meist passieren Knopfzellen den Gastrointestinaltrakt problemlos und ohne weitere Komplikationen (11). Ein Eingriff um diese zu entfernen ist lediglich indiziert, wenn die Batterie im Ösophagus stecken geblieben ist. Früher war es durchaus auch üblich, die Batterie auch aus dem Magen zu entfernen, da es unter der Einwirkung der Magensäure zur Trennung der Batteriehälften und somit zur Freisetzung des toxischen Inhalts kommen konnte. Dies hätte in Folge zu einer Perforation der Magenwand führen können. Heute ist dies nicht mehr üblich oder erforderlich, da die

Batteriehälften durch die Magensäure im Regelfall nicht mehr getrennt werden können (11).

Es wird trotzdem empfohlen, die Lage und Passage der Batterie und auch anderer detektierbarer Gegenstände zu kontrollieren. Auch eine Stuhlkontrolle des Patienten/der Patientin ist anzuraten. Im Fall einer Stagnation bzw. beim Auftreten von Symptomen (Bauchschmerzen) sollte eine Entfernung trotz allem in Erwägung gezogen werden.

3.3 Altersabhängige Gefährdung

Grundsätzlich können Fremdkörperaspirationen und Fremdkörperingestionen selbstverständlich in jedem Alter vorkommen, beginnend mit der Aspiration von Mekonium in der perinatalen Phase (12).

55% der Patienten mit Fremdkörperaspiration sind zwischen 1 und 3 Jahren alt, 7 – 10% sogar jünger als 1 Jahr (5).

Ein Altersgipfel vor allem bei der Aspiration von Fremdkörpern lässt sich aber vor allem bei Kindern im Alter zwischen 1 und 3 Jahren erkennen, 7 – 10% sind jünger als 1 Jahr (13) (2) (14). Eine besondere Gefahr besteht bei zerebral geschädigten Kindern, die überdurchschnittlich häufig zum Verschlucken oder Einatmen von Fremdkörpern neigen (14).

Die Häufung von Aspirations- bzw. Ingestionsunfällen bei jüngeren Patientinnen und Patienten lässt sich darauf zurückführen, dass Kinder es in diesem Alter gewohnt sind, Gegenstände in ihren Mund zu nehmen, um sie zu erkunden. Außerdem sind die Mahlzähne in diesem Alter noch nicht vorhanden und auch der Schluckreflex ist noch nicht vollständig ausgeprägt (15). Mit zunehmendem Lebensalter sinkt die Gefahr, einen Aspirations- bzw. Ingestionsunfall zu erleiden.

Im Erwachsenenalter ist die Gefahr am geringsten – bei älteren Personen steigt das Risiko einer Fremdkörperaspiration oder –ingestion jedoch wieder an.

Die Fremdkörperaspiration weist daher bei Kindern einen Gipfel im 2. Lebensjahr auf, während im Erwachsenenalter vor allem Erwachsene um die 6. Dekade betroffen sind (16).

3.4 Geschlechtsabhängige Gefährdung

Bezüglich der Verteilung des Geschlechts lässt sich in der Literatur erkennen, dass Jungen etwas häufiger betroffen sind als Mädchen; dies betrifft aber nicht alleine Unfälle mit Fremdkörpern, sondern gilt generell für alle Unfälle (11) (15).

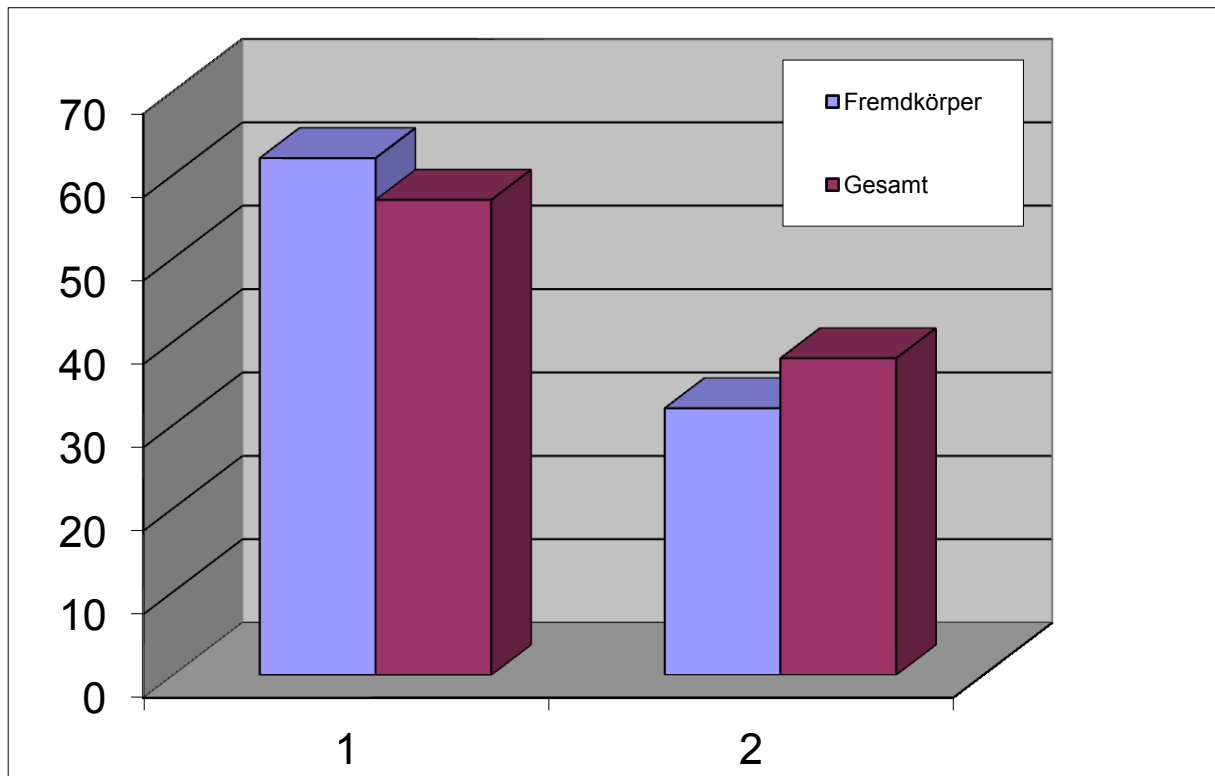


Abb. 2: Verhältnis Geschlecht und Fremdkörperaspiration. 1 = männlich, 2 = weiblich
Endoskopie in der Kinderchirurgie – Tracheobronchoskopie, Huber C., Horcher E.
Abteilung für Kinderchirurgie, Univ.Klinik für Chirurgie, Wien, Österreich

Aus Abb. 2 wird ersichtlich, dass die Fremdkörperaspirationsrate bei Jungen weit höher liegt als die von Mädchen.

Dieser Unterschied lässt sich auf Grund von geschlechtsspezifischen Verhaltensweisen erklären. Dabei spielt die impulsivere Grundhaltung der Jungen und ein „wilderer Spielen“ eine wesentliche Rolle (15).

3.5 Anzahl der Todesfälle in Österreich (2002-2010)

Eine Analyse der Todesfälle in Folge einer Fremdkörperaspiration oder -ingestion von Kindern und Jugendlichen im Alter von 0-15 Jahren in Österreich für die Jahre 2002-2010 ergibt eine Gesamtzahl von 26 Patientinnen und Patienten. Dies bedeutet eine Rate von ca. 3 Patienten/Patientinnen pro Jahr. Dabei muss allerdings berücksichtigt werden, dass darin auch Fälle von Ersticken durch Erbrochenes enthalten sein könnten, die nicht zu den typischen Fremdkörperaspirations- bzw.-Ingestionsverletzungen gehören.

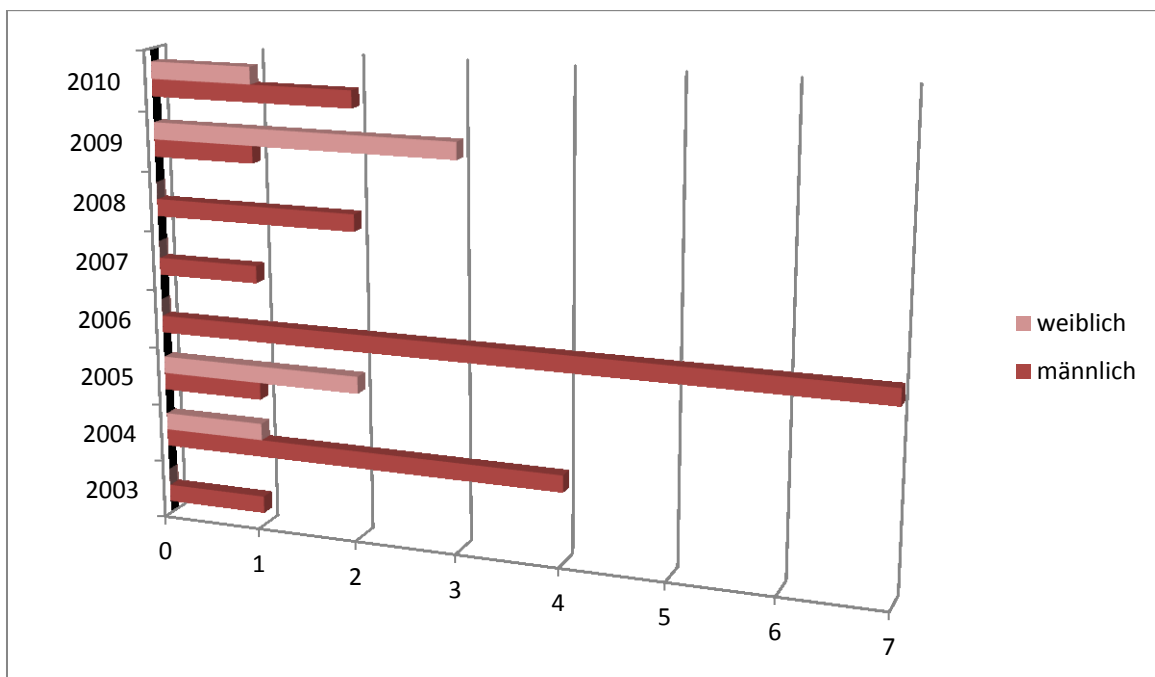


Abb.3: Statistik Austria: X 59.9 Aspiration oder verschlucken eines Fremdkörpers mit Verschluss der Atemwege. Berichtsjahr nach Geschlecht und Todesursachen ICD-10 für 0 – 16 Jahre.

Im Jahr 2002 waren weder für männliche als auch für weibliche Patienten Todesfälle verzeichnet worden.

In Bezug auf Todesfälle werden meist Werte um 0,7 pro einer Bevölkerung von 100.000 Personen und Jahr für Kinder unter 4 Jahren angegeben (National Safety Council 1998) (3), wobei hier vor allem Kinder im Alter zwischen 6 Monaten und 3 Jahren betroffen scheinen (17).

Die FKA ist verantwortlich für ca. 7% aller tödlichen Unfälle bei Kindern unter 4 Jahren, wobei vor allem Kinder im Alter zwischen 6 Monaten und 3 Jahren von der FKA betroffen sind (17).

Todesfälle durch Ingestion von Fremdkörpern werden in der Literatur kaum erwähnt und scheinen heutzutage ausgesprochen selten vorzukommen.

4. Häufigkeit von Fremdkörperaspirationen und -ingestionen

4.1 Häufigkeit von Fremdkörperaspirationen und –ingestionen in der Literatur

Um diese Frage beantworten zu können, wurden vor allem Studien analysiert, aber auch verschiedene Stellen des öffentlichen Dienstes kontaktiert, wie z.B. die Statistik Austria oder auch vereinzelt Versicherungen der verschiedenen Bundesländer.

Leider konnten auf diesen Wegen keine epidemiologischen Daten erhoben werden.

Dies liegt vermutlich unter anderem daran, dass vor allem Fremdkörperingestionen in ca. 40% der Fälle nicht bemerkt werden, da die Kinder meist keine Symptome zeigen (18).

Obwohl sich die Fremdkörperaspiration meist dramatischer präsentiert als die Fremdkörperingestion, konnte ich leider auch hier keine genauen Angaben bezüglich der Inzidenz finden.

4.2 Häufigkeit von Fremdkörperaspirationen und –ingestionen anhand der Ergebnisse aus der durchgeführten Studie an der Universitätsklinik für Kinder- und Jugendchirurgie in Graz

Um die Häufigkeit von Fremdkörperaspirationen und –ingestionen ermitteln zu können, wurde das eigene Krankheitsgut der Universitätsklinik für Kinder- und Jugendchirurgie in Graz über einen Zeitraum Januar 2005 bis Dezember 2011 retrospektiv analysiert.

Die Universitätsklinik für Kinder- und Jugendchirurgie in Graz ist die größte kinderchirurgische Klinik in Österreich und eine der größten Abteilungen in Europa. Das Einzugsgebiet der Universitätsklinik für Kinder- und Jugendchirurgie umfasst den überwiegenden Anteil der Steiermark und ca. die Hälfte des Burgenlandes bzw. Kärntens mit einer Gesamtbevölkerung von ca. 1.600.000 Millionen Einwohnern. Es kann davon ausgegangen werden, dass ca. 320.000 Kinder und Jugendliche im Alter von 0-16 Jahren im Einzugsbereich der Universitätsklinik für Kinder- und Jugendchirurgie in Graz wohnhaft sind (Quelle: Statistik Austria). Auf Grund der

gesetzlichen Vorgaben und des Bedarfs an entsprechend geschultem Personal sowie der entsprechenden Ausrüstung werden Kinder und Jugendliche aus dem Einzugsgebiet in fast allen Fällen von Aspiration/Ingestion an der Grazer Klinik behandelt.

Im untersuchten Zeitraum von 7 Jahren wurden an der Abteilung insgesamt 91.325 Kinder und Jugendliche im Alter von 0-16 Jahren nach Unfällen vorgestellt, wobei es sich dabei um alle Arten von Verletzungen handelte. Das Spektrum der behandelten Verletzungen reichte von kleinere Prellungen, Abschürfungen und Wunden bis hin zu schwer mehrfach verletzten Jugendlichen nach Verkehrsunfällen.

Im Zeitraum von Januar 2005 bis Dezember 2011 konnten aus diesem Patientengut insgesamt 443 Kinder und Jugendliche (49% Mädchen, 51% Buben) identifiziert werden, die mit Verdacht auf Fremdkörper-Aspiration bzw. Ingestion vorgestellt wurden. Somit liegt die Häufigkeit eines Aspirations- bzw. Ingestions-Ereignisses, welches einen Krankenhausbesuch erforderlich macht, lediglich bei ca. 0.4% aller verunfallten Kinder.

Bei 359 Kindern (81%) wurde ein Fremdkörper nachgewiesen, bei 84 Kindern (19%) bestätigte sich der Verdacht nicht.

Während in etwa 10% der Fälle eine Aspiration vorlag, wurden 90% der Kinder und Jugendlichen nach dem Verschlucken von Objekten vorgestellt. Der Anteil der Kinder mit unbestätigten Aspirationsereignissen liegt etwas höher als der Anteil der unbestätigten Ingestionsereignisse (31% bzw. 18%).

Auf Grund der demographischen Daten kann die **Inzidenz eines Aspirations- bzw. Ingestionsereignisses** in unserem Einzugsgebiet daher mit **1:5.000 Kindern pro Jahr** angenommen werden.

5. Diagnostik

In diesem Kapitel werden die klinischen Diagnoseverfahren, die derzeit üblich (und „state of the art“, also „Goldstandard“) sind, dargestellt. Hierzu wird zuerst ein Überblick über die Symptome geschaffen, die auf eine Fremdkörperaspiration oder –ingestion schließen lassen können, danach wird auf verschiedene Diagnoseverfahren eingegangen. Spezielles Augenmerk wird im Anschluss auf die Lokalisationen von Fremdkörpern gelegt.

5.1 Symptome

Wenn besorgte Eltern oder andere Aufsichtspersonen Zeugen einer Fremdkörperaspiration oder –ingestion werden oder diese alleine nur den Verdacht darauf haben, wenden sie sich meistens an einen Arzt oder an eine Krankenanstalt, um ihr Kind abklären zu lassen.

Auch ein bis dato beschwerdefreies Kind bei entsprechender Anamnese sollte sorgfältig untersucht werden, da sich der Zustand rasch ändern kann. Durch plötzliches Weiterwandern eines Fremdkörpers kann durch Verlegung der Atemwege durchaus rasch eine lebensbedrohliche Situation entstehen.

Erschwerend für eine klare Anfangsdiagnostik ist die Tatsache, dass die Symptome für eine Fremdkörperaspiration auch auf andere Krankheitsbilder hinweisen können. Anzeichen und Symptome der Fremdkörperaspiration sind oft unspezifisch und wenig aussagekräftig, sodass nicht immer sofort an eine Aspiration gedacht wird (16) (5).

In der Kinder- und Jugendheilkunde besteht der Vorteil aber darin, dass je jünger ein Kind ist der behandelnde Arzt, aufgrund der in Kapitel 2 besprochenen Häufigkeit von Fremdkörperaspirationen und –ingestionen, noch eher an eine Aspiration oder Ingestion denkt, als bei einem Erwachsenen.

Die Symptome bei Fremdkörperaspiration, wenn auch unüblich bei Erwachsenen, präsentieren sich bei diesen und Kindern meist auf gleiche Art und Weise, wobei die Diagnosestellung bei Erwachsenen oft verzögert erfolgt, da die Aspiration gelegentlich vergessen wird (4).

Es lässt sich aber eine Relation von Symptomen zur Lokalisation eines Fremdkörpers im Atemwegssystem erkennen (siehe Abbildung 4).

Lokalisation des Fremdkörpers	Allgemeine Zeichen und Symptome
Trachea <ul style="list-style-type: none"> • Vollständiger Verschluss • hochgradiger Verschluss • geringgradiger Verschluss 	Akute Asphyxie, deutliche Einziehungen. Verringerte Luftzufuhr, in- und expiratorischer Stridor, Einziehungen. Expirator. Giemen, inspirator. Stridor
Hauptstammbronchus	Husten, expirator. Giemen, blutiger Auswurf ^a .
Lappen- oder Segmentbronchus	Verminderte Atemgeräusche ^b ; Giemen, Rasselgeräusche.

a Üblicherweise spät zu finden

b Lokalisiert über den Lungenareal des betroffenen Bronchus

Adapted from Cotton E, Yasuda K. Foreign body aspiration. *Pediatr Clin North Am* 1984;31:937 (13)

Tab. 1

Der Ablauf einer Fremdkörperaspiration lässt sich üblicherweise in 3 Phasen einteilen: (19).

Zunächst gibt es eine akute Phase, welche sich unmittelbar nach der Aspiration des Fremdkörpers vor allem durch einen Erstickungsanfall, Husten und Würgen oder auch Luftnot darstellt (19).

Auch vermehrter Speichelfluss, Appetitlosigkeit, Erbrechen, Bauchschmerzen und Stridor können vorkommen (16).

Die klassische Kombination von Husten, Giemen und abgeschwächtem Atemgeräusch gelten als wegweisend für eine Aspiration. Allerdings stellt sich eine Fremdkörperaspiration nicht immer so eindeutig oder vollständig dar. Im Fall, dass der Fremdkörper in den oberen Atemwegen lokalisiert ist, finden sich oft Symptome wie inspiratorischer Stridor (pathologisches Atemnebengeräusch, das durch eine Verengung bzw. Verlegung der Atemwege entsteht), Heiserkeit und Atemnot mit Einziehungen (16) (2).

Bei Symptomen wie Husten, Würgen, auffälligen Atemgeräuschen oder sogar Atemnot muss an die Möglichkeit einer Fremdkörperaspiration oder -ingestion gedacht werden und eine diesbezügliche Abklärung eingeleitet werden (16).

Die zweite Phase wird als „asymptomatische Phase“ bezeichnet (19). Zu diesem Zeitpunkt haben die Reflexe bereits nachgelassen, der Husten sistiert in den meisten Fällen und die verengten Bronchien haben sich wieder etwas erweitert. Diese Phase kann einige Stunden bis mehrere Wochen andauern.

Die anschließende dritte Phase basiert vor allem auf den Symptomen, welche durch Komplikationen ausgelöst werden (19). Dabei stehen Lungenentzündungen (nach Aspirationen) bzw. Symptome einer Darmverletzung bzw. Obstruktion (bei Fremdkörperingestionen) im Vordergrund.

Somit lässt sich erkennen, dass auf Grund der Symptome alleine keine klare Diagnose zu stellen ist und man andere klinische Diagnoseverfahren in Betracht ziehen muss, um die Situation abzuklären.

Während Symptome wie Husten oder Würgen nur eine geringe Spezifität aufweisen, ergeben sich im Fall einer Fremdkörperaspiration für Auskultation gute Werte sowohl im Bezug auf die Sensitivität, als auch die Spezifität (80% und 72%) (5).

Somit sollte zur genauen Abklärung und Stellung der Diagnose eine Kombination aus Symptomen und unterschiedlichen Untersuchungsmethoden, wie Radiodiagnostik und Auskultation angewandt werden.

Gelegentlich kann es auch vorkommen, dass nach Ingestion oder Aspiration auch keinerlei Symptome auftreten. Abhängig ist dies sowohl von der Größe des Fremdkörpers als auch von der Lokalisation desselben (16).

Sehr selten kann die Aspiration oder Ingestion allerdings auch einen tragischen Ausgang nehmen. Beim sogenannten Bolustod kommt es aufgrund reflektorischer Mechanismen zu einem Herzstillstand. Als Bolus wird vor allem ein Bissen fester Nahrung bezeichnet, welcher in den oberen Kehlkopfbereich gelangt und dort in

selteneren Fällen durch eine fatale Kombination verschiedener Reflexe, wie die Irritation des Nervus vagus und/oder vagaler Fasern des Nervus glossopharyngeus, und dem klassischen Ersticken durch Verlegung der Atemwege zum Tod führt (20) (21). Der Tod tritt meist sehr plötzlich und ohne typische Symptome des Erstickens ein (20).

„Von der Verwendung eines Fleischweichmachers zur Erleichterung der Boluspassage sollte abgesehen werden, da mit Perforation oder einer Aspirationspneumonie gerechnet werden muss. Eine ösophageale Dilatation wird bei Stenosen zur Verhinderung von Rezidiven durchgeführt.“ (22).

5.2 Diagnostik

Zur Erstellung einer klaren Diagnose in Bezug auf eine Fremdkörperaspiration oder – ingestion bedarf es verschiedener klinischer Diagnoseverfahren, die im Anschluss kurz dargestellt werden sollen.

5.2.1 Anamnese

Da die meisten Patientinnen und Patienten nach Fremdkörperaspirationen bzw. – Ingestionen in der asymptomatischen Phase nach Abklingen der akuten Symptomatik vorstellig werden, kann die Anamnese bzw. Fremdanamnese (durch Eltern, Geschwister oder andere Aufsichtspersonen) vor einer eventuellen Operation erhoben werden. Dabei ist es von Bedeutung zusätzliche Informationen über relevante Vorerkrankungen (z.B. erhöhtes Aspirationsrisiko oder verminderte Fähigkeit Abzuhusten) oder über oropharyngeale Fehlbildungen zu erhalten. Diese Informationen können einen wichtigen Beitrag zur Diagnostik und Behandlung liefern. Der Vollständigkeit halber sollte – so der Zustand des Patienten/der Patientin dies erlaubt – auch nach häuslichen Gegebenheiten, Zugang zu Spielzeug und auch nach v.a. älteren Geschwistern nachgefragt werden. Bei Geschwistern kann es oft vorkommen, dass diese etwas beobachtet haben oder vielleicht sogar ihre kleinen Geschwister unbeaufsichtigt gefüttert haben.

5.2.2 Auskultation

Unter Auskultation versteht man das Abhören des Körpers, v.a. der Körperhöhlräume, wie z.B. der Lunge. In der Regel wird hierzu ein Stethoskop verwendet. Auf diese Weise lassen sich (pathologische) Atemgeräusche feststellen und je nach Ursache auch unterscheiden und interpretieren.

Symptome wie Husten, Giemen oder Stridor sind meist auch ohne Auskultation deutlich wahrnehmbar. Vor allem der inspiratorische Stridor ist oft Hinweis auf eine extrathorakale Atemwegsobstruktion (23).

5.2.3 Bronchoskopie

Die Bronchoskopie (Spiegelung der Bronchien) stellt in sämtlichen eingesehenen Arbeiten unbestritten das Mittel der Wahl dar, sowohl die Diagnostik betreffend, als auch unmittelbar als Behandlungsmaßnahme. Bei der Bronchoskopie wird ein Endoskop über den Mund oder die Nase eingeführt und über die Luftröhre bis in die Bronchien vorgeschoben.

Dadurch kann eine genaue Inspektion der Atemwege und die exakte Lokalisation des Fremdkörpers erfolgen und – in den meisten Fällen - das Entfernen des Fremdkörpers, als auch das Absaugen von Sekret.

„Eine Tracheobronchoskopie als diagnostische und gleichermaßen therapeutische Maßnahme ist indiziert bei einer entsprechenden Anamnese auch bei unauffälligem Röntgenthoraxbild.“ (2).

Während das flexible Bronchoskop vor allem als diagnostisches Hilfsmittel zur Begutachtung der Atemwege und Lokalisation des Fremdkörpers Verwendung findet, wird zur Entfernung des aspirierten Fremdkörpers das starre Bronchoskop verwendet. Die Entfernung eines Fremdkörpers erfolgt üblicherweise in Allgemeinnarkose.

Die Größe des Endoskops muss dem Patienten bzw. der Patientin und den Gegebenheiten angepasst sein (ca. 2,5 bis 8,5 mm) (16).

Generell werden Bronchoskope am häufigsten zur Entfernung von Fremdkörpern verwendet. Andere Indikationen zur Bronchoskopie sind selten (Abbildung 5).

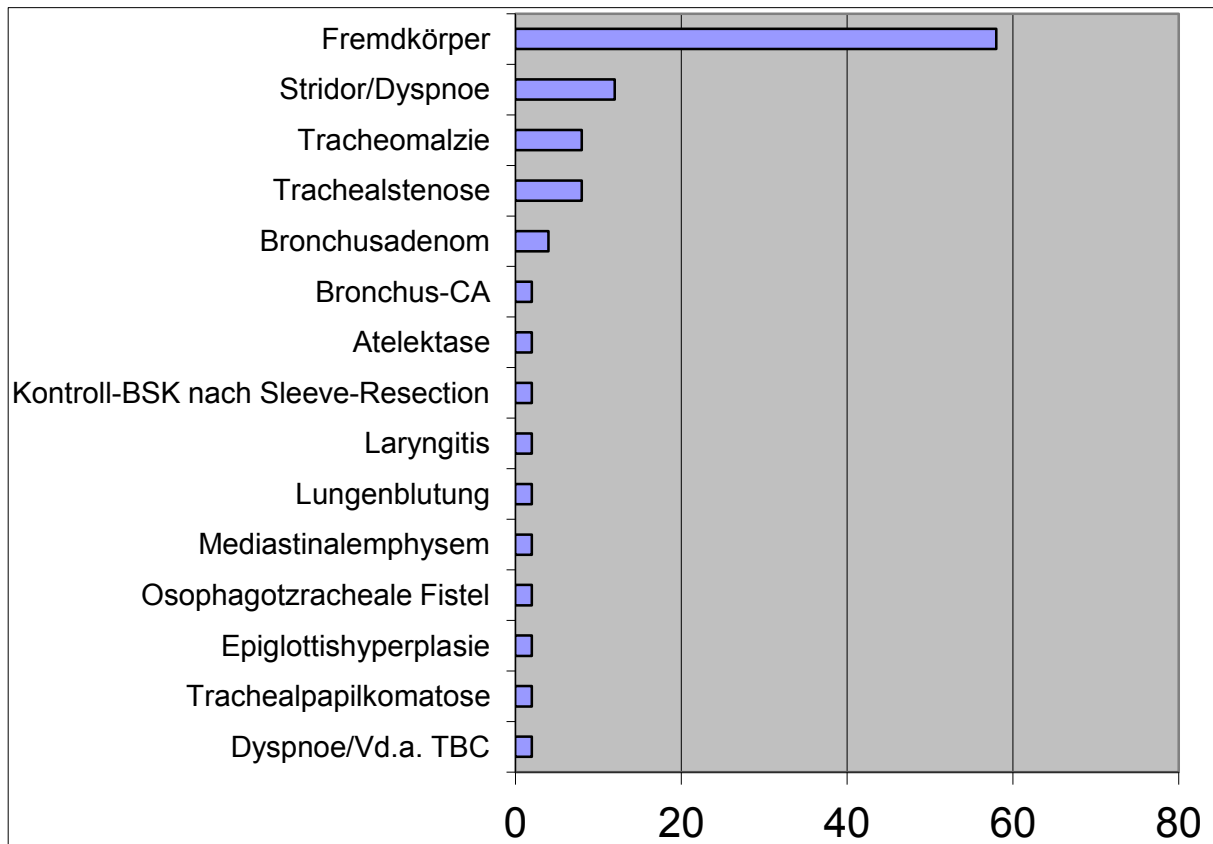


Abb. 4 Indikationen für Bronchoskopie

Endoskopie in der Kinderchirurgie – Tracheobronchoskopie, Huber C., Horcher E.

Abteilung für Kinderchirurgie, Univ.Klinik für Chirurgie, Wien, Österreich

Kleinkinder im 2. Lebensjahr haben das größte Risiko, einen Fremdkörper zu aspirieren oder ingestieren. Dies korreliert wiederum mit dem Ergebnis, das im Unterkapitel „2.3 Altersabhängige Gefährdung“ erzielt wurde. Auch die im Unterkapitel „2.4 Geschlechtsabhängige Gefährdung“ gewonnene Erkenntnis, dass eine deutlich höhere Anzahl von männlichen Kleinkindern betroffen ist, die einen Fremdkörper verschlucken bzw. einatmen, wird durch Abbildung 2 bestätigt.

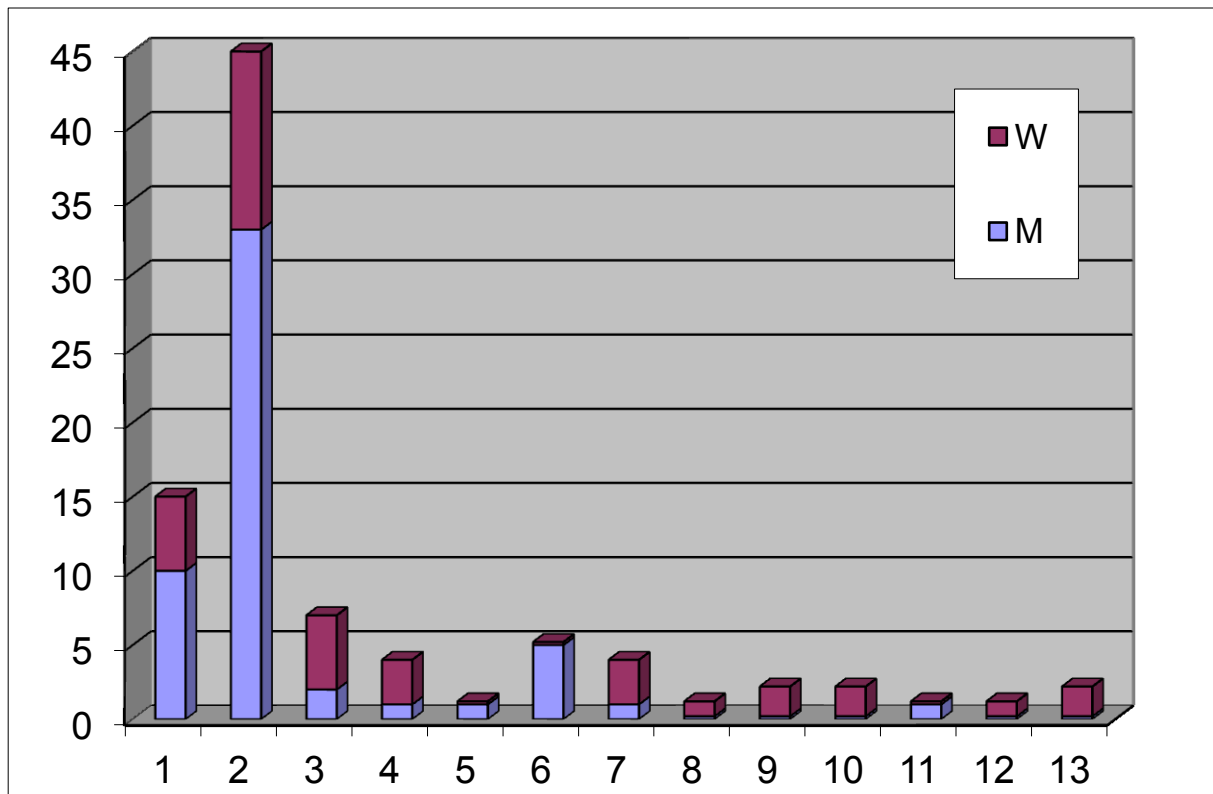


Abb. 5: Anzahl der Bronchoskopien nach Alter und Geschlecht

Endoskopie in der Kinderchirurgie – Tracheobronchoskopie, Huber C., Horcher E.

Abteilung für Kinderchirurgie, Univ.Klinik für Chirurgie, Wien, Österreich

5.2.4 Röntgendiagnostik

Die Röntgendiagnostik bietet eine weitere Möglichkeit, Fremdkörper in den Atem- oder Luftwegen zu detektieren. Sie ist rasch und einfach durchzuführen, ist aber oft nicht aussagekräftig.

„Röntgendichte Fremdkörper bereiten bei Abbildung des gesamten Respirationstraktes keine diagnostischen Schwierigkeiten. Nicht röntgendichte Fremdkörper erfordern ein differenzierteres Vorgehen, wobei der erste radiologische Schritt in einer konventionellen Thoraxaufnahme in In- und Expiration bestehen sollte. Zusätzliche Aufnahmen, Durchleuchtungsuntersuchung und gegebenenfalls die Durchführung einer computertomographischen oder szintigraphischen Untersuchung hängen vom Ergebnis der Thoraxaufnahme ab. Häufigstes radiologisches Erscheinungsbild ist die einseitige expiratorische Ventilstenose mit Überblähung des betroffenen Lungenabschnittes. Seltener finden sich Atelektasen,

rezidivierende Pneumonien an identischer Lokalisation und inspiratorische Ventilstenosen. Kombinationsbilder sind möglich, selbst ein unauffälliges Untersuchungsergebnis kann eine Aspiration nicht ausschließen.“ (23).

Aus der Literatur geht hervor, dass „nur ca. 10 bis 15% aller aspirierten Fremdkörper röntgendicht sind, so dass Inspirationsaufnahmen meist normal ausfallen (11).

Die Röntgenaufnahmen des Thorax sollten sowohl in Inspirationsstellung als auch in Expirationsstellung angefertigt werden.

Bei der Interpretation der Röntgenbilder sollte besonderes Augenmerk auf Hinweise wie Überblähungsareale, Verschiebungen des Mediastinums und andere seitendifferente Veränderungen gelegt werden (11).

Abgesehen davon, dass die meisten Fremdkörper nicht röntgendicht sind, kommt erschwerend für eine Diagnosestellung hinzu, dass sich einige typische Anzeichen für eine Fremdkörperaspiration erst nach einem gewissen Zeitraum entwickeln.

„Typische Fremdkörperzeichen im Röntgenbild (lobäres Emphysem oder Atelektase) entwickeln sich jedoch meist erst nach 1 -2 Tagen.“ (3).

Da die überwiegende Mehrheit der verschluckten Fremdkörper mittels Röntgenbild nicht gut darstellbar ist, ist auf eine differenzierte Röntgendiagnostik zu achten. Die Röntgenaufnahme sollte zunächst den Bereich des Bauches abdecken, da sich dort zumeist der ingestierte Fremdkörper findet. Sollte er hier nicht zu finden sein, gilt es eine Aufnahme des Brustbereichs inklusive Mund- und Rachenbereich anzufertigen.

Vor allem organische Fremdkörper lassen sich oft nicht gut darstellen, sodass in solchen Fällen oft eine Kontrastmittelapplikation angewandt wird.

Nicht-organische Fremdkörper, im Besonderen Münzen oder andere metallische Gegenstände lassen sich selbstverständlich sehr gut identifizieren. Dies ist oft sogar mittels Metalldetektor gut möglich (24).

5.2.5 CT

5 – 16% aller Fremdkörper bei Aspirationen bei Kindern bestehen aus Plastik (25). Da sich diese Materialien – vor allem Objekte oder Spielzeugteile wie z.B. LEGO-Steine - röntgendiagnostisch schwer oder überhaupt nicht darstellen lassen, wurde nach weiteren Möglichkeiten der Diagnostik geforscht.

Eine Studie aus dem Jahr 2001 beschäftigte sich mit dieser Problemstellung und kam hierbei zu dem Resultat, dass das Spiral-CT durchaus eine Option zur Detektion von Fremdkörpern bietet. Die optimale Einstellung um den LEGO-Fremdkörper mittels Spiral-CT nachzuweisen ergab Einstellungen von 120kV, 90mA, 3mm Einblendung, 2,0 pitch und einer Scan-Zeit von 0,75s/revolution bei Lungenfensterung (25).

Ein rapid, low-dose Spiral-CT ist also durchaus geeignet um Plastikteile wie z.B. LEGO zu diagnostizieren und lokalisieren, allerdings sind organische Materialien wie Erdnüssen auf diese Weise nicht gut darstellbar (25).

Es wird empfohlen, die Diagnostik mittels Spiral-CT bei Kindern mit einem pulmonalen Infiltrat dann durchzuführen, wenn sich dieses nicht innerhalb der üblichen Zeit von 10 – 14 Tagen zurückbildet, der klinische Verdacht einer Fremdkörperaspiration vor der Behandlung mittels Bronchoskop zuerst bestätigt werden soll, wenn die Bronchoskopie nicht unmittelbar durchgeführt werden kann oder die klinische Diagnostik unklar ist (25).

5.2.6 Labor

Eine weitere Methode, um eine Fremdkörperaspiration diagnostizieren zu können, bietet die laborchemische Untersuchung bzw. Blutgasanalyse. Zur Zeit gibt es zwar keine bestimmten biochemischen Marker, aber eine neutrophile Leukozytose oder metabolische Azidose, verursacht durch Gewebeuntergang, können unter Umständen Hinweise auf den Schweregrad der Verletzung liefern (1).

Hier lassen sich möglicherweise ebenfalls Hinweise auf die Aspiration eines Fremdkörpers finden (Erhöhung des CRP, Erhöhung der Leukozyten, Hypoxie,

Hypokapnie), allerdings ist diese Anwendung nicht sehr aussagekräftig und der Bronchoskopie und Röntgendiagnostik weit unterlegen.

5.3 Lokalisation der Fremdkörper im Bronchialsystem

Bei der Lokalisation eines Fremdkörpers im Bronchialsystem von Kindern muss auf eine besondere anatomische Gegebenheit hingewiesen werden, die sich vom Bronchialsystem einer erwachsenen Person unterscheidet.

„Gegenüber dem Erwachsenen – bei dem der rechte Hauptbronchus sehr steil und der linke in einem größeren Winkel von der Luftröhre abgehen – ist beim Kind die Abwinkelung beider Bronchien von der Trachea seitengleich. Daher ist die Rechts-Links-Verteilung beim Kind 50/50, während sie beim Erwachsenen eher bei 80/20 liegt.“ (26).

Dies bedeutet für den behandelnden Arzt, dass das Vorfinden eines Fremdkörpers, durch einen Aspirationsunfall, bei Kindern auf beiden Bronchien annähernd gleich möglich ist.

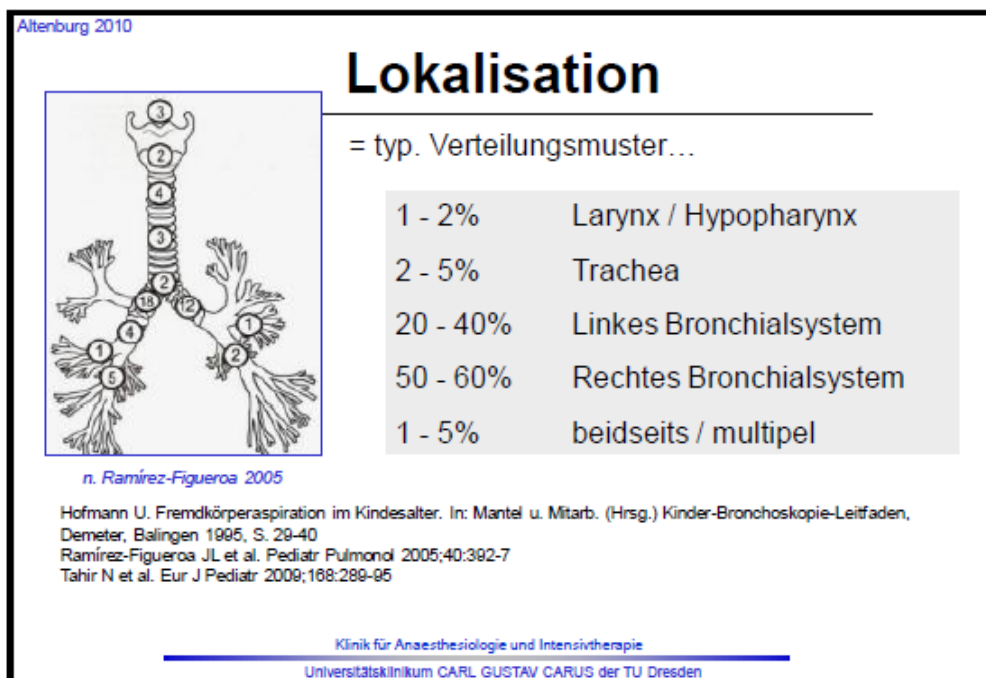


Abb. 6: Lokalisation

Aus der Abbildung 6 lässt sich erkennen, dass das Verteilungsmuster von Fremdkörpern vom linken zum rechten Bronchialsystem nahezu gleich ist.

Eine Studie zum Thema Fremdkörperaspiration ergab, dass 83 Fremdkörper im rechten Bronchialstamm lokalisiert waren, 69 im linken; in 9 weiteren Fällen waren beide Seiten betroffen.

In 5 Fällen war der Fremdkörper im Bereich der distalen Trachea nachweisbar. Nur jeweils einmal war das Aspirat im Larynx, in Höhe der Carina, im Bereich der Carina und Trachea sowie einmal subglottisch aufzufinden. Bei 18 Patienten fand man einen Zustand nach Fremdkörperaspiration vor; in 14 Fällen konnte kein Fremdkörper nachgewiesen werden und viermal waren konkrete Angaben zur Lokalisation im Bronchialsystem aus den Akten nicht eruierbar.“ (27).

Skoulakis et al. kamen bei ihren Untersuchungen zu ähnlichen Ergebnissen. 60% der Fremdkörper wurden im rechten Hauptbronchus gefunden, 33,1% im linken Hauptbronchus, 5,4% in beiden Bronchien und 1,5% im subglottischen Bereich (7).

Die Abbildung 7 auf der folgenden Seite stellt einen Algorithmus dar, um eine sichere Diagnose stellen zu können und weitere Behandlungsmaßnahmen einleiten zu können.

Management of severe upper airway obstruction in children

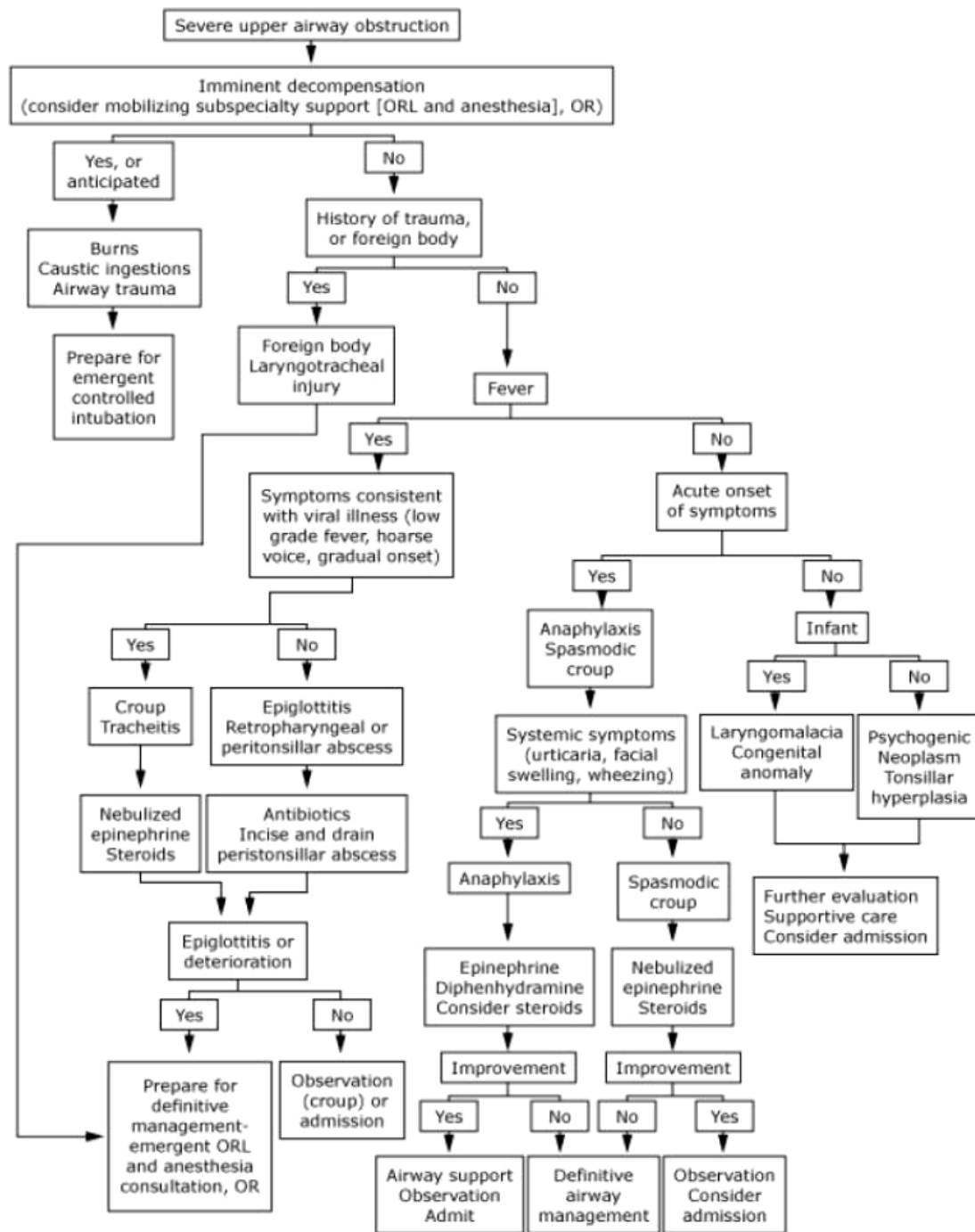


Abb. 7: Quelle: D. L. Weiner et al: „Emergent evaluation of acute respiratory distress in children“ (v 17.2), online auf www.uptodate.com (Oktober 2009)

[http://kinderabteilung.lkhvil.or.at/fileadmin/user_upload/pdfs/fachtexte/Respiratorische Notfaelle_im_Kindesalter-homepage_Schreibgeschuetzt.pdf](http://kinderabteilung.lkhvil.or.at/fileadmin/user_upload/pdfs/fachtexte/Respiratorische%20Notfaelle_im_Kindesalter-homepage_Schreibgeschuetzt.pdf) am 13.01.2012

5.4 Lokalisation der Fremdkörper im Gastrointestinaltrakt

Die Lokalisation eines Fremdkörpers im Gastrointestinaltrakt stellt sich, sowohl bei der Diagnose, als auch bei der Behandlung, als eine weitaus einfachere gegenüber der Lokalisation im Bronchialsystem dar.

„Verschlucken von Fremdkörpern ist relativ häufig, meist handelt es sich um Münzen. Als Grundregel kann gelten: Fremdkörper im Ösophagus müssen entfernt werden, da sonst die Gefahr von Drucknekrosen und Perforation besteht. Im Magen können sie meist belassen werden, da sie in einer Größe von bis zu 2 cm Durchmesser und 5 cm Länge in der Regel den Dünndarm und Dickdarm passieren, wenn sie durch den Ösophagus in den Magen gelangt sind, das gilt auch für Nägel.“ (2).

Allerdings gibt es anatomische Engen im Gastrointestinaltrakt, welche eine Passage erschweren können. Dort bleiben Fremdkörper bevorzugt stecken.

Diese Engen sind:

- Obere Ösophagusenge/ M. cricopharyngeus
- Aortenenge/ Überkreuzung des Aortenbogens
- Untere Ösophagusenge/ Sphincter cardiae
- Pylorus
- Duodenales C
- Flexura duodenojejunalis (Treitz Flexur) und die
- Valva ileocaecalis (Bauhin Klappe) (3).

Im Rahmen der Untersuchung findet sich die überwiegende Mehrheit der Fremdkörper im Magen (zu etwa 60%). In absteigender Häufigkeit finden sie sich außerdem im Ösophagus (20%), im Dünndarm (10%) und im Oropharynx (5 – 10%) (3).

Es hat sich gezeigt, dass der Großteil der Fremdkörperingestionen auf natürlichem Weg ausgeschieden werden können und daher sehr oft keiner weiterführenden klinischen Behandlungsmaßnahme bedarf. Etwas differenzierter muss eine Fremdkörperingestion behandelt werden, wenn sich der Fremdkörper nicht im Magen befindet, sondern zum Beispiel im Rachenraum.

Fremdkörper, welche im Bereich des Rachens stecken, können in manchen Fällen bei der Untersuchung und genauen Inspektion gefunden werden und mittels Pinzette entfernt werden. Dies setzt aber eine geeignete Lokalisation (Erreichbarkeit) und auch einen kooperativen Patienten bzw. eine kooperative Patientin voraus und ist daher oft nicht durchführbar.

So dies nicht möglich sein sollte, wird der Fremdkörper in Narkose entfernt um eventuelle Komplikationen wie Druckstellen, Entzündungen oder Perforation zu verhindern.

6. Behandlung

Im folgenden Kapitel werden die Behandlungsmaßnahmen und die Möglichkeiten der Fremdkörperentfernung aus dem Gastrointestinaltrakt und aus dem Bronchialsystem dargestellt. Des Weiteren werden mögliche Komplikationen der Fremdkörperextraktion erläutert. Zum Schluss wird die Frage nach den Folgen bzw. eventuellen Spätschäden auf Grund einer verzögerten Diagnosestellung beantwortet.

6.1 Behandlung und Möglichkeiten der Fremdkörperentfernung je nach Lokalisation

Die Fremdkörperextraktion sollte umgehend nach der Diagnosestellung durchgeführt werden, um eventuellen Komplikationen vorzubeugen und Spätschäden zu vermeiden. Die Möglichkeiten oder Grenzen der Fremdkörperextraktion hängen aber ganz eindeutig von der Lokalisation und der Größe des entsprechenden Fremdkörpers ab. Befindet sich der Fremdkörper im Magen oder Darmtrakt, so kann meist zugewartet werden, da die meisten Fremdkörper spontan ausgeschieden werden.

6.1.1 Behandlung und Möglichkeit der Fremdkörperentfernung aus dem Bronchialsystem

Die Behandlungsmaßnahmen und die Möglichkeiten der Fremdkörperextraktion aus dem Bronchialsystem hängen von dem Zustand des Patienten bzw. der Patientin und der Lokalisation des Fremdkörpers ab.

Als Erstmaßnahme bei einer kompletten Obstruktion der Atemwege durch einen Fremdkörper wird empfohlen, mit der Hand auf den Rücken zu klopfen oder den Brustkorb ruckartig zu komprimieren (Heimlich-Handgriff, American Heart Association 2005). Sollte es jedoch nur zu einer partiellen Verlegung der Atemwege gekommen sein, birgt das Heimlich-Maneuver die Gefahr, durch Mobilisation des Fremdkörpers ein vollständiges Verlegen der Atemwege zu produzieren, daher sollte bei noch

ausreichender Restatmung so schnell wie möglich das Krankenhaus aufgesucht werden (28).

„Ein supraglottischer Fremdkörper kann meist bei der Laryngoskopie mit einer Magill-Zange entfernt werden. Bei nicht entfernbarem supraglottischem Fremdkörper und kompletter Atemwegsobstruktion wird z.B. die Nadel-Krikothysotomie und Jet-Ventilation empfohlen (oder andere Nottracheotomie-Verfahren, die allesamt der extrem seltenen Notsituation vorbehalten sind). Liegt kein supraglottischer Fremdkörper vor oder führt dessen Entfernung nicht zum Freimachen der Atemwege, wird intubiert. In der Notfallsituation muss der Fremdkörper evtl. durch den Endotrachealtubus tiefer nach distal verlagert werden (meist rechter Hauptbronchus). Dadurch ist meist Oxygenierung und Ventilation des kontralateralen (meist linken) Lungenflügels möglich. Die Bronchoskopie und die definitiv therapeutische Endoskopie müssen sich dann so rasch wie möglich anschließen.“ (2).

Doch auch bei weniger spezifischen Symptomen, wie es zum Beispiel komplette oder schwere Atemwegsobstruktionen darstellen, muss an eine Fremdkörperaspiration gedacht werden, wenn es eine Episode des Erstickens gegeben hat.

Der klinischen Parameter mit der höchsten Sensitivität (97%) und hoher Spezifität (63%) war der Erstickungsanfall, während andere Symptome und radiologische Abklärung selbst bei hoher Sensitivität nur eine geringe Spezifität (9%) aufweisen.

Daraus lässt sich die Empfehlung ableiten, dass die Bronchoskopie bei allen Patientinnen und Patienten mit einem Erstickungsanfall in der Anamnese durchgeführt werden sollte, selbst wenn nur wenige Symptome vorliegen und die radiologische Untersuchung unauffällig ausgefallen ist (17).

Es gibt aber auch andere Anzeichen, wie zum Beispiel endobronchiale Wucherungen, die mit erhöhter Wahrscheinlichkeit auf eine Fremdkörperaspiration hinweisen können.

Der Großteil der endobronchialen Wucherungen bei Kindern sind Granulome nach Fremdkörperaspiration. Der Fremdkörper kann meist neben dem Granulom gefunden werden, jedoch kann das Granulom den Fremdkörper verbergen (29).

Daher sollte beim Vorhandensein von Granulomen in den Atemwegen bei Kindern auch an die Möglichkeit einer Fremdkörperaspiration gedacht werden, selbst wenn es keine entsprechende Anamnese mit klassischen Symptomen gibt.

Eine Bronchoskopie mit Biopsie ermöglicht hier die genaue Untersuchung des Granuloms und die Bestätigung oder den Ausschluss anderer Differentialdiagnosen wie z.B. Tumorerkrankungen der Atemwege (29).

Wenn ein primärer endoskopischer Eingriff nicht zum gewünschten Ergebnis geführt hat, muss man eventuell einen Zweiteingriff durchführen.

In 86 % bis 99 % der Fälle ist die Extraktion des Fremdkörpers beim ersten Versuch erfolgreich. Gelegentlich ist eine zweite Durchführung wegen restlicher Bruchstücke erforderlich. Eine Thorakotomie muss in 0.2% bis 11% der Fälle durchgeführt werden; und wenn die Diagnosestellung verzögert war (> 7 Tage), ist dieses Verfahren in bis zu 27% erforderlich (15).

Eine chirurgische Entfernung (Thorakotomie oder Tracheotomie) ist bei 2-3% von jenen Patientinnen und Patienten, die einen Fremdkörper eingeatmet haben, nötig, bei denen eine endoskopische Entfernung nicht erfolgreich war (28).

Somit lässt sich feststellen, dass die klassische Bronchoskopie das Mittel der Wahl ist und als Goldstandard im Fall einer Fremdkörperaspiration gilt. Sie stellt nicht nur eine risikoarme und elegante Option der Inspektion und Diagnostik dar, sondern bietet auch gleich die Möglichkeit den lokalisierten Fremdkörper auf diese Weise zu entfernen. Trotz dieser relativ risikoarmen Methode, sollte der durchführende Arzt im Umgang mit dem Bronchoskop routiniert sein, um den Fremdkörper nicht an eine kritische Stelle zu schieben, an welcher der Fremdkörper unter Umständen schwieriger zu erreichen bzw. in Folge zu entfernen ist (zum Beispiel tiefere Segmentbronchien).

Der Patient bzw. die Patientin sollte in jedem Fall nach der Bronchoskopie für einige Stunden pulsoxymetrisch überwacht werden.

6.1.2 Behandlung und Möglichkeit der Fremdkörperentfernung aus dem Gastrointestinaltrakt

Vor allem im Bereich der oberen Ösophagusenge (auch als Ringknorpelenge bezeichnet) am M. cricopharyngeus bleiben oft Fremdkörper stecken, welche dann nur in sehr seltenen Fällen noch bis in den Magen weiter wandern bzw. transportiert werden.

Fremdkörper, die im Bereich des Pharynx stecken geblieben sind, sind manchmal bereits bei der Inspektion des Rachens deutlich sichtbar und lassen sich bei kooperativen Patientinnen und Patienten mittels Pinzette entfernen. Sollte dies allerdings nicht möglich sein, wird eine Narkose eingeleitet und der Fremdkörper im Anschluss daran extrahiert.

Fremdkörper, die sich hingegen bereits tiefer im Ösophagus befinden, können auf diese Art und Weise hingegen meist nicht mehr entfernt werden.

„Ösophageale Fremdkörper werden in Narkose entfernt. Sehr weit proximale Fremdkörper entfernt idealerweise der Anästhesist. Das Vorschieben des Fremdkörpers in den Magen kann durchaus sinnvoll sein, um weitere ösophageale Verletzungen beim Bergen zu vermeiden.“ (2).

Die Vorgehensweise bei Fremdkörpern im Ösophagus ist abhängig von der Lokalisation:

- proximaler Ösophagus: rasch entfernen
- distaler Ösophagus: beobachten, Kontrollröntgen nach 12 – 24 h
- falls Größe < 20 mm: spontane Passage möglich“ (30).

Fremdkörper im Gastrointestinaltrakt sind, sobald sie sich im Magen befinden, weniger problematisch in der Behandlung, meist wird zugewartet und der Stuhl nach dem Fremdkörper durchsucht. Bei röntgendichten Fremdkörpern kann eine Kontrolluntersuchung mittels Röntgen sinnvoll sein.

„Der Eingang in die Speiseröhre, noch im Hals, ist die üblicherweise engste Stelle des gesamten Magen-Darm-Traktes. Was dort durchpasst, sollte auch den Rest problemlos passieren können.“ (2).

Bei Kindern mit einer einzigen verschluckten Münze, die keine Vorgeschichte bezüglich Erkrankungen des Ösophagus haben und keine respiratorische Problem bei der Vorstellung aufweisen, haben eine Chance von 28%, dass die Münze innerhalb von 24 Stunden nach dem Verschlucken spontan in den Magen weiter wandert. Die Überwachung von diesen Kindern über einen Zeitraum von 12 bis 24 Stunden, bevor man einen invasiven Eingriff durchführt, reduziert Komplikationen und Kosten (31).

Doch auch bei Fremdkörpern im Magen gibt es Indikationen für eine weiterführende Behandlung.

„Hat ein Fremdkörper den Magen erreicht, wird er ihn fast immer auch transpylorisch verlassen. So besteht eine Indikation zur Fremdkörperentfernung aus dem Magen nur dann, wenn sich der Fremdkörper auch nach 1 bis 2 Wochen noch immer im Magen befindet oder Beschwerden auftreten.“ (11).

Generell passieren Fremdkörper den Magen meist spontan innerhalb von 4-6 Tagen (30).

Ausnahme (endoskopische Entfernung notwendig):

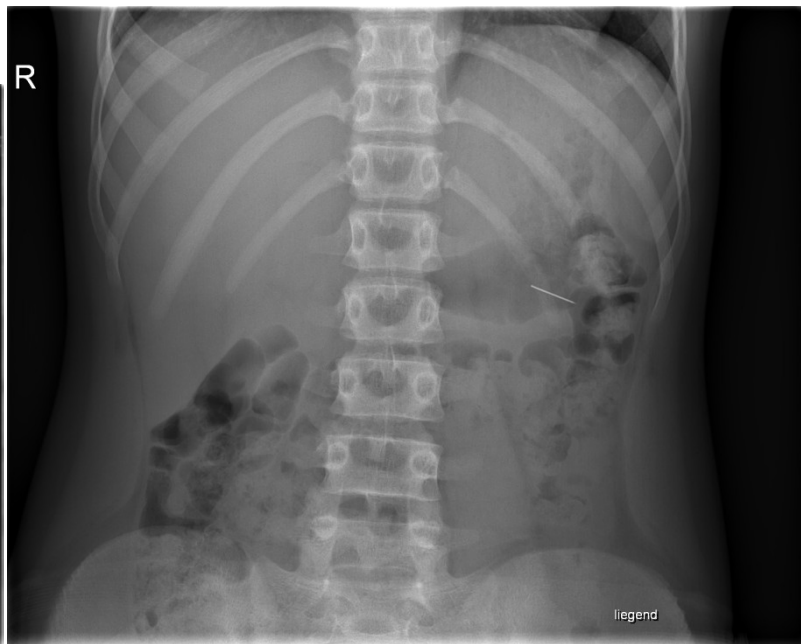
- < 5 Jahren: Gegenstände: > 3,0 cm x 2,0 cm
- > 5 Jahren: Gegenstände: > 5,0 cm x 2,0 cm
- Scharfe, spitze Gegenstände. (30).

Eine Studie zum Thema Fremdkörperingestion zeigte, dass von den 100 Fremdkörpern, welche verschluckt worden waren, 58 im Stuhl aufgefunden wurden. Die verbleibenden 42 Fremdkörper konnten nach 4 Wochen nicht festgestellt werden und wurden vermutlich unbemerkt ausgeschieden.

In der Gruppe, in welcher der Fremdkörper aufgefunden worden war, betrug die Passagezeit zwischen 1 und 46 Tagen (60% innerhalb von 4 Tagen, 83% innerhalb

von 10 Tagen und 93% innerhalb von 15 Tagen). Die durchschnittliche Passagezeit war 6 Tage (24).

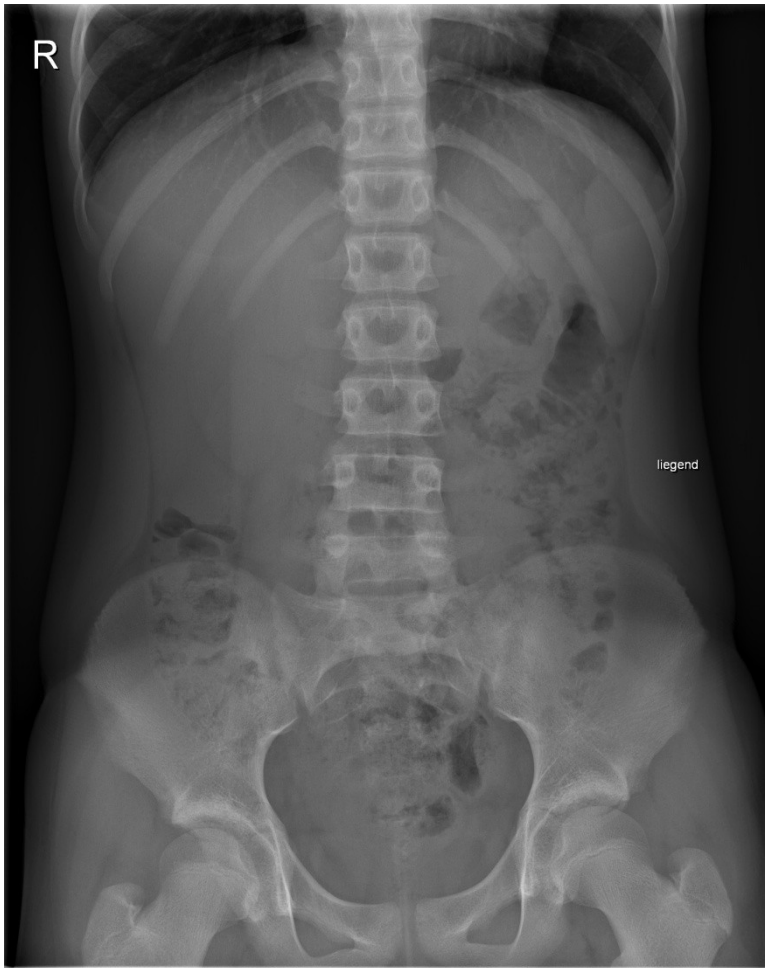
Wie zuvor erwähnt, bedarf nicht jeder Patient bzw. jede Patientin, der bzw. die einen Fremdkörper verschluckt hat, nach Abklärung der Situation einer weiterführenden ärztlichen Behandlung. Evident wird das aus den folgenden Röntgenbildern, die den Gastrointestinaltrakt der 12-jährigen Patientin T.S. abbilden.



Röntgenbild 1: T.S., 04.11.1999

Die junge Patientin kam nach der Ingestion einer Nadel zur weiteren Abklärung und Untersuchung an die Kinderchirurgische Universitätsklinik in Graz. In Röntgenbild 1 ist die Nadel deutlich im Bereich des Magens zu sehen. Da dies keinen bedrohlichen Zustand darstellte und die Wahrscheinlichkeit sehr hoch ist, dass der Fremdkörper von alleine wieder ausgeschieden wird, wurde die junge Dame wieder nach Hause geschickt. Empfohlen wurde die weitere Kontrolle der Progression des Fremdkörpers, als auch die Kontrolle des Stuhls.

Eine Woche später kam die Patientin wieder in die Klinik, da trotz der Kontrolle des Stuhlgangs keine Nadel gefunden wurde. Zur weiteren Abklärung wurde das Röntgenbild 2 gemacht.

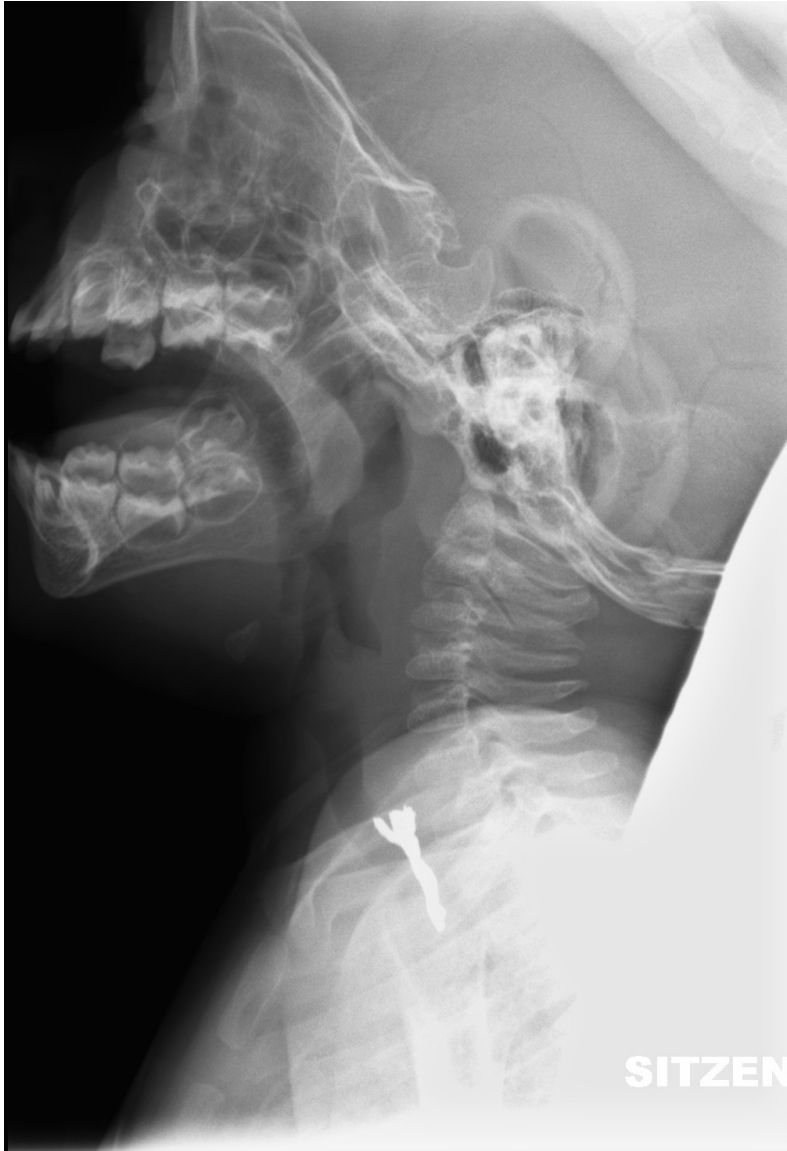

Röntgenbild 2: T.S. ♀, eine Woche später zur Kontrolle

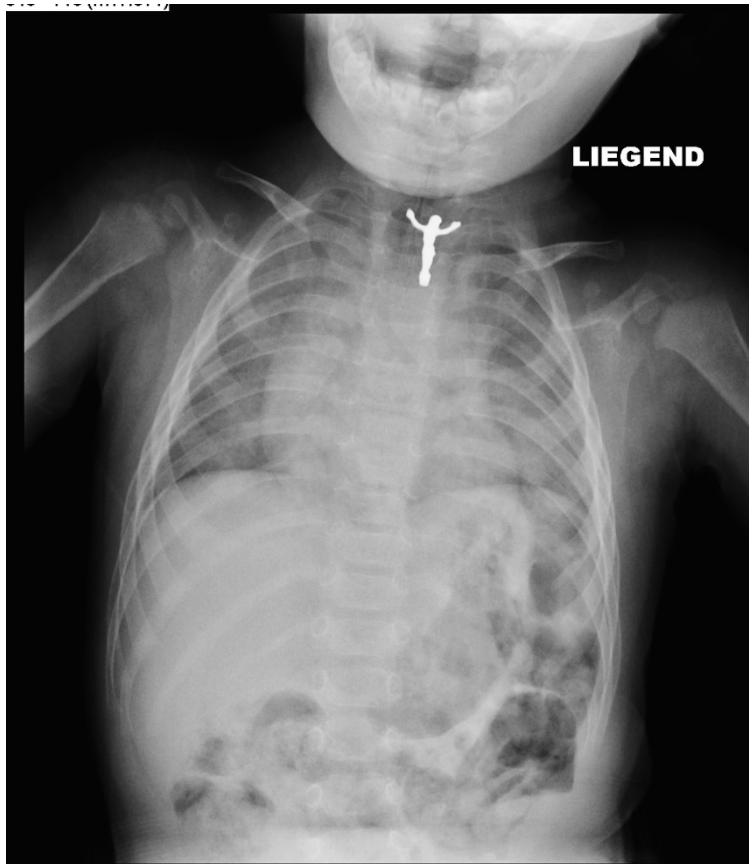Auf dem zweiten Röntgenbild konnte im ganzen Gastrointestinaltrakt keine Nadel mehr festgestellt werden. Sie wurde anscheinend unbemerkt über den Stuhl ausgeschieden und es kam dabei zu keinerlei Verletzung der umliegenden Strukturen.

6.1.3 Beispiel für eine Fremdkörperingestion- mit Behandlungsnotwendigkeit

Dass es manchmal ärztlicher Hilfe bedarf, um einen Fremdkörper zu extrahieren, verdeutlichen die Röntgenbilder von O.S., eines 10 Monate alten Jungen. Dieser hatte sich mit einem Rosenkranz beschäftigt und dabei unbeobachtet das Kreuz am Ende des Rosenkranzes abmontiert und dieses verschluckt.



Röntgenbild 3: S.O., ♂, 31.03.2011, Fremdkörperingestion im Jänner 2012.



Röntgenbild 4: S.O., ♂, 31.03.2011, Fremdkörperingestion im Jänner 2012.

Wie aus den Röntgenbildern 3 und 4 ersichtlich ist, blieb der Fremdkörper im oberen Bereich des Ösophagus stecken. Auf den Röntgenbildern ist das Kreuz in beiden Ebenen sehr gut sichtbar. Der Fremdkörper wurde umgehend endoskopisch entfernt. Auch in diesem Fall kam es zu keiner Schädigung der beteiligten Strukturen.

6.2 Komplikationen der Fremdkörperextraktion

Komplikationen bezüglich einer Fremdkörperextraktion kommen sehr selten vor.

Die Häufigkeit aufgetretener Komplikationen wird zurzeit mit 2-14% angegeben, die Häufigkeit tödlich verlaufender Komplikationen mit bis zu knapp 1%, dank effizienterer endoskopischer Behandlungsmöglichkeiten und einer verbesserten Diagnostik (28).

Mögliche Komplikationen bei der Fremdkörperextraktion sind:

- Zahnverletzungen,

- Larynxt trauma,
- Tracheaperforation,
- Blutungen,
- Pneumothorax,
- Pneumediastinum und Infektion (2).

„Eine aufgetretene Blutung kann durch Lokalthherapie mit Suprarenin (vorsichtiges Aufspritzen auf Blutungsquelle, ggf. Auflegen Adrenalin getränkter Zellstofftupfer oder Einspritzen von Suprarenin) gestillt werden. Ist ein Fremdkörper ausnahmsweise bronchoskopisch nicht extrahierbar oder eine Komplikation endoskopisch nicht beherrschbar, kann in seltenen Fällen eine Thoraktomie erforderlich werden.“ (2).

Besondere Vorsicht gilt es gegenüber spitze Gegenstände walten zu lassen.

„Spitze und scharfen Objekte sind mit einer höheren Komplikationsrate vergesellschaftet. Bei der Entfernung ist darauf zu achten, dass die Schleimhaut nicht verletzt wird. Dennoch führen verschluckte Stecknadeln, Reiszwecken und geschlossenen Sicherheitsnadeln im Magen oder Darm bei Kindern und Säuglingen nur selten zu Komplikationen.“ (30).

6.3 Verweildauer von Fremdkörpern

Die Gefahr für die Patientin und den Patienten an Spätfolgen zu leiden, nimmt mit der Verweildauer von Fremdkörpern im jeweiligen Organsystem zu.

Das Intervall zwischen der Fremdkörperaspiration und seiner Extraktion ist seit Jahren unverändert und reicht von weniger als 1 Stunde bis zu mehreren Monaten. Schmidt et al. zeigten in einer Studie, dass übereinstimmend mit anderen Berichten, 42% aller Fremdkörper innerhalb von 24 Stunden und 77% innerhalb von 1 Woche entfernt werden konnten. Schaufel et al. berichteten eine Verzögerung der Diagnosestellung von mehr als 2 Wochen bei 15% der Fälle, Laks und Barzilay mehr als 3 Wochen in 18% der Fälle, und Wolach et al. mehr als 1 Monat in 7% der Fälle. Der Grund für diese Verzögerung ist eine unbeobachtete Aspiration, die Missdeutung

der latenten Periode, die Ähnlichkeit der Symptome zu jenen des Bronchialasthmas oder der Bronchiolitis, die übermäßige Verzögerung durch Berufskollegen, oder der Versuch der konservativen Behandlung, trotz einer klaren Falllage (15).

„In den meisten Fällen wird die Diagnose der FKA unmittelbar oder innerhalb von 2 – 3 Tagen nach der Aspiration gestellt. In manchen Fällen allerdings kam es zu Verzögerungen von mehreren Wochen oder sogar Monaten.“ (4).

Es wird in der Literatur erwähnt, dass 35-46% der Kinder eine Behandlung innerhalb von 24 h nach Aspiration, 57-75% innerhalb der 1. Woche und ca. 11-17% später als 30 Tage erhalten (32).

Laut einer Arbeit von Sinzker wird der überwiegende Teil der Fremdkörper (66,4%), welche aspiriert wurden, innerhalb der ersten Woche entfernt. Davon 45,7% bereits am Tag der Aspiration oder am darauffolgenden Tag. Weitere 20,7% an den restlichen Tagen.

Die Rate der Fremdkörperextraktionen nahm in den anschließenden Wochen deutlich ab. Während in der zweiten Woche noch 9,6% zu verzeichnen waren, so wurden in der dritten und vierten Woche nur noch 3,2% bzw. 2,7% registriert.

Nur bei sehr wenigen Patienten bzw. Patientinnen (1,6% nach 3 Monaten bzw. 0,5% nach 15 Monaten) wurde der Fremdkörper aufgrund anhaltender Beschwerden erst zu einem späteren Zeitpunkt entdeckt und daraufhin entfernt (27).

6.4 Spätfolgen durch verzögerte Diagnosestellung

Wegen einer verzögerten Diagnosestellung und der daraus resultierenden längeren Verweildauer der Fremdkörper im jeweiligen Organsystem kann es zu schweren Folgen für den Patienten/die Patientin kommen.

Die Wahrscheinlichkeit für das Auftreten von langfristigen Komplikationen nach Aspiration nimmt mit der Verzögerung der Diagnosestellung und der daraus resultierenden längeren Verweildauer des Fremdkörpers rasch zu. Während innerhalb der ersten 24 Stunden kaum mit Komplikationen zu rechnen ist, beträgt die Komplikationsrate laut Karakoc et al aus dem Jahre 2002 nach 30 Tagen bereits

60%. Hier kam es vor allem zur Ausbildung von Bronchiektasien (in 25% der Fälle) (8).

Der Grund für solche Spätfolgen liegt zum Einen in den Gefahrmomenten, die von einem Fremdkörper selbst ausgehen können, wie zum Beispiel die Möglichkeit einer Perforation, und zum Anderen in der Reaktion des Körpers auf den Fremdkörper.

Eine verzögerte Diagnosestellung bzw. Extraktion eines Fremdkörpers kann durch verschiedene Mechanismen zu Komplikationen wie chronischen Lungeninfektionen, Bronchiektasien, Lungenabszessen und ähnlichem führen. Wie bereits erwähnt hängt diese Rate von Komplikationen vor allem von der verlängerten Verweildauer des Fremdkörpers ab.

In einer Studie von Yildizeli et al. kam es bei 64% der Kinder, bei denen der Fremdkörper erst zwischen dem 4. und 7. Tag diagnostiziert worden war, zu Komplikationen. Zwischen dem 15. und 30. Tag betrug die Komplikationsrate bereits 70%, während es darüber hinaus bereits 95% waren (33).

Wenn ein Fremdkörper aspiriert wird, kommt es dadurch zu einer überschießenden exsudativen und schließlich verfaulenden Reaktion des Gewebes der Atemwege. Die Schleimhäute schwellen aufgrund der anhaltenden Reizung an und die tracheobronchiale Sekretion nimmt zu. Diese lokale anhaltende Entzündungsreaktion erklärt, warum es nach der längeren Verweildauer von Fremdkörpern oft zu komplizierten Lungenentzündungen, Atelektasen oder obstruktiven Emphysemen kommen kann (32).

Mit Zunahme der Dauer können die Komplikationen gravierendere Ausmaße annehmen und zu Abszessen oder sogar der Zerstörung von Parenchym führen, was eine Resektion der Lunge zur Folge haben kann (32).

7. Präventionsmaßnahmen

Diskutiert werden nun die zuvor gewonnenen Forschungsergebnisse in Hinsicht auf die Sinnhaftigkeit von Präventionsmaßnahmen. Im Anschluss daran werden Empfehlungen abgegeben, die die Gefahr einer Fremdkörperaspiration oder – ingestion minimieren können.

7.1 Sinnhaftigkeit von Präventionsmaßnahmen?

Das Einatmen und Verschlucken von Fremdkörpern ist ein vermeidbares Ereignis. Obwohl alle Altersgruppen davon betroffen sind, findet man verschluckte oder eingeatmete Fremdkörper am häufigsten bei Kindern bis zum 3. Lebensjahr. Da derartige Unfälle auch einen tödlichen Ausgang nehmen können, ist die Angst vor einem Unfall mit Fremdkörpern in der Bevölkerung weit verbreitet.

In den letzten Jahrzehnten wurden Richtlinien und Präventionsvorschläge entwickelt, um Kinder und Jugendliche vor Unfällen durch Einatmen oder Verschlucken von Kleinteilen zu schützen. Zahlreiche Publikationen haben sich mit der Evaluierung der diagnostischen und therapeutischen Möglichkeiten auseinandergesetzt.

Es gilt zwar der Leitsatz: „Jeder Unfall ist einer zu viel“, allerdings muss bei der Betrachtung eines spezifischen Unfallgeschehens auch dessen Stellenwert und Häufigkeit innerhalb der Gesamtzahl an vermeidbaren Unfällen berücksichtigt werden. Das Fokussieren von Präventionsbemühungen auf ein extrem seltenes Unfallereignis ist nur bedingt sinnvoll.

7.2 Empfehlungen

Auch wenn ein Unfall in Form von Fremdkörperaspiration oder – ingestion sehr selten vorkommt, sollen an dieser Stelle klare Empfehlungen bezüglich dem Umgang mit Kindern im Risikoalter von unter 3 Jahren geben werden, um einen derartiges -wenn auch nur geringes-. Risiko vermeiden zu können.

Während die Verpackungen von kleinteiligem Spielzeug bereits mit Warnhinweisen und Altersempfehlungen versehen sind (siehe 4.3.1 „Austrian Standards Institute“), gilt es vor allem jenen Bereichen Aufmerksamkeit zu schenken, welche eine solche Kennzeichnung nicht aufweisen oder aufweisen müssen.

Es sind vor allem organische Substanzen, an die zuerst gedacht werden muss, wenn man das Risiko einer Fremdkörperaspiration oder –ingestion minimieren möchte. Nahrungsmittel wie zum Beispiel Nüsse (v.a. Erdnüsse), aber auch Apfel- oder Karottenstücke, können für kleine Kinder sehr gefährlich werden.

Aber auch anorganische Fremdkörper, wie zum Beispiel Münzen oder Knopfzellen werden von Kleinkindern oftmals in den Mund genommen, und können dadurch eine potentielle Gefahr darstellen.

Daher ist es unbedingt erforderlich, solche Gegenstände außerhalb der Reichweite von Kindern an einem sicheren Ort zu verwahren.

Generell kann man festhalten, dass Kinder unter dem Alter von 3 Jahren keinen Zugriff zu Gegenständen unter einem Durchmesser von ca. 3 cm haben sollten. Oder vereinfacht: Objekte, welche durch die Rolle einer Toilettenpapierrolle passen, sind für Kleinkinder nicht geeignet.

Wichtig ist es auch den Kindern zu lehren, dass mit vollem Mund keine physischen oder emotionalen Tätigkeiten durchzuführen sind. Es gibt zum Beispiel kein Ball spielen mit einem Apfel im Mund. Oder ein bewusstes Hinunterschlucken des Essens bevor man sich zum Beispiel einem Lachenfall hingibt, soll gelehrt werden.

Desweiteren gilt es nicht nur Eltern, sondern auch andere Aufsichtspersonen (zum Beispiel Großeltern oder Babysittern) und auch ältere Geschwister bezüglich dieser Gefahrenquellen aufzuklären, um das Risiko einer Fremdkörperaspiration oder –ingestion zu vermindern.

Falls es dennoch zu einem solchen Unfall gekommen ist, bei dem jemand Zeuge geworden ist, ist es ratsam die Situation ärztlich abklären zu lassen.

Es kann aber natürlich ein solcher Unfall auch ohne Beisein einer Person passiert sein, deshalb sollte man sich vor Augen halten, dass Symptome wie zum Beispiel ein Erstickenanfall, Husten, Würgen, Luftnot, Bauchschmerzen, Erbrechen, usw. Anzeichen für eine Fremdkörperaspiration oder –ingestion sein können. Auch in so einem Falle ist eine ärztliche Kontrolle ratsam.

7.2.1 Austrian Standards Institute

Das Austrian Standards Institute (ASI, bis Sommer 2009 als Österreichisches Normungsinstitut bekannt) ist eine Plattform, welche die Schaffung von Normen in Österreich zur Aufgabe hat. Die gesetzliche Grundlage hierfür stellt Bundesgesetz vom 16. Juni 1971 über das Normenwesen (Normengesetz 1971).

Dieses legt unter anderem Anforderungen fest, welche bei Kinderspielzeug bezüglich möglicher Aspiration bzw. Ingestion berücksichtigt werden.

Diese Anforderungen sind in der ÖNORM EN 71-1 Sicherheit von Spielzeug - Teil 1: Mechanische und physikalische Eigenschaften festgelegt. Diese Europäische Norm gilt für Kinderspielzeug, d. h. für alle Erzeugnisse oder Materialien, die — ausschließlich oder nicht ausschließlich — konstruiert bzw. eindeutig dafür bestimmt sind, von Kindern bis zum Alter von 14 Jahren zum Spielen benutzt zu werden. Sie gilt für Spielzeug im Neuzustand, berücksichtigt jedoch sowohl die bei bestimmungsgemäßem bzw. vorhersehbarem Gebrauch vorhersehbare, übliche Benutzungsdauer als auch das kindgemäße Verhalten.

Sie enthält spezifische Anforderungen an Spielzeug für Kinder unter 36 Monaten, für Kinder unter 18 Monaten und für Kinder, die zu jung sind, um ohne Hilfe sitzen zu können. Entsprechend der Richtlinie 2009/48/EG bedeutet „zur Verwendung durch ... bestimmt“, dass Eltern oder Aufsichtspersonen aufgrund der Funktion, Abmessungen und Eigenschaften eines Spielzeugs vernünftigerweise davon ausgehen können, dass es zur Verwendung durch Kinder der angegebenen Altersgruppe bestimmt ist.

Informationen zur Alterseinstufung von Spielzeug und insbesondere welches Spielzeug für Kinder unter 36 Monaten vorgesehen bzw. nicht vorgesehen ist, enthalten CEN-Bericht CR 14379, die Leitlinien zur Altersbestimmung der US-amerikanischen Kommission für die Sicherheit von Verbraucherprodukten (CPSC,

Consumer Product Safety Commission), CEN/CENELEC Guide 11 und die Leitliniendokumente der Europäischen Kommission.

Diese Europäische Norm legt ferner Anforderungen an Verpackung, Kennzeichnung und Beschriftung fest.

<http://www.as-institute.at/themencenter/themen-a-bis-z/kindersicherheit/spielen-aber-sicher.html>

8. Zusammenfassung

Fremdkörperaspirationen und –ingestionen kommen besonders häufig im Kindesalter (0-3 Jahre) vor, wobei männliche Kinder häufiger daran verunfallen als weibliche. Bei den Fremdkörpern handelt es sich mehrheitlich um organische, wie zum Beispiel Erdnüsse, Karottenstücke, Popcorn, usw. Bei den anorganischen Fremdkörpern handelt es sich vor allem um Münzen, Knopfzellen oder kleinste Teile von Spielzeugen. Das Einatmen bzw. Verschlucken von Fremdkörpern kann in einigen Fällen sogar einen lebensbedrohlichen Zustand darstellen und erfordern daher eine zügige Diagnostik und entsprechende Behandlung.

Wie häufig sind Fremdkörperaspirationen bzw. –ingestionen bei Kindern und Jugendlichen?

Auf Grund der demographischen Daten kann die Inzidenz eines Aspirations- bzw. Ingestionseignisses im Einzugsgebiet der Klinik für Kinder- und Jugendchirurgie mit 1:5.000 Kindern pro Jahr angenommen werden.

Ist eine Fokussierung auf dieses Thema bezüglich Präventionsaktivitäten auf Grund der Häufigkeit sinnvoll?

Da die Inzidenzrate eines Aspirations- bzw. Ingestionseignisses, welches einen Krankenhausbesuch notwendig machte, mit ca. 0,4% aller verunfallten Kinder sehr gering ausfällt, kann eine Fokussierung in Hinsicht auf Präventionsmaßnahmen als wenig sinnvoll erachtet werden.

Welche klinische Diagnostik und Behandlung ist derzeit „state of the art“ und welche Folgen bzw. eventuelle Spätschäden sind bei einer verzögerten Diagnosestellung zu erwarten?

Um auf Grund von oftmals unspezifischen Symptomen eine klare Diagnose stellen zu können, stehen dem behandelnden Arzt mehrere Diagnoseverfahren zur Verfügung. Als Goldstandard der klinischen Diagnoseverfahren gelten: Anamnese, Auskultation, Bronchoskopie, Röntgendiagnostik, CT und Labor. Wobei sich die Bronchoskopie

effizienter sowohl als Diagnosemethode, als auch als Behandlungsmethode herauskristallisiert hat.

Vor allem die Fremdkörperaspiration ist ein potenziell lebensbedrohlicher Zustand – nicht nur bei Kindern- und Jugendlichen. Aus diesem Grund kann eine rasche Diagnostik und unverzügliche entsprechende Behandlung - meistens mittels Bronchoskop - möglicherweise sogar das Leben des Patienten bzw. der Patientin retten.

Im Falle einer Fremdkörperingestion scheinen die Gefahren und Konsequenzen deutlich geringer zu sein. Wenn der verschluckte Fremdkörper erst einmal den Magen erreicht hat, so ist es wahrscheinlich, dass er den Körper auf natürlichem Wege wieder verlassen kann. Eine entsprechende Beobachtung des Verlaufs und eine Kontrolle des Stuhls des Patienten/der Patientin sind selbstverständlich trotzdem unabdingbar.

Aber auch im Falle eines verschluckten Fremdkörpers besteht potentiell Lebensgefahr. Je nachdem wo der Fremdkörper stecken bleibt, welche Größe er aufweist und ob er aus toxischem oder magnetischem Material besteht.

Mit der Verweildauer steigt auch die potentielle Gefahr von Spätschäden für das betroffene Organsystem. Ein nicht diagnostizierter Fremdkörper kann mechanischen Effekte oder chemische Reaktionen verursachen, die sich als chronische Lungeninfektionen, Bronchiektasien, Asthma, Lungenkollaps oder Lungenabszesse präsentieren können.

Literaturverzeichnis

1. Betalli P, Rossi A, Bini M, Bacis G, Borrelli O, Cutrone C, et al. Update on Management of Caustic and Foreign Body Ingestion in Children. *Diagnostic & therapeutic endoscopy*. 2009 Nov.
2. Kiess W, Merkschlager A, Pfäffle R. Therapie in der Kinder- und Jugendmedizin: Strategien für Klinik und Praxis. 1st ed. Siekmeyer W, editor. München: Elsevier / Urban & Fischer; 2007.
3. von Schweinitz D, Ure B. Kinderchirurgie: Viszerale und allgemeine Chirurgie des Kindesalters. 1st ed. Berlin: Springer Verlag; 2009.
4. Franquet T, Gimenez A, Roson N, Torubia S, Sabate J, Perez C. Aspiration diseases: findings, pitfalls and differential diagnosis. *Radiographics*. 2000 May - June: p. 673 - 685.
5. Ayed A, Jafar A, Owayed A. Foreign Body Aspiration in children: diagnosis and treatment. *Pediatr Surg Int*. 2003 May 8.
6. Rovin J, Rodgers B. Pediatric Foreign Body Aspiration. *Pediatrics in Review*. 2000 March: p. 86-90.
7. Skoulakis C, Doxas P, Papadakis C, Proimos E, Christodoulou P, Bizakis J, et al. Bronchoscopy for foreign body removal in children. A review and analysis of 210 cases. *International Journal of Pediatric Otorhinolaryngology*. 2000 Juni: p. 143 - 148.
8. Karakoc F, Karadag B, Akbenlioglu C, Ersu R, Yildizeli B, Yuksel M, et al. Foreign Body Aspiration: What is the outcome ? *Pediatric Pulmonology*. 2002 Jul: p. 30 - 36.
9. Seidel J, Gausche-Hill M. Lychee-Flavored Gel Candies: A Potentially Lethal Snack for Infants and Children. *Archives of pediatrics & adolescent medicine*. 2002 Nov: p. 1120 - 1122.
10. Puig S, Scharitzer M, Cengiz K, Jetzinger E, Rupprecht L. Effects of gastric acid on euro coins: chemical reaction and radiographic appearance after ingestion by infants and children. *Emergency medicine journal*. 2004 Sept: p. 553 - 556.
11. Polin R, Heigele T, Trück J. Fragen und Antworten Pädiatrie. 1st ed. Ditman M, editor. Bern: H. Huber Verlag; 2007.
12. Niessen KH. Pädiatrie. 6th ed. Stuttgart: Thieme Georg Verlag; 2001.
13. McMillan J, Feigin R, DeAngelis C, Jones MD. Oski's Pediatrics: principles & practice. 4th ed. Philadelphia: Lippincott Williams & Wilkins; 2006.
14. Sitzmann CF. Duale Reihe: Pädiatrie. 3rd ed. Stuttgart: Thieme Verlag; 2007.
15. Schmidt H, Manegold B. Foreign body aspiration in children. *Surgical endoscopy*. 2000 Jul: p. 644 - 648.
16. Baharloo F, Veyckmans F, Francis C, Bietlot M, Rodenstein D. Tracheobronchial foreign bodies: presentation of management in children and adults. *Chest*. 1999 May: p. 1357-1362.
17. Barrios J, Gutierrez C, Lluna J, Vila J, Paoquet J, Ruiz-Company S. Bronchial foreign bodies: should bronchoscopy be performed in all patients with a choking crisis ? *Pediatric surgery international*. 1997 Feb: p. 118 - 120.
18. Wahbeh G, Wyllie R, Kay M. Foreign Body Ingestion in Infants and children: Location, Location, Location. *Clinical Pediatrics*. 2002 Nov: p. 633.

19. Tan H, Brown K, McGill T, Kenna M, Lund D, Healy G. Airway foreign bodies (FB): a 10-year review. *Internal Journal Pediatric Otorhinolaryngology*. 2000 Dec: p. 91 - 99.
20. Grassberger M, Schmid H, Koenig F. Todesermittlung: Befundaufnahme & Spurensicherung: Ein praktischer Leitfaden für Polizei, Juristen und Ärzte. 1st ed. Wien: Springer Verlag; 2009.
21. Brokmann J, Rossaint R. Repetitorium Notfallmedizin: Zur Vorbereitung auf die Prüfung Notfallmedizin. 2nd ed. Heidelberg: Springer Berlin Verlag; 2010.
22. Dietel M, Suttrop N, Zeitz M. Harrison's Innere Medizin. 17th ed. Berlin: ABW Wissenschaftsverlag; 2009.
23. Wunsch R, Wunsch C, Darge K. Fremdkörperaspiration. *Der Radiologe*. 1999: p. 467 - 471.
24. Macgregor D, Ferguson J. Foreign body ingestion in children: an audit of transit time. *Journal of accident & emergency medicine*. 1998 Nov: p. 371 - 373.
25. Applegate K, Dardinger J, Lieber M, Herts B, Davros W, Obuchowski N, et al. Spiral CT scanning technique in the detection of aspiration of LEGO-foreign bodies. *Pediatric Radiology*. 2001 Jul: p. 836 - 840.
26. Nakhosteen J, Khanaykar B, Darwiche K, Scherff A, Hecker E, Ewig S. Atlas und Lehrbuch der thorakalen Endoskopie. 4th ed. Heidelberg: Springer Verlag; 2009.
27. Sinzker W. Langzeitwirkungen von Fremdkörpern auf das respiratorische System bei Kindern. 2005. Dissertation zum Erwerb des Doktorgrades der Medizin.
28. Little J, Tunkel D, Marsh B. Foreign body aspiration: an unusual complication of antibiotic therapie. *Archives of pediatrics & adolescent medicine*. 2000 march: p. 313 - 314.
29. Barben J, Berkowitz R, Kemp A, Massie J. Bronchialgranuloma - where's the foreign body ? *Internal Journal Pediatric Otorhinolaryngology*. 2000 Jul: p. 215 - 219.
30. Aebi C, Kraemer R. Berner Datenbuch Pädiatrie. 7th ed. Schöni M, editor. Bern: H. Huber Verlag; 2007.
31. Soprano J, Fleisher G, Mandl K. The Spontaneous Passage of Esophageal Coins in Children. *Archives of pediatrics & adolescent medicine*. 1999 Oct: p. 1073 - 1076.
32. Oguz F, Citak A, Unuvar E, Sidal M. Airway foreign bodies in childhood. *Internal Journal Pediatric Otorhinolaryngology*. 2000 Jan: p. 11 - 16.
33. Yildizeli B, Zonüzi F, Yüksel M, Kodalli N, Cakalagaoglu F, Küllü S. Effects of Intrabronchial Foreign Body Retention. *Pediatric Pulmonology*. 2002: p. 362 - 367.

10. Lebenslauf

CHRISTINE ELSNER

PERSÖNLICHE DATEN

Geburtsdatum: 27.03.1976
Geburtsort: Wien
Eltern: Michael und Irene Elsner
Familienstand: ledig

BERUFSERFAHRUNG

Sept. 2010 Ferialpraxis Kiprovo GmbH „in the City“

□ *Ordinationshilfe und Arztassistentin*

2009 (Nov.) Kongressorganisation/Organisationskomitee

□ *„Biofeedback Interdisziplinär“ im AKH Wien, Prof.Dr. Crevenna*

2007 Ferialpraxis im Unfallkrankenhaus Wien Meidling, Station 4

□ *Stationäre Betreuung von Patienten vor und nach einer Operation*

2006 Ferialpraxis im Unfallkrankenhaus Wien Meidling, Station 1

□ *Stationäre Betreuung von Patienten vor und nach einer Operation*

2005 Ferialpraxis im Otto Wagner Spital an der Internen Station

□ *Stationäre Betreuung vorwiegend intern erkrankten Patienten des OWS, Hauptschwerpunkt: Erkrankungen im gastroenterologischen Bereich.*

2004 Ferialpraxis im Krankenhaus Lainz an der Station für Plastische und Wiederherstellungschirurgie

□ *Stationäre Betreuung von Patienten vor und nach einer Operation*

Nov. 2003 –September 2006 (Pension) Anstellung bei

Prim.Univ.Prof.Dr. Friedrich Gschnait, Facharzt für Hautkrankheiten,
Facharzt für Gefäßkrankheiten

□ *Ordinationshilfe und Arztassistentin*

2001 –2003 Anstellung bei Dr. Paul J. Leyen, Facharzt für
Hautkrankheiten

□ *Ordinationshilfe und Arztassistentin*

1999 –2001 Anstellung beim „Kuratorium für Schutz und Sicherheit“

1996 Ferialpraxis auf der geriatr. Abteilung des Wohnpark „Fortuna“

□ *Pflege und Betreuung dementer und alter Menschen*

1995 Ferialpraxis im „Haus der Barmherzigkeit“
□ *Pflege und Betreuung dementer und alter Menschen*

1994 Ferialpraxis bei der Volkshilfe Wien
□ *Gruppenleiterin für den Kinderturnus Mariazell*

1994 – 1996 ehrenamtl. Mitglied der „Johanniter Unfallhilfe“ Wien
□ *u.a. „Louise – Bus“ Obdachlosenbetreuung und „Sonnenzug“ für Behinderte*

FAMULATUREN

- Februar 2011 Hartmann Spital, Innere Medizin (2 Wochen)
- August 2010 KFJ, 5. Med. Abteilung Kardiologie mit CCU (4 Wochen)
- Februar 2007 UKH Meidling (4 Wochen)
- Nov. 2006 - 2008 „Dauerfamulatur“ UKH Meidling
- März u. April 2006 UKH Meidling (7 Wochen)

AUSBILDUNG

2005 Medizinstudium Humanmedizin Graz

1986 – 1994 AHS Billrothstraße Wien
Fachbereichsarbeit „Protozoenerkrankungen beim Menschen“
Englisch als Unterrichtssprache im Pflichtgegenstand „Geographie und Wirtschaftskunde“ von der 6. bis 8. Klasse (10. bis 12. Schulstufe)
1992 SWAP - Students World Apart Project (Schüleraustausch) mit den USA (Rockford East High School, Illinois)

1982 – 1986 Volksschule Bischof-Faber-Platz Wien

SPRACHEN

- Deutsch (Muttersprache)
- Englisch (Fortgeschritten, in Wort und Schrift)
- Französisch