

Bachelorstudium Gesundheits- und Pflegewissenschaft

Medizinische Universität Graz

Epistaxis

Bachelorarbeit

Hirscher Michael

9921069

Betreuerin:

Ao.Univ.-Prof. Dr.phil. Anna Gries

Institut für Physiologie

Harrachgasse 21/5

8010 Graz

Lehrveranstaltung: Physiologie

Abgabetermin: 23. März 2011

Ehrenwörtliche Erklärung

Ich erkläre ehrenwörtlich, dass ich die vorliegende Bachelorarbeit selbstständig und ohne fremde Hilfe verfasst habe, andere als die angegebenen Quellen nicht verwendet habe und die den benutzten Quellen wörtlich oder inhaltlich entnommenen Stellen als solche kenntlich gemacht habe. Weiters erkläre ich, dass ich diese Arbeit in gleicher oder ähnlicher Form noch keiner anderen Prüfungsbehörde vorgelegt habe.

Graz, am 23.03.2011

A handwritten signature in black ink, appearing to read 'Michael Hirscher', written in a cursive style.

Michael Hirscher

Inhaltsverzeichnis

1	Einleitung	5
2	Die Nase	7
2.1	Anatomischer Aufbau	7
2.1.1	Äußere Nase	7
2.1.2	Innere Nase	8
2.2	Physiologie	9
2.2.1	Nasenatmung	9
2.2.2	Riechfunktion	10
2.2.3	Sprachbildungsfunktion	10
2.3	Blutversorgung der Nase	10
3	Arten der Epistaxis	12
3.1	Anteriore Epistaxis	12
3.2	Posteriore Epistaxis	12
4	Ätiologie	13
4.1	Lokal bedingte Ursachen	13
4.1.1	Idiopathische Ursache	13
4.1.2	Trauma	13
4.1.3	Entzündungen	13
4.1.4	Tumore	15
4.1.5	Gefäßbedingte Ursachen	16
4.1.6	Sonstige lokale Ursachen	17
4.2	Systemische Ursachen	18
4.2.1	Hämatologische Ursachen	18
4.2.2	Medikamenteninduzierte Epistaxis	18
4.2.3	Arterielle Hypertonie	19
4.2.4	Sonstige Ursachen und Risikofaktoren	20
5	Diagnostik	21

6	Therapeutische Maßnahmen	22
6.1	Allgemeine und präventive Maßnahmen.....	22
6.2	Ätzung (Kauterisation)	23
6.3	Nasentamponade.....	23
6.3.1	Anteriore Tamponade.....	24
6.3.2	Posteriore Tamponade.....	25
6.4	Nasenscheidewand-OP	26
6.5	Gefäßunterbindungen bzw. Gefäßverschlüsse	27
6.6	Hot water irrigation	27
6.7	Lasertherapie	27
6.8	Fibrinkleber	28
6.9	Epistaxistherapie bei Morbus Osler.....	28
7	Exkurs: Der Notfall „Epistaxis“	29
8	Schlussfolgerung/Diskussion	30
9	Literaturverzeichnis.....	33
10	Abbildungsverzeichnis	35

1 Einleitung

Nasenbluten (Epistaxis) hatte wohl schon fast jeder im Laufe seines Lebens. Es wird meist für eine Bagatellerkrankung gehalten, da die Blutung in den meisten Fällen von selbst aufhört. Akute Blutungen aus der Nase, vor allem länger anhaltende und wiederholt auftretende, sind ein medizinischer Notfall. In manchen Fällen können diese sogar tödlich verlaufen.

Im Rahmen meiner Tätigkeit als Rettungsanwärtin wurde ich in letzter Zeit vermehrt mit Epistaxisnotfällen konfrontiert. Dies veranlasste mich, das Thema Epistaxis im Rahmen meiner Bachelorarbeit näher zu untersuchen.

Daten zur Epidemiologie der Epistaxis in der Allgemeinbevölkerung sind kaum vorhanden.

Nasenbluten ist eine Volkskrankheit und einer der häufigsten Gründe für Notfallbehandlungen in der HNO-Heilkunde welche bei Patienten aller Altersgruppen und sozialer Schichten auftreten kann. Zwei Altersgipfel zeigen sich jedoch im Kindesalter und im fortgeschrittenen Lebensalter (Folz, Kanne et al. 2008, S. 1158). 60 % der Gesamtbevölkerung leiden einmal in ihrem Leben an Epistaxis, wobei etwa 6 % der Personen mit Epistaxis eine medizinische Behandlung benötigen (Schlosser 2009, S. 784). Pope und Hobbs berichten von einer mit dem Lebensalter variierenden Inzidenz der Epistaxis, wobei sich Spitzen bei Kindern und Jugendlichen sowie bei älteren Erwachsenen zwischen 45 und 65 Jahren zeigen. (Pope, Hobbs 2005, S. 309). Eine erhöhte Prävalenz liegt laut Schlosser bei Kindern unter 10 Jahren und bei über 35jährigen vor (Schlosser 2009, S. 784).

„Beide Geschlechter sind nahezu gleich häufig vom Nasenbluten betroffen, wobei die Zahl der männlichen Epistaxispatienten leicht überwiegt.“ (Folz, Kanne et al. 2008, S. 1158)

Weitere Daten zur Epidemiologie finden sich bei Reiß (2009). Danach tritt Epistaxis vorzugsweise bei Erwachsenen ab dem 60. Lebensjahr und doppelt so häufig bei Männern auf. Er berichtet von Epistaxis als einer der häufigsten Notfallsituationen mit einer Prävalenz von etwa 10 % (Reiß 2009, S. 429).

Nach einer einführenden Darstellung von Grundlagen zur Anatomie und Physiologie der Nase und einem Überblick über die Arten der Epistaxis werden die Ergebnisse präsentiert.

Die Forschungsfrage lautet:

- **Was verursacht bzw. fördert das Auftreten von Epistaxis und welche Möglichkeiten der Diagnose und Therapie gibt es?**

Der abschließenden Schlussfolgerung und Diskussion der Ergebnisse folgt eine zusammenfassende grafische Darstellung der wichtigsten Ergebnisse.

2 Die Nase

In diesem Abschnitt werden grundlegende Fakten über Aufbau, Funktion und Blutversorgung der Nase dargestellt. Diese sind die Basis für das Verständnis des Themas und zur Beantwortung der Forschungsfrage.

2.1 Anatomischer Aufbau

Die Nase besteht aus einem festen knöchernen Teil und einem beweglichen knorpeligen Teil. Durch die Nasenscheidewand (Septum nasi), welche vorne aus einem knorpeligen Teil und hinten einem knöchernen Teil besteht, wird sie in zwei Nasenhöhlen geteilt. Die Nase ist innen mit Schleimhaut ausgekleidet, welche in die beiden Bereiche Regio respiratorica und Regio olfactoria unterteilt ist. Die Regio respiratorica besteht aus einem mehrschichtigen, Schleimdrüsen enthaltenden Flimmerepithel. In der Regio olfactoria findet man Sinnesepithel, welches aus Riechzellen und Stützzellen besteht (Boenninghaus, Lenarz 2007, S. 123 – 128).

2.1.1 Äußere Nase

Die Äußere Nase besteht aus einem knöchernen und knorpeligen Teil (Abbildung 1). Der knöcherne Teil (die Nasenpyramide) setzt sich auf jeder Seite aus dem Stirnfortsatz des Oberkiefers (lateral), aus dem Nasenfortsatz des Stirnbeins (kranial) und aus dem Nasenbein, dem os nasale (medial) zusammen. Der knorpelige Teil der Nase besteht aus dem Dreieckknorpel, welcher mit dem knorpeligen Teil der Nasenscheidewand und der knöchernen Nase verbunden ist und dem Nasenspitzenknorpel, der mit dem Nasensteg und dem Nasenflügel die Form des Nasenlochs und den Nasendom bildet (Boenninghaus, Lenarz 2007, S. 124).

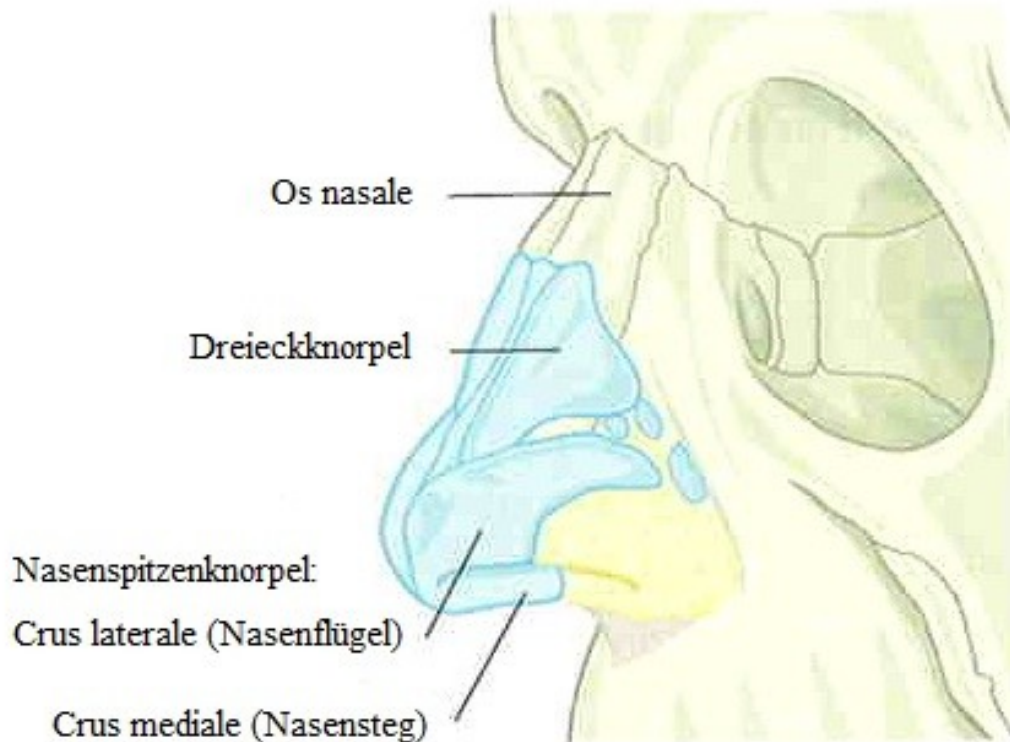


Abbildung 1: Äußere Nase (Boenninghaus, Lenarz 2005, S. 124)

2.1.2 Innere Nase

Der innere Anteil der Nase, die Nasenhaupthöhle, reicht vorn von der Nasenklappe bis zu den beiden hinteren Nasenöffnungen zum Rachen hin, den Choanen. Nach unten wird sie vom harten Gaumen, nach oben vom Nasenbein, der Lamina cribrosa des Siebbeins (Teil der Schädelbasis!) und dem Keilbeinkörper begrenzt. Die laterale Nasenwand ist aus Teilen des Oberkiefers, des Tränenbeins, des Gaumenbeins und des Keilbeins zusammengesetzt. Sie trägt die untere, obere und mittlere Nasenmuschel. Durch die Ostien (Ausführungsgänge) stehen die paarig angeordneten Nasennebenhöhlen (Stirnhöhlen, Kieferhöhlen, Siebbeinzellen, Keilbeinhöhlen), welche mit einem dünnen Flimmerepithel ausgekleidet sind, mit der Nasenhaupthöhle in Verbindung (Boenninghaus, Lenarz 2007, S. 125-128).

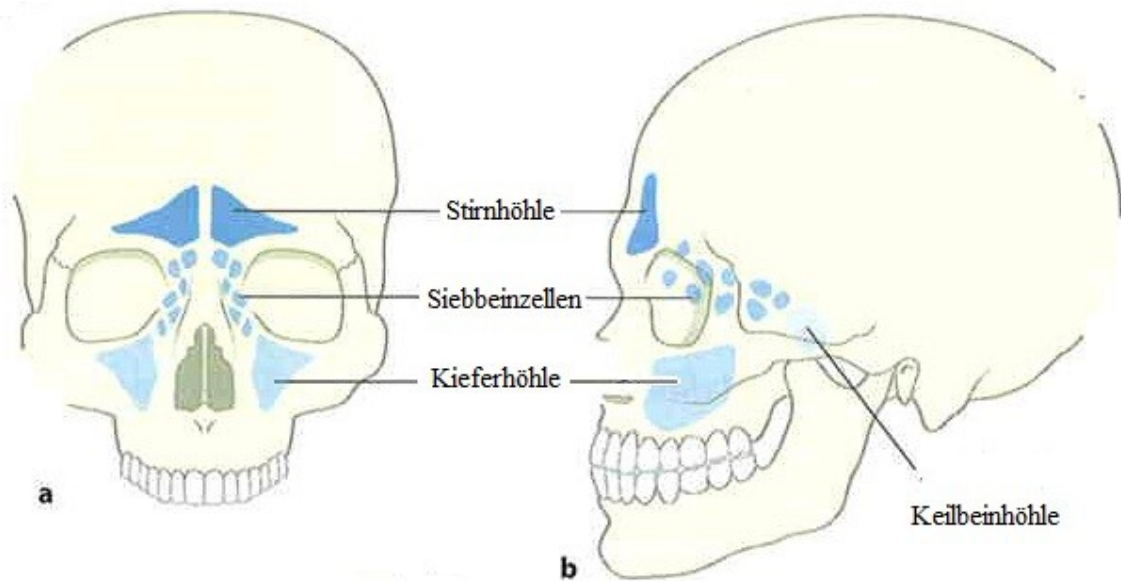


Abbildung 2: Nasennebenhöhlen von vorne (a) und von der Seite (b) (Boenninghaus, Lenarz 2007, S.127)

2.2 Physiologie

Die Nase hat im Wesentlichen drei wichtige Funktionen. Sie beherbergt die Riechorgane und ist somit Sitz des Riechsinn. Sie erfüllt wichtige Aufgaben bei der Atmung und der Konditionierung der Atemluft (Temperatur, Feuchtigkeit) und wirkt bei der Sprachbildung mit.

2.2.1 Nasenatmung

Beim Einatmen (Inspiration) streicht der Luftstrom zwischen unterer und mittlerer Muschel vom Naseneingang zur Choane, beim Ausatmen (Expiration) etwas tiefer in der Gegenrichtung durch die Nase.

Die respiratorischen Aufgaben der Nase sind die Regulierung des Atemstroms und Anpassung an den momentanen Bedarf, das Erwärmen der Atemluft, das Reinigen der Atemluft von Staubteilchen und von kleinen Fremdkörpern, das Anfeuchten der Atemluft und die Erfüllung der Reflexfunktion (Nies-, Tränen-, Husten- und Atemreflex). Weitere Aufgaben sind die sekretorische Immunität durch bakterielle Enzyme, leukozytäre Mediatoren und Immunglobuline im viskösen Nasensekret und die unspezifische Detoxikation von Gasen (Boenninghaus, Lenarz 2007, S. 129).

2.2.2 Riechfunktion

Die wasserlöslichen Riechstoffe gelangen bei der schnuppernden Atmung vom Naseneingang und beim gustatorischen Riechen (bei der Ausatmung) über den Nasenrachenraum bis in die Regio olfactoria. Die dort befindliche Riechschleimhaut mit ihren Riechzellen nimmt sie auf und leitet sie über die nervi olfactorii durch die Siebbeinplatte zum limbischen System weiter, wo die Geruchswahrnehmung verarbeitet wird (Boenninghaus, Lenarz 2007, S. 129f).

2.2.3 Sprachbildungsfunktion

Eine weitere Funktion übernimmt die Nase, in dem sie an der Sprachbildung mitwirkt. Beim Sprechen dienen Nase und Nasennebenhöhlen als Resonanzraum (Boenninghaus, Lenarz 2007, S. 131).

2.3 Blutversorgung der Nase

Um die Funktion der Atemluftwärmung erfüllen zu können ist die Nase gut mit Blutgefäßen versorgt. Die Gefäße stammen aus dem Stromgebiet der A. carotis externa und A. carotis interna. Von oben erfolgt die Versorgung von der A. carotis interna ausgehend, über die A. ophthalmica und die Aa. ethmoidales anterior und posterior. Von unten erfolgt die Blutversorgung ausgehend von der A. carotis externa über die A. maxillaris und die A. sphenopalatina. Diese verzweigt in die A. nasalis posterior laterales für die Versorgung der lateralen Nasenwand und die A. nasalis posterior septi für die Versorgung des Nasenseptums. Im vorderen Abschnitt des Septums befindet sich ein gefäßreiches Areal, der Locus Kiesselbachi (Boenninghaus, Lenarz 2007, S. 126).

Die beiden folgenden Abbildungen veranschaulichen die Blutversorgung des Nasenseptums und der lateralen Nasenwand.

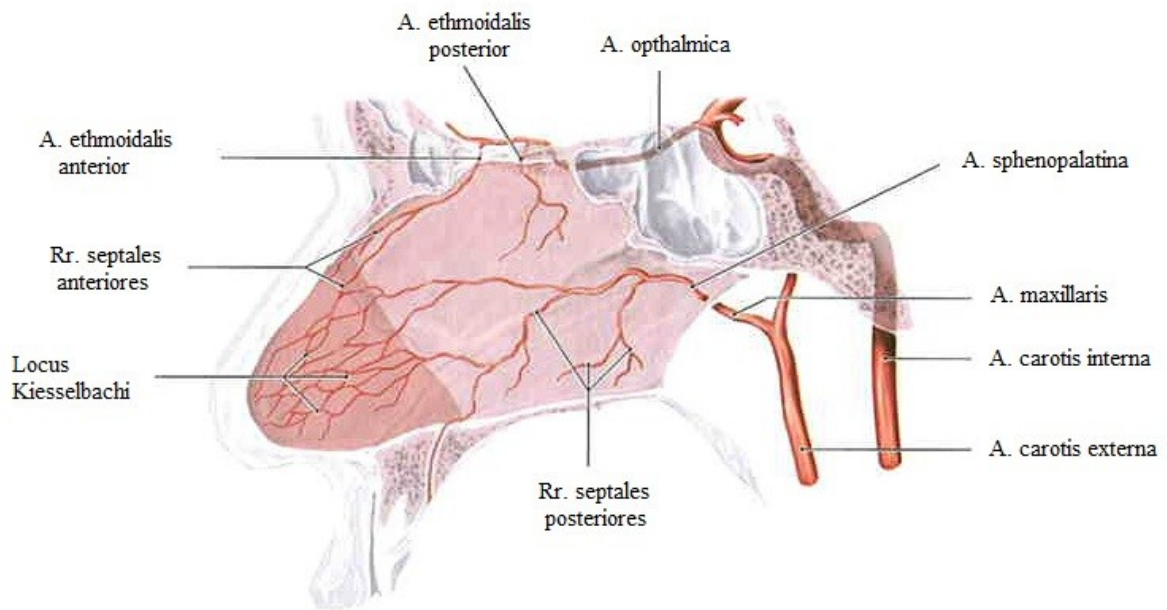


Abbildung 3: Arterien des Nasenseptums (Schünke, Schulte et al. 2006, S.117)

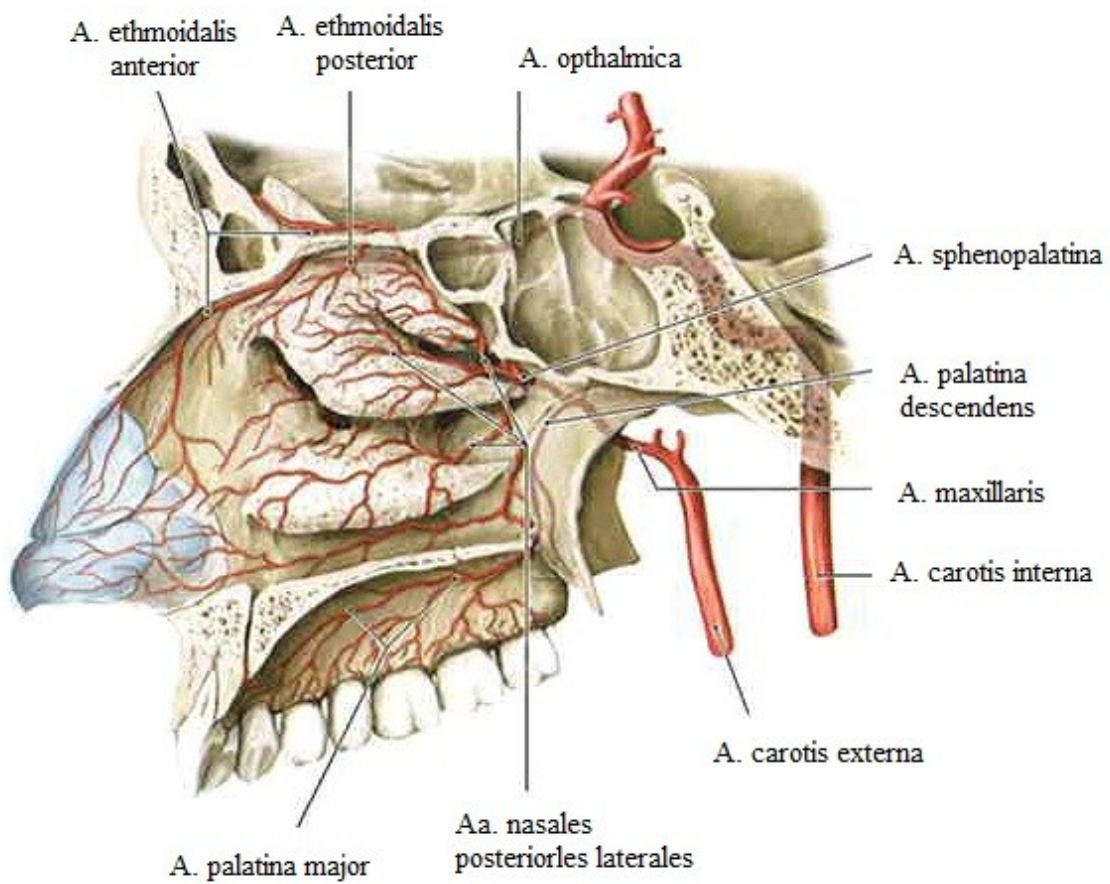


Abbildung 4: Arterien der rechten lateralen Nasenwand (Schünke, Schulte et al. 2006, S. 117)

3 Arten der Epistaxis

Je nach Lokalisation der Blutung wird zwischen der anterioren und der posterioren Epistaxis unterschieden. Eine weitere Möglichkeit ist die Unterscheidung zwischen superiorer und inferiorer Epistaxis im Bezug auf die zuführenden Gefäße (Pope, Hobbs 2005, S. 309). In dieser Arbeit erfolgt die Klassifizierung nach dem Ursprung der Blutung.

3.1 Anteriore Epistaxis

Blutungen im vorderen Nasenabschnitt werden als anteriore Epistaxis bezeichnet. Am häufigsten treten sie im Bereich des Locus Kiesselbachi mit seinen zahlreichen Gefäßen auf. Von der anterioren Epistaxis sind häufig Kinder und Jugendliche betroffen. Zu 90 % liegt bei dieser Gruppe die Blutungsquelle im Bereich des Locus Kiesselbachi. Die anteriore Epistaxis bedarf meist nur einer einfachen Behandlung (Folz, Kanne et al. 2008, S. 1158).

Laut Schlosser (2009) treten mehr als 90 Prozent der Blutungen im vorderen Abschnitt des Nasenseptums am Locus Kiesselbachi auf (Schlosser 2009, S. 784). Laut einer Arbeit von Pope und Hobbs (2005) liegt der Anteil der anterioren Blutungen, welcher für Epistaxis verantwortlich ist bei ca. 80 % (Pope, Hobbs 2005, S. 309). Laut einer Literaturübersicht von Folz, Kanne et. al (2008) liegen die Häufigkeitsangaben für das Auftreten der anterioren Epistaxis zwischen 27,5 % und 82,2 % (Folz, Kanne et al. 2008, S. 1158).

3.2 Posteriore Epistaxis

Die Häufigkeit der posterioren Epistaxis schwankt laut Folz, Kanne et al. (2008) zwischen 16,8 % und 72,5 %. Die Blutungen treten dabei an der hinteren lateralen Nasenwand oder im Siebbeinbereich auf. Die A. sphenopalatina ist das wichtigste Gefäß dieses Areals. Die Behandlung der posterioren Epistaxis erfolgt meist unter stationären Bedingungen. Die Blutungsquelle ist oft nicht leicht identifizierbar (Folz, Kanne et al. 2008, S. 1158). Laut Schlosser (2009) kommen posteriore Nasenblutungen vermehrt bei älteren Patienten vor (Schlosser 2009, S. 784).

4 Ätiologie

Die Ursachen von Epistaxis können sowohl lokal als auch systemisch sein.

4.1 Lokal bedingte Ursachen

Die Gefäße der Nasenschleimhaut verlaufen oberflächlich und sind daher relativ ungeschützt. Deshalb ist in den meisten Fällen eine Beschädigung der Gefäße bzw. der Gefäßwände der Grund für Blutungen (Pope, Hobbs 2005, S.309).

4.1.1 Idiopathische Ursache

Die meisten Nasenblutungen haben keine erkennbare Ursache. Laut Pope und Hobbs (2005) sind 80 – 90 Prozent der Blutungen idiopathisch (Pope, Hobbs 2005, S. 309).

4.1.2 Trauma

Eine der meist verbreiteten traumatischen Ursachen von Epistaxis ist das sogenannte „Nasenbohren“. Dies betrifft im speziellen Kinder (Schlosser 2009, S. 784). Infolge von starkem Schnutzen und Nasenbohren kann es zu einer Ruptur eines gestauten Gefäßes am Locus Kiesselbachi kommen. Durch Gesichtsverletzungen wie Nasenbein- oder Septumfrakturen kann es zum Schleimhautzerreißen kommen. Auch Schädelbasis- und Nebenhöhlenfrakturen können traumatische Ursachen von Epistaxis sein. Eine Verletzung der Nasenschleimhaut kann auch durch Fremdkörper erfolgen. Dies kommt häufig bei Kindern vor. Beispiele hierfür wären Perlen, Münzen, Kugeln, Erbsen oder Papier (Boenninghaus, Lennarz 2007, S. 152-155).

4.1.3 Entzündungen

Epistaxis kann als Folge von verschiedenen Entzündungen auftreten.

Infektionen

Durch fieberhafte Infektionskrankheiten (Grippe, Masern oder Schnupfen) kann es infolge einer Hyperämie der Schleimhaut der Nasenmuscheln oder des Nasenseptums zu Blutungen kommen (Boenninghaus, Lennarz 2007, S. 152f).

Allergische Rhinitis

Definition: *„Die Reaktion entsteht durch direkten Kontakt der Schleimhaut mit Inhalationsallergenen bzw. als Fernreaktion.“* (Boenninghaus, Lennarz 2007, S. 172)

Es werden dabei verschiedene Formen unterschieden:

Die bekannteste Form ist die Saisonale Rhinitis (Heuschnupfen, Pollinose). Im Mai und Juni, zur Zeit der Gräser- und Getreideblüte, sowie im Frühjahr, zur Baumblüte, kommt sie am meisten vor. Eine weitere Form ist die nichtsaisonale perenniale Rhinitis, welche durch Hausstauballergene wie die Fäzes der Hausstaubmilben, Matratzenfüllstoffe, Bettfedern oder Schimmelpilzsporen hervorgerufen wird. Weitere Ursachen für die allergische Rhinitis können Tierhaare oder Berufsallergene (zB Operationspersonal durch Latex, Bäcker durch Mehl) sein. In selteneren Fällen kann die Ursache auch eine Fernreaktion auf eine Nahrungsmittelallergie (zB Milch) sein (Boenninghaus, Lennarz 2007, S. 172f).

Nasenpolypen

Definition: *„meist beidseitige Schleimhautproliferation u. –protrusion in den Nasennebenhöhlen (v.a. Siebbein) und Ausführungsgängen zur Nase;“* (Psyhyrembel 2010, S. 1657)

Durch den sogenannten blutenden Septumpolyp (Granuloma teleangiectaticum), der seinen Ausgang von der Schleimhaut des vorderen Septums nimmt kann es zu lokal bedingtem Nasenbluten kommen (Boenninghaus, Lennarz 2007, S. 152). Der Septumpolyp kann durch mechanische Reize oder rezidivierende Entzündungen entstehen (Reiß 2009, S. 429).

4.1.4 Tumore

Gutartige und bösartige Tumore können ausschlaggebend für Nasenbluten sein. Pope und Hobbs führen als Beispiele das Juvenile Nasenrachenfibrom (gutartig) und das Plattenepithelkarzinom (bösartig) an (Pope, Hobbs 2005, S. 310).

Juveniles Nasenrachenfibrom

Definition: „*Klinisch bösartiger, histologisch gutartiger Tumor (Angiofibrom) unbekannter Ursache. Auftreten bei männlichen Jugendlichen ab dem 10. Lebensjahr. Lebhaftes Wachstumstendenz. Rückbildungstendenz in manchen Fällen nach der Pubertät.*“ (Boenninghaus, Lennarz 2007, S. 228)

Plattenepithelkarzinom

Definition: „*maligner Tumor der Plattenepithelien (Haut, Schleimhaut);*“ (Pschyrembel 2010, S. 1626f)

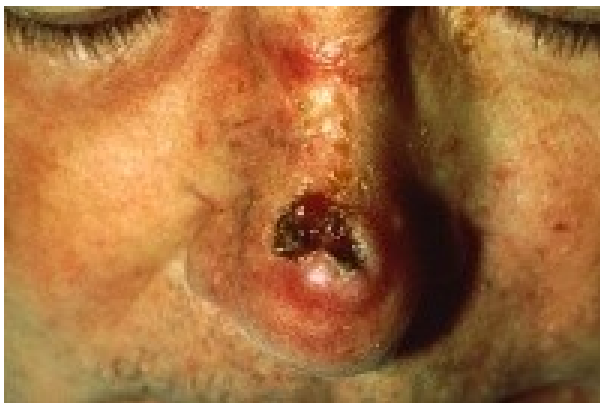

Abbildung 5: Plattenepithelkarzinom

4.1.5 Gefäßbedingte Ursachen

Die Gefäßkrankheiten in deren Folge es zum Auftreten von Epistaxis kommt können sowohl angeboren (zB Hereditäre hämorrhagische Teleangiektasie) als auch erworben (zB Wegener-Granulomatose) sein.

Die Hereditäre hämorrhagische Teleangiektasie (Osler-Rendu-Weber Krankheit) ist eine erbliche Gefäßerkrankung, bei der sich multiple, leicht blutende, Teleangiektasien (= irreversible Erweiterung kleiner, oberflächlicher Hautgefäße) in Form kleiner, flacher, rotbrauner Knötchen bilden. Dabei sind vor allem auch die Gefäße der Nasenschleimhaut betroffen (Pschyrembel 2010, S. 2040 und S. 2227).

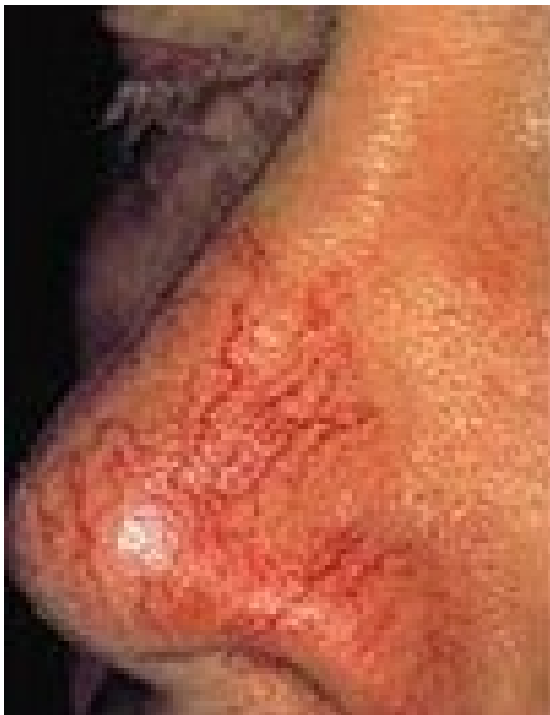

Abbildung 6: Teleangiektasien an der Nase

Die Wegener-Granulomatose ist eine erworbene Gefäßkrankheit. Dabei kommt es zu entzündlichen Reaktionen von kleineren und mittleren Gefäßen, von denen auch die Gefäßwände betroffen sind. Symptome sind im Initialstadium unter anderem Nasendeformationen (Sattelnase, Septumdeviation). Sie tritt vor allem bei Männern zwischen dem 30. und 50. Lebensjahr auf (Pschyrembel 2010, S. 2227).

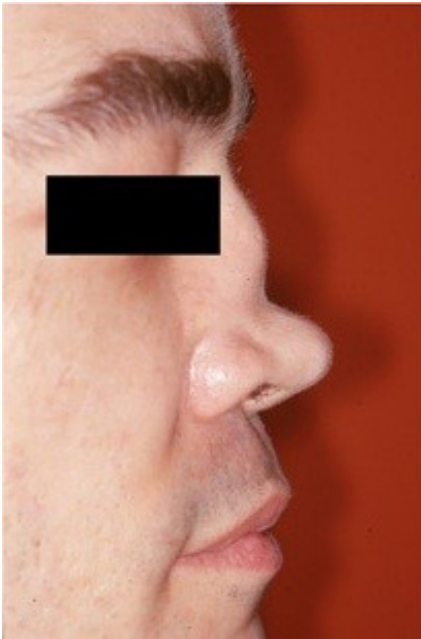


Abbildung 7: Patient mit Sattelnase

4.1.6 Sonstige lokale Ursachen

Im Zuge von operativen Eingriffen und ärztlichen Behandlungsmaßnahmen kann es durch Verletzungen der Gefäße zum Auftreten von Nasenbluten kommen. Dies betrifft besonders chirurgische Eingriffe im Augen und HNO Bereich, sowie die Kiefer- und Gesichtschirurgie. Bei 2-4 % der Fälle kommt es infolge von chirurgischen Eingriffen in der Nase und dem Nasennebenhöhlensystem zum Auftreten der sogenannten „Sekundären Epistaxis“ (Folz, Kanne et al. 2008, S. 1160).

Schläuche und Tuben (zb Magensonden) und andere Geräte, welche durch die Nase eingeführt werden, können zu Gefäßverletzungen führen (Pope, Hobbs 2005, S. 310).

Ein weiterer Faktor der mit dem Auftreten von Epistaxis in Verbindung gebracht wird, sind Perforationen der Nasenscheidewand. Diese führen oftmals zu trockenen Schleimhäuten,

viraler und bakterieller Rhinosinusitis oder Neoplasien (Schlosser 2009, S. 784). „*Patienten mit Perforationen leiden fast alle an Epistaxis.*“ (Folz, Kanne et al. 2008, S. 1160)

Bei der Anwendung von Nasensprays, zum Beispiel zur Verabreichung von schleimlösenden Medikamenten oder im Zuge der Aufnahme von Substanzen durch „Schnupfen“ (Schnupftabak, Kokain) kann es zu Nasenblutungen kommen (Pope, Hobbs 2005, S. 310). Nach lokaler Anwendung von nasalen Medikamenten, zB Kortikoide oder Antihistaminika, hatten 17 bis 23 Prozent der Patienten, die diese angewandt haben, geringe Nasenblutungen (Schlosser 2009, S.784).

4.2 Systemische Ursachen

Im folgenden Abschnitt werden mögliche Ursachen von nasalen Blutungen, die nicht lokal bedingt sind, dargestellt.

4.2.1 Hämatologische Ursachen

Flächenhafte Schleimhautblutungen, oftmals beidseits, können infolge hämorrhagischer Diathesen (Hämophilie, Thrombopathie, Leukämie) auftreten (Boenninghaus, Lenarz 2007, S. 153).

Blutgerinnungsstörungen, angeboren oder erworben, wie zB das von Willebrand-Syndrom können sich durch Epistaxis manifestieren. Beim von Willebrand-Syndrom sind Nasenblutungen das am häufigsten auftretende Blutungsereignis. Thrombozytopathien begünstigen insbesondere bei Patienten mit chronischer Niereninsuffizienz oder chronischen Lebererkrankungen Blutungen aus der Nase (Folz, Kanne et al. 2008, S. 1160).

4.2.2 Medikamenteninduzierte Epistaxis

Thrombozytenaggregationshemmer (Acetylsalicylsäure – ASS, Clopidogrel) und Cumarinderivate (Phenprocuomon) sind die beiden Medikamentengruppen welche Nasenbluten am meisten begünstigen. Ein statistisch signifikanter Zusammenhang zwischen

der Einnahme von ASS und Cumarin und dem Auftreten von Epistaxis ist gesichert. Die Häufigkeit hospitalisierter Epistaxispatienten, welche Antikoagulantien einnehmen, schwankt zwischen 24 % und 33,3 %. Infolge einer Einnahme des Neuroleptikums Risperidon kann es ebenfalls zum Nasenbluten kommen. Risperidon intensiviert die Mikrozirkulation, sorgt für eine reduzierte Plättchenaggregation, reduziert die Ausschüttung gefäßverengender Substanzen aus Blutplättchen und kann dadurch zu Nasenblutungen führen. Epistaxis tritt auch als Nebenwirkung von Chemotherapien nach dem CTC Schema (Cyclophosphamid, Thiopeta, Carboplatin) und bei der Brustkrebs- und Bronchialkarzinomtherapie mit Bevacizumab auf.

Ein weiterer Auslöser von Nasenbluten können PDE-5-Inhibitoren sein. Im Handel sind diese unter den geläufigen Namen Viagra und Cialis erhältlich. Durch die Hemmung des Enzyms PDE-5 (zyklische Guanosin-Monophosphat-spezifische-Phosphodiesterase Typ 5) kommt es zur Relaxation der glatten Muskelzellschichten und in der Folge zu einer vermehrten Blutfüllung der Gefäße und begünstigt somit die Entstehung von Epistaxis. Weiters kommt es infolge einer medikamentösen PDE-5 Hemmung auch zu einer Hemmung der Thrombozytenaggregation. Dies begünstigt wiederum die Entstehung nasaler Blutungen (Folz, Kanne et al. 2008, S. 1160f).

4.2.3 Arterielle Hypertonie

Die arterielle Hypertonie gilt als die häufigste Begleiterkrankung von Epistaxispatienten. In der Literatur schwankt die Häufigkeit zwischen 24 % und 70 %. Die Hypertonie tritt bei Epistaxispatienten häufiger als in der Allgemeinbevölkerung auf. Insbesondere hypertensive Krisen sind ein Risikofaktor für nasale Blutungsereignisse. Eine positive Korrelation zwischen Epistaxis und arterieller Hypertonie ist bei der Dauer und Intensität der Blutung und bei der Dauer der hypertensiven Erkrankung vorhanden. Ein erhöhtes Risiko von nasalen Blutungen besteht vor allem bei Patienten mit arterieller Hypertonie und Diabetes mellitus (Folz, Kanne et al. 2008, S. 1158 – 1160). Die Theorie, dass Bluthochdruck zum Auftreten von Epistaxis beiträgt, wird kontrovers diskutiert. Eine Studie von Fuchs, Moreira et al. (2003) zeigte keine Verbindung zwischen Hypertonie und dem Auftreten von Epistaxis. Andere Studien berichten von einem erhöhten Blutdruck bei Epistaxispatienten. Da das Auftreten von Nasenblutungen bei vielen Patienten zu Angst führt, ist es oftmals, besonders

bei plötzlich auftretender Epistaxis, schwierig zu eruieren, ob der erhöhte Blutdruck die Ursache für die Blutung, oder die Folge der Angstgefühle ist (Schlosser 2009, S. 785).

4.2.4 Sonstige Ursachen und Risikofaktoren

Chronische Erkrankungen der Leber und der Nieren können ebenfalls mit Epistaxis in Verbindung gebracht werden. Eine Folge von chronischen Lebererkrankungen ist ein Mangel an Gerinnungsfaktoren, eine Begleiterscheinung der Niereninsuffizienz ist eine Thrombozytopathie. Der Gerinnungsfaktorenmangel bzw. die Thrombozytopathie sind dann die blutungsauslösenden Faktoren.

Bei schwangeren Patientinnen kann es durch einen erhöhten Progesteronspiegel und die dadurch ausgelöste Dilatation der nasalen Blutgefäße ebenfalls zu Blutungen kommen. Als weiterer Risikofaktor von Epistaxis gilt Diabetes mellitus. Zwischen 0,5 % und 15,7 % der Epistaxispatienten leiden an Diabetes mellitus. Aufgrund der diabetischen Angiopathie sind die nasalen Gefäße verletzlicher. Wie bereits weiter oben erwähnt besteht bei Diabetikern, welche zusätzlich an arterieller Hypertonie leiden ein noch höheres Risiko.

Ein weiterer prädisponierender Faktor ist der regelmäßige Konsum von Alkohol und Tabak. Die Folge von regelmäßigem Tabakrauchen ist eine Steigerung des systemischen Blutdrucks und die Austrocknung der Schleimhäute. Die Hypertonie und die trockenen Schleimhäute begünstigen wiederum die Entstehung von Epistaxis. Die Anzahl der Epistaxispatienten welche regelmäßig Alkohol konsumieren schwankt zwischen 13 % und 44 %. Laut einer Studie von McGarry et al. verlängert sich die Blutungszeit schon bei gelegentlichem Alkoholkonsum (Folz, Kanne et al. 2008, S. 1158 – 1160).

Auch Temperatur, Luftdruck und Höhenlage können beeinflussende Faktoren bei der Entstehung der Epistaxis sein (Pope, Hobbs 2005, S. 310). Bei hohem Luftdruck und niedrigen Niederschlagswerten sowie bei Wetteränderungen und in der kalten Jahreszeit soll vermehrt Epistaxis auftreten (Folz, Kanne et al. 2008, S. 1160).

5 Diagnostik

Da Epistaxis potentiell lebensbedrohlich sein kann ist eine gründliche Untersuchung des Patienten/der Patientin sowie die Erhebung und Überwachung der Vitalparameter unerlässlich. Die Blutgruppe soll bestimmt und ein Blutbild gemacht werden (Pope, Hobbs 2005, S. 309).

In der Anamnese sollten zumindest folgende Fragen geklärt werden:

- Wann war der Zeitpunkt des Blutungsbeginns?
- Kam es zum wiederholten Auftreten von Epistaxis?
- Leidet der Patient/die Patientin an Hypertonie?
- Ging der Blutung ein traumatisches Geschehen voraus?
- Nimmt der Patient/die Patientin gerinnungshemmende Medikamente?
- Liegt eine Gerinnungsstörung vor?
- Gibt es eine Blutungsneigung in der Familie?
- Welche Operationen hatte der Patient/die Patientin schon?
- Kommt es nach Bagatellverletzungen zu Blutungen (Reiß 2009, S. 430)?

Bei der Inspektion sollte der Fokus auf die Lokalisation der Blutung (anterior oder posterior) gelegt werden (Schlosser 2009, S. 785).

Zur Lokalisation der Blutungsquelle kann eine Endoskopie der Nase oder eine Angiographie erforderlich sein. Bei Verdacht auf einen Tumor zusätzlich eine Computer- oder Kernspintomographie (Boenninghaus, Lenarz 2007, S. 153). Gerinnungsphysiologische Untersuchungen sollten zusätzlich bei Patienten, die orale Antikoagulanzen einnehmen, bei denen die Anamnese auf ein Blutungsleiden hinweist oder die rezidivierende Blutungen aufweisen, durchgeführt werden (Folz, Kanne et al. 2008, S. 1161). Als weitere diagnostische Maßnahmen können eine Rhinoskopie, Pharyngoskopie oder Otoskopie nötig sein (Reiß 2009, S. 430).

6 Therapeutische Maßnahmen

Das primäre Ziel der Therapie ist die Blutstillung. In weiterer Folge muss jedoch auch die Grunderkrankung therapiert werden. Im folgenden Abschnitt werden die therapeutischen Maßnahmen zur Blutstillung bei Nasenbluten dargestellt.

6.1 Allgemeine und präventive Maßnahmen

Viele anteriore Blutungen können auch ohne ärztliche Behandlung gestillt werden. Durch Zusammendrücken der Nasenflügel für 15 Minuten kann die Blutstillung unterstützt werden. Patienten sollten sich dabei entspannen. Der Kopf kann nach vorne oder nach hinten gegeben werden, je nachdem, was als angenehmer empfunden wird. Es ist jedoch darauf zu achten, dass kein Blut geschluckt oder aspiriert wird (Schlosser 2009, S. 786). Laut Pope und Hobbs (2005) soll der Patient nach vorne gebeugt werden, da damit der Blutfluss in Richtung Nasopharynx vermindert und somit dem Verschlucken von Blut vorgebeugt wird. Die Maßnahmen können durch kalte Kompressen noch unterstützt werden (Pope, Hobbs 2005, S. 310).

Auch die Lubrikation der Nase mit Salben bietet sich an. Eine topische Applikation antiseptischer Nasensalbe scheint erfolgversprechend zu sein (Folz, Kanne et al. 2008, S. 1162).

Um weiteren Blutungen vorbeugen zu können sollte eine routinemäßige Nasenpflege durchgeführt werden. Die Verwendung von Gels, Lotionen und Heilsalben zur Befeuchtung der Nasenschleimhaut sind förderlich (Schlosser 2009, S. 788).

Entscheidend für das Gelingen von lokalen therapeutischen Maßnahmen ist eine gute Vorbereitung. Durch das Ausschneutzen direkt vor einer Untersuchung können die Nasenhöhlen von Blutklumpen befreit werden. Danach sollte eine Inspektion der vorderen Nasenhöhle unter Verwendung des Nasenspekulums durchgeführt werden um hartnäckige Klumpen entdecken und anschließend entfernen zu können. Des Weiteren kann eventuell bereits die Blutungsquelle dadurch identifiziert werden. Ein Lokalanästhetikum (zB Lidocain), idealerweise in Kombination mit einem topischen Vasokonstriktor (zB

Oxymetazolin) soll in die Nasenschleimhaut im Bereich des Locus Kiesselbachi verabreicht werden. Die Art der Verabreichung variiert je nach Medikament. Meistens werden Nasensprays oder mit einer Lösung getränkte Wattebäusche verwendet (Pope, Hobbs 2005, S. 310).

6.2 Ätzung (Kauterisation)

Eine Möglichkeit die Blutung zu stillen ist das Kauterisieren der Blutungsquelle. Dies kann chemisch oder durch Elektrokoagulation erfolgen. Zur chemischen Kauterisation wird ein Silbernitratstift verwendet. Dabei wird der Stift für 5 bis 10 Sekunden auf die Blutungsquelle gedrückt (Pope, Hobbs 2005, S. 310). Im Allgemeinen wird 75%iges oder 95 %iges Silbernitrat verwendet. Laut einer Studie von Amin, Glyn et al. (2007) wird bei der Verwendung des 95%igem Silbernitrats das Schleimhautgewebe mehr beansprucht, da dabei tiefer ins Gewebe eingedrungen wird. Dadurch kann sich das Risiko von möglichen Komplikationen, zB Septumperforationen, erhöhen (Amin, Glynn et al. 2007, S. 197). Um ein erneutes Auftreten einer Blutung zu vermeiden, können auch die zuführenden Gefäße verätzt werden. Es sollte nur eine Nasenseite kauterisiert werden, um die Entwicklung einer Nasenseptumperforation zu vermeiden. Sind Verätzungen auf beiden Seiten vorzunehmen, so sollen diese in einem Abstand von vier bis sechs Wochen durchgeführt werden.

Die Elektrokoagulation wird unter lokaler Betäubung durchgeführt. Dabei wird das blutende Gefäß unter thermischer Bestrahlung und nicht durch direkten Kontakt abgedichtet. Mögliche Komplikationen bei der Behandlung sind durch die Hitze verursachte Beschädigungen im Bereich der Nasenlöcher und der Nasenmuscheln (Pope, Hobbs 2005, S. 310).

6.3 Nasentamponade

Kann eine Gefäßblutung nicht durch Verätzung gestillt werden, die Blutungsquelle nicht ermittelt werden oder liegt eine diffuse Blutung vor, so kann eine Abdichtung durch eine Nasentamponade durchgeführt werden (Boenninghaus, Lenarz 2007, S. 153).

6.3.1 Anteriore Tamponade

Eine vordere Tamponade wird bei anteriorer Epistaxis, welche ihren Ursprung im Bereich des Locus Kiesselbachi hat und durch allgemeine Maßnahmen oder Ätzung nicht gestillt werden konnte, verwendet (Schlosser 2009, S. 787).

Es werden Baumwollgazestreifen mit und ohne Vaseline oder antibiotikahaltige Salben, expandierbare Tamponaden, Gummifingerlinge, resorbierbare Tamponaden und Zellulose angeboten. Baumwollgazestreifen sind eine sehr individuelle Tamponade. Es kann dadurch hoher Druck auf die blutenden Gefäße ausgeübt werden. Die Verwendung sollte jedoch möglichst vermieden werden, da die Entfernung sehr schmerzhaft ist, neue Blutungen ausgelöst werden können und es zu einer Dislokation kommen kann. Der Vorteil von expandierbaren Tamponaden (zB aus Polyvinylazetat) ist ein gleichmäßiger und nicht zu stark ausgeübter Druck und eine rasche Möglichkeit der Applikation. Fingerlingtamponaden sind leicht einzubringen und zu entfernen und üben ebenfalls einen gleichmäßigen mäßigen Druck aus. Auch hierbei besteht die Gefahr der Verschiebung der Tamponade nach hinten. Resorbierbare Tamponaden können individuell an die Anatomie der jeweiligen Nase angepasst werden und es ist keine Entfernung notwendig. Es sind jedoch keine ausreichenden Langzeitwirkungen bekannt (Reiß 2009, S. 853f).

Die in Deutschland am weitest verbreiteten Typen sind Schaumstofftamponaden (zb Merocel), Fingerlingtamponaden (zB Rhinotamp, Rapid Pack) und Salbenstreifentamponaden (Folz, Kanne et al. 2008, S. 1163).

Die Schaumstofftamponade aus Polyvinylalkohol (Merocel) wird in die Nase eingeführt, wo sie unter Beigabe von Wasser aufquillt. Die Nasenhöhle wird dadurch ausgefüllt und so Druck auf die Blutungsquelle ausgeübt und die Blutgerinnung gefördert (Pope, Hobbs 2005 S. 310). Sie bietet einen relativ guten Tragekomfort für die Patienten und eine große Anzahl möglicher Modifikationen des Materials. Je nach äußerer Beschichtung kann der Wundheilungsprozess beschleunigt, die Blutgerinnung gefördert oder Infektionen vorgebeugt werden. Bei starker Epistaxis sind Salbenstreifentamponaden in der Blutstillung wesentlich effektiver als Fingerlingtamponaden und Schaumstofftamponaden. Sie können den individuellen anatomischen Verhältnissen durch eine genaue Anmodellierung der Streifen am besten angepasst werden und erreichen dadurch einen optimalen Verschluss der Nasenhöhlen. Jedoch ist die Handhabung der Salbenstreifentamponaden schwieriger und der Tragekomfort

ist geringer (Folz, Kanne et al. 2008, S. 1163). Bekannte Komplikationen von Nasentamponaden sind ausbleibende Blutstillung, eine mögliche Versperrung des Tränennasengangs zur Epiphora, Nasovagalreflex (Der Reflex tritt beim Einführen eines Instruments oder einer Tamponade auf. Es kommt zu einer Stimulation des Vagusnerves, Hypotonie und Bradykardie, Schlafapnoe, Verschiebung des Tampons in den Oropharynx mit dem Risiko einer akuten Atemwegsobstruktion, Hypoxie, Sinusitis, Toxinschocksyndrom sowie Blutungen beim Entfernen der Tamponade (Pope, Hobbs 2005 S. 312). Aufgrund der möglichen Komplikationen wird eine stationäre Überwachung, insbesondere bei Patienten mit Begleiterkrankungen, empfohlen (Folz, Kanne et al. 2008, S. 1163). Bei einer vorderen Tamponade, welche länger als 2 Tage liegt, sollten Antibiotika gegeben werden um dem Toxinschocksyndrom (ausgelöst durch Staphylokokkentoxine) vorzubeugen (Boenninghaus, Lenarz 2007 S. 154).

6.3.2 Posteriore Tamponade

Um Blutungen aus Gefäßen im hinteren Nasenhöhlenbereich stoppen zu können reicht eine vordere Tamponade meist nicht. In solchen Fällen können Ballonkatheter oder eine hintere Tamponade („Bellocq“) benutzt werden.

Ballonkatheter

Sie sind für die Patienten angenehmer und weniger aufwendig als eine Bellocq-Tamponade. Auf die blutende Stelle wird mittels eines aufblasbaren Silikonkatheters Druck ausgeübt bzw. die Choane mit einem Ballon abgedichtet (Boenninghaus, Lenarz 2007, S. 153). Es werden hierfür speziell für die Epistaxisbehandlung entwickelte Ballone wie der Brighton Ballon und der Epistat Nasenkatheter, aber auch Harnkatheter (zB Foley Katheter) verwendet (Pope, Hobbs 2005, S. 311f).

Bellocq-Tamponade

Eine hintere Nasentamponade nach Belocq kann als fertige Schaumstofftamponade benutzt oder selbst hergestellt werden. In die Nasenhaupthöhlen werden zwei flexible Katheter eingeführt und via Nasopharynx in die Mundhöhle geschoben. Anschließend werden der rechte und linke Zügelfaden der Bellocq-Tamponade an die Katheter geknüpft. Die Katheter

werden danach wieder herausgezogen, so dass die Zügelfäden wieder nach außen gelangen. Durch das Anziehen der Zügelfäden gelangt der Tampon hinter den weichen Gaumen in den Nasopharynx. Gegen die liegende Bellocq-Tamponade wird nun noch eine vordere Tamponade zusätzlich ausgeführt. Die Fäden werden mit einer Schleife über einem Tupfer am Naseneingang geschlossen. Die Bellocq-Tamponade verbleibt zwei Tage. Das Legen der Tamponade in Narkose ist sowohl für den Patienten als auch den Arzt von Vorteil (Strutz 2010, S. 868). Ein Antibiotikum sollte zur Vermeidung des Toxinschocksyndroms sowie von Infektionen der Nasennebenhöhlen oder des Mittelohrs für einige Tage verabreicht werden (Boenninghaus, Lenarz 2007, S. 154).

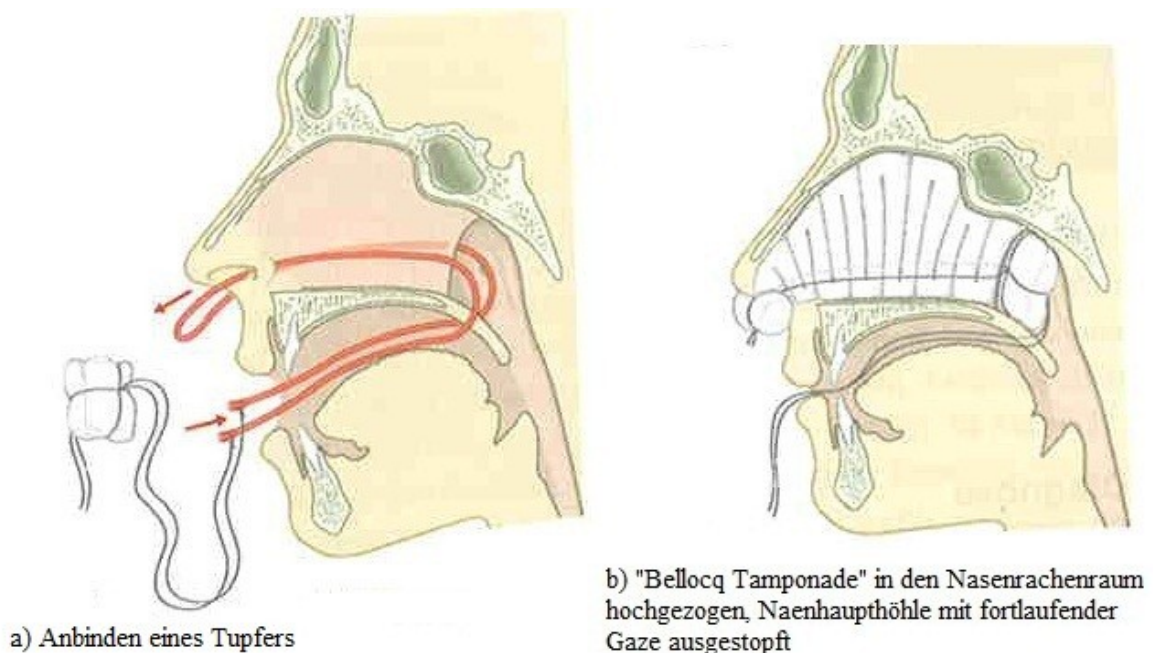


Abbildung 8: Hintere Nasentamponade (Bellocq) (Boenninghaus, Lenarz 2007, S. 154)

6.4 Nasenscheidewand-OP

Bei einer Nasenscheidewandverschiebung nach einem traumatischen Ereignis ist in manchen Fällen eine operative Begradigung des Septums notwendig um Zugang zu Blutungsquellen im posterioren Nasenabschnitt zu bekommen (Boenninghaus, Lenarz 2007, S. 154).

6.5 Gefäßunterbindungen bzw. Gefäßverschlüsse

Können durch konservative Methoden die Blutungen nicht gestillt werden, besteht die Möglichkeit, die verletzten Gefäße operativ (Ligatur) oder alternativ durch angiographische selektive Embolisation zu verschließen (Schlosser 2009, S. 787). Die arterielle Ligatur kann je nach Blutungsquelle an der A. sphenopalatina, A. ethmoidales (posterior oder interior), A. maxillaris oder A. carotis externa mittels Clip oder Klammer durchgeführt werden. Alternativ kann eine angiographische selektive Embolisation durchgeführt werden. Die Blutungsquelle wird unter Gabe eines wasserlöslichen Kontrastmittels mittels Angiographie lokalisiert. Danach wird in therapeutischer Absicht ein Gefäßverschluss durch Embolisaton herbeigeführt (Pope, Hobbs 2005, S. 312f). Zur Embolisation werden Partikel, Coils, Ballons und flüssige Substanzen verwendet (Vogl, Bisdas 2009, S. 18). Die Embolisation wird jedoch selten durchgeführt, da dabei das Risiko für einen Schlaganfall oder Erblindung erhöht wird. Weitere Komplikationen, wie eine Fazialisparese oder eine Nephropathie können durch die Kontrastmittelgabe auftreten (Schlosser 2009, S. 787f).

6.6 Hot water irrigation

Eine Behandlungsalternative zur Nasentamponade bietet die sog. „hot water irrigation“, bei der die Nasenhöhle mit ca. 50°C warmem Wasser gespült wird. Dieses seit über 100 Jahren bekannte Verfahren wird nur mehr selten angewandt. *„Der blutstillende Effekt soll über die Verringerung des intranasalen Lumens durch Ausbildung eines Mukosaödems, die Dilatation der nasalen Gefäße mit geringerem Blutdurchfluss und Blutdruck und den reinigenden Effekt des Wassers erzielt werden.“* (Folz, Kanne et al. 2008, S. 1163)

6.7 Lasertherapie

Die Behandlung von Epistaxis mit einem Laser ist vor allem bei rezidivierenden Blutungen, wie sie zB bei der Hereditären Hämorrhagischen Telangiektasie (HHT) auftreten, sinnvoll. Üblicherweise wird ein „Neodymium yttrium-aluminium-garnet (Nd:YAG)“ Laser verwendet (Pope, Hobbs 2005, S. 313).

6.8 Fibrinkleber

Der Fibrinkleber ist ein Präparat aus humanem Fibrinogen, Thrombin, Faktor XIII, Aprotinin aus der Rinderlunge und Calciumchlorid (Pschyrembel 2009, S. 307). Das Prinzip besteht in der Nachahmung des letzten Schrittes der Gerinnungskaskade. Es werden die zwei Komponenten (zähflüssiges, hochkonzentriertes Fibrinogen und wässrige Thrombinflüssigkeit) auf die Wunde aufgetragen. Bei der Mischung der Komponenten in Anwesenheit von Faktor XIII und Fibronektin bildet sich ein Fibrinnetz und es kommt zur Verklebung der Wundflächen. Ein möglichst trockener Wundgrund und eine belastungsfreie Adaption über 3-5 Minuten erhöhen die Möglichkeit einer erfolgreichen Wundheilung. Der Fibrinkleber wird gefriergetrocknet oder tiefgefroren angeboten (Reiß G., Reiß M. 2009, S. 859).

6.9 Epistaxistherapie bei Morbus Osler

Ein Sonderfall im Bezug auf die Epistaxistherapie ist die Behandlung von Patienten mit Hereditärer hämorrhagischer Teleangiektasie (=Morbus Osler).

„Eine Kausale Therapie des Morbus Osler, d. h. eine Gentherapie, existiert bislang nicht.“
(Folz, Kanne et al. 2008, S. 1164)

Eine regelmäßige Anwendung von weichen Nasensalben gilt als Grundlage der Behandlung von Morbus Osler assoziiertem Nasenbluten. Eine Dermoplastik nach Saunders war über viele Jahre die Therapie der Wahl, da damit eine beschwerdefreie Zeit von 12,3 – 24,4 Monaten erreicht wurde. Die Methode beinhaltet jedoch eine nicht zu vernachlässigende Anzahl von chirurgischen Risiken. Alternativ können verschiedene Laserverfahren oder die Argon-Plasma-Koagulation durchgeführt werden. Diese sind zwar mit weniger Risiko behaftet, es können aber nur kürzere beschwerdefreie Intervalle erreicht werden. Nach einer Behandlung mit dem Nd:YAG-Laser, welcher bis dato die besten Ergebnisse lieferte, hatten die betroffenen Patienten durchschnittlich 16,3 Monate keine schweren nasalen Blutungen (Folz, Kanne et al, S. 1164).

7 Exkurs: Der Notfall „Epistaxis“

„Jedes schwere oder lang anhaltende Nasenbluten stellt einen Notfall dar, der sofortiges Handeln erfordert.“ (Brunner, Hachenberg 2008, S. 342)

Bei Auftreten von Nasenbluten sollte sich der Patient als Erste Hilfe Maßnahme in eine vorn über gebeugte Haltung begeben, damit das Blut nach vorne abfließt und der hydrostatische Druck gesenkt wird. In weiterer Folge sollte eine Kompression der Nasenflügel durchgeführt werden. Das Auflegen eines kalten Umschlags (Eiskrawatte, Eisbeutel) erfolgt als Sofortmaßnahme vom Rettungspersonal nach dem Eintreffen. Kann die Blutung dadurch nicht gestillt werden bzw. weist der Patient eine Schocksymptomatik auf, so bedarf es einer notärztlichen Therapie (Gorgaß, Ahnefeld et al. 2007, S. 671).

Die dringlichsten Maßnahmen im Rahmen einer präklinischen Versorgung durch einen Notarzt sind die Kompression der blutenden Gefäße durch nasale Tamponaden oder Einführen eines Ballonkatheters sowie eine Schockbekämpfung durch Volumenersatz. Weiters soll ein rascher Transport auf eine HNO-Station erfolgen (Brunner, Hachenberg 2008, S. 342).

8 Schlussfolgerung/Diskussion

Epistaxis kann die verschiedensten Schweregrade, vom banalen Nasenbluten, welches meist mit einfachsten Mitteln gestillt werden kann, bis hin zu lang anhaltenden Blutungen, welche einen medizinischen Notfall darstellen, aufweisen. Beide Geschlechter sind etwa gleich häufig davon betroffen. Zwei Altersgipfel zeigen sich in der Kindheit und bei älteren Menschen.

Die meisten Nasenblutungen treten im vorderen Nasenbereich auf, insbesondere bei Kindern und Jugendlichen. Besonders häufig liegt die Blutungsquelle im Bereich des Locus Kiesselbachi. Diese sind meist weniger gefährlich und leichter therapierbar. Die posteriore Epistaxis kommt seltener vor. Die Identifizierung der Blutungsquelle ist bei dieser Form oft sehr schwierig.

Die Ursache für Nasenbluten kann sowohl lokal als auch systemisch bedingt sein.

Die Ursache für die meisten Nasenblutungen ist idiopathisch. Bei Kindern sind Schleimhautverletzungen durch „Nasenbohren“ oder durch Fremdkörper wie Perlen oder Münzen oftmals die Begründung für lokal bedingte Blutungen. Aber auch andere traumatische Ereignisse wie Frakturen der Nasenscheidewand oder des Nasenbeins können zu Schleimhautzerreißen und damit verbundenen Blutungen führen. Entzündungen aufgrund fieberhafter Infektionen, allergischer Rhinitiden oder Septumpolypen sowie Tumore und Gefäßkrankheiten (angeboren oder erworben) konnten als Ursache von Epistaxis identifiziert werden. Weitere Möglichkeiten, die zu Nasenblutungen führen können, sind Verletzungen durch operative Eingriffe, ärztliche Behandlungsmaßnahmen oder durch die Anwendung von Nasensprays und die Aufnahme legaler und illegaler Substanzen durch die Nase.

Als systemisch bedingte Ursachen konnten hämatologische Störungen (zB Koagulopathien, Thrombozytopenien), arterielle Hypertonie und Medikamente identifiziert werden. Ein Zusammenhang zwischen der Einnahme von ASS und Cumarin mit dem Auftreten von Epistaxis gilt als gesichert. Neuere Erkenntnisse zeigen auch einen Zusammenhang zwischen der Applikation von PDE-5 Inhibitoren (Viagra, Cialis) und Nasenbluten.

Ein erhöhtes Risiko für Epistaxis besteht bei Patienten mit Diabetes mellitus, chronischer Leber- oder Niereninsuffizienz und bei regelmäßigem Alkohol- oder Tabakkonsum. Auch Temperatur, Luftdruck und Höhenlage können die Entstehung von Epistaxis beeinflussen.

Bei der Anamnese sollten der Zeitpunkt des Beginns, die Dauer, der Schweregrad und die Häufigkeit der Blutung ermittelt werden. Des Weiteren sollte eine Medikamentenanamnese durchgeführt werden und wichtige Daten, wie bekannte Gerinnungsstörungen (persönlich und familiär) oder Operationen des Patienten erhoben werden. Ein Blutbild sollte angefertigt werden. Bei der Einnahme von oralen Antikoagulantien oder bei rezidivierenden Blutungen sollten zusätzlich weitere Gerinnungsphysiologische Untersuchungen durchgeführt werden. Bei der körperlichen Untersuchung sollte der Fokus auf der Identifizierung der Blutungsquelle liegen. Endoskopie oder Angiographie können dabei hilfreich sein. Bei Verdacht auf einen Tumor könnte auch ein CT der Nase und der Nasennebenhöhlen erforderlich sein.

Die topische Applikation eines Vasokonstriktors oder eines Anästhetikums erleichtert die Untersuchung und ist auch für das Gelingen von weiteren therapeutischen Maßnahmen hilfreich.

Therapeutische Maßnahmen bei Epistaxis reichen von einfachen Maßnahmen, welche keiner ärztlichen Hilfe bedürfen, bis hin zu chirurgischen Eingriffen. Als einfachste Möglichkeit der Blutstillung gilt die Kompression der Nasenflügel. Ob dabei eine Lagerung des Kopfes nach vorne oder nach hinten besser ist wird kontrovers diskutiert.

Verätzung ist eine weitere Möglichkeit der Blutstillung. Bei der chemischen Kauterisation wird die Blutung durch Verätzung der Quelle mittels Silbernitrat gestoppt. Um das Risiko einer Septumsperforation zu minimieren sollte immer nur eine Seite kauterisiert werden. Als Alternative kann auch eine Elektrokauterisation, bei der das beschädigte Gefäß durch thermische Bestrahlung verschlossen wird, vorgenommen werden.

Auch eine Abdichtung durch eine Nasentamponade kann vorgenommen werden. Es werden anteriore und posteriore unterschieden. Am meisten verbreitet sind Schaumstoff-, Fingerlings- und Salbenstreifentamponaden. Mögliche Komplikationen von vorderen Tamponaden sind eine Dislokation und das Toxinschocksyndrom. Deshalb sollte eine Tamponade nach

spätestens 48 Stunden entfernt werden und zur Prävention des Toxinschocksyndroms Antibiotika gegeben werden. Zur Stillung von Blutungen im hinteren Nasenbereich können Ballonkatheter oder „Bellocq“-Tamponaden verwendet werden.

Können Blutungen durch konservative Therapien nicht gestoppt werden, so können auch operative Eingriffe nötig sein. Um zu einer weiter hinten liegenden Blutungsquelle vordringen zu können, kann zB bei einer Nasenscheidewandverschiebung infolge eines traumatischen Ereignisses eine Nasenscheidewand-OP vonnöten sein. Weitere Therapiemöglichkeiten, im Besonderen bei schwerer, rezidivierender posteriorer Epistaxis, sind operative Gefäßunterbindungen und die selektive angiographische Embolisation.

Auch die Verwendung eines Fibrinklebers, die sog. „hot-water-irrigation (HWI) und eine Lasertherapie sind mögliche Behandlungsmaßnahmen. Eine Lasertherapie ist vor allem beim Auftreten von rezidivierenden Blutungen, zB bei Patienten mit Morbus Osler sinnvoll.

Eine abschließende, zusammenfassende Übersicht der Ursachen, diagnostischen und therapeutischen Maßnahmen von Epistaxis zeigt Abbildung 9.

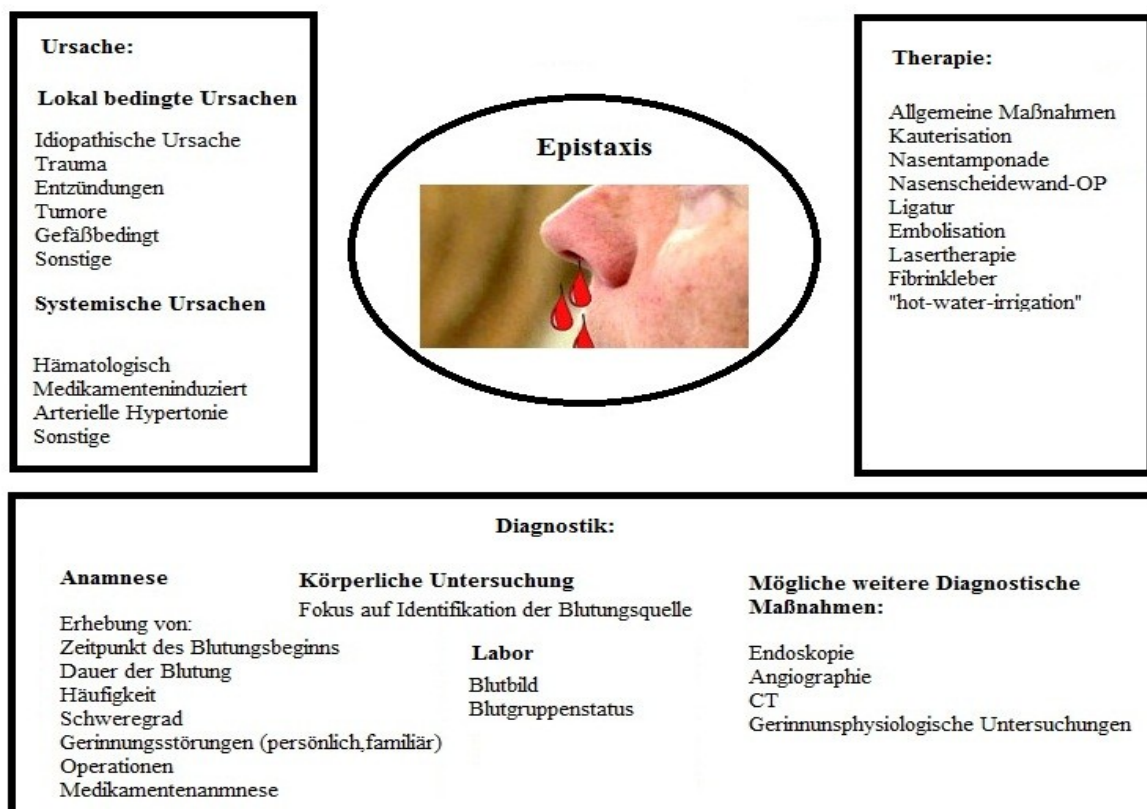


Abbildung 9: Ursache, Diagnose und Therapie von Epistaxis

9 Literaturverzeichnis

Amin M., Glynn F., Phelan S., Sheahan P., Crotty P., McShane D. (2007) Silver Nitrate cauterisation, does concentration matter? *Clinical Otolaryngology*, 32, S. 197 – 199.

Boenninghaus H., Lenarz T. (2007) *Hals-Nasen-Ohren-Heilkunde*. 13. Auflage, Springer Medizin Verlag, Heidelberg.

Brunner, F. X., Hachenberg T. (2008), Notfälle aus der Hals-Nasen-Ohren-Heilkunde und der Mund-Kiefer-Gesichts-Chirurgie In: Scholz J., Sefrin P., Böttiger B., Döriges V., Wenzel V. *Notfallmedizin*. 2. vollständig überarbeitete Auflage, Thieme, Stuttgart, New York, S. 337 – 348.

Folz B., Kanne M., Werner J. (2008) Aktuelle Aspekte zur Epistaxis. *HNO*, 56, S. 1157 – 1166.

Gorgaß B., Ahnefeld F. W., Rossi R., Lippert H.-D., Krell W., Weber G. (2007) *Das Rettungsdienst-Lehrbuch*. 8. vollständig aktualisierte Auflage, Springer Medizin Verlag, Heidelberg.

Pope L., Hobbs C. (2005) Epistaxis: an update on current management. *Postgrad Med J*, 81, S. 309 – 314.

Pschyrembel (2010) *Klinisches Wörterbuch 2011*. 262. neu bearbeitete und erweiterte Auflage, de Gruyter, Berlin, New York.

Pschyrembel (2009) *Therapie*. 4. überarbeitete und ergänzte Auflage, de Gruyter, Berlin, New York.

Reiß G., Reiß M. (2009) Fibrinkleber, Hämostyptika und Sklerotherapie. In: Reiß M. (Hg.) *Facharztwissen HNO-Heilkunde. Differenzierte Diagnostik und Therapie*, Springer, Heidelberg S. 859 – 860.

Reiß M. (2009) Sonstige Erkrankungen. Nasenbluten. In: Reiß M. (Hg.) Facharztwissen HNO-Heilkunde. Differenzierte Diagnostik und Therapie, Springer, Heidelberg, S. 429 – 431.

Schlosser R. (2009) Epistaxis. The New England Journal of Medicine, 360, S. 784 – 789.

Schünke M., Schulte E., Schumacher U. (2006) Prometheus. LernAtlas der Anatomie. Kopf und Neuroanatomie. Thieme, Stuttgart, New York.

Strutz J. (2010) Notfallbehandlung. In: Strutz J, Mann W. (Hg.) HNO-Heilkunde, Halschirurgie. 2. vollständig überarbeitete und erweiterte Auflage, Thieme, Berlin, New York, S. 866 – 896.

Vogl T., Bisdas S. (2009) Interventionelle Therapie. In: Reiß M. (Hg.) Facharztwissen HNO-Heilkunde. Differenzierte Diagnostik und Therapie, Springer, Heidelberg, S. 18-19.

Weber R. (2009) Tamponaden und Verbände In: Reiß M. (Hg.) Facharztwissen HNO-Heilkunde. Differenzierte Diagnostik und Therapie, Springer, Heidelberg, S. 853 – 854.

10 Abbildungsverzeichnis

Abbildung 1: Äußere Nase.....	8
Abbildung 2: Nasennebenhöhlen von vorne (a) und von der Seite (b).....	9
Abbildung 3: Arterien des Nasenseptums.....	11
Abbildung 4: Arterien der rechten lateralen Nasenwand.....	11
Abbildung 5: Plattenepithelkarzinom.....	15
Abbildung 6: Teleangiektasien an der Nase.....	16
Abbildung 7: Patient mit Sattelnase.....	17
Abbildung 8: Hintere Nasentamponade (Bellocq).....	26
Abbildung 9: Ursache, Diagnose und Therapie von Epistaxis.....	32