

Diplomarbeit

**Moderne radiologische Diagnostik des
Dünn- und Dickdarms**

eingereicht von

Christina Pressl

Mat.Nr.: 0310356

zur Erlangung des akademischen Grades

**Doktor(in) der gesamten Heilkunde
(Dr. med. univ.)**

an der

Medizinischen Universität Graz

ausgeführt an der

Universitätsklinik für Radiologie

unter der Anleitung von

Ao. Univ.- Prof. Dr Helmut Schöllnast

Graz, 23.06.2009

Eidesstattliche Erklärung

Ich erkläre ehrenwörtlich, dass ich die vorliegende Arbeit selbstständig und ohne fremde Hilfe verfasst habe, andere als die angegebenen Quellen nicht verwendet habe und die den benutzten Quellen wörtlich oder inhaltlich entnommenen Stellen als solche kenntlich gemacht habe.

Graz, am 23.06.2009

Vorwort

Der Entschluss, mein Diplomarbeitsthema aus dem Bereich der Radiologie zu wählen, reifte mit der Zeit und die Entscheidung, diesen zu fassen, war eine Gute. Die modernen Methoden der Dünn- und Dickdarmdiagnostik in der Radiologie waren primär nicht mein Wunschthema, im Laufe der Auseinandersetzung mit diesem Thema wurde jedoch mein Interesse geweckt.

Im Zuge meiner Diplomarbeit konnte ich mich eingehend mit der Thematik der Dünn- und Dickdarmdiagnostik beschäftigen. Anfangs sah ich die Arbeit, an diesem Manuskript zu arbeiten, lediglich als Teil meines Studiums.

Die Notwendigkeit diverse Bücher, Fachzeitschriften und das gewaltige Wissensangebot im Internet zu durchforsten und zu versuchen, die neuesten Informationen zu meinem Thema zusammen zu tragen, wurden zunehmend spannender und die Freude an meiner Arbeit wurde immer größer.

Durch die Recherchen bin ich immer wieder in neue Ebenen der Informationsfülle, die uns heute umgibt, vorgedrungen. Vor allem das Internet hat mich beinahe täglich von Neuem überrascht. Bei den Recherchen für meine Arbeit stieß ich auf nutzbare Informationen in deutscher, englischer und sogar französischer Sprache. Besondere Freude bereitete es mir, die fremdsprachigen Quellen für meine Diplomarbeit aufzubereiten. Immer wieder war ich fasziniert von dem unglaublichen Phänomen, dass die „Sprache der Medizin“ wohl in beinahe allen Erdteilen, trotz der üblichen Sprachbarrieren, die die verschiedenen Nationen oft trennen, in den wichtigsten Eckpunkten eines Themas verstanden werden kann. Babylon wurde in diesem Gebiet wohl erfolgreich umschifft.

Die eingehende Beschäftigung mit dem Fach der Radiologie hat mir außerdem einmal mehr gezeigt, dass mein Interesse für dieses Gebiet besonders ausgeprägt und meine Gedanken und Ideen zu fachbezogenen Fragestellungen fruchtbarer und dichter gesät sind, als in anderen Bereichen der Medizin.

Somit fällt es mir nicht schwer, meine Energien in die Ausbildung zum Facharzt für Radiologie zu legen. Der Wunsch, eine wissenschaftliche Ausbildung in diesem Bereich zu absolvieren, ist nun fester denn je in meinem Kopf verankert und es wird mir Freude bereiten, für dieses Ziel zu arbeiten. Ich glaube, dass mir das Verfassen der Diplomarbeit nicht nur berufliche, sondern auch persönliche Ziele aufgezeigt hat.

Danksagung

An dieser Stelle möchte ich allen danken, die mich in der Zeit meines Studiums so tatkräftig unterstützt haben.

Besonderer Dank gilt meiner Familie. Meinen Eltern, die mir immer mit Rat und Tat zur Seite standen, mir mein Studium, sowie diverse Bildungs- und Sprachaufenthalte an den schönsten Plätzen dieser Erde ermöglicht haben. Sie waren es, die mich in schweren Phasen immer wieder aufgefangen, aufgebaut und mit frischem Mut bestärkt haben aufzustehen und weiter zu machen, weiter zu lernen, zu arbeiten und manchmal weiter zu kämpfen.

Mein Dank gilt auch meinem Freund, der all meine Launen und Tiefen mit Würde getragen und mir immer wieder neue Kraft gegeben hat. Der zugehört hat und versucht hat mir in menschlicher Hinsicht den richtigen Weg zu weisen und mir die Augen für das Wesentliche zu öffnen.

Auch meinen Freunden möchte ich danken, für eine wundervolle Studienzeit und viele unvergessliche Momente. Für den Ausgleich neben dem oft harten Studium und die Zeit, die sie mir geschenkt haben, in der ich Alltag und Probleme oft vollkommen vergessen konnte. Ohne sie wäre die Zeit nicht einmal halb so schön gewesen.

Ebenso möchte ich an dieser Stelle alle meine Studienkollegen erwähnen. Ohne diese besondere Gemeinschaft unter Studenten kann man sich in dem Dschungel einer Universität nur schwer zurechtfinden. Dank der gegenseitigen Unterstützung war es immer wieder möglich, Probleme zu lösen, Hürden zu meistern oder auch Mauern zu überwinden. Ohne meine Kollegen wäre der Weg an das Ziel bestimmt sehr viel beschwerlicher gewesen.

Ein herzliches Danke gilt Herrn Univ. Prof. Dr. Helmut Schöllnast für meine Betreuung und allzeit geleistete Hilfe bei allen Problemen und Fragen im Zuge meiner Diplomarbeit. Danke für die tatkräftige Unterstützung und die Möglichkeit meinen ganz persönlichen Zugang zu meiner Diplomarbeit zu finden.

Ich möchte mich bei all jenen bedanken, die mich auf diesem, meinem Weg begleitet haben und mich zu dem Menschen gemacht haben, der ich heute bin.

Zusammenfassung

Die vorliegende Arbeit befasst sich mit den radiologischen Untersuchungsmethoden des Dün- und Dickdarms. Das komplexe Gebiet der Diagnostik gastrointestinaler Erkrankungen und speziell derer von Dün- und Dickdarm kann mit einer Reihe von radiologischen Techniken abgedeckt werden. In den folgenden Seiten findet sich eine Zusammenfassung der häufigsten Darmerkrankungen, Beschreibungen der radiologischen Diagnostikmöglichkeiten sowie Ausführungen zu Morphologie und spezieller Diagnosekriterien. Kurze bildhafte Beispiele zu den einzelnen Methoden und Erkrankungen tragen zu einem gutem und umfangreichen Verständnis des Themas bei. Diese Arbeit stellt eine Übersicht dar, welche Basiswissen sowie Theorie und Fakten zu den Krankheitsbildern und deren Diagnostik vermitteln soll. Weiters bietet das Manuskript Einblick in Daten zu Spezifität und Sensitivität der verschiedenen diagnostischen Methoden. Am Ende der Arbeit findet sich ein Ausblick in die mögliche Zukunft radiologischer Untersuchungsmethoden. Als Methode der Wahl, um das gewählte Thema eingehend zu beleuchten bot sich die Literaturrecherche an. Zur Erstellung der Arbeit wurden Quellen aus Fachbüchern, Fachjournals sowie dem Internet studiert und zitiert. Unter Verwendung zahlreicher, neuester und vertrauenswürdiger Quellen konnte mit dieser Arbeit eine umfassende und brauchbare Zusammenfassung der wichtigsten Punkte der Thematik erstellt werden.

Abstract

The present work deals with the radiological diagnostic methods of the small intestine and colon. The complex field of diagnosis of gastrointestinal diseases, especially those of small and large intestine can use a series of radiological techniques. In the following pages you will find a summary of the most common intestinal disorders, descriptions of the radiological diagnostic possibilities as well as information on morphology and specific diagnostic criteria. Short pictorial examples of the different methods and diseases lead to a good and comprehensive understanding of the topic. This work provides an overview of the basic knowledge, theory and facts about the diseases and their diagnosis. It also offers insight into data on specificity and sensitivity of the different diagnostic methods. At the end of the work there is a look into the possible future of those radiological methods. A literature research on the chosen topic was used as a method of choice. To create the work sources from books, professional journals and the Internet, were studied and cited. Using numerous, modern and trustworthy sources a comprehensive and useful summary of the main points of the subject was acquired with this work.

Inhaltsverzeichnis

VORWORT	III
DANKSAGUNG	IV
ZUSAMMENFASSUNG	V
ABSTRACT	VI
GLOSSAR	IX
ABKÜRZUNGEN	X
ABBILDUNGSVERZEICHNIS	XI
TABELLENVERZEICHNIS	XV
EINLEITUNG	1
1 DER DÜNNDARM	2
1.1 Erkrankungen des Dünndarms	2
1.1.1 <u>Dünndarmdivertikel</u>	2
1.1.2 <u>Ulcus Duodeni</u>	3
1.1.3 <u>Zöliakie</u>	4
1.1.4 <u>Dünndarmtumoren</u>	5
1.1.5 <u>Ischämische Darmerkrankungen</u>	5
1.1.6 <u>Ileus</u>	6
1.1.7 <u>Enteritis</u>	7
1.1.8 <u>Chronisch entzündliche Darmerkrankungen</u>	8
1.1.8.1 <u>Morbus Crohn</u>	9
1.1.8.2 <u>Colitis ulcerosa</u>	11
1.2 Dünndarmdiagnostik	12
1.2.1 <u>Enteroklysma (Dünndarmdoppelkontrast)</u>	15
1.2.2 <u>MR- Enteroklyse</u>	18
1.2.2.1 <u>Allgemeine Einführung zur MRT</u>	18
1.2.2.2 <u>Physikalische Grundlagen</u>	19
1.2.2.3 <u>Gerätetechnik</u>	19
1.2.2.4 <u>Die MR- Untersuchung des Dünndarms</u>	21
1.2.3 <u>Vergleich: Konventionelles Enteroklysma versus MR- Enteroklyse</u>	22
2 DER DICKDARM	25
2.1 Erkrankungen des Dickdarms	25
2.1.1 <u>Divertikulitis</u>	25
2.1.2 <u>Chronisch entzündliche Darmerkrankungen</u>	26
2.1.2.1 <u>Morbus Crohn</u>	27
2.1.2.2 <u>Colitis ulcerosa</u>	27
2.1.3 <u>Kolonpolypen</u>	29

2.1.4	<u>Kolorektales Karzinom</u>	30
2.2	Dickdarmdiagnostik	33
2.2.1	<u>Irrigographie (Dickdarmdoppelkontrast)</u>	35
2.2.2	<u>MR- Enterographie</u>	38
2.2.2.1	<u>Die MR- Untersuchung des Dickdarms</u>	38
2.3.2.	<u>CT- Kolonographie</u>	39
2.2.2.2	<u>Allgemeine Einführung zur Computertomographie</u>	40
2.2.2.3	<u>Physikalische Grundlagen</u>	41
2.2.2.4	<u>Gerätetechnik</u>	42
2.2.2.5	<u>Die CT- Colonographie</u>	43
2.2.3	<u>Studienergebnisse zur CT- Colonographie</u>	48
3	MATERIAL UND METHODEN	51
4	ERGEBNISSE – RESULTATE	53
5	DISKUSSION	55
6	AUSBLICK	58
7	LITERATURVERZEICHNIS	60
	<u>CURRICULUM VITAE</u>	65

Glossar

B

Bauhin'sche Klappe, Ileozäkalklappe (lat. Valva ileocaecalis); verschließt den Dünndarm funktionell gegenüber dem Dickdarm

H

Hygroskopisch Die Fähigkeit eines Materials, Flüssigkeit aufzusaugen

O

Outcome Endzustand; das Ergebnis, welches durch medizinische Intervention, Therapie oder Diagnostik erreicht wird

P

Pelotteneffekte Unregelmäßige Schleimhautformationen

R

Rigidität Bezeichnet die Steifigkeit eines Gewebes

S

Spikulae Kontrastmittelausziehungen im Doppelkontraströntgen.

T

Treitz- Band Lig. suspensorium duodeni oder auch M. suspensorius duodeni; ist ein muskulöses Band, welches die Flexura duodenojejunalis an der Pars ascendens duodeni mit dem parietalen Bindegewebe der A.mesenterica superior und der Aorta fixiert.

Abkürzungen

C

CED Chronisch entzündliche Darmerkrankung

CT Computertomographie

F

FDG- PET Positronenemissionstomographie mit F-18-Fluordeoxyglukose

M

Mb. Morbus

MRT Magnetresonanztomographie

mSv Millisievert

R

rem 1 Millisievert entspricht 100rem

Abbildungsverzeichnis

Abbildung 1: Divertikulose

Kauffmann et al.: Radiologie 3.A., Elsevier GmbH, www.studentconsult.de

Abbildung 2: Meckeldivertikel

Virtueller endoskopischer Atlas, <http://www.endoskopischer-atlas.de>

Abbildung 3: Ulcus Duodeni

Virtueller endoskopischer Atlas, <http://www.endoskopischer-atlas.de>

Abbildung 4: Zöliakie

Virtueller endoskopischer Atlas, <http://www.endoskopischer-atlas.de>

Abbildung 5: Duodenalkarzinom

Virtueller endoskopischer Atlas, <http://www.endoskopischer-atlas.de>

Abbildung 6: Ischämische Darmerkrankung

eMedicine, <http://emedicine.medscape.com>

Abbildung 7: Ileus

Uni Tübingen, Prometheus, www.prometheus.uni-tuebingen.de

Abbildung 8: Enteritis

<http://online-media.uni-marburg.de/radiologie/bilder/kap3/entzuendung.htm>

Abbildung 9: Mb. Crohn I

Kauffmann et al.: Radiologie 3.A., Elsevier GmbH, www.studentconsult.de

Abbildung 10: Mb. Crohn II

Kauffmann et al.: Radiologie 3.A., Elsevier GmbH, www.studentconsult.de

Abbildung 11: Mb. Crohn III

Universitätsklinik für Radiologie, Medizinische Universität Graz

Abbildung 12: Beurteilungskriterien in der Dünndarmdiagnostik

Reiser et al., Duale Reihe Radiologie, 1. Auflage, Georg Thieme 2003

Abbildung 13: Schematische Darstellung eines MRT

Kauffmann et al.: Radiologie 3.A., Elsevier GmbH, www.studentconsult.de

Abbildung 14: Magnetresonanztomographie - Hardwarekomponenten

Kauffmann et al.: Radiologie 3.A., Elsevier GmbH, www.studentconsult.de

Abbildung 15: MR- Enteroklyse

Universitätsspital Zürich, <http://www.radiologie.unispital.ch>

Abbildung 16: Diagramm

Christina Pressl

Abbildung 17: Divertikulitis

Kauffmann et al.: Radiologie 3.A., Elsevier GmbH, www.studentkonsult.de

Abbildung 18: Colitis ulcerosa

Kauffmann et al.: Radiologie 3.A., Elsevier GmbH, www.studentkonsult.de

Abbildung 19: Colitis ulcerosa

Thomas C. Lauenstein

Abbildung 20: Differentialdiagnose Divertikulitis vs. Polyp

www.siemens.com/healthcare

Abbildung 21: Abgrenzungskriterien von Polypen und Divertikeln

Reiser et al., Duale Reihe Radiologie, 1. Auflage, Georg Thieme 2003

Abbildung 22: Kolonpolyp

Kauffmann et al.: Radiologie 3.A., Elsevier GmbH, www.studentkonsult.de

Abbildung 23: Kolorektales Karzinom

Kauffmann et al.: Radiologie 3.A., Elsevier GmbH, www.studentkonsult.de

Abbildung 24: Kolorektales Karzinom

Kauffmann et al.: Radiologie 3.A., Elsevier GmbH, www.studentkonsult.de

Abbildung 25: Irrigographie

Kauffmann et al.: Radiologie 3.A., Elsevier GmbH, www.studentkonsult.de

Abbildung 26: MR – Enterographie

Kauffmann et al.: Radiologie 3.A., Elsevier GmbH, www.studentkonsult.de

Abbildung 27: Bildakquisition bei Schnittbildverfahren

Kauffmann et al.: Radiologie 3.A., Elsevier GmbH, www.studentkonsult.de

Abbildung 28: Beziehung zwischen Voxeln und Pixeln

Kauffmann et al.: Radiologie 3.A., Elsevier GmbH, www.studentkonsult.de

Abbildung 29: Computertomograph

Kauffmann et al.: Radiologie 3.A., Elsevier GmbH, www.studentkonsult.de

Abbildung 30: CT- Colonographie

Kauffmann et al.: Radiologie 3.A., Elsevier GmbH, www.studentkonsult.de

Abbildung 31: CT- Colonographie Diagnosekriterien

Courtesy of Dr.Thomas Mang, Vienna

Abbildung 32: Natürliche Strahlenexposition

http://www99.mh-hannover.de/kliniken/radiologie/bilder/patienten/str_nat.jpg

Abbildung 33: Mittlere effektive Strahlendosis

<http://www.um.baden-wuerttemberg.de/servlet/is/16229/1.6.gif>

Abbildung 34: Chromoendoskopie

www.aerztezeitung.de/medizin/krankheiten/krebs/kolorektales-karzinom

Abbildung 35: Narrow Band Imaging

http://www.gesundheit.com/gc_detail_11_gc24110611.html

Tabellenverzeichnis

Tabelle 1: Radiologische Untersuchungstechniken des Dünndarms

Kauffmann et al.: Radiologie, 3. Auflage

Tabelle 2: Radiologische Untersuchungstechniken des Kolon

Kauffmann et al.: Radiologie, 3. Auflage

Einleitung

Darmerkrankungen haben in den letzten Jahren stark an Bedeutung zugenommen. Durch die verbesserte Diagnostik können heute chronisch entzündliche Darmerkrankungen, wie auch viele maligne Tumoren frühzeitig erkannt, mit speziellen Schemata behandelt und in vielen Fällen gut kontrolliert und oft sogar geheilt werden. Laut einem Beitrag über chronisch entzündliche Darmerkrankungen im Ärzte Magazin Sonderheft 02/2008 stellen die chronisch entzündlichen Darmerkrankungen ein immer häufiger werdendes gesundheitliches Problem unserer Gesellschaft dar. Morbus Crohn und Colitis Ulcerosa, die Vertreter der chronisch entzündlichen Darmerkrankungen können heute rasch diagnostiziert werden und sind auch relativ gut behandelbar.

Meine Arbeit beleuchtet die häufigsten Krankheitsbilder und verschafft Überblick über alte sowie neue Diagnoseverfahren.

Zu Beginn meiner Arbeit findet sich eine Abhandlung der Hauptkrankheitsentitäten von Dünn- und Dickdarm. Hierzu zählen zum Beispiel das Dünndarmcarzinoid, die chronisch entzündlichen Darmerkrankungen, wie Mb. Crohn und Colitis ulcerosa, Dickdarmpolypen oder das Kolonkarzinom.

In weiterer Folge werden die jeweiligen Untersuchungsmethoden beleuchtet, Vorteile, Nachteile, wie auch Sensitivität und Spezifität erarbeitet.

Die radiologische Darmdiagnostik hat sich im Laufe der Zeit rasant entwickelt. Das Spektrum reicht von den Doppelkontrastmethoden für Dünn- und Dickdarm, bis hin zu modernsten non- invasiven Methoden, wie der CT- Colonographie und den MR Verfahren zur Darstellung von Dünn- und Dickdarm.

Kurze bildhafte Beispiele zu den einzelnen Methoden und Erkrankungen sollen zu gutem und umfangreichen Verständnis dieses Themas beitragen.

Im Ausblick der Arbeit findet sich eine Stellungnahme in Hinblick auf eine Risiko-Nutzenabwägung der heute gängigsten radiologischen Methoden in der Darmdiagnostik.

Gegenstand des Schlussthemas wird die mögliche Zukunft der modernen nicht-invasiven radiologischen Darmuntersuchungstechniken sein.

1 Der Dünndarm

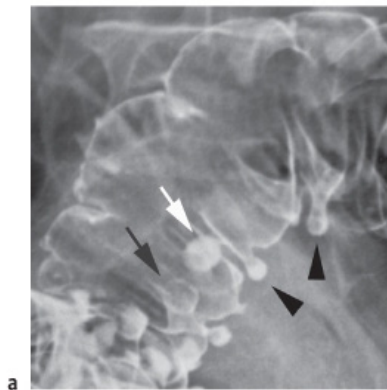
Der Dünndarm ist in der Reihenfolge der Lokalisationshäufigkeit von Darmerkrankungen hinter dem Dickdarm einzureihen. Jedoch darf keinesfalls die Wichtigkeit, diesen Darmabschnitt genauestens zu beurteilen, außer Acht gelassen werden.

Neben Dünndarmdivertikeln und -ulcera, können auch Zöliakie, der Dünndarmileus, ischämische Darmerkrankungen, Mb. Crohn, sowie manchmal auch Sonderformen einer Colitis ulcerosa und Dünndarmtumoren, mit Hilfe radiologischer Untersuchungsmethoden detektiert werden. Die jeweilig indizierten radiologischen Untersuchungen leisten wichtige Beiträge zur Diagnosefindung oder fungieren als Werkzeug zur Diagnosesicherung.

1.1 Erkrankungen des Dünndarms

1.1.1 Dünndarmdivertikel

Dünndarmdivertikel sind genuine oder erworbene Ausstülpungen der Dünndarmwand. Erworbene Divertikel treten am häufigsten an der konkaven Mesenterialseite auf. Sie sind oft multipel und vorwiegend im oberen Jejunum zu finden. Als Prädilektionsstelle gelten die Vasa recta der Mesenterialgefäße.¹



Kauffmann et al.: Radiologie, 3.A. © Elsevier GmbH. www.studentconsult.de

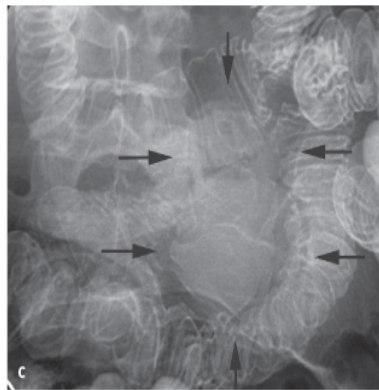
Abbildung 1: **Divertikulose**

Die Doppelkontrastaufnahme des Sigmas zeigt mehrere runde bis ovale sackförmige Ausstülpungen der Kolonwand. Tangential getroffen projizieren sie sich außerhalb des Darmlumens (Pfeilspitzen). En face getroffen stellen sich die Aussackungen der Kolonwand homogen kontrastiert (weißer Pfeil) oder bei Luftbesatz mit einem äußeren weißen, scharf begrenzten Randwall dar (schwarzer Pfeil).

¹Vgl. Reiser [Duale Reihe Radiologie] S. 457.

Das Meckel- Divertikel stellt als eines der angeborenen Divertikel eine Sonderform dar. Es entsteht, wenn der Ductus omphaloentericus nicht vollständig rückgebildet wird und ist im Ileum, gegenüber der mesenterialen Darmwand, in oralseitigem Abstand von 40-50 cm zur Bauhin'schen Klappe und mit einer Länge von 2-8 cm zu finden.

Zur Diagnostik dienen die Sonographie sowie die Dünndarmuntersuchung nach Sellink, für welche als Synonym auch der Begriff des Enteroklysmas verwendet wird.



Kauffmann et al.: Radiologie, 3.A. © Elsevier GmbH. www.studentconsult.de

Abbildung 2: **Meckeldivertikel**

Das Enteroklyσμα zeigt eine umschriebene, kontrastierte Aussackung des Ileums (Pfeile).

Auch die CT- Untersuchung kann zur Abbildung eines Dünndarmdivertikels herangezogen werden, stellt jedoch keine verlässliche Untersuchungsmethode dar. Gastrointestinale Blutungen im Rahmen ulzeröser Meckeldivertikel können gegebenenfalls mit der Angiographie oder Erythrozyten Pool Szintigraphie nachgewiesen werden. Die möglichen Komplikationen einer Divertikulitis wird im Kapitel 2.1 „Erkrankungen des Dickdarms“ besprochen werden, da diese typischerweise im Dickdarm vorkommen.

1.1.2 Ulcus Duodeni

Das Ulcus duodeni ist ein Substanzdefekt, der am Bulbus duodeni zu finden ist und über die Schleimhaut hinaus, bis mindestens in die Lamina muscularis mucosae reicht.² Als Diagnostikmethode der ersten Wahl steht die Endoskopie zur Verfügung. Kann eine Endoskopie nicht durchgeführt werden, stellt das

²Vgl. Reiser [Duale Reihe Radiologie] S. 459.

Magenröntgen eine Alternative dar. Die CT- Untersuchung kann bei klinisch kompliziertem Verlauf eingesetzt werden.

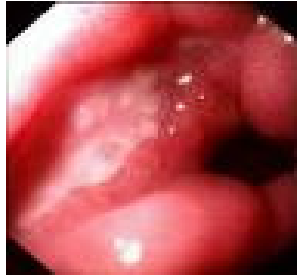

Abbildung 3: **Ulcus duodeni**

Längliches Ulcus duodeni an der Bulbusvorderwand mit einer unter dem Schleimhautniveau liegenden Ulzeration und erhöhtem Randwall. Der Grund des Ulkus ist teilweise mit Fibrin bedeckt.

1.1.3 Zöliakie

Die Zöliakie oder auch Sprue genannt, führt durch Unverträglichkeitsreaktionen gegen das Getreideprotein Gluten zu schweren Schäden der Dünndarmschleimhaut. Am stärksten sind die proximalen Dünndarmschlingen, Duodenum und Jejunum betroffen. Hier stellt die Dünndarmuntersuchung nach Sellink die bevorzugte radiologische Untersuchungsmethode dar. Besonders auffallend bei Vorliegen der Erkrankung sind die beschleunigte Passage und die eingeschränkte Anhaftung des Kontrastmittels an der Darmwand, was zu dem typisch feingranulär gezeichneten und schummrig imponierenden Bild im Doppelkontrast führt. Weiters bilden sich dilatierte und manchmal, bei Vorliegen eines paralytischen Ileus, gasgefüllte Dünndarmschlingen. Das Gesamtbild im Dünndarmdoppelkontrast wird aufgrund seiner Ähnlichkeit mit einer ausgedrückten Zahnpastatube als „moulage sign“ bezeichnet.

Eine Dünndarmbiopsie mit Histologie führt zur Diagnosesicherung.

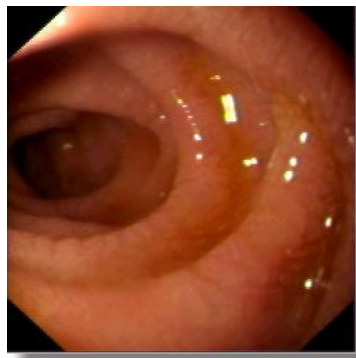

Abbildung 4: Endoskopisches Bild einer **Zöliakie**
Makroskopisch fällt eine unruhige Schleimhautstruktur auf.

1.1.4 Dünndarmtumoren

Maligne Dünndarmtumoren sind mit einer Häufigkeit von weniger als ein Prozent aller malignen Darmtumoren sehr selten. Rund 20% dieser seltenen Dünndarmtumoren sind im Duodenum zu finden. Unter den gutartigen Tumoren werden Leiomyome am häufigsten, gefolgt von Lipomen und Hämangiomen gefunden. Zu den malignen Tumoren des Dünndarms zählen die Adenokarzinome, die GIST und das maligne Lymphom.³ Zur Diagnose stehen die Endoskopie, wie auch die Dünndarmuntersuchung nach Sellink und die Computertomographie zur Verfügung.

Maligne Dünndarmtumoren imponieren in der Dünndarmdoppelkontrastmethode meist als KM- Aussparungen. In späteren Stadien kann es auch zu Stenosen und prästenotischen Dilatationen kommen.

Bei Vorliegen eines malignen Lymphoms kommt es zu einer Verdickung der Schleimhautfalten und der Darmwand.

In der CT imponieren maligne Dünndarmtumoren durch ein Wandödem oder eine Aufweitung der proximalen Schlingen. Eine gleichzeitige Darmwandverdickung gibt weitere Hinweise auf die Malignität des Tumors.

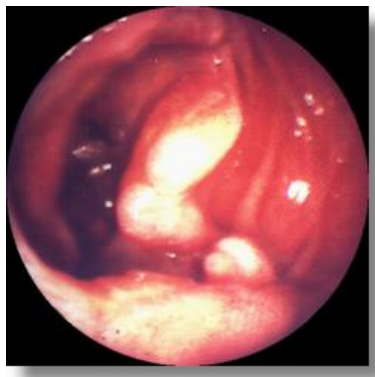

Abbildung 5: Endoskopisches Bild eines **Duodenalkarzinoms**
Von rechts und dorsal wächst ein exophytischer Tumor in das mittlere Doudenum hinein.
Histologisch ergibt sich der seltene Befund eines Duodenalkarzinoms.

1.1.5 Ischämische Darmerkrankungen

Die ischämischen Darmerkrankungen, die sowohl den Dünndarm wie auch den Dickdarm betreffen, können als akute oder chronische Durchblutungsstörungen auftreten. Als Risikofaktoren gelten hohes Alter, Diabetes mellitus sowie die KHK.

³Vgl. Feuerbach [Handbuch diagnostische Radiologie] S. 166.

Eine Ischämie kann als eine Folge der Arteriosklerose oder auch nach Operationen auftreten. Bei akuter Symptomatik ist rasches Vorgehen in der Diagnosestellung für das Outcome des Patienten entscheidend. In der radiologischen Diagnostik ist die CT-Angiographie der Aorta abdominalis und ihrer Viszeralarterien die Methode der Wahl, da mit dieser Methode die Arteria mesenterica superior direkt dargestellt werden kann und weiters die Kontrastmittelaufnahme der Darmwand beurteilt werden kann. Die Abdomenübersichtsaufnahme ermöglicht die Diagnose eines im Rahmen der Ischämie aufgetretenen paralytischen Ileus. Die Sonographie und das Enteroklysma haben keinen wesentlichen Stellenwert.

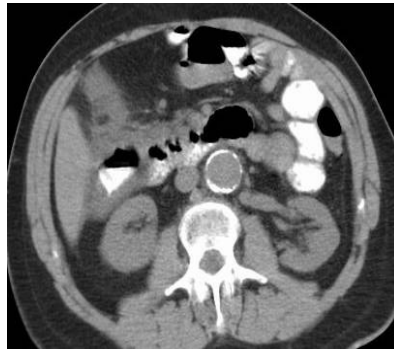


Abbildung 6: Ischämische Darmerkrankung

In der CT- Untersuchung, Wandverdickungen am Colon ascendens und an der Flexura coli dextra (hepatica).

1.1.6 Ileus

Der Ileus kommt sowohl im Dünndarm, als auch im Dickdarm vor. „Per definitionem handelt es sich um einen mechanischen oder funktionellen Darmverschluss mit vital bedrohlicher Unterbrechung der Darmpassage, bedingt durch eine Verengung oder Verlegung der Darmlichtung oder durch eine Darmlähmung.“⁴

In Abhängigkeit der Verschlusslokalisation können ein hoher, Duodenal- oder Dünndarmileus und ein tiefer, Dickdarmileus unterschieden werden.

In der radiologischen Diagnostik steht die Abdomenübersichtsaufnahme an erster Stelle, gefolgt von der Computertomographie. Mit der KM- Passage kann ein Subileus weiter abgeklärt werden. Anhand des morphologischen Bildes in der

⁴Reiser [Duale Reihe Radiologie] S. 472.

Abdomenübersicht und der Linksseitenlage, kann der paralytische Ileus vom mechanischen Ileus abgegrenzt werden.

Im Gegensatz zu dem Bild eines mechanischen Ileus, zeigen sich bei einem paralytischen Ileus stehende und geblähte Darmschlingen. Die im Falle des paralytischen Ileus entstandenen Luft-Flüssigkeits-Spiegel befinden sich in annähernd gleicher Höhe.

Bei Vorliegen eines mechanischen Ileus finden sich die Luft-Flüssigkeits-Spiegel in unterschiedlichen Höhen. Je nach Verteilungsmuster kann letztlich noch auf die Verschlusslokalisation geschlossen werden.

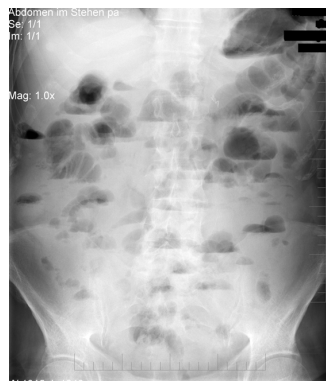

Abbildung 7: Ileus

Dickdarmileus mit geblähten Darmabschnitten und Flüssigkeitsspiegeln.

Die Dünndarmuntersuchung nach Sellink bietet bei Invagination oder Volvulus, besonders bei Kleinkindern, eine gute Diagnostik und Therapiemöglichkeit.

1.1.7 Enteritis

Als Enteritis bezeichnet man eine Entzündung des Dünndarms. Betrifft die Entzündung zusätzlich den Dickdarm nennt man dies Enterokolitis. Ursachen für Entzündungen des Darms können Viren oder Bakterien sein. Hier kann eine Vermehrung der natürlichen Darmbakterien oder aber auch eine Infektion durch normalerweise nicht in der Darmschleimhaut vorkommende Keime, wie Rotaviren oder Enteroviren, durch eine Infektion mit Salmonellen oder anderen Bakterien, als Ursache zu Grunde liegen. Allergien, aber auch milde Vergiftungen können entzündliche Darmveränderungen hervorrufen. Im Zuge einer Strahlentherapie im Bereich des Darms treten Darmentzündungen als lokale Nebenwirkung auf. Die Strahlenempfindlichkeit des Gastrointestinaltrakts nimmt vom Magen her nach

aboral bis zum Rektum hin ab. Die Strahlenenteritis ist eine akute Mukositis, die in eine chronische Enteritis übergehen kann.

Im Radiologischen Bild zeigt sich eine Enteritis als eine entzündliche Veränderung der betroffenen Darmwandabschnitte. Typische Entzündungszeichen, Faltenverdickung sowie herabgesetzter Wandbeschlag, Lymphadenopathien und Hyperperistaltik sind an den veränderten Abschnitten zu finden.



Abbildung 8: **Enteritis**
Strahlenenteritis mit verdickten Schleimhautfalten.

1.1.8 Chronisch entzündliche Darmerkrankungen

Chronisch entzündliche Darmerkrankungen, wie Mb. Crohn und Colitis ulcerosa, können mit individuellem Befallsmuster den Dünndarm oder den Dickdarm, oder auch beide Teile des Darms befallen. Sie sind in Österreich keine Seltenheit und während die Colitis ulcerosa mit einer Inzidenz von 10- 15 Neuerkrankungen/ 100.000 relativ stabil bleibt, steigt die Zahl der Mb. Crohn Neuerkrankungen deutlich an. Die Anzahl der Patienten im stationären Bereich ist in den vergangenen 15 Jahren um 270% gestiegen, im Jahr 2005 wurden 8.722 Patienten stationär behandelt. Berechnungen aus dem Jahr 2008 lassen auf eine Prävalenz von 60.000 bis 80.000 CED Patienten in Österreich schließen.⁵

In der Liste der diagnostischen Schritte muss einmal mehr die Koloskopie an erste Stelle gereiht werden. Eine Kapselendoskopie wird nur bei bestimmten

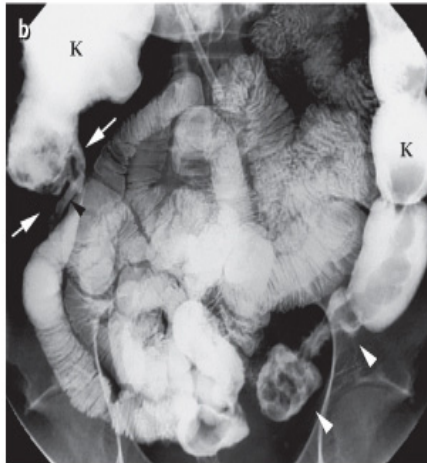
⁵Vgl. Reinisch [Chronisch entzündliche Darmerkrankungen] S. 24.

Fragestellungen veranlasst. Enteroklysma, CT- und MR- Untersuchung können vor allem bei Erstmanifestation oder dem Verdacht auf Komplikationen, wie Fisteln und Abszessen hilfreich sein. Hier ist besonders die Methode des MR-Enteroklysmas zu erwähnen. Wegen der fehlenden Strahlenbelastung und guten Sensitivität ist diese Methode zu fördern. Bei klinischem Verdacht auf Fistelbildungen im Rectalbereich und zur Diagnostik von perianalen Prozessen sollte eine MR- Untersuchung des Beckenbodens veranlasst werden. Die Sonographie spielt natürlich, wie bei allen Beschwerden des Bauchraumes, eine bedeutende Rolle. In erster Linie vor allem, um andere Ursachen der intestinalen Beschwerden auszuschliessen.

1.1.8.1 Morbus Crohn

Der Mb. Crohn ist eine segmental, meist im Bereich des terminalen Ileums auftretende chronische Entzündung aller Darmwandschichten. Die Erkrankung kann aber den gesamten Gastrointestinaltrakt betreffen, die Ätiologie ist ungeklärt. Ein immunologisches Geschehen wird aufgrund der häufigen Assoziationen mit anderen autoimmunologischen Krankheitsbildern, wie Osteoarthropathien oder der Iridozyklitis, angenommen.

Die Dünndarmuntersuchung nach Sellink zeigt eine Abnahme und Verbreiterung des Kercking- Faltenreliefs, eine Konturunschärfe der KM- Säule, sowie eine Elastizitätsminderung der Darmwand. Typisch für das Bild eines Mb. Crohn ist der segmentale Befall der Darmschleimhaut. Sogenannte Skip lesions helfen die Hauptdifferentialdiagnose „Colitis ulcerosa“ auszuklammern. Das Bild des Pflastersteinreliefs entsteht durch eben diese Skip lesions, dem Wechsel zwischen gesunder und ulzerativ, ödematös veränderter, befallener Schleimhaut sowie den vergrößerten Lymphfollikeln. Fissuren und Ulzerationen sind ebenso typisch für das Krankheitsbild des Mb. Crohn und führen zu meist asymmetrischen Nischen, auch Kragenknopfulzera genannt und Taschen, welche auch als Pseudodivertikel bezeichnet werden. Ausserdem kommt es zu knötchenförmigen Defekten, die man als Pseudopolypen beschreibt. Diese Schleimhautveränderungen betreffen nicht die gesamte Darmzirkumferenz und sind meist mesenterialseitig betont. Im Laufe der Erkrankung kommt es an eben diesen Stellen dazu, dass sich der Mesenterialansatz verkürzt und erstarrt, was als sog. Omega- Zeichen imponiert.



Kauffmann et al.: Radiologie, 3.A. © Elsevier GmbH. www.studentconsult.de

Abbildung 9: Mb. Crohn I

Enteroklyisma mit starken entzündlichen Veränderungen des terminalen Ileums (weiße Pfeile), einer interenterischen Fistel (schwarze Pfeilspitze) und einer ausgeprägten Pankolitis (K). Die Haustrierung des Kolons ist aufgehoben, der Kolonrahmen geschrumpft. Im Doppelkontrast sind segmentale Kolonstenosen (weiße Pfeilspitzen) als sog. Skip lesions sichtbar.

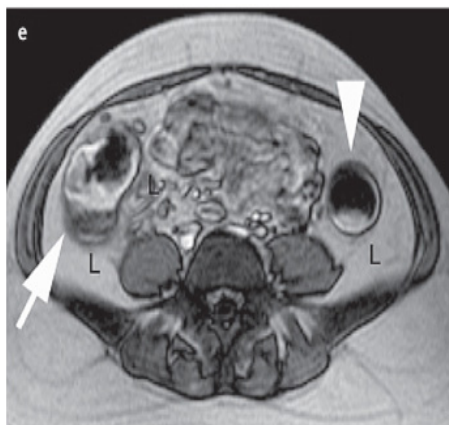
In der Spätphase der Erkrankung bilden sich Fibrosen und Fibrosklerosen der befallenen Darmabschnitte und des benachbarten Gewebes. Man kann eine Distanzierung und Verdrängung der gesunden Darmschlingen durch die verdickte Mesenterialwurzel und deren Impression durch Konglomerattumoren erkennen.

In der ausgebrannten Phase imponiert in der Kontrastuntersuchung ein starres und verkürztes Darmrohr. Die entstandenen irreversiblen Stenosen führen zu Passagebehinderungen und poststenotischer Darmdilatation.

Bei einem Befall des Colons zeigt sich in der Bariumdoppelkontrastuntersuchung das so genannte „string sign“, eng gestellte Segmente in den befallenen Bereichen.

Die CT- Untersuchung hat in Hinblick auf die diagnostische Abklärung von Komplikationen einen hohen Stellenwert. So können Konglomerattumoren, welche sich auf dem Boden fuchsbauartiger Fistelgänge bilden, Abszesse und ausgedehnte Wandverdickungen sicher nachgewiesen und im klinischen Verlauf und unter Therapie kontrolliert werden.⁶ Ausserdem typisch für den Mb. Crohn ist die postentzündliche Vermehrung des Fettgewebes, eine Lipomatose um die betroffenen Darmsegmente.

⁶Reiser [Duale Reihe Radiologie] S. 464.



Kauffmann et al.: Radiologie, 3.A. © Elsevier GmbH. www.studentconsult.de

Abbildung 10: Mb. Crohn II

Die Hydro-MRT weist auf den T₁-gewichteten, kontrastgestützten Aufnahmen das entzündlich veränderte terminale Ileum und Zäkum nach. Es findet sich eine deutlich verdickte, vermehrt Kontrastmittel aufnehmende Darmwand als Hinweis auf einen hochfloriden entzündlichen Prozess. Zudem ist die für den Mb. Crohn typische Lipomatose, d.h. die Vermehrung des Fettgewebes um den entzündlich veränderten Darm, sichtbar (L). Mit angeschnitten ist das Colon descendens (▶), das zwar in der Umgebung eine deutliche Lipomatose, jedoch nur eine geringe Wandverdickung und Kontrastmittelaufnahme erkennen lässt. Dies ist Hinweis darauf, dass die entzündliche Aktivität im Colon descendens zu jenem Zeitpunkt gering ist.

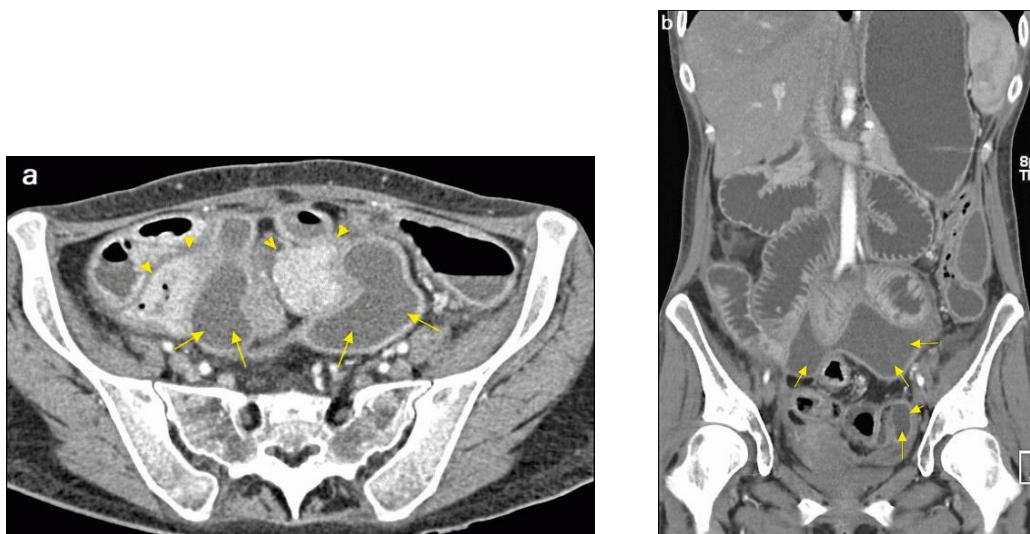


Abbildung 11: Mb. Crohn III

CT – Enteroklysmal Abszessformation zwischen den Darmschlingen bei Mb. Crohn.

1.1.8.2 Colitis ulcerosa

Die Colitis ulcerosa ist eine, meist im Rectum beginnende, vorwiegend den Dickdarm befallende Erkrankung und nur in seltenen Fällen in Teilen des Dünndarms zu finden. Aus diesem Grund wird die Erkrankung im Kapitel 2.1 „Erkrankungen des Dickdarms“ behandelt.

1.2 Dünndarmdiagnostik

Im Kapitel 1.2 Dünndarmdiagnostik sollen alle zur Verfügung stehenden Untersuchungsmethoden kurz beleuchtet und das Wesentliche zur jeweiligen Untersuchung in Tabelle 1 aufgezeigt werden.

Tabelle 1 verschafft Überblick über alle zur Verfügung stehenden Untersuchungsmethoden in der Dünndarmdiagnostik.

Tabelle 1: Radiologische Untersuchungstechniken des Dünndarms

Untersuchung	Technische Durchführung	Bedeutung und Grenzen
Endoskopie	als Koloskopie mit Intubation des terminalen Ileums	begrenzt auf terminales Ileum: wichtig in der Diagnostik des Mb. Crohn Biopsie sowie Polypabtragung möglich!
Röntgen Abdomenübersicht nativ	im Stehen oder in Linksseitenlage	wichtig bei Verdacht auf Ileus oder Perforation, sonst keine Bedeutung
Sonographie	als transabdominale Sonographie mit 3,5- und 5-MHz-Schallköpfen	hohe Bedeutung bei der Darstellung freier Flüssigkeit, in Grenzen auch freier Luft, sowie von entzündlichen Wandveränderungen, z.B. bei Mb. Crohn und interenterischen Abszessen

<p>Enteroklysma (Dünndarmdoppelkontrast)</p>	<p>Bariumsuspension und 0,5%ige Methylzelluloselösung über Dünndarmsonde Zielaufnahmen in mehreren zeitlich versetzten Phasen</p>	<p>wichtig bei der Suche nach Stenosen des Dünndarms durch Briden (Verwachsungen), Tumoren oder entzündlichen Wandveränderungen (z.B. Mb. Crohn); manchmal gelingt der Nachweis interenterischer Fisteln bei Mb. Crohn; eignet sich weniger gut zur Darstellung von Begleitprozessen (z.B. Abszessen); Einsatz auch bei Malabsorptionssyndrom</p>
<p>Fraktionierte Dünndarmpassage (Magen-Darm-Passage)</p>	<p>orale Kontrastmittelgabe mit Verfolgung</p>	<p>Lokalisationsdiagnostik von Stenosen in Notfallsituationen und Dichtigkeitsprüfung von Darmanastomosen (nur mit wasserlöslichem Kontrastmittel); Bestimmung der Passagezeit. Als elektive Untersuchungsmethode des Dünndarms ist das Enteroklysma grundsätzlich vorzuziehen.</p>
<p>Computertomographie</p>	<p>Nach peroraler Verabreichung eines wasserlöslichen, jodhaltigen Kontrastmittel oder evtl. mit Hilfe einer Dünndarmsonde (CT-Enteroklysma)</p>	<p>weiterführende Diagnostik des Mb. Crohn, insbesondere bei komplizierten Verläufen; bei Dünndarmtumoren zum Staging; bei mesenterialen Prozessen Cave: Strahlenbelastung!</p>

CT-Angiographie	CT-Angiographie löst die Katheterangiographie der Viszeralarterien zunehmend ab.	Die CT-Angiographie ist die Methode der Wahl zur Darstellung einer Mesenterialarterienembolie; häufig auch zur Lokalisation von Hb-wirksamen Darmblutungen eingesetzt
Magnetresonanztomographie	als MR-Enterographie / MR-Enteroklysma und/oder Becken-MRT	weiterführende Diagnostik des Mb. Crohn; dient der Ausschlussdiagnose und bei komplizierten Verläufen dem Staging; besondere Bedeutung in Kombination mit der MRT des kleinen Beckens zum Nachweis perianaler Fisteln/Abszesse; Diagnostik und Staging von Dünndarntumoren
Katheterangiographie	grundsätzlich in DSA-Technik	Lokalisation von Blutungsquellen bei akuter gastrointestinaler Blutung Diagnostik der peripheren Mesenterialarterienembolie
Szintigraphie	^{99m} Tc-Pertechnetat („MECKEL-Scan“) ^{99m} Tc-markierte autologe Erythrozyten (Blut-pool-Szintigraphie, „Ery-Scan“).	Nicht-invasives Nachweisverfahren bei Meckel-Divertikel, hoch empfindliches Verfahren zum Nachweis und zur groben Lokalisationsdiagnostik von Blutungen im unteren Gastrointestinaltrakt vor Angiographie, falls die klinische Dringlichkeit es zulässt
Miniaturisierte Kamera	Kamera wird geschluckt und dokumentiert Schleimhautprozesse während der Darmpassage	Stellenwert bisher nicht gesichert, aufwändig Cave: Stenosen!

1.2.1 Enteroklysma (Dünndarmdoppelkontrast)

Die Dünndarmdoppelkontrastmethode oder auch Dünndarmuntersuchung nach Sellink genannt, dient zur diagnostischen Abklärung des gesamten Dünndarms. In erster Linie dient das Enteroklysma nach Sellink zur Abklärung chronisch entzündlicher Darmerkrankungen. Zur Kontrastierung des Magen- Darm- Traktes wird vorwiegend Bariumsulfat verwendet. Dieses wird in einer wässrigen Suspension appliziert, welche je nach Verwendungszweck, 1- 2g Barium enthält. Bariumsulfat ist schwer löslich und bildet mit der wässrigen Suspension eine schlammige Masse. Es handelt sich bei diesem Kontrastmittel um eine nicht resorbierbare und nicht verstoffwechselbare Substanz, welche den Körper " per vias naturalis" verlässt. Um eine gleichmäßige Benetzung der Darmschleimhaut zu gewährleisten, werden oberflächenaktive Substanzen zugesetzt, welche als Stabilisatoren dienen. Dies ermöglicht, auch feinste Reliefveränderungen im Millimeterbereich sichtbar zu machen.

Um das Bild eines Doppelkontrastes zu erhalten wird zusätzlich zu dem positiven Bariumkontrastmittel, als negatives Pendant Methylzellulose in den Darm eingebracht. Dies ermöglicht eine bessere Entfaltung der Darmschleimhaut sowie eine exaktere Darstellung der zu untersuchenden Gebiete.

Die Nebenwirkungen dieser Untersuchungsmethode sind in der Regel mild. Gelegentlich klagen Patienten über Durchfall. Die Möglichkeit einer Kontrastmittelallergie spielt in diesem Falle keine allzu große Rolle, da das Kontrastmittel bei der Untersuchung nicht i.v. injiziert wird.

Bei Patienten, die an chronischer Obstipation leiden, kann es dazu kommen, dass Kontrastmittelreste zu lange im Kolon verweilen und sich zu Steinen formen.

Bei der Dünndarmdoppelkontrasttechnik wird der Schleimhautbeschlag durch die medikamentöse Beeinflussung der natürlichen Peristaltik verbessert.

Im Falle einer drohenden Perforation des Darms ist die Applikation von Barium kontraindiziert. Der Austritt des Bariumsulfats in die freie Bauchhöhle kann schwere toxisch- entzündliche Reaktionen hervorrufen und so zu der gefährlichen Barium-Peritonitis führen. In solchen Fällen können alternativ jodhaltige, wasserlösliche Kontrastmittel verabreicht werden. Im Falle eines Austritts dieser Substanzen in die freie Bauchhöhle sind keine schwerwiegenden Nebenwirkungen zu erwarten.

Vorgehen

Für die Untersuchung ist eine Darmentleerung mit einem Abführmittel (z.B.: mit X-Prep.), sowie eine 24-stündige Nahrungskarenz erforderlich. Über eine Dünndarmsonde, welche unter Röntgenkontrolle antegrad über Mund oder Nase bis zum Treitz- Band vorgeschoben wird, wird eine Bariumsulfat- Suspension (ca. 200 – 700 ml) gefolgt von einer Methylzelluloselösung (ca. 500 – 2000 ml) appliziert. Durch die zusätzliche Gabe der Methylzelluloselösung kommt es zu einer Verdünnung des Bariumsulfates , was zum typischen Bild eines zarten, dünnen Kontrastmittelbeschlags der Dünndarmoberfläche führt. Die Einlaufgeschwindigkeit des Kontrastmittels sollte ungefähr 70 – 140 ml/min betragen. Abschnittsweise kann der Dünndarm mit dieser Methode anfangs im Mono- und anschließend im Doppelkontrast beurteilt werden. Bei Amotilität des Darms muss dem Patienten Metoclopramid (z.B. Paspertin) verabreicht werden. Im Falle einer verstärkten Peristaltik sollte Butylscopolamin (z.B. Buscopan) i.v. injiziert werden.

Beurteilung

Das Hauptaugenmerk in der Beurteilung des Dünndarms mittels der Dünndarmdoppelkontrastuntersuchung liegt bei Lumenweite und Wanddicke der Dünndarmabschnitte.

- Der Lumendurchmesser sollte im Jejunum 4,5 cm nicht überschreiten. In Richtung Ileum verjüngt er sich bis auf 3 cm. Die Darmwanddicke sollte an einem über 4 cm parallel verlaufenden Darmwandabschnitt gemessen werden. Die Hälfte des Abstands zwischen den beiden Außenkonturen sollte 2 mm nicht überschreiten. Weiters muss das Faltenrelief der Kerckring- Falten beurteilt werden. Im Jejunum sind die Kerckring- Falten 2 mm breit und ragen bis zu 7 mm in das Darmlumen hinein. In Richtung Ileum nehmen sie an Höhe und Breite ab. Gleichzeitig nimmt der Abstand zwischen den Falten zu. Hier kann eine Aussage zu dem so genannten Zwischenfaltenabstand getroffen werden.
- Zusätzlich müssen Füllungsdefekte, Pelotteneffekte, wie unregelmäßige Schleimhautformationen, Verziehungen und Distanzierungen der

Darmschlingen sowie Veränderungen in der Umgebung von Darmschlingen, wie zum Beispiel Fisteln und Motilitätsstörungen im Sinne von Hyper- oder Hypomotilität erfasst werden.⁷

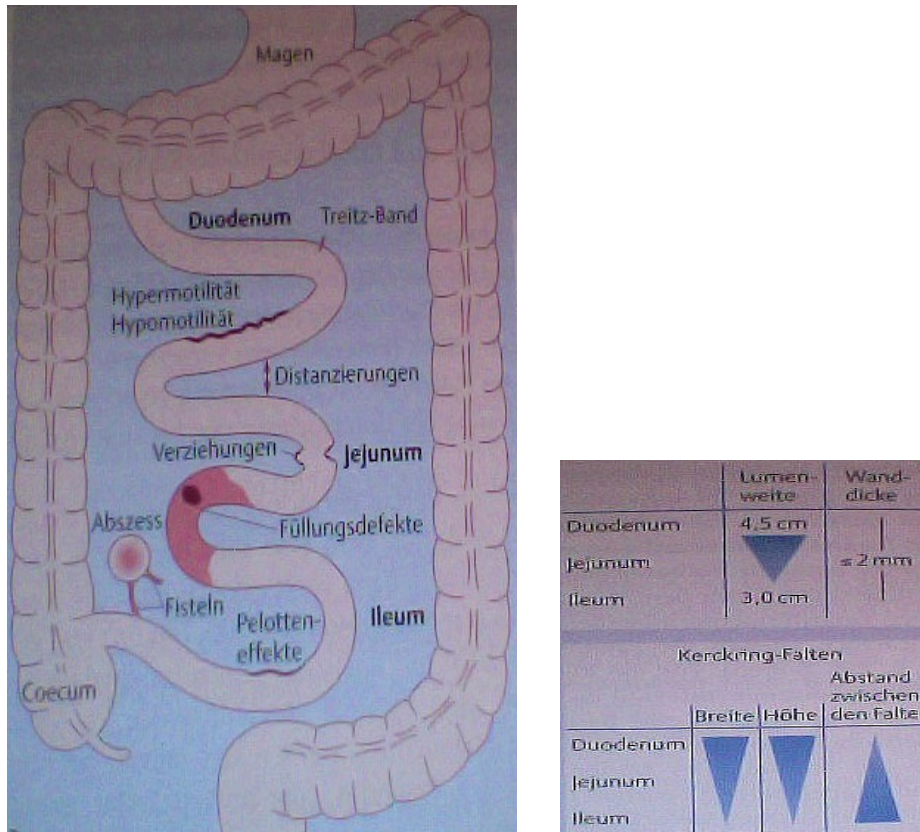


Abbildung 12: **Beurteilungskriterien in der Dünndarmdiagnostik**

Indikationen

Die Hauptindikation zum Enteroklysmastellen akut entzündliche Darmveränderungen dar. Ausdehnung und Befall einzelner Darmabschnitte können mit dieser Methode gut beurteilt, Komplikationen wie Fistelungen, Abszedierungen, Darm-Verziehungen und Stenosen erfasst werden.

Motilitätsstörungen, Divertikel und tumoröse Wandveränderungen können anhand der Dünndarmdoppelkontrastuntersuchung nach Sellink nachgewiesen und beschrieben werden.

Kontraindikationen

⁷Vgl. Reiser [Duale Reihe Radiologie] S. 442.

Der Verdacht auf das Vorliegen eines mechanischen Ileus sowie die Gefahr einer Darmwandperforation stellen die Kontraindikationen für die Dünndarmdoppelkontrastuntersuchung nach Sellink mit bariumsulfathältigem Kontrastmittel dar. Als Alternative in diesen Fällen muss, wie bereits erwähnt, auf ein wasserlösliches Kontrastmittel ausgewichen werden. Außerdem ist die Methode nicht zur präoperativen Darmdiagnostik geeignet.

1.2.2 MR- Enteroklyse

Neben der CT- Untersuchung des Dünndarms ermöglicht die MR- Enteroklyse eine genauere Beurteilung der topographisch anatomischen Lagebeziehung zu anderen Organen. Die MRT lässt eine verbesserte Gewebedifferenzierung, bei in der Regel bereits vorausgegangener CT- Untersuchung zu.

1.2.2.1 Allgemeine Einführung zur MRT

„Definition: Die Magnetresonanztomographie ist ein Verfahren zur Erzeugung von Schnittbildern in einer frei wählbaren Raumebene ohne Verwendung von Röntgenstrahlen.“⁸

Im Unterschied zur CT- Untersuchung kommen im Falle des MRTs ein starkes Magnetfeld und Hochfrequenzimpulse zur Anwendung, um die Bilder einer gewünschten Region zu erzeugen. Im Vergleich zur CT können mit Hilfe des MRTs vor allem Gewebekontraste sehr gut dargestellt werden.

Seit Anfang der 1980er Jahre wird diese Untersuchungsmethode angewandt und stellt heute einen wichtigen Bestandteil in der radiologischen Diagnostik dar. Im Laufe der Entwicklungen rund um das MRT haben sich auch 3D- Datensätze etabliert, welche als Volumendatensätze aufgezeichnet und anschließend auf unterschiedlichste Weise rekonstruiert werden können. Dies geschieht vor allem, um gezielte Fragestellungen zu beantworten.

„Die ersten physikalischen Grundlagen zur MR- Untersuchung wurden 1923 von Pauli, einem Mitbegründer der Quantentheorie, gelegt.“⁹ Seine Theorie, dass Atomkerne über ein Drehmoment und ein magnetisches Moment verfügen, wurde 1946 durch die beiden Physiker Bloch und Purcell bewiesen.

⁸Reiser [Duale Reihe Radiologie] S. 83.

⁹Kauffmann [Radiologie] S.115.

1.2.2.2 Physikalische Grundlagen

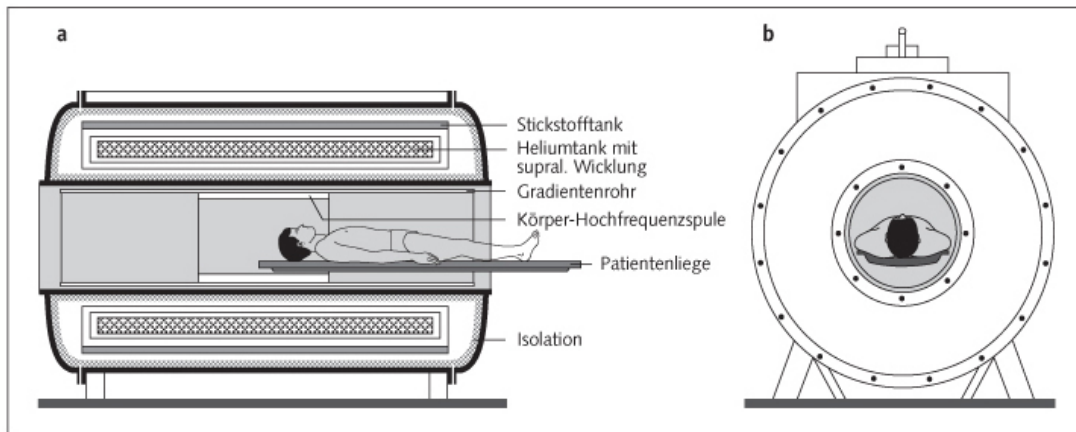
Die Technik der Magnetresonanztomographie beruht auf dem Prinzip, dass Atomkerne mit ungerader Nukleonenzahl einen Eigendrehimpuls (Kernspin) ungleich Null aufweisen. Das Wasserstoffproton (H^+), das häufigste Molekül im menschlichen Körper weist eben diese Eigenschaften auf und ermöglicht damit die Anwendung dieses physikalischen Grundsatzes zur Abbildung menschlichen Gewebes in der MRT.

Der Eigendrehimpuls lässt das Proton mit einer stoffspezifischen Geschwindigkeit um die eigene Achse drehen. So erzeugt die bewegte elektrische Ladung ihr eigenes magnetisches Dipolmoment. Werden die Protonen nun einem starken magnetischen Feld ausgesetzt, ordnen sich die zuvor in Unordnung vorliegenden magnetischen Dipole entlang der Feldlinien. Nach Abschalten des magnetischen Impulses geben die Protonen die Energie in Form eines magnetischen Impulses wieder ab, welcher schließlich gemessen und für die Bildverarbeitung verwendet wird.¹⁰

1.2.2.3 Gerätetechnik

Im Wesentlichen besteht ein Magnetresonanztomograph aus vier Hauptteilen. Dem Magneten, den Gradienten- und Hochfrequenzspulen sowie einem Rechnersystem. Die supraleitenden Magnete, welche in der Lage sind, ein für die Bildgebung ausreichend großes Magnetfeld zu erzeugen, werden mittels flüssigem Helium gekühlt, sodass ihre Temperatur nahe dem Nullpunkt gehalten wird. Dies ist notwendig, damit die in den Magnetspulen verwendeten Materialien ihren elektrischen Widerstand verlieren, was dazu führt, dass nach einer einmaligen Energiezufuhr beim „Hochfahren des Geräts“, der Stromfluss und die elektrische Feldstärke nicht mehr abnehmen.

¹⁰Vgl. Reiser [Duale Reihe Radiologie] S. 84.



Kauffmann et al.: Radiologie, 3.A. © Elsevier GmbH. www.studentconsult.de

Abbildung 13: **Schematische Darstellung eines MRT**

a) Längsschnitt b) Querschnitt

Das Hauptmagnetfeld wird im Heliumtank mittels eines widerstandsfreien Stromflusses durch die supraleitende Wicklung erzeugt. Das Gradientenrohr enthält die für die Ortskodierung notwendigen Gradienten- sowie auch die für die „Feinaussteuerung“ (Homogenisierung des Magnetfeldes) erforderlichen Shim-Spulen. Die Körper-Hochfrequenzspule ist sowohl als Sendeleuchte wie auch als Empfangsspule zu verwenden. Organspezifische Spulen, die das zu untersuchende Organ umschließen (z.B. Kopfspule) und meist nur als Empfänger dienen, sind hier nicht abgebildet.

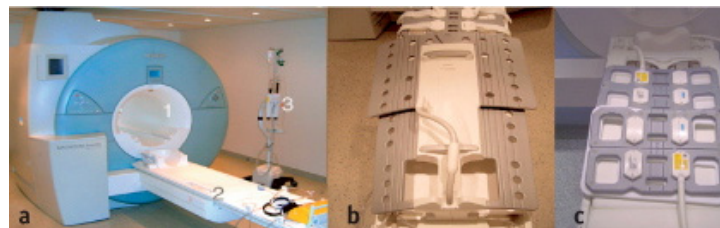


Abbildung 14: **Magnetresonanztomographie: Hardwarekomponenten**

a) Gerät (Feldstärke 1,5 Tesla). Gantry (1), Untersuchungstisch (2), Druckspritze für i.v. KM-Injektion (3).

b) Ganzkörperspule (Total Imaging Matrix, TIM; s.u. → „Technische Grundlagen“).

c) Eine der herkömmlichen Spulen (Beispiel: Körper).

Um ein dreidimensionales Bild rekonstruieren zu können, werden dem äußeren Magnetfeld während der Messsequenzen durch Gradientenspulen Magnetfelder geringerer Feldstärke in den drei Raumebenen überlagert. Die Schaltzeiten dieser Gradientenfelder liegen im Millisekundenbereich und ermöglichen die Aufzeichnung ortskodierender Daten.

Zur Signalerzeugung und zum Signalempfang werden mobile Hochfrequenzspulensysteme dicht an die abzubildende Körperoberfläche herangebracht. Die Spule nimmt die von den Protonen emittierten Signale auf und leitet sie an das Rechnersystem zur Bildrekonstruktion weiter.¹¹

¹¹Vgl. Reiser [Duale Reihe Radiologie] S. 85.

1.2.2.4 Die MR- Untersuchung des Dünndarms

Vorgehen

Die MR- Enteroklyse wird unter gadoliniumhaltiger Kontrastmittelapplikation über eine Duodenalsonde oder in Ausnahmefällen auch oral, durchgeführt.

Beurteilung

Die MR- Enteroklyse bietet heute eine gute Alternative zur konventionellen Dünndarmenteroklyse. Mittels MR- Enteroklyse ist eine umfassende Darstellung des Dünndarms, endoluminaler Prozesse sowie die Beurteilung der Darmwand und ihrer Umgebung möglich.

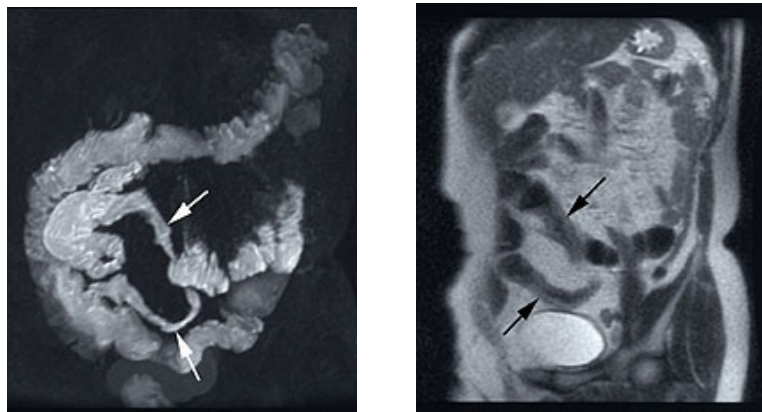


Abbildung 15: MR- Enteroklyse

MR Dünndarm nach oraler Kontrastmittelgabe bei einem Patienten mit Mb. Crohn. Aufgrund des sehr hohen Weichteilkontrastes kann im MR sowohl die Weite des Darmes (weißer Pfeil), die Darmwand selbst (schwarzer Pfeil), als auch das der Darmwand anliegende Gewebe beurteilt werden.

Indikationen

Besonders geeignet ist die Untersuchung zur Darstellung von Befall und Ausdehnung bei Mb. Crohn und Colitis ulcerosa.

Kontraindikation

Als Kontraindikationen sind alle Gegenanzeigen, welche für die MR- Untersuchung generell gelten, aufzulisten. Herzschrittmacher und Cochleaimplantate stellen zwei absolute Kontraindikationen für die Durchführung einer Magnetresonanztomographie dar. Als relative Kontraindikationen sind künstliche Herzklappen, Clips und Kava- Schirme aus bestimmten Materialien sowie Metallsplitter oder Metallteile im Körper, wie auch eine Frühschwangerschaft

zu nennen. Kontraindikation für die Verabreichung eines MR- Kontrastmittels ist die hochgradige Niereninsuffizienz.

1.2.3 Vergleich:Konventionelles Enteroklysmata versus MR- Enteroklyse

Eine Studie der Universität Ulm aus dem Jahr 1998, welche mit 60 bereits diagnostizierten Mb. Crohn Patienten, im Alter von 17 – 72 Jahren durchgeführt wurde, brachte Aufschluss über diese Fragestellung. Ziel der Untersuchung war die Korrelation der Befunde von Enteroklyse und MRT bei Patienten mit bekanntem Mb. Crohn nach Optimierung der Darmkontrastierung. Ferner wurde untersucht, ob die MRT Zusatzinformationen zur Enteroklyse liefern kann.

Die Patienten wurden zunächst einer Enteroklyse in konventioneller Technik unterzogen, bei der ein methylzellulosehaltiges Kontrastmittel in einer Mischung von 1:10 in Kombination mit einem positiven oralen MR- Kontrastmittel zugesetzt wurde. Danach erfolgte die MRT unter Verwendung von T1- und T2- gewichteten Sequenzen (Flash 2D vor und nach i. v. Gd-DTPA bzw. TSE) in Atemanhaltetechnik, in koronarer und axialer Schnittführung.

Es konnte gezeigt werden, dass die in der Enteroklyse nachweisbaren Schleimhautveränderungen und Stenosenlängen einer nachweisbaren Darmwandverdickung bzw. Stenose in der MRT entsprachen. Mit der MRT konnten bei 28 Patienten Zusatzbefunde wie Fisteln, Abszesse oder Hydronephrosen diagnostiziert werden, oder die Stenose war wegen der überlagerungsfreien Darstellung in der MRT besser beurteilbar als mittels Enteroklyse.

In der Konklusion wurde gezeigt, dass mit der MRT ein wesentlicher Beitrag in der Diagnostik von entzündlichen Darmerkrankungen geleistet wird. Grundvoraussetzung scheint vor allem ein hohes Füllungsvolumen des Dünndarmes zu sein, um eine homogene Kontrastierung und gute Distension zu erreichen.¹²

Eine weitere Studie mit ähnlicher Fragestellung und vergleichbarem Aufbau aus dem Jahr 2000, ebenfalls durchgeführt an der Universität Ulm liefert Zahlen und Fakten zu diesem Thema.

Im ersten Schritt wurde eine konventionelle Enteroklyse durchgeführt, wobei die Methylzellulose in Kombination mit einem positiven oralen MR-Kontrastmittel, in einem Mischverhältnis von 1:10 verabreicht wurde. In der anschließenden MRT

¹²Vgl. Rieber [Der Radiologe]

wurden T1- und T2-gewichtete Sequenzen (T1: vor und nach 0,1mmol/kg KG Gd-DTPA) in koronarer und axialer Schnitfführungen durchgeführt. Bei 117 von 194 untersuchten Patienten wurde ein Mb. Crohn diagnostiziert. Die übrigen Patienten stellten sich sowohl radiologisch, als auch im klinischen Verlauf unauffällig dar. Bei einem Subkollektiv von 84 Patienten lag eine histologische bzw. endoskopische Korrelation vor. Das Vorliegen eines Mb. Crohn konnte mit einer Sensitivität von 85,4% mittels Enteroklyse und 95,2% mittels MR diagnostiziert werden. Die Spezifität betrug 76,9% für die Enteroklyse und 92,6% für die MRT. Keiner der Abszesse wurde mittels Enteroklyse diagnostiziert, die Sensitivität war demnach 0% für die Enteroklyse und 77,8% für die MRT. Die Sensitivität bei der Fisteldiagnostik betrug 17,7% für die Enteroklyse und 70,6% für die MRT.¹³ Die nachfolgenden Diagramme sollen nun diese Zahlen veranschaulichen. In dem ersten der beiden Diagramme wurden das Enteroklysmasma und die MR-Enteroklyse bezüglich ihrer Sensitivität und ihrer Spezifität in der Diagnostik des Mb. Crohn gegenübergestellt. Die Sensitivität der beiden Untersuchungen, Abszesse und auch Fisteln darzustellen und zu diagnostizieren ist im zweiten Diagramm veranschaulicht.

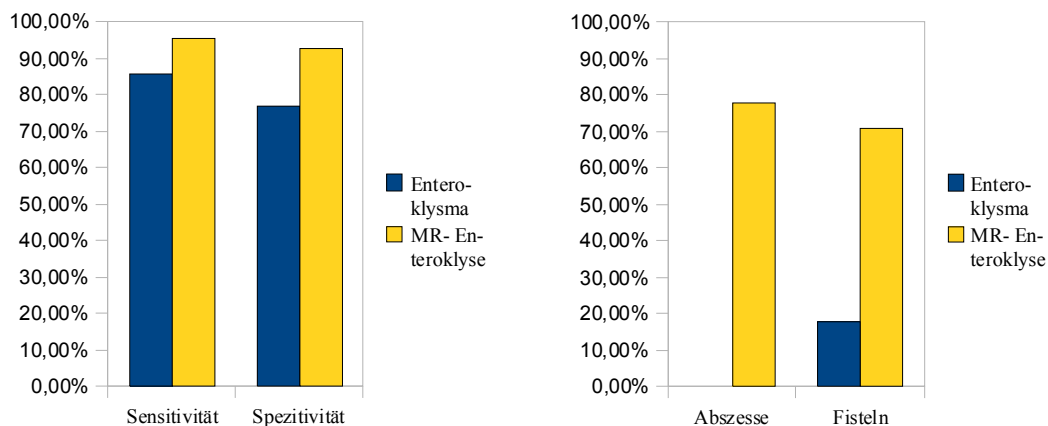


Abbildung 16: Diagramm

Diagramm zur Darstellung der Studienergebnisse. In der linken Abbildung sind Spezifität und Sensitivität der beiden Untersuchungsmethoden bildhaft gegenübergestellt. Das Diagramm auf der rechten Seite zeigt die Sensitivität von Enteroklysmasma und MR-Enteroklyse in der Diagnostik von Abszessen und Fisteln bei bekanntem Mb. Crohn.

¹³Rieber [RoeFo 2000]

Mit Hilfe der vorliegenden Studie konnte veranschaulicht werden, dass die Diagnostik der therapeutisch relevanten Befunde beim Vorliegen eines Mb. Crohn mittels MRT eine gute Möglichkeit darstellt. Ausserdem konnte gezeigt werden, dass das MRT- Verfahren eine höhere diagnostische Genauigkeit aufweist als die Enteroklyse.

Als Konklusio dieser Untersuchungsstudie zeigt sich also, dass die MR-Enteroklyse gegenüber dem Enteroklysmas eindeutig Vorteile zu verzeichnen hat.

2 Der Dickdarm

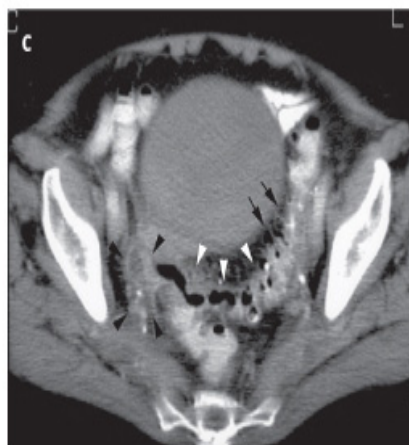
Die Erkrankungen des Dickdarms kommen in der täglichen Routine des Radiologen öfter auf den Bildschirm als die Erkrankungen des Dünndarms. In dieser Region beschäftigen den Radiologen die chronisch entzündlichen Darmerkrankungen, Mb. Crohn und Colitis ulcerosa sowie die, auch im Dünndarm vorkommenden, ischämischen Darmerkrankungen und der Ileus, benigne Schleimhautpolypen des Kolons und nicht zuletzt das kolorektale Karzinom.

2.1 Erkrankungen des Dickdarms

2.1.1 Divertikulitis

Die Krankheitsentität der Divertikel im Allgemeinen wurde schon in Kapitel 1.1.1 Dünndarmdivertikel abgehandelt. Im Folgenden soll nun die häufigste Komplikation, die Divertikulitis erörtert werden.

Die Divertikulitis im Dickdarm ist die häufigste Akutkomplikation bereits bestehender Kolondivertikel. Es handelt sich um eine akute Entzündung der in der Darmwand vorkommenden Aussackungen, den Divertikeln. Der Symptomenkomplex, starke Schmerzen, akutes Abdomen, Abwehrspannung, meist von Fieber und Leukozytose begleitet, erfordert eine rasche Diagnose, um eine rasche Linderung der Beschwerden zu gewährleisten.



Kauffmann et al.: Radiologie, 3.A. © Elsevier GmbH. www.studentconsult.de

Abbildung 17: Divertikulitis

Die Computertomographie zeigt eine langstreckig und zirkumferenziell verdickte Sigmawand (weiße Pfeilspitzen) und multiple Divertikel (schwarze Pfeile). Zudem findet sich eine lokale Abszessbildung (schwarze Pfeilspitzen) in unmittelbarer Nachbarschaft zum wandveränderten Sigma.

Als Diagnostik bieten sich die Sonographie wie auch die Abdomenleeraufnahme an. Die Sonographie gibt Aufschluss über das Vorliegen möglicher freier Flüssigkeit oder über etwaige abszedierende Veränderungen. Mittels Abdomenleeraufnahme können der Verdacht auf eine Paralyse oder eine Obstruktion bestätigt bzw. entkräftet werden.

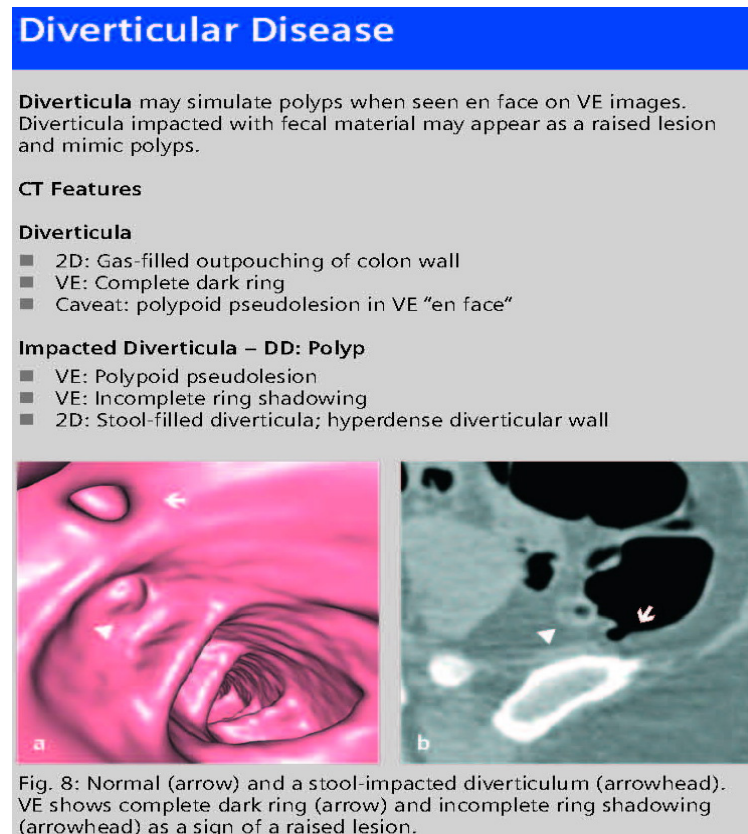


Abbildung 18: **Differentialdiagnose Divertikulitis vs. Polyp**

Bei klinischem Verdacht auf eine akute Divertikulitis wird die Durchführung einer CT des Abdomens und Beckens empfohlen. Diese soll im Anschluss, im Kapitel Dickdarmdiagnostik genauer besprochen werden.

2.1.2 Chronisch entzündliche Darmerkrankungen

Allgemeine Informationen zu den chronisch entzündlichen Darmerkrankungen sind dem Kapitel 1.1.8 zu entnehmen.

2.1.2.1 Morbus Crohn

Fakten und Daten zu der Krankheitsentität Mb. Crohn wurden bereits im Kapitel 1.1.8.1 Morbus Crohn bearbeitet.

2.1.2.2 Colitis ulcerosa

Die Colitis ulcerosa ist eine der beiden chronisch entzündlichen Darmerkrankungen. Sie tritt in kontinuierlichem Befallsmuster auf und findet sich meist vom Rektum aufwärts. Nur in seltenen Fällen reicht der Befall bis in Teile des Dünndarms hinauf. Dieses retrograde Übergreifen auf das terminale Ileum wird Backwash-Ileitis genannt. Die Ätiologie dieser chronisch entzündlichen Darmerkrankung ist nicht bekannt. Die Erkrankung verläuft meist schubweise und beginnt in der Regel im jungen Erwachsenenalter. Leitsymptome sind Abdominalschmerzen, Tenesmen und blutig-schleimige Diarrhöen.¹⁴

Chronische Entzündungen des Darms, also längeres Bestehen der Erkrankung, führen zu erhöhtem Risiko ein Kolonkarzinom zu entwickeln.

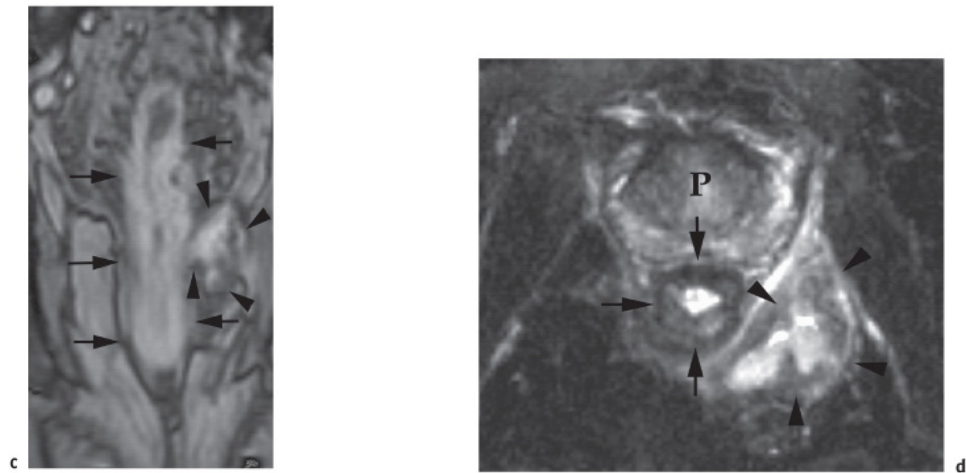
Extraintestinale Manifestationen, wie eine Iridozyklitis oder eine Polyarthrit sind häufig. In der Diagnostik ist die Koloskopie einmal mehr das Mittel der Wahl. Bei Passagehindernissen ist zusätzlich eine Irrigoskopie indiziert. Extraluminale Veränderungen und Komplikationen werden mittels Sonographie, CT oder MR erfasst. In der Irrigoskopie kann das typische samtartige Bild der Colitis ulcerosa dargestellt werden. Dieses entsteht durch die Zähnelung der Randkonturen, als Folge der entzündlichen und ulzerativen Darmwandveränderungen. Manchmal kann dies durch die Ausbildung von Spikulae bis zu einem sägezahnförmigen Muster führen. Es kommt zu einer Abflachung der Haustrierung durch das Schleimhautödem und einer feingranulären Zeichnung der Schleimhaut, welche auch Schummerung genannt wird. Durch den Wechsel zwischen ulzerativen Schleimhautdefekten und erhaltenen Schleimhautinseln entsteht das Bild der Pseudopolyposis.¹⁵

Das toxische Megakolon ist als Korrelat einer akuten fulminanten Verlaufsform der Colitis ulcerosa zu sehen. Es kommt zur extremen Dilatation des luftgefüllten Colons bei völligem Fehlen der Haustrierung. Hier wäre ein retrograder Kontrastmitteleinlauf wegen der Gefahr einer Perforation strengstens kontraindiziert.

¹⁴Reiser [Duale Reihe Radiologie] S. 464.

¹⁵Vgl. Reiser [Duale Reihe Radiologie] S. 464.

Das Bild einer ausgebrannten Colitis ulcerosa zeigt einen Verlust der Haustrierung und die Ausbildung eines starrwandigen, engen und verkürzten Darmrohrs.



Kauffmann et al.: Radiologie, 3.A. © Elsevier GmbH. www.studentconsult.de Kauffmann et al.: Radiologie, 3.A. © Elsevier GmbH. www.studentconsult.de

Abbildung 19: Colitis ulcerosa

MRT des kleinen Beckens. Die T₁-gewichtete, koronal ausgerichtete Aufnahme (c) zeigt nach intravenöser Kontrastmittelgabe korrespondierend zum Kolonkontrasteinlauf die hochgradig entzündete Rektumwand, die stark Kontrastmittel aufnimmt und deutlich verdickt ist (Pfeile). Im perirektalen Fettgewebe links findet sich eine Kontrastmittel aufnehmende Zone (Pfeilspitzen) mit einer Fistel am Unterrand. Die axial ausgerichtete T₂-gewichtete Aufnahme (d) P = Prostata, zeigt neben dem wandverdickten Rektum eine stark signalintense Zone (Pfeilspitzen) als Hinweis auf eine Flüssigkeitsansammlung. Auf Grund der starken Kontrastmittelaufnahme auf der T₁-gewichteten Aufnahme handelt es sich um einen perirektalen Abszess, der von mehreren Fisteln unterhalten wird.

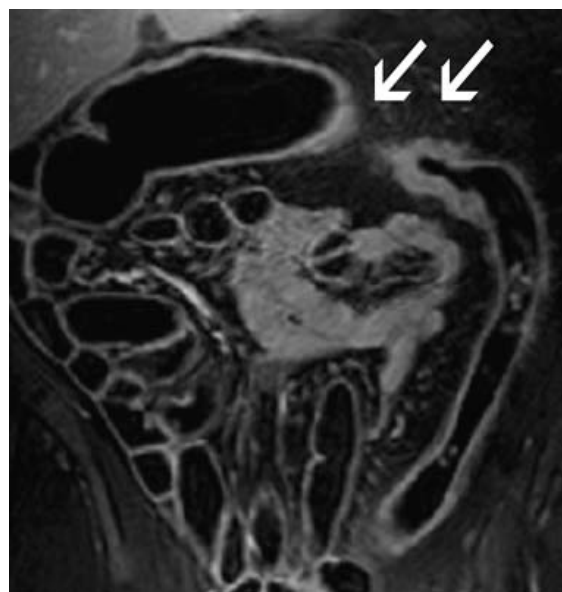


Abbildung 20: Colitis ulcerosa

MRT- T1 gewichtet Bild eines Patienten mit hochgradiger entzündungsbedingter Stenose des Colon transversum (Pfeile) Die prästenotischen Darmsegmente konnten mittels konventioneller Koloskopie nicht eingesehen werden. Mittels eines Kontrastmittel MRTs konnte der gesamte Darmverlauf inklusive rechter Colonflexur sowie Colon ascendens beurteilt werden.

2.1.3 Kolonpolypen

Polypen sind gutartige Tumoren der Darmschleimhaut. Sie können in verschiedensten Formen auftreten. Gestielt, flach oder rasenförmig, solitär oder multipel, bei einer Anzahl von mehr als 5 Polypen. Bei über 100 Polypen spricht man von der familiären adenomatösen Polypose, welche autosomal dominant vererbt wird und schon im Kindesalter auftritt. Das Risiko der Entartung eines Polypen zu einem Kolonkarzinom steigt mit dessen Durchmesser.

Das diagnostische Vorgehen wird unumstritten von der Endoskopie angeführt. Im Zuge der Untersuchung können Polypen abgetragen und zeitgleich Biopsiematerial gewonnen werden. In der radiologischen Diagnostik kann die Irrigographie zur Polypendiagnostik angewandt werden. Im Monokontrasteinlauf fallen Polypen bereits als Füllungsdefekte auf. Im Doppelkontrast sind intraluminale bariumbeschlagene Aussparungen nachweisbar.¹⁶

Differentialdiagnostisch müssen im Zuge der radiologischen Diagnostik, Divertikel Stuhlreste und Luftblasen ausgeschlossen werden. Zur Differenzierung von Stuhlresten und Luftblasen kann ein einfacher Lagewechsel des Patienten bereits genügen. Zur Unterscheidung zwischen Divertikeln und Polypen werden Abgrenzungskriterien herangezogen, welche die nachfolgende Abbildung darstellen soll.

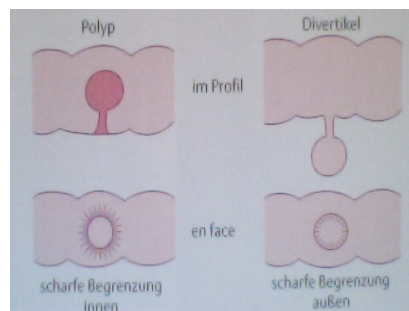
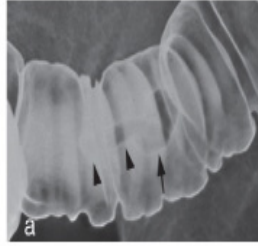


Abbildung 21: **Abgrenzungskriterien von Polypen und Divertikeln**
Schematische Darstellung radiologischer Abgrenzungskriterien zur Unterscheidung zwischen Polypen und Divertikeln im Röntgenbild.

¹⁶Vgl. Reiser [Duale Reihe Radiologie] S. 470.



Kauffmann et al.: Radiologie, 3.A. © Elsevier GmbH. www.studentconsult.de

Abbildung 22: **Kolonpolyp**

Kolonkontrasteinlauf mit Darstellung einer gestielten Raumforderung im Sigmalumen. Die Raumforderung ist glatt begrenzt, besitzt einen langen, frei beweglichen Stiel (Pfeilspitzen) und einen kräftigen Kopf (Pfeile).

2.1.4 Kolorektales Karzinom

„Mit einer Inzidenz von 15 – 25 pro 100.000 Einwohner pro Jahr in Westeuropa und einem Altersgipfel um das 70. – 75. Lebensjahr, ist das kolorektale Karzinom die zweithäufigste Malignomtodesursache sowohl bei Männern als auch bei Frauen.“¹⁷ Mit Hilfe verbesserter Diagnostik, Vorsorge und effektiver Therapiekonzepte konnte in den letzten Jahren, trotz steigender Inzidenz, eine Reduktion der Mortalität erreicht werden. Grund dafür ist unter Anderem auch die Vorsorgeuntersuchung, welche ab dem 50. Lebensjahr begonnen werden sollte und als Screeningmethode die Möglichkeit einer Primärprävention bietet. Vor allem die Koloskopie stellt ein wichtiges diagnostisches Instrument in der Vorsorgeuntersuchung dar. Ein großer dieser Untersuchungstechnik ist einmal mehr die Möglichkeit der Diagnosesicherung durch die Biopsieentnahme während der laufenden endoskopischen Untersuchung. Die Detektionsrate für Karzinome beträgt bei der Koloskopie 100%. Bei inkompletter Koloskopie muss eine Irrigographie oder aber eine CT- Kolonographie angeschlossen werden. Dies ist insbesondere bei nicht passierbaren Hindernissen durch einen Tumor zum Ausschluss eines Zweittumors indiziert.

Zusätzlich müssen bei der Diagnose eines Kolonkarzinoms zum Staging des Tumors eine Ultraschalluntersuchung des Abdomens, sowie eine Computertomographie von Thorax und Abdomen, zur Darstellung möglicher Metastasen vor allem der Leber durchgeführt werden. Eine Magnetresonanztomographie des Beckens ermöglicht bei Rektalkarzinomen die Beurteilung der lokalen Ausbreitung. Prädilektionsstellen sind der Häufigkeit nach

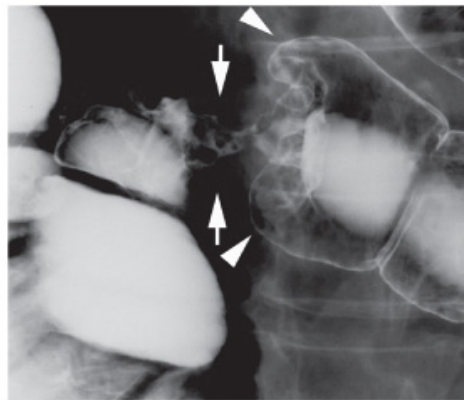
¹⁷Pokorny und Längle [Kolorektales Karzinom]

das Rektum mit 35%, das Colon sigmoideum mit 25% und das Zäkum mit 20%. Die restlichen 20% verteilen sich auf die übrigen Abschnitte des Dickdarms. Das Auftreten von Zweitumoren wird in ca. 5- 10% beschrieben.

Im Doppelkontrast imponiert in der Frühphase ein umschriebener Faltenabbruch, welcher durch die Zerstörung des Faltenreliefs entsteht. Gleichzeitig kann auch eine Starre der Dickdarmwand dargestellt werden. In der Spätphase imponiert der, sich in das Darmlumen vorwölbende Tumor wie das Bild eines „abgebissenen Apfels“ als so genanntes „Apfelbutzenzeichen“. Es kommt zu einer Einengung und Stenose des Darmlumens, wodurch sich auch eine typische prästenotische Dilatation entwickelt.¹⁸

Die Computertomographie alleine würde in frühen Stadien als diagnostisches Mittel nicht ausreichen, da die tumorösen Wandveränderungen in der Frühphase nicht immer fassbar sind. Kolorektale Karzinome werden häufig als Zufallsbefund im Zuge einer Endoskopie oder eines Kontrastmitteleinlaufes entdeckt.

Im Falle der Diagnose eines kolorektalen Karzinoms kann in der Verlaufskontrolle, eine FDG- PET Untersuchung bei einem Verdacht auf ein Lokalrezidiv sehr hilfreich sein.¹⁹



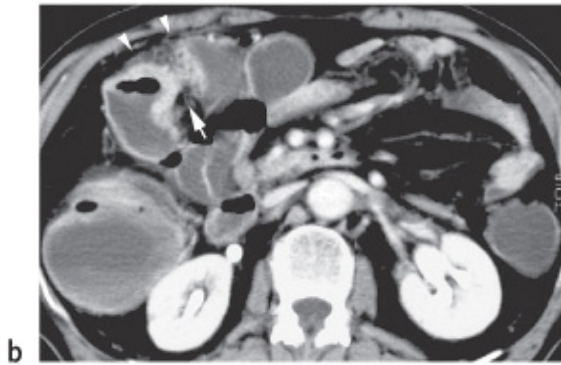
Kauffmann et al.: Radiologie, 3.A. © Elsevier GmbH. www.studentconsult.de

Abbildung 23: **Kolorektales Karzinom**

Der Kolonkontrasteinlauf zeigt eine tumoröse Engstellung des Colon transversum (Pfeile). Das stenosierende Karzinom hat den Aspekt eines „Apfelbutzens“. Am Rand des Karzinoms findet sich die sog. Tumorschulter (Pfeilspitzen).

¹⁸Vgl. Reiser [Duale Reihe Radiologie] S. 472.

¹⁹Vgl. Kauffmann [Radiologie] S. 528.



Kauffmann et al.: Radiologie, 3.A. © Elsevier GmbH. www.studentconsult.de

Abbildung 24: **Kolorektales Karzinom**

Die CT des Kolons zeigt ebenfalls den hochgradig stenosierenden Tumor im rechtsseitigen Colon transversum (Pfeil), der über die Außenkontur des Darms hinauswächst. Eine Infiltration anderer Organe liegt nicht vor, jedoch eine deutliche lokale Lymphangiosarcoma (Pfeilspitzen), sichtbar anhand der streifigen, teils nodulären Fettgewebsverdichtungen.

2.2 Dickdarmdiagnostik

Wie schon in Kapitel 1.2 Dünndarmdiagnostik soll Tabelle 2 in diesem Kapitel Aufschluss über die zur Verfügung stehenden Untersuchungsmethoden des Dickdarms bieten.

Tabelle 2: Radiologische Untersuchungstechniken des Kolons

Untersuchung	Technische Durchführung	Bedeutung und Grenzen
Endoskopie	Koloskopie mit Betrachtung der Schleimhautoberfläche und Biopsie	primärdiagnostisches Verfahren
Röntgen Abdomenübersicht nativ	im Stehen oder in Linksseitenlage	wichtig bei Verdacht auf Ileus oder Perforation, sonst keine Bedeutung
Sonographie	als transabdominale Sonographie mit 3,5- und 5-MHz-Schallköpfen	Siehe Tabelle 1; Kompressionssonographie der Appendix bei Verdacht auf Appendizitis; Hydrosonographie bei Kolontumoren (aufwändig!)
Irrigographie	Doppelkontrast mit rektaler Kontrastmittelgabe (Bariumsuspension und Luft); Zielaufnahmen der einzelnen Darmabschnitte	durch Endoskopie nur noch alternatives Untersuchungsverfahren; indiziert bei inkompletter Koloskopie Beispiel: präoperativ zum Ausschluss eines Zweitumors bei endoskopisch nicht passierbarem distalem kolorektalem Karzinom
Gastrografin®-Kontrasteinlauf	Monokontrastdarstellung	Methode der Wahl zur postoperativen Dichtigkeitsprüfung von Anastomosen des Dickdarms; weitere Indikationen: Fisteldiagnostik

Computertomographie	Nach peroraler Verabreichung eines wasserlöslichen, jodhaltigen Kontrastmittel.	Weiterführende Diagnostik zum Staging von Malignomen (Wanddicke, Infiltration, Lymphome, Metastasen); bei Karzinomen des Rektums grundsätzlich indiziert, auch bei inkompletter Koloskopie und histologisch gesichertem Karzinom (Frage nach Zweittumor! TNM-Staging) im Notfall bei Verdacht auf akute Sigmadivertikulitis
	CT-Angiographie	Siehe Tabelle 1
Virtuelle Koloskopie	spezielle CT-Untersuchungstechnik mit Luftdistension oder CO ₂ -Distension des Kolons	Gegenstand der wissenschaftlichen Diskussion; wird zum Screening nach Kolonpolypen und kolorektalen Karzinomen eingesetzt
Magnetresonanztomographie	Hydro-MRT des Kolons	weiterführende Diagnostik bei Kolitis, z.B. Crohn-Kolitis, mit gleichzeitiger Erfassung von Dünndarmmanifestationen
	Becken-MRT und als Spezialverfahren die endorektale MRT (bildgebende Spule endorektal platziert)	TN-Staging von Rektumkarzinomen; hochaufgelöste Darstellung des Sphinkterapparats (Fisteldiagnostik) durch die endorektale MRT
Katheterangiographie	grundsätzlich in DSA-Technik mit Katheter	Lokalisation von Blutungsquellen bei akuter gastrointestinaler Blutung; Diagnostik der Mesenterialarterienembolie

Endosonographie	endoskopische Einführung einer Ultraschallsonde zur hochauflösenden Darstellung der Darmwand	weiterführende Diagnostik, vorwiegend zum lokoregionalen Staging des Rektumkarzinoms geeignet (Wanddicke, Infiltration, Lymphome); Fisteldiagnostik am Sphinkter
Szintigraphie	Entzündungsszintigraphie mit autologen Blutzellen: „Leuko-Scan“	Nachweis von Abszessen, z.B. bei Divertikulitis
FDG-PET	PET in Ganzkörpertechnik	Re-Staging bei Karzinom: Lokalrezidiv, Lymphknotenmetastasen oder Fernmetastasen bei begründetem Verdacht

2.2.1 Irrigographie (Dickdarmdoppelkontrast)

Mit Hilfe der Irrigographie, die man auch noch unter der Bezeichnung der Dickdarmdoppelkontrastuntersuchung kennt, kann der gesamte Dickdarm dargestellt werden. Die Untersuchung dient zur Detektion chronisch entzündlicher Darmerkrankungen, aber auch zum Nachweis von tumorösen Veränderungen und Fehlbildungen. Die Untersuchung ist mit dem Enteroklysma, der Doppelkontrastuntersuchung des Dünndarms vergleichbar.

Vorgehen

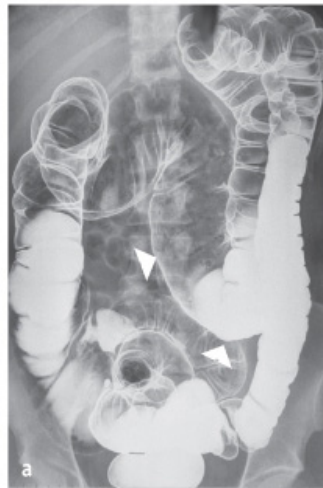Bevor mit der Untersuchung begonnen wird, muss eine orientierende Durchleuchtung des Abdomens, zum Ausschluss eines Ileus und freier Luft im Bauchraum erfolgen. Außerdem muss mit Hilfe einer Palpation des Abdomens eine lokale Peritonitis ausgeschlossen werden, welche als Kontraindikation die Durchführung der Untersuchung in herkömmlicher Weise unmöglich macht. Durch schonende Abführung und reinigende Einläufe wird der Patient 1 bis 2 Tage vor der Untersuchung vorbereitet. In den gereinigten Dickdarm wird bariumhaltiges Kontrastmittel über einen Einlauf eingebracht.

Die Kontrastmittelapplikation wird in der Regel in Linksseitenlage oder Bauchlage begonnen und der Dickdarm bis an die rechte Kolonflexur gefüllt. Wurde der

Dickdarm ausreichend gefüllt, wird der Patient angehalten das Kontrastmittel auf der Toilette wieder zu entleeren. Eine intravenöse Injektion eines Spasmolytikums, wie zum Beispiel Buscopan oder Glucagon, führt zum Erschlaffen der Darmmotilität. Durch die Applikation von Luft in den Darm können sich Wandabschnitte und Schleimhautfalten vollständig entfalten und so einen gleichmäßigen und feinen Beschlag des Kontrastmittels auf der Darmwand ermöglichen, um ihre Struktur und Beschaffenheit beurteilen zu können.

Beurteilung

Die Beurteilung des Dickdarms kann mit Hilfe dieser Untersuchung auf drei verschiedene Arten erfolgen.



Kauffmann et al.: Radiologie, 3. A. © Elsevier GmbH. www.studentconsult.de

Abbildung 25: Irrigographie

Kolonkontrasteinlauf im Doppelkontrast, Normalbefund.
Gesamtübersicht über das Kolon, zu beachten ist das tief durchhängende Quercolon (▶▶).

Durch dosierte Kompression und geringe Kontrastmittelmengen tritt die Darstellung des Schleimhautfaltenreliefs in den Vordergrund. In dieser Phase können Ulzerationen und deren Umgebung, eventuelle Füllungsdefekte bei submukösen Raumforderungen oder Faltenabbrüche durch Tumoren am besten eingesehen werden. In der Prallfüllung können vor allem Form und Außenkonturen des Dickdarms sowie auch seine Rigidität und Peristaltik gut beschrieben werden. Nach der Phase der Prallfüllung entsteht das typische Bild des Doppelkontrastes durch die Entfaltung des Darms, bei bereits vorhandenem Schleimhautbeschlag. Diskrete Schleimhautveränderungen und Polypen können nun gut beurteilt werden.

Physiologischerweise stellt sich der Dickdarm mit einer homogenen und durchgehenden Wandkontur und kräftiger Haustrierung dar.

Indikationen

Dickdarmdoppelkontrastuntersuchungen werden heute nur noch selten durchgeführt. Passagehindernisse, welche die endoskopische Koloskopie an ihre diagnostischen Grenzen stoßen lassen, stellen die Hauptindikationen für eine Beurteilung des Dickdarms mittels Doppelkontrast dar. Solche Hindernisse können durch ein besonders stark geschlängelttes Darmrohr oder Tumoren entstehen. Die Vorteile dieser Untersuchung liegen also in der Beurteilbarkeit der, mit der Koloskopie nicht einsehbaren Darmabschnitte. Zudem ist die Untersuchung auch bei einem Nachweis, der Kontrolle oder dem Verdacht auf entzündliche oder tumoröse Darmveränderungen indiziert.²⁰ Sie wird außerdem bei Lageanomalien, Fisteln, Verdrängungen oder Verlagerung von Hernien sowie zur Abschätzung von postoperativen Veränderungen angewandt.

Kontraindikationen

Eine Kontraindikation für die Kontrastmitteluntersuchung stellt das akute Abdomen mit Zeichen einer Peritonitis dar. Bei Ileussyptomatik und kompletter Paralyse ist die Gabe eines Kontrastmittels absolut kontraindiziert. Bei inkomplettem Ileus darf kein Gastrografin als Kontrastmittel angewandt werden, da dies durch seine starke hygroskopische Wirkung eine zusätzliche Überdehnung der prästenotischen Darmabschnitte bewirken würde. In diesem Falle muss die Darstellung mit stark verdünntem Bariumsulfat erfolgen. Unverdünnt besteht die Gefahr eines vollkommenen Darmverschlusses, wenn das Bariumsulfat durch die fehlende Peristaltik eindickt. Die klinische Diagnose eines toxischen Megakolons verbietet wegen der hohen Perforationsgefahr, die Gabe eines bariumhaltigen Kontrastmittels.

Wie auch bei der Doppelkontrastuntersuchung des Dünndarms, darf im Falle der akuten Darmdiagnostik, bei dem Verdacht auf eine mögliche, bereits bestehende Perforation, aufgrund von freier Luft im Bauchraum, oder im Zuge einer präoperativen Untersuchung nur ein wasserlösliches Kontrastmittel, wie zum Beispiel Gastrografin verwendet werden.

²⁰Vgl. Reiser [Duale Reihe Radiologie] S. 442.

Nach der Durchführung einer tiefen Biopsie, oder einer Polypabtragung im Zuge einer Koloskopie, muss ein Abstand von 5 bis 7 Tagen, bis zu einer Kontrastmittelapplikation eingehalten werden. Nach oberflächlichen Biopsien kann eine Untersuchung des Dickdarms mit Kontrastmittel schon früher erfolgen.²¹

2.2.2 MR- Enterographie

Grundlagen zum MRT, für ein besseres Verständnis der MRT-Untersuchungstechnik wurden bereits in Kapitel 1.3.2 MR- Enteroklyse besprochen.

In diesem Kapitel soll nun im Speziellen auf die MR Untersuchung des Dickdarms eingegangen werden.

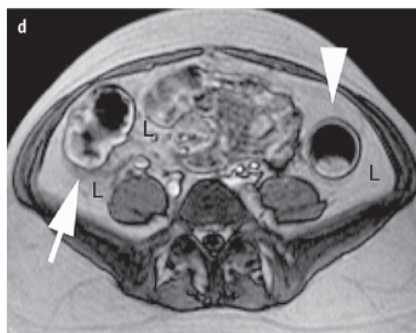
2.2.2.1 Die MR- Untersuchung des Dickdarms

Vorgehen

Wie auch bei der Untersuchung des Dünndarms mittels MRT wird bei der Untersuchung des Dickdarms ein gadoliniumhaltiges Kontrastmittel über einen retrograden Kontrastmitteleinlauf verabreicht.

Beurteilung

In der hochauflösenden Darstellung, die die Methode der MR- Enterographie bietet, können insbesondere Fisteln gut abgebildet werden.



Kauffmann et al.: Radiologie, 3.A. © Elsevier GmbH. www.studentconsult.de

Abbildung 26: **MR – Enterographie**

²¹Vgl. Kauffmann [Radiologie] S. 199.

Indikationen

Mit der MR- Enterographie können vor allem die entzündlichen Darmerkrankungen im Dickdarm detektiert, diagnostiziert und in ihrem Verlauf kontrolliert werden.

Kontraindikation

Im Bereich des Dickdarms gelten die selben Kontraindikationen wie auch bei der MR- Enteroklyse, der MR- Untersuchung des Dünndarms. Herzschrittmacher und Cochleaimplantate, künstliche Herzklappen, Clips und Kava-Schirme, Metallsplitter und eine Frühschwangerschaft sind Ausschlussgründe für eine Untersuchung mittels MRT. Gegenanzeige für die Anwendung eines gadoliniumhaltigen Kontrastmittels ist das Vorliegen einer Niereninsuffizienz.

2.3.2. CT- Kolonographie

Im Anschluss soll nun auf die moderne und zukunftssträchtige Methode der CT- Colonographie eingegangen werden. Diese relativ junge Untersuchungsmöglichkeit in der radiologischen Diagnostik stellt das Hauptbeschäftigungsgebiet der Arbeit dar und wird im Anschluss ausführlich erläutert.

Im März 2008 wurden die Weichen für den Einzug der CT- Kolonographie in die Routine des Kolonkarzinomscreenings gestellt. Im Jahr 1994 präsentierten Vining und Gelfand die Methode erstmals auf dem „23rd Annual Meeting Society of Gastrointestinal Radiologists“ unter dem Titel „Non- invasive colonoscopy using helical CT scanning. 3D reconstruction and virtual reality“. Mit der Präsentation einer völlig neuen Dimension der radiologischen Darmuntersuchung konnte der Startschuss für die Erforschung eines viel versprechenden Bereichs in der Radiologie gesetzt werden. Nach 14 Jahren intensiver Erforschung von Sensitivität, Spezitivität, Risiken und ihrer Ökonomie konnte die Methode der CT- Colonographie im vergangenen Jahr Einzug in die „guidelines for colorectal cancer“ halten.

Die Methode wird in den meisten Studien mit der konventionellen optischen Koloskopie verglichen. In Bezug auf diesen Vergleich sind zwei Hauptprobleme der CT- Colonographie zu nennen. Zum Einen können in der virtuellen Colonographie die Farben der Kolonschleimhaut nicht wahrheitsgetreu abgebildet werden, was die Beurteilung von Erkrankungen, die mit einer Veränderung der Schleimhautpigmentierung einhergehen, wie dies zum Beispiel bei der Melanosis

coli der Fall ist, unmöglich macht. Zum Zweiten ist die fehlende Möglichkeit einer Biopsie der Schleimhaut oder Auffälligkeiten der Darmwand als ein limitierender Faktor für den alleinigen Einsatz der Untersuchung zur Diagnostik von Darmerkrankungen zu nennen.

Die Methode konnte bei bestimmten Indikationsstellungen in zahlreichen Studien, nach anfänglich widersprüchlichen Ergebnissen, letztendlich doch mit sehenswerten Resultaten überzeugen.

2.2.2.2 Allgemeine Einführung zur Computertomographie

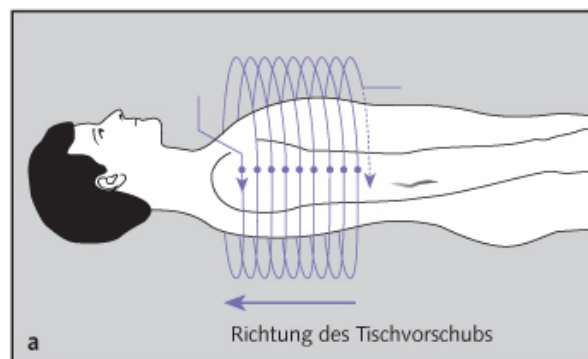
In den späten sechziger Jahren des 20. Jahrhunderts wurde von Hounsfield und Cormack das Grundgerüst der CT- Untersuchung entwickelt. Der englische Physiker Hounsfield erhielt im Jahr 1979 für seine Arbeit den Nobelpreis.

Die CT- Untersuchung ist im Grunde ein so genanntes Schnittbildverfahren. Es werden transversale Schichten mittels einer rotierenden Strahlenquelle, einem Strahlendetektor und eines Bildumwandlers erzeugt. So lassen sich, durch die Abschwächung der durch das Gewebe gedungenen Strahlung, also der Differenz der von der Strahlungsquelle ausgesandten Strahlung und der am Detektor gemessenen Strahlenintensität, Gewebe in Schichten und überlagerungsfrei darstellen. Unterschiedliche Gewebe bewirken eine unterschiedlich starke Abschwächung der Strahlen und können so durch den Computer in unterschiedliche Dichte und Farbintensitätsgrade umgewandelt und am Bildschirm dargestellt werden. Die herkömmliche Darstellung wird dem Betrachter in zwei Dimensionen geboten. Die Summe der Schichten beinhaltet jedoch zusätzlich alle Informationen für die dritte Dimension, wodurch die Bilder auch in räumlichen, dreidimensionalen Verhältnissen am Bildschirm betrachtet werden können. Ein großer Schritt in der Weiterentwicklung der Untersuchungsmethode gelang mit der Einführung der Multidetektorenreihen. Hier kommen gleichzeitig mehrere Detektoren zum Einsatz, was bessere Bildqualität, bei gleichbleibender Strahlendosis ermöglicht.²²

²²Vgl. Reiser [Duale Reihe Radiologie] S. 79.

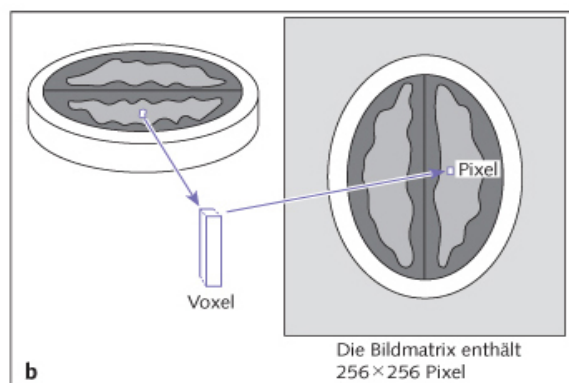
2.2.2.3 Physikalische Grundlagen

Das Prinzip der CT- Untersuchung gründet auf dem der herkömmlichen Röntgenuntersuchung. Die Strahlenquelle, welche ein Bündel Röntgenstrahlen aussendet, rotiert um den Patienten. Der Detektor, welcher in Spiralenform oder in Form von Multidetektorenreihen vorliegt, misst an der gegenüberliegenden Seite, wie bereits erwähnt, Millionen unterschiedlicher Absorptionswerte. Diese gelten jeweils für kleine Volumenelemente des Körpers, die man als Voxel bezeichnet. Der Computer kann bis zu 2000 verschiedene Dichtewerte unterscheiden, die er in bis zu 20 verschiedenen Graustufen abbilden kann.²³



Kauffmann et al.: Radiologie, 3.A. © Elsevier GmbH. www.studentconsult.de

Abbildung 27: **Bildakquisition bei Schnittbildverfahren**
Skizze des Bildaufbaus bei der Spiralcomputertomographie.



Kauffmann et al.: Radiologie, 3.A. © Elsevier GmbH. www.studentconsult.de

Abbildung 28: **Beziehung zwischen Voxeln und Pixeln**

Die Helligkeit des Pixels auf der rechten Seite entspricht dem Durchschnitt aller Dichtewerte, die aus den ausgemessenen Schwächungsprofilen von den Geweben innerhalb des Voxels links ermittelt wurden. Je höher die Signalintensität, desto heller ist das Pixel. Je dicker die Schicht, desto weniger homogen ist das Voxel, d.h. desto mehr (verschiedene) Gewebe haben Einfluss auf die endgültige Helligkeit des Pixels.

²³Vgl. Kauffmann [Radiologie] S. 104.

2.2.2.4 Gerätetechnik

Die Komponenten eines CT- Geräts setzen sich aus der Gantry, welche aus einem Hochspannungsgenerator, der Röntgenröhre, einem Blendsystem, einer Kühlung und dem Detektorsystem besteht, dem Patientenlagerungstisch, einem Bedienpult und einem Computer zusammen. Die Röntgenröhre umkreist den Patienten. Die Detektoren können als Gas- oder als Festkörperdetektoren zum Einsatz kommen. Dies sind zum Beispiel Ionisationskammern oder Szintillationsdetektoren.

In der Ionisationskammer befinden sich eine Kathode, eine Anode sowie das Füllgas. Der Raum im Inneren der Kammer steht unter Hochspannung. Wenn nun die Strahlung durch die Kammer tritt, wird das Gas im Inneren ionisiert, dabei die Elektronen aus den Atomhüllen gelöst und durch die angelegte Hochspannung kann ein Rückschritt in den Ausgangszustand der Elektronen verhindert werden. Durch den Vorgang der Ionisation werden unterschiedlich starke Strahlungen nach unterschiedlich großem „Ionisationsaufwand“ absorbiert. So kann letztendlich mit dem Detektor die absorbierte Strahlenenergie oder Dosis gemessen werden.²⁴

Szintillationsdetektoren hingegen messen die Energie oder Intensität einer ionisierenden Strahlung direkt. Die auf den Szintillator einwirkende Strahlung bewirkt einen Lichtblitz im Inneren des Messgeräts. Dieser Blitz führt in weiterer Folge zu einer Freisetzung von Elektronen. An der Anode kann somit ein gut messbarer Stromimpuls abgelesen werden.²⁵

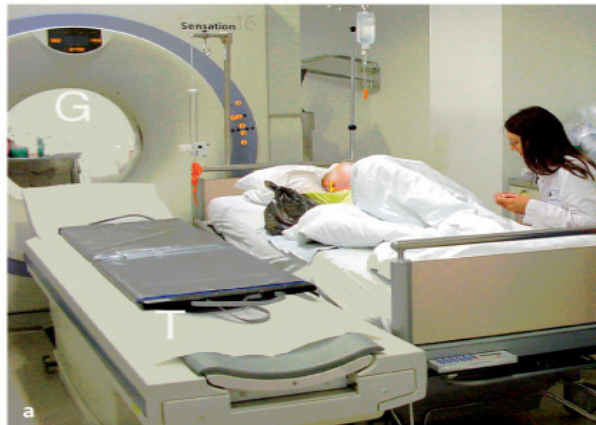Beide Methoden messen also den Intensitätsunterschied der, nach dem Durchtritt durch den Patienten abgeschwächten Röntgenstrahlung. Diese Differenzen werden in elektrische Signale umgewandelt und an den Rechner gesandt, digitalisiert und zu einem Bild verarbeitet.

Um die Absorption von Gewebearten besser vergleichen zu können, verwendet man zur Beschreibung der Dichte, die sogenannte Hounsfield- Einheit. Als Bezugsgröße wird Wasser mit einem Hounsfieldwert von 0 HE verwendet. Mit Hilfe dieses Bezugspunktes lassen sich die relativen Schwächungskoeffizienten und so die Hounsfield- Einheiten für die unterschiedlichen Gewebe auf der Hounsfield- Skala ordnen. Die verschiedenen Dichtegrade werden von dem Computersystem in 20 unterschiedlichen Graustufen abgebildet. Da das menschliche Auge nur diese 20 Grautöne unterscheiden kann, werden mit Hilfe der Fenstertechnik ausschliesslich die zu beurteilenden Gewebe in einem Fenster

²⁴Vgl. o.V. [Wikipedia - Ionisationskammer]

²⁵Vgl. o.V. [Wikipedia - Szintillationszähler]

dargestellt. Die übrigen Gewebestrukturen mit Dichtewerten ober- oder unterhalb des Fensters werden in diesem Falle einheitlich schwarz oder weiss dargestellt.²⁶



Kauffmann et al.: Radiologie, 3.A. © Elsevier GmbH. www.studentconsult.de

Abbildung 29: **Computertomograph**

CT-Gerät (Multidetektorreihen-CT mit sehr hoher Auflösung), Untersuchungstisch (T) und Gantry (G). In der Gantry kreisen die rotierende Röhre und der Detektorkranz. Der Patient wird während der Untersuchung kontinuierlich in Längsrichtung durch die Öffnung der Gantry transportiert.

2.2.2.5 Die CT- Colonographie

Vorgehen

Bei dem Verfahren der CT- Colonographie, welches zur Gruppe der virtuellen endoskopischen Untersuchungen zählt, kann die gesamte Darmwand, die Schleimhaut an der Innenseite, wie auch die äußeren Wandschichten und Strukturen in unmittelbarer Umgebung des Darmrohrs dreidimensional rekonstruiert und beurteilt werden. Vor der Untersuchung sollte der Darm durch eine zwei- bis dreitägige Diät sowie durch die Gabe von Abführmitteln, am Tag vor der Untersuchung, so gut eben möglich, von Stuhlresten gereinigt werden. Mittels eines 16-oder mehr Zeilen-Gerätes in einer 10 bis 30 Sekunden dauernden Strahlenexposition von 3-6mSv unter Verwendung des „low dose“ Protokolls wird ein erster Scan in Rückenlage, ein zweiter anschließend in Bauchlage durchgeführt. Die Schichtdicke sollte, zur optimalen Beurteilung der resultierenden Bilder nicht mehr als 3mm betragen. Weiters ist eine zusätzliche Inanspruchnahme einer elektronischen Stuhlsubtraktions-Software möglich, welche die trotz der Reinigung verbleibenden und im Vorhinein mit Bariumsulfat

²⁶Vgl. Reiser [Duale Reihe Radiologie] S. 82.

oder jodhaltigem Kontrastmittel markierten Stuhlreste detektiert und aus dem abgebildeten Bild subtrahiert.

Eine zweite Methode ist die Untersuchung des Colons ohne vorausgehende Vorbereitung. Hierzu wird lediglich der Stuhl mit einem, der beiden bereits genannten Markern gekennzeichnet und kann so von der Schleimhaut gut unterschieden werden.

Um ausreichenden Kontrast zwischen Lumen und Schleimhautoberfläche zu schaffen wird durch die Füllung des Darms mit Luft oder Kohlendioxyd eine Distension des Darmrohrs und dessen Beurteilbarkeit erreicht. Die Füllung mit Kohlendioxyd wird von den Patienten besser toleriert, da dieses Gas schneller resorbiert und abgebaut werden kann. Dies trägt zu einer besseren Verträglichkeit für den Patienten während und nach der Untersuchung bei. Im Zuge der Untersuchung ist die Gabe von beruhigenden Medikamenten nicht von Nöten. Zur verbesserten Distension sollte jedoch die Verabreichung eines spasmolytischen Mittels, wie zum Beispiel Buscopan oder Glucagon in Erwägung gezogen werden. Die Verabreichung eines intravenösen Kontrastmittels ist lediglich zur Beurteilung der Strukturen außerhalb des Dickdarms, zum Staging eines Patienten mit kolorektalem Karzinom, oder im Zuge einer Kontrolluntersuchung, indiziert.²⁷

Beurteilung

Die Beurteilung der Untersuchung kann in 2 oder 3D Verfahren vorgenommen werden. Miteinbezogen werden die axialen Schichten, die sagittale und koronare Ebene, wie auch die endoluminalen Bilder.

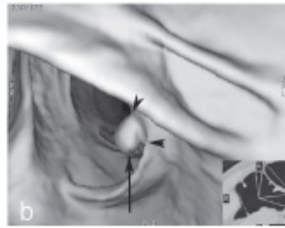
Als Unterstützung durch den Computer sind heute schon neueste Softwareprogramme erhältlich, welche zum Beispiel auch eine automatische Polypdetektion ermöglichen. Diese Programme können die polypösen Schleimhautveränderungen mit Hilfe von Klassifikationsstrategien, basierend auf Schleimhautbeschaffenheit und Schwächungswerten identifizieren und markieren.²⁸ Die Stärke dieser Softwareprogramme liegt in der verbesserten Wahrnehmung sowie in der Reduktion der Betrachtervariabilität.²⁹ Die Sensitivität und Effizienz der Methode wurde bereits in einigen Studien belegt und die

²⁷Vgl. Laghi and Hassan [Virtual Colonoscopy – an update]

²⁸Vgl. Yoshida, Nappi, MacEaney et al. [Computer-aided Diagnosis Scheme for Detection of Polyps]

²⁹Vgl. Halligan, Altman, Mallett et al. [Computed tomographic colonography]

eindeutige Reduktion von falsch- positiven Ergebnissen konnte der Anwendung den Stellenwert einer arbeitseffizienten Methode einbringen.³⁰



Kauffmann et al.: Radiologie, 3.A. © Elsevier GmbH. www.studentconsult.de

Abbildung 30: **CT- Colonographie**

Virtuelle Endoskopie eines Patienten mit einem Polypen an der rechten Kolonflexur. Breitbasig aufsitzend (Pfeilspitze), kurzer Stiel. Rechts unten ist eines der für die Navigation im Darmlumen benötigten Schnittbilder der CT (axial) eingeblendet.

Indikationen

Die Hauptindikation für eine CT- Colonographie wird in erster Linie von der Notwendigkeit einer ergänzenden Untersuchung bei inkompletter oder primär nicht durchführbarer konventionellen Koloskopie vertreten. Weiters ist die Untersuchung bei Patienten mit kolorektalem Karzinom in der präoperativen Phase indiziert oder auch bei Patienten, bei denen aufgrund von Komorbiditäten oder hohen Alters eine Kontraindikation für die Durchführung einer herkömmlichen Koloskopie besteht.

Die herkömmliche invasive Koloskopie birgt für Patienten unter antikoagulativer Therapie, schwerwiegenden Herz- Kreislauf-, oder pulmonalen Erkrankungen ein erhöhtes Komplikationsrisiko. In diesen Fällen kann die virtuelle Koloskopie als risikoarme Untersuchung von großem Nutzen sein.

Wird das Zäkum nicht erreicht oder das terminale Ileum nicht intubiert spricht man von einer inkompletten endoskopischen Koloskopie. Ursachen für den Abbruch einer Koloskopie können ein elongiertes Sigma, Darmstenosen oder postoperative Adhäsionen sein. Hiermit sind wiederum die Indikationsvoraussetzungen für die virtuelle Koloskopie gegeben.

Das bei der virtuellen Koloskopie verabreichte Gas kann alle Engstellen, mit Ausnahme eines vollständigen Verschluss des Lumens, überwinden und ermöglicht so die Beurteilbarkeit des gesamten Darms.

Weiters profitieren Patienten mit kolorektalem Karzinom von der virtuellen Koloskopie, welche die komplette Diagnostik und das Staging des Primärtumors

³⁰Vgl. Summers and Petrick [Computer- aided detection]

sowie die Detektion eventueller Metastasen ermöglicht. Ein zweiter Vorteil speziell für Kolonkarzinompatienten bietet sich durch die Möglichkeit den gesamten Dickdarm darstellen zu können und durch die hohe Sensitivität der Untersuchungsmethode für synchrone Zweittumoren und Polypen.³¹

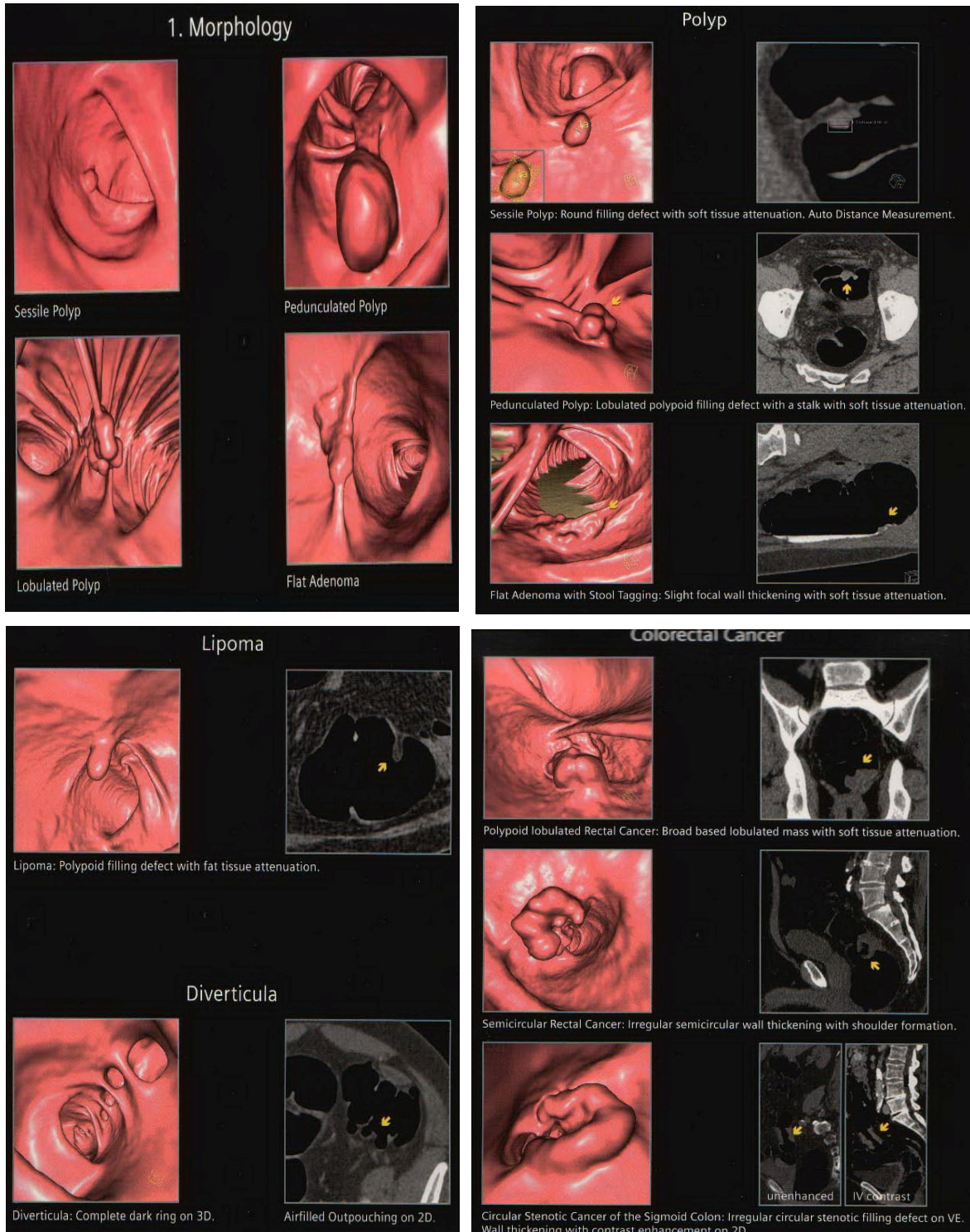


Abbildung 31: CT-Colonographie Diagnosekriterien
 Diagnosekriterien eines Füllungsdefekts in der CT Colongraphie

³¹Vgl. Graser, Mang, Becker, Reiser [Indikationen und Ergebnisse der CT- Kolonographie]

Eine Studie konnte zeigen, dass mittels virtueller Koloskopie mehr Zweitläsionen detektiert werden konnten, als mit Hilfe der konventionellen Koloskopie.³²

Als Screeningmethode wurde die CT- Kolonographie am 5.März.2008 erstmals in die Guidelines for colorectal cancer aufgenommen. Ab dem 50. Lebensjahr steigt das Risiko ein kolorektales Karzinom zu entwickeln für Männer wie auch für Frauen in gleichem Maße an. Zur Eindämmung der Neuerkrankungen empfiehlt die American cancer society, sich im Abstand von 5 Jahren einer Screening Untersuchung zu unterziehen. Neben der Sigmoidoskopie, der konventionellen Koloskopie und der in dieser Arbeit ebenfalls bereits besprochenen Irrigoskopie steht seit letztem Jahr auch die Möglichkeit der virtuellen Kolonographie als gleichwertige Screeningmethode zur Verfügung.³³

Kontraindikation

Patienten mit chronisch entzündlichen Darmerkrankungen haben aufgrund der Darmveränderungen ein erhöhtes Risiko einer Perforation bei der Distension durch das bei der virtuellen Koloskopie verabreichte Gas und sollten aus diesem Grund primär mittels MRT, dem Enteroklysm nach Sellink untersucht werden.

Eine relative Kontraindikation für die Durchführung einer virtuellen Koloskopie ist gegeben, wenn unmittelbar zuvor im Zuge einer konventionellen Koloskopie ein Polyp abgetragen wurde. In diesem Falle ist es, wegen dem erhöhten Risiko einer Perforation ratsam, bis zu 10 Tage zu warten, um die Heilung des Defekts in der Darmwand sicher zu stellen. Weiters ist die virtuelle Koloskopie bei Patienten mit Symptomen einer Divertikulitis oder Appendizitis relativ kontraindiziert, da der diagnostische Wert der Untersuchung das Risiko einer Darmperforation nicht überwiegt.

³²Vgl. Chung, Huh, Choi et al. [CT Colonography]

³³Vgl. o.V. [American cancer society – Guidelines for the Screening of colorectal cancer]

2.2.3 Studienergebnisse zur CT- Colonographie

Die Methode der CT- Colonographie wurde erstmals im Jahr 1994 beschrieben und bis zum Jahr 1996 von ihren Erstbeschreibern weiterentwickelt. Als brandneue und erfolgversprechende Untersuchungsmethode wurden in den ersten Jahren einige Studien durchgeführt, um die virtuelle Colonographie mit der herkömmlichen, konventionellen endoskopischen Koloskopie zu vergleichen. Die erste große Studie mit 100 Patienten, unter der Leitung von Fenlon wurde 1999 im New England Journal of Medicine³⁴ veröffentlicht. In dieser Studie wurden noch Einzeilen Scanner verwendet und eine Schichtdicke von 5mm abgebildet. Das Ergebnis der Studie zeigte unterschiedliche Sensitivität für unterschiedlich große Dickdarpmpolypen. So konnte für große Polypen mit einer Größe über 10mm eine Sensitivität von 91% beobachtet werden. Für mittelgroße Polypen mit 6-9mm lag die Sensitivität bei 82%. Kleine, unter 6mm haltende Polypen werden als klinisch nicht relevant angesehen und sollten, laut Empfehlungen des American College of Radiology im Befund nicht erwähnt werden.

Zwei weitere Studien unter Yee³⁵ und Macari³⁶ konnten ebenfalls über eine hohe Sensitivität bei der Detektion klinisch relevanter Läsionen berichten.

Marci und seine Gruppe verwendeten in ihrer Studie erstmals die sogenannte Niedrigdosistechnik. Beide Studien wurden so designt, dass nach vorausgegangener konventioneller Koloskopie, am selben Tag noch die Untersuchung mittels CT- Colonographie durchgeführt werden konnte.

In der Arbeit von Iannaccone et al.³⁷ 2003 wurde die Sensitivität unter konsequenter Verwendung des Niedrigdosisprotokolls ein weiteres Mal untersucht. Dabei wurde eine Röhrenspannung von 140kV und ein Röhrenstromzeitprodukt von nur 10mA verwendet. Dies trug zu einer erheblichen Dosisreduktion bei und gleichzeitig wurden exzellente Ergebnisse mit einer nachgewiesenen Sensitivität von 100% für Karzinome und große Polypen erzielt.

In einer zweiten Arbeit beschäftigte sich die selbe Gruppe um Iannaccone³⁸ mit der diagnostischen Genauigkeit bei reduzierter Darmvorbereitung. Dazu wurde in diesem Untersuchungsgang lediglich orales Gastrografin zur Markierung von

³⁴Fenlon HM, Nunes DP, Schroy PC III et al. [Virtual vs. conventional Colonoscopy]

³⁵Yee J, Akerkar GA, Hung RK et al. [Colorectal Neoplasia]

³⁶Macari M, Bini EJ, Xue X et al. [Colorectal Neoplasms]

Iannaccone R, Laghi A, Catalano C et al. [Detection of colorectal lesions]

³⁸Iannaccone R, Laghi A, Catalano C et al. [CT-Colonography without cathartic preparation]

Stuhlresten verabreicht. Auf die Gabe jeglicher Form von Laxanzien wurde verzichtet. Trotz der reduzierten Vorbereitung wurden 95,5% aller Polypen über 8mm bei einer Patientenpopulation von 203 Patienten identifiziert.

In den Jahren 2003 und 2004 wurde von Pickhardt et al.³⁹ eine der drei ersten multizentrischen Studien durchgeführt. Mit einer Anzahl von 1233 untersuchten Patienten und einem sehr guten Ergebnis für die Methode der CT- Colonographie konnte als Konklusio über eine mindestens so gute Sensitivität und Spezifität bei der Detektion klinisch relevanter Polypen unter Verwendung der CT- Colonographie im Vergleich zur Verwendung der konventionellen Koloskopie berichtet werden.

Zwei weitere Multicenterstudien folgten von Johnson et al.⁴⁰ und Cotton et al.⁴¹, mit einer Patientenpopulation von 703 bzw. 600. Diese beiden Studien sowie auch eine dritte, durchgeführt von Rockey et al.⁴², welche jedoch plötzlich enttäuschende Sensitivitätsergebnisse zwischen 30 und 70% lieferten.

Diese Ergebnisse widersprachen den vorausgegangenen Resultaten und bereits zum Zeitpunkt der Veröffentlichung der Studien von Cotton et al. und Rockey et al. wurde nach möglichen Ursachen für die schlechten Ergebnisse gesucht.

Als Doshi et al.⁴³ die Untersuchungen, die im Rahmen der Multicenterstudie von Rockey et al. durchgeführt worden waren, ein zweites mal beleuchteten, führte dies zu einem überraschenden Ergebnis. Über 90% der ursprünglich übersehenen Läsionen konnten retrospektiv identifiziert werden. In 26% der Fälle wurden technische Probleme, in 53% Fehler der Radiologen als Grund der ursprünglich schlechten Performance identifiziert.

Für Läsionen über 6mm hätte die Sensitivität der CT- Kolonographie, unter Ausschluss dieser Fehler bei 95% gelegen.

Dies führte zu dem Schluss, dass nichtadäquate Scannertechnologie, mangelnde Erfahrung der Befunder und fehlende 3D- Rekonstruktionen der Datensätze zu den katastrophalen Ergebnissen geführt hatten.

Nach dieser aufklärenden Studie wurde klar, dass dem Training von Radiologen große Bedeutung beigemessen werden muss, da ohne die nötige Erfahrung, auch

³⁹Pickhardt PJ, Choi JR, Hwang I et al.[CT-Colonography screen for colorectal neoplasia]

⁴⁰Johnson CD, Harmsen WS, Wilson LA et al.[Prospective blinded evaluation of CT-Colonography screen for colorectal polyps]

⁴¹Cotton PB, Durkalski VL, Pineau BC et al.[CT-Colonography a multicenter comparison]

⁴²Rockey DC, Paulson E, Niedzwiecki D et al.[A prospective comparison of air contrast barium enema, CT-Colonography and colonoscopy]

⁴³Doshi T, Rusinak D, Halvorse RA et al.[CT-Colonography: false negative interpretations]

die beste Untersuchungsmethode keine ausreichende und zufriedenstellende Performance liefern kann.⁴⁴

Aus diesem Grund wird heute auf das Training junger Radiologen großen Wert gelegt, was neben der Entwicklung immer neuerer und verbesserter Methoden ebenfalls zu einer deutlichen Qualitätssteigerung der radiologischen Diagnostik beitragen konnte.

⁴⁴Vgl. Graser, Mang, Becker, Reiser [Indikationen und Ergebnisse der CT- Kolonographie]

3 Material und Methoden

Zur Erarbeitung der Hauptziele dieser Arbeit, einer Zusammenfassung der wichtigsten Fakten zu Erkrankungen von Dünn- und Dickdarm sowie deren Diagnostik und deren interessante Eckdaten, bot sich als die beste Methode die Literaturrecherche an.

Mit Hilfe von Fachliteratur in Buch- sowie Journalform und auch des Internets war es möglich eine aktuelle und umfangreiche Zusammenschau zu gestalten.

Abbildungen und Tabellen, welche sich gut in die jeweiligen Kapitel eingliedern ließen, stammen zum Großteil aus einer Onlineversion des Fachbuchs, Kauffmann et al., Radiologie, 3.Auflage, Urban & Fischer Verlag, München 2006, aber auch von einer Vielzahl weiterer Fachquellen aus dem Internet, online Journals und auch solchen in gedruckter Version, wie auch aus den neuesten Unterlagen, welche bei dem heurigen Europäischen Kongress für Radiologie in Wien, im März 2009 zu bekommen waren.

Die Recherche durch einen Dschungel voller Informationen, der nicht immer ganz einfach zu durchforsten war, wurde durch die Suchmaschinen und die Option nach Schlagwörtern zu filtern, vereinfacht. Schwierig war, die wissenschaftlich relevanten Daten von den Quellen zu unterscheiden, welche ihre Informationen nicht validiert und standardisiert anbieten. Mit Hilfe meiner Mentoren konnte ich jedoch einige anerkannte Internetportale finden und diese für die Arbeit an diesem Manuskript verwenden.

Der zeitliche Aufwand, den meine Arbeit beanspruchte betrug ungefähr 4 Monate. In dieser Zeit hatte ich teilweise die Möglichkeit mich vollkommen und einzig dem Thema der Darmdiagnostik zu widmen. Dies erleichterte mich in die Thematik zu vertiefen und führte dazu, dass sich in relativ kurzer Zeit eine große Menge an Informationen angesammelt hatte, die anschließend geordnet, sortiert und letztlich zu dem vorliegenden Text verarbeitet wurden.

Die Art und Weise, wie dieses Manuskript entstanden ist, kann leicht nachvollzogen und wiederholt werden. Das Internet und die große Menge an zur Verfügung stehender Fachliteratur in der Bibliothek der medizinischen Universität Graz waren für die Beschaffung der Quellen essentiell.

Mit dieser Arbeit liegt eine Literaturrecherche der neuesten Methoden und Indikationen sowie Informationen zu den jeweiligen Untersuchungstechniken wie

auch deren Vor- und Nachteile in Hinblick auf Effektivität und Effizienz vor. Als Abschluss dieser Arbeit soll ein Blick in die mögliche Zukunft der radiologischen Diagnostik Phantasie und Forschungsgeist wecken.

4 Ergebnisse – Resultate

Das Kapitel der CT- Colonographie stellt den Kernpunkt dieser Arbeit dar. Im Nachfolgenden sollen also die Ergebnisse und Resultate hauptsächlich in Bezug auf diese Untersuchungsmethode besprochen werden.

Die relativ neue Methode der CT- Colonographie musste erst durch etliche Studien von ihrer Effizienz überzeugen. Nach dem Recherchieren und Studieren sämtlicher Studien, welche anfangs widersprüchliche Ergebnisse lieferten, soll als Konklusio gesagt sein, dass die CT- Kolonographie letztlich doch in die Liste der Screeningmethoden für das kolorektale Karzinom als gleichwertige Methode aufgenommen werden konnte.

Eine große Stärke dieser Methode ist die patientenfreundliche Anwendung, wie auch das geringe Risiko für Komplikationen. Ausserdem ist sie als eine kosteneffiziente Möglichkeit der Darmdiagnostik zu erwähnen. Die Strategien der Untersuchungsreihenfolge zielen, als Zeichen unserer Zeit, immer mehr daraufhin ab, Kosten zu sparen und Effizienz zu steigern. Mit der CT- Kolonographie als Erstuntersuchung und einer ausschließlichen endoskopischen Koloskopie bei positivem Kolonographie Befund könnten die Kosten in diesem Gebiet deutlich gesenkt werden.

Die guten Resultate der Untersuchungsmethode sind jedoch noch stark von den befundenden Ärzten und ihrem Können abhängig, was wiederum unweigerlich, individuelle Erfolgsschwankungen mit sich bringt. Aus diesem Grund muss dem Training der Radiologen ein hohes Maß an Wichtigkeit beigemessen werden. Es konnte gezeigt werden, dass nach adäquatem Training die Ergebnisse wesentlich verbessert werden konnten.

Zu den modernen Methoden der Darmdiagnostik in der Radiologie ist zu sagen, dass die rasante Entwicklung immer neuerer, besserer, effizienterer und risikoärmerer Methoden die Gefahr mit sich bringt, dass die Methoden nicht so schnell so gut erlernt werden können, wie sie entstehen. Das Sammeln von Erfahrung, welche in diesem Gebiet eine der wichtigsten Voraussetzungen zu sein scheint, um gute Qualität gewährleisten zu können, ist zweifelsohne ein Zeit in Anspruch nehmender Prozess. Dies kann aber in der heute oft zu schnellen und hektischen Technologieentwicklung, meiner Meinung nach, oft nur schwer ermöglicht werden. Die Entwicklung in der Medizin, hin zu den heute überall

verbreiteten Kompetenzzentren wirkt diesem Problem entgegen, sie macht es möglich, sich mit einem kleinen Bereich der Medizin intensiv auseinanderzusetzen und schafft so ein höheres Maß an Qualität.

5 Diskussion

Als Diskussionsanstoß soll auch die Methode der CT- Colonographie dienen. Als eine Untersuchungsmethode, die sich ionisierender Strahlen bedient, stellt sich immer wieder die Frage, wie hoch die Strahlenbelastung für den Menschen denn wirklich sei. Im Falle der Darmdiagnostik, in dem die Möglichkeit einer strahlenfreien Untersuchung durch die Methode der endoskopischen Koloskopie gegeben ist, wird die Strahlenintensität durch Niedrigdosisprotokolle auf das Minimum reduziert. Dennoch stellt die Tatsache der Strahlenexposition eine potentielle Gefahr für den Patienten dar und lässt wohl alle Untersuchungsmethoden der Radiologie, die sich ionisierender Strahlung bedienen, oft in schlechtem Licht erscheinen.

Tatsache jedoch ist, dass die Strahlenexposition relativ gering ausfällt. Mit dem Niedrigdosisprotokoll werden Werte von 3-6mSv erreicht, was ungefähr dem 2fachen Wert der natürlichen, jährlichen Strahlenexposition entspricht, welcher mit 2,6mSv pro Jahr angegeben wird.

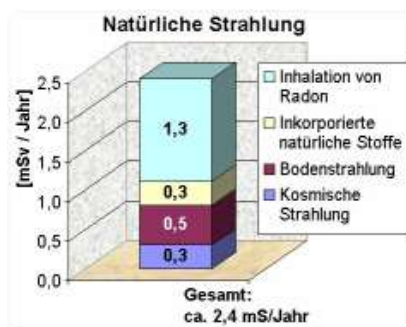


Abbildung 32: Natürliche Strahlenexposition

Das Schema zeigt die Zusammensetzung der natürlichen Strahlenbelastung pro Jahr.

Der Expositionswert bei einer Screeninguntersuchung im Falle des kolorektalen Karzinoms beträgt zum Beispiel 3-6mSv. Von den Fachgesellschaften wird als Screening ab dem 50.Lebensjahr eine jährliche Untersuchung des Stuhls auf occultes Blut empfohlen. Die Österreichische Fachgesellschaft für Gastroenterologie und Hepatologie empfiehlt für Personen mit durchschnittlichem Risiko eine jährliche rektal-digitale Untersuchung und Stuhltestung auf okkultes Blut ab dem 40.Lebensjahr, bei pos. Okkultbluttest ® eine hohe Koloskopie. Ab

dem 50. Lebensjahr sollte alle 5 -7 Jahre eine konventionelle Koloskopie durchgeführt werden.⁴⁵

Die bei der Screeninguntersuchung entstehende Strahlenbelastung ist mit der Größenordnung der Strahlungsintensität zu vergleichen, dem das Personal einer Fluglinie ausgesetzt ist. Diese Berufsgruppe hat eine durchschnittliche Strahlenbelastung von 5mSv pro Jahr zu verzeichnen. Mit den Berufsjahren muss also mit einem Lebensexpositionswert von 80mSv gerechnet werden. Eine aktuelle Studie, welche das Risiko von Airlinepersonal aus acht europäischen Ländern in einem Beobachtungszeitraum von 30 Jahren untersuchte, konnte keine erhöhte Mortalitätsrate für strahlungsinduzierte Karzinome und so kein erhöhtes Risiko, bedingt durch die Strahlenexposition feststellen.⁴⁶

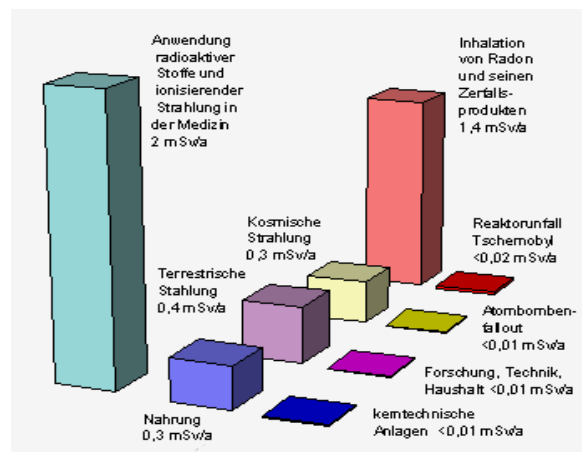


Abbildung 33: Mittlere effektive Strahlendosis

Die Abbildung zeigt die mittlere effektive Strahlenbelastung der Bevölkerung der Bundesrepublik Deutschland mit ca. 4,5mSv.

Trotz aller, möglicherweise auch weiterhin bestehenden Bedenken, sollte man sich stets den Nutzen dieser Untersuchungsmethoden vor Augen halten, welcher das Risiko der Strahlenexposition oft stark überwiegt.

Die Health Physics Society hat in ihren Standards für Strahlenschutz die Aussage getroffen, dass eine Strahlenexposition unter 5-10rem ein offenbar nicht messbares oder gar nicht vorhandenes Gesundheitsrisiko mit sich bringt.⁴⁷

⁴⁵ o.V. Österreichische Gesellschaft für Gastroenterologie und Hepatologie [Vorsorgekoloskopie]

⁴⁶ Vgl. Zeeb, Blettner, Langner et al. [Mortality from cancer and other causes among airline cabin attendants]

⁴⁷ Vgl. Health Physics Society [Ionizing radiation-safety standards for the general public]

Man sollte also auch weiterhin Gebrauch von den immer besser werdenden Methoden der radiologischen Diagnostik machen, um so potentielle Pathologien frühzeitig entdecken und behandeln zu können. Mit Hilfe der sich immer weiter entwickelnden Techniken können immer öfter Primärpräventionsmöglichkeiten zur Minderung der Mortalität wie auch der Morbidität angewandt werden, sowie in weiterer Folge die beste zur Verfügung stehende Behandlung für den individuellen Patienten frühzeitig eingeleitet werden.

6 Ausblick

Im Zuge meiner Arbeiten und den Recherchen zu dem Thema der radiologischen Darmdiagnostik bin ich auf eine der neusten Technologien zur Untersuchung des oberen und unteren Gastrointestinaltrakts gestoßen.

„Die Endomikroskopie ist ein neues endoskopisches Verfahren, welches die Mikroskopie der Mukosa in hoher Auflösung noch während der laufenden Endoskopie im oberen und unteren Gastrointestinaltrakt ermöglicht.“⁴⁸

Mittels Integration eines konfokalen Mikroskops am distalen Ende des konventionellen Endoskops eröffnet sich durch diese neue Methode die Möglichkeit der histologischen Schleimhautbeurteilung in vivo. Dies ermöglicht in weiterer Folge die gezielte Auswahl von Biopsiematerial, was uns zu einer völlig neuen Dimension der Betrachtung verschiedenster gastrointestinaler Erkrankungen verhelfen kann.

Voraussetzung zur Generierung endomikroskopischer Bilder ist die Gabe von Kontrastmittel. Das Mikroskop wird mit leichtem Kontakt an der Darmschleimhaut aufgesetzt und mittels Blaulichtlaser werden horizontale optische Bilder der Mukosa in hoher Auflösung erzeugt. Diese Abbildung von Graustufenbildern mit einer Fläche von 500x500µm und einer Eindringtiefe von ungefähr 250µm beschränken sich auf die Darstellung der Mukosa.

Mit Hilfe dieser neuen Methode können zelluläre, vaskuläre und bindegewebige Strukturen differenziert und bereits während der laufenden Endoskopie beurteilt werden, womit die in- vivo Diagnostik gastrointestinaler Erkrankungen erstmals möglich wird.

Zur Zeit wird die Endomikroskopie zur Vorsorge und Überwachung des kolorektalen Karzinoms, der Diagnostik des Barrett-Ösophagus sowie der Diagnostik der Helicobacter-pylori-assoziierten Gastritis und des Magenfrühkarzinoms verwendet.

Weitere neue technische Varianten der Endoskopie sind die Chromoendoskopie, das Narrow-Band-Imaging, die Magnifikationsendoskopie und die Endozystoskopie.

⁴⁸ Kiesslich, Götz, Neurath, Galle [Endomikroskopie]

Die Chromoendoskopie wird vor allem zur Erkennung von flachen Adenomen oder kolitisassoziierten Neoplasien angewandt. Durch das Aufsprühen von Farbe während der Endoskopie wird die Erkennung solcher Veränderungen erleichtert.

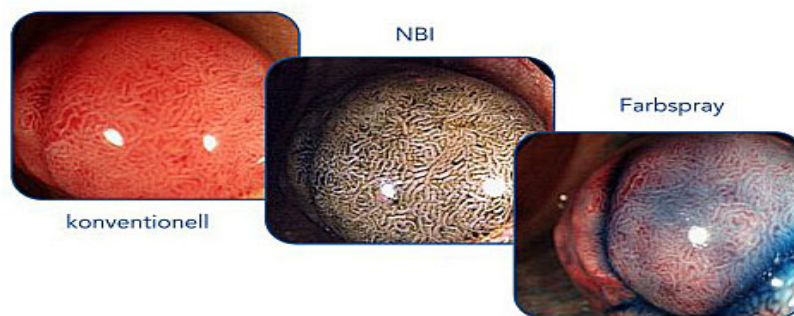
Das Narrow Band Imaging ist ein optisches Verfahren, welches durch die Separation der Komplementärfarben und die Akzentuierung des blauen Spektrums eine Analyse der oberflächlichen Gefäßarchitektur der Darmschleimhaut ermöglicht.

Die Magnifikationsendoskopie ermöglicht eine 100-150fache optische Vergrößerung der betrachteten Schleimhaut. Mittels Endozystoskopie kann sogar eine Vergrößerung bis auf das 1200fache erreicht werden.

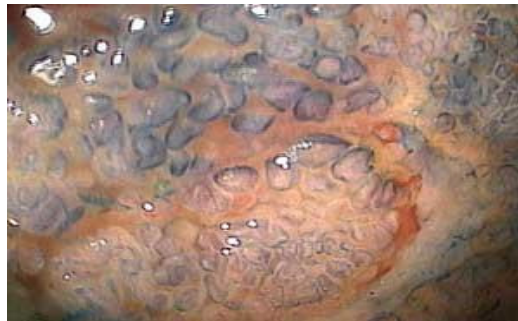

Abbildung 34: **Chromoendoskopie**

In der Chromoendoskopie ist nach Anfärbung mit Methylenblau eine umschriebene auffällige Schleimhautstruktur zu erkennen.



Unterschiedliche Darstellung eines Dickdarmpolypen.



Abbildung 35: **Narrow Band Imaging**

Durch diese Verfahren können während der Endoskopie bereits Zellen und Zellkerne dargestellt werden. Dies ermöglicht erstmalig eine endoskopische Dignitätsvorhersage. Die finale Diagnose wird jedoch auch in Zukunft der Pathologie, nach Beurteilung der während der Endoskopie entnommenen Biopsien stellen.

7 Literaturverzeichnis

Kauffmann [Radiologie]

Kauffmann et al., Radiologie, 3.Auflage, Urban & Fischer Verlag, München 2006.

Reiser [Duale Reihe Radiologie]

Reiser et al., Duale Reihe Radiologie, 1. Auflage, Georg Thieme Verlag, Stuttgart 2003.

o.V. [Praxis für Radiologie Lübbecke]

o.V. Praxis für Radiologie Lübbecke, Url: www.prlk.de [20.02.2009]

o.V. [Virtueller endoskopischer Atlas]

o.V. Virtueller endoskopischer Atlas, Url: www.endoskopischer-atlas.de, [20.02.2009].

Feuerbach[Handbuch diagnostische Radiologie]

Stefan Feuerbach, Handbuch diagnostische Radiologie: Gastrointestinales System, Springer Verlag, Berlin Heidelberg 2007.

Reinisch[Chronisch entzündliche Darmerkrankungen]

Univ.- Prof. Dr. Walter Reinisch, chronisch entzündliche Darmerkrankungen, in Ärzte Magazin DFP – Sonderheft 02/2008, Medizin Medien Austria GmbH, Wien 2008.

o.V. [CT- Colonography]

o.V. CT- Colonography, Basic Principles & Illustrative Cases, Url: icarus.med.utoronto.ca [20.02.2009]

o.V. [Universitätsspital Zürich]

o.V. Universitätsspital Zürich, Url: www.radiologie.unispital.ch [20.02.2009]

Rieber [Der Radiologe]

Rieber et al., Der Radiologe, MRT of the abdomen in combination with enteroclysis in Crohn disease with oral and intravenous Gd-DTPA, Springer Verlag, Berlin / Heidelberg 1998.

Rieber [RoeFo 2000]

Rieber et al., RoeFo 2000, Vergleich von MR und Enteroklyse zur Mb. Crohn Diagnostik und Diagnostik von extraintestinalen Crohn- Komplikationen, Georg Thieme Verlag, Stuttgart New York 2000.

Pokorny und Längle [Kolorektales Karzinom]

Univ.- Doz. Dr. Herwig Pokorny und Prim. Univ.- Prof. Dr. Friedrich Längle, Kolorektales Karzinom, in Ärzte Magazin DFP – Ausgabe 08/2009, Medizin Medien Austria GmbH, Wien 2009.

o.V. [Wikipedia - Szintillationszähler]

o.V. Wikipedia, Url: <http://de.wikipedia.org/wiki/Szintillationszähler>, [30.03.2009].

o.V. [Wikipedia - Ionisationskammer]

o.V. Wikipedia, Url: <http://de.wikipedia.org/wiki/Ionisationskammer>, [30.03.2009].

Laghi and Hassan [Virtual Colonoscopy – an update]

Prof. Dr. Andrea Laghi and Dr. Cessare Hassan, Virtual Colonoscopy – an update, in European Medical Imaging Review, Volume 1, Touch Briefings, London 2008.

Graser, Mang, Becker, Reiser [Indikationen und Ergebnisse der CT-Kolonographie]

Graser, Mang, Becker, Reiser, Indikationen und Ergebnisse der CT-Kolonographie Von der Vorsorge bis zum symptomatischen Patienten, in Der Radiologe 2, Springer Medizin Verlag, 2008.

Chung, Huh, Choi et al. [CT Colonography]

Chung DJ, Huh KC, Choi WJ et al., CT colonography using 16-MDCT in the evaluation of colorectal cancer, American Journal of Roentgenology 184, 2005.

Fenlon HM, Nunes DP, Schroy PC III et al. [Virtual vs. conventional Colonoscopy]

Fenlon HM, Nunes DP, Schroy PC III et al., A comparison of virtual and conventional colonoscopy for the detection of colorectal polyps, N Engl J Med 341:1496-1503, 1999.

Yee J, Akerkar GA, Hung RK et al. [Colorectal Neoplasia]

Yee J, Akerkar GA, Hung RK et al., Colorectal neoplasia: performance characteristics of CT colonography for detection in 300 patients, Radiology 219: 685-692, 2001.

Macari M, Bini EJ, Xue X et al. [Colorectal Neoplasms]

Macari M, Bini EJ, Xue X et al., Colorectal neoplasms: prospective comparison of thin-section low-dose multi-detector row CT colonography and conventional colonoscopy for detection, Radiology 224: 383-392, 2002.

Iannaccone R, Laghi A, Catalano C et al. [Detection of colorectal lesions]

Iannaccone R, Laghi A, Catalano C et al., Detection of colorectal lesions: low-dose-multidetector row helical CT colonography compared with conventional colonoscopy, Radiology 229: 775-781, 2003.

Iannaccone R, Laghi A, Catalano C et al. [CT-Colonography without cathartic preparation]

Iannaccone R, Laghi A, Catalano C et al., Computed tomographic colonography without cathartic preparation for the detection of colorectal polyps, Gastroenterology 127: 1300-1311, 2004

Pickhardt PJ, Choi JR, Hwang I et al. [CT-Colonography screen for colorectal neoplasia]

Pickhardt PJ, Choi JR, Hwang I et al., Computed tomographic virtual colonoscopy to screen for colorectal neoplasia in asymptomatic adults, N Engl J Med 349: 2191-2200, 2003.

Johnson CD, Harmsen WS, Wilson LA et al.[Prospective blinded evaluation of CT-Colonography screen for colorectal polyps]

Johnson CD, Harmsen WS, Wilson LA et al., Prospective blinded evaluation of Computed tomographic colonography for screen detection of colorectal polyps, Gastroenterology 125: 311-319, 2003.

Cotton PB, Durkalski VL, Pineau BC et al.[CT-Colonography a multicenter comparison]

Cotton PB, Durkalski VL, Pineau BC et al., Computed tomographic colonography (virtual colonoscopy), a multicenter comparison with standart colonoscopy for detection of colorectal neoplasia, JAMA 291: 1713-1719, 2004.

Rockey DC, Paulson E, Niedzwiecki D et al.[A prospective comparison of air contrast barium enema, CT-Colonography and colonoscopy]

Rockey DC, Paulson E, Niedzwiecki D et al., Analysis of air contrast barium enema, computed tomographic colonography, and colonoscopy: prospective comparison, Lancet 365: 305-311, 2005.

Doshi T, Rusinak D, Halvorse RA et al.[CT-Colonography: false negative interpretations]

Doshi T, Rusinak D, Halvorse RA et al., CT-Colonography: false-negative interpretations, Radiology 244; 165-173, 2007.

Yoshida, Nappi, MacEneaney et al. [Computer-aided Diagnosis Scheme for Detection of Polyps]

Yoshida H, Nappi J, MacEneaney P, et al., Computer-aided Diagnosis Scheme for Detection of Polyps at CT Colonography, in Radiographics 22, 2002.

Halligan, Altman, Mallett et al. [Computed tomographic colonography]

Halligan S, Altman DG, Mallett S, et al., Computed tomographic colonography: assesment of radiologist performance with and without computer- aided detection, Gastroenterology 131, 2006.

Summers and Petrick [Computer- aided detection]

Summers RM, Handwerker LR, Pickhardt PJ, et al. Performance of a previously validated CT colonography computer- aided detection system in a new patient population, American Journal of Roentgenology 191, 2008.

and Patrick N, Haider M, Summers RM, et al., CT colonography with computer- aided detection as a second reader: observer performance study, Radiology 246, 2008.

o.V. [American cancer society – Guidelines for the Screening of colorectal cancer]

o.V. [American cancer society – Guidelines for the Screening of colorectal cancer],
Url: http://www.cancer.org/docroot/ped/content/ped_2_3x_acs_cancer_detection_guidelines_36.asp, [08.04.2009].

Kiesslich, Götz, Neurath, Galle [Endoskopie]

Kiesslich R, Götz M, Neurath MF, Galle PR, Endoskopie, in Der Internist, Band 47, Heft 1, Jänner 2006, Springer Medizin Verlag, 2005.

o.V. Österreichische Gesellschaft für Gastroenterologie und Hepatologie [Vorsorgekoloskopie]

Url: http://www.oeggh.at/index.php?option=com_content&task=view&id=107

Zeeb, Blettner, Langner et al. [Mortality from cancer and other causes among airline cabin attendants]

Zeeb H, Blettner M, Langner I, et al., Mortality from cancer and other causes among airline cabin attendants in Europe: a collaborative cohort study in eight countries, American Journal of Epidemiology 158, 2003.

Health Physics Society [Ionizing radiation-safety standards for the general public]

Health Physics Society, Ionizing radiation-safety standards for the general public: Position Statement of the Health Physics Society, McLean, VA, June 2003.

Curriculum vitae

Persönliche Daten

Christina Pressl

06.05.1984 in Wolfsberg/Kärnten geboren



Ausbildungsweg

1990 - 1994

Musikvolksschule Wolfsberg

1994 - 2002

Stiftsgymnasium St. Paul

Abschluss Matura (guter Erfolg)

Sommer 1996

Aufenthalt in Benenden (England)

Privatschule Obermair

Sommer 1999

Aufenthalt in Catania (Sizilien)

AFS American Field Service

September - Dezember 2002

Aufenthalt in Florenz (Italien)

Sprachschule Leonardo Da Vinci

Jänner - Mai 2003

Aufenthalt in Aix en Provence (Frankreich)

Université D'Aix-Marseille

Institut d'Etudes Françaises pour Etudiants

Etrangers

Oktober 2003

Beginn des Studiums für Humanmedizin an
der Medizinischen Universität Graz

Oktober 2004

Aufnahme in den 2. Studienabschnitt

Oktober 2008

Aufnahme in den 3. Studienabschnitt

Juni 2009

Abschluss des Studiums der Humanmedizin

Berufstätigkeit

Geringfügig beschäftigt bei Dr. Harald Pressl (Praxis FA für Innere Medizin)
Teilübersetzung des Buches "Diabetes for Dummies" aus dem Englischen ins Deutsche

Famulaturen

Famulatur im Juli 2004 bei Dr. Harald Pressl FA für Innere Medizin (Wolfsberg)

Famulatur im Februar 2005 an der Fachabteilung für Pathologie bei Prim. Dr. G. Alpi (LKH Villach)

Famulatur im Juli 2005 am Research Institute of Molecular Pathology bei Prof. Erwin Wagner (IMP Vienna)

Famulatur im Juli 2006 im Krankenhaus der Barmherzigen Brüder Graz/
Marschallgasse, Abteilung für Innere Medizin bei Prim. Univ. Prof. Dr. F. Skrabal

Famulatur im August 2008 im Krankenhaus der Elisabethinen Graz, Abteilung für Radiologie bei Prim. Dr. Roland Einspieler

Wissenschaftliche Arbeit

Wissenschaftliche Mitarbeit am Pathophysiologischen Institut im Bereich Stressforschung bei Univ.-Prof. Mag. Dr. Peter M. Liebmann (†) von April 2007 bis April 2008, im Laborbereich, Aufgabengebiet: DNA- Isolierung, PCR Untersuchungen

Praktisches Jahr

Praktikum im Krankenhaus der Barmherzigen Brüder Graz Eggenberg, Abteilung für Innere Medizin bei Prim. Univ. Prof. Dr. F. Rainer, Oktober bis Dezember 2008

Praktikum im LKH- Universitäts Klinikum Graz, Abteilung für Strahlentherapie und Radioonkologie bei OA. Dr. E. Geyer, Dezember 2008 bis Februar 2009

Praktikum in der Lehrpraxis für Allgemeinmedizin bei Dr. Harald Pressl, März 2009 bis April 2009

Praktikum im LKH- Universitäts Klinikum Graz, Abteilung für Gefäßchirurgie bei Univ. Prof. Dr. K. Tiesenhausen, April 2009 bis Juli 2009

Spezielle Studienmodule

- Klinisch topographische Anatomie der Kopf- Hals Region
- Hypnose und erweiterte Kommunikation im ärztlichen Bereich
- Molekulare Humangenetik – Forschung und Diagnostik
- Gesundheits- und Medizinökonomie
- Case- based Learning in Klinik und Praxis

Kenntnisse/Fähigkeiten

EDV Kenntnisse

Fundierte PC-Kenntnisse

Fremdsprachen

Sehr gute Englisch- sowie

gute Französisch- und Italienisch- Kenntnisse in Wort und Schrift

Graz, am 23.06.2009