

Diplomarbeit zur Erlangung des akademischen Grades „Doktorin der Zahnheilkunde“, lat. „Doctor medicine dentalis“, abgekürzt Dr. med. dent.

# **Implantattherapie bei multiplen Nichtanlagen**

vorgelegt von Birgit Jeglitsch

eingereicht am 04. 05. 2007

an der Abteilung für zahnärztliche Chirurgie und Röntgenologie  
der Universitätsklinik für Zahn-, Mund- und Kieferheilkunde,  
Auenbruggerplatz 12, A-8036 Graz, Österreich

Birgit Jeglitsch

## Ehrenwörtliche Erklärung

Ich erkläre ehrenwörtlich, dass ich die vorliegende Diplomarbeit selbstständig und ohne fremde Hilfe verfasst habe. Ich habe sämtliche Autoren- und Verlagsrechte der verwendeten Literaturquellen beachtet, nur die angegebenen Quellen benützt und die den benutzten Quellen wörtlich oder inhaltlich entnommenen Stellen als solche kenntlich gemacht.

Graz, am

# Implantologie bei multiplen Nichtanlagen

## Inhalt

1. Zusammenfassung.....	5
1.1. Zusammenfassung.....	5
1.2. Summary.....	5
2. Einleitung.....	6
3. Ziel der Arbeit.....	6
4. Grundlagen von Nichtanlagen.....	7
4.1. Definition.....	7
4.3. Ätiologie.....	10
4.4. Syndrome und Krankheitsbilder.....	12
4.5. Diagnose.....	15
4.6. Kieferwachstum und Kieferhypoplasie.....	17
4.6.1. Kieferwachstum.....	17
4.6.2. Kieferhypoplasie:.....	19
5. Therapie bei Nichtanlagen:.....	20
5.1. Konservative Behandlung:.....	21
5.2. Kieferorthopädie.....	21
5.3. Zahnkeimtransplantation.....	26
5.4. Prothetik.....	31
5.4.1. Festsitzende Therapiemöglichkeiten.....	31
5.4.2. Abnehmbarer Zahnersatz:.....	33
5.4.3. Kombiniert festsitzend- abnehmbarer Zahnersatz.....	38
5.5. Implantatprothetik.....	40
6. Grundlagen zur Implantologie.....	47
6.1. Implantologie nach Wachstumsabschluss.....	47
6.2. Implantologie vor Wachstumsabschluss.....	49
6.3. Augmentation.....	52
6.4. Provisorische Versorgung.....	53
7. Behandlungskonzept bei Nichtanlagen- Implantat versus Alternativen.....	53
7.1. Nichtanlage Einzelzahn.....	55
7.2. Multiple Nichtanlagen.....	61
7.3. Totale Anodontie.....	64
7.4. Nachsorge.....	68
7.5. Mögliches Behandlungskonzept.....	69
8. Diskussion.....	70
9. Konklusion.....	73

10. Literatur .....	74
11. Legende zu den Abbildungen.....	82
12. Danksagung.....	86
13. Lebenslauf.....	87

## **1. Zusammenfassung**

### **1.1. Zusammenfassung**

Bei der Behandlung von PatientInnen mit Nichtanlagen wird sowohl vom Zahnarzt/ von der Zahnärztin, als auch vom Kieferorthopäden/ von der Kieferorthopädin gefordert, frühzeitig- also schon im jungen Kindesalter- eine Entscheidung über die Therapie zu treffen, um den betroffenen Personen durch dentale Gesundheit und ein gutes äußeres Erscheinungsbild jegliches körperliches und seelisches Leiden zu ersparen. Die Rehabilitation dieser PatientInnen inkludiert mehrere Phasen, von der Diagnose, über einen umfassenden Behandlungsplan bis hin zur eigentlichen Therapie, welche sich oft über Jahre erstreckt und ein interdisziplinäres Vorgehen erfordert. Die Therapieform sollte individuell, den gegebenen Umständen angepasst, gewählt werden, da zur Zeit kein allgemein gültiges, für alle Fälle anwendbares Schema empfohlen werden kann. Anhand einer Literaturrecherche werden im Rahmen dieser Arbeit die Problematiken diverser Versorgungsvarianten dargestellt und Behandlungskonzepte für die Implantattherapie bei PatientenInnen mit multiplen Nichtanlagen zusammengefasst.

### **1.2. Summary**

Treating patients suffering from hypodontia requires early and fast therapeutical decisions for both dentists and orthodontists. The sooner the course of therapy has been charted, the better for the patient. A clear and early therapeutical concept will not only save patient's dental health but will as further diminish mental distress and suffering. A monitoring at early stages of patient's childhood is required. The diagnosis and rehabilitation of hypodontic patients is complex and includes many stages. A comprehensive treatment and therapy can take many years and mostly requires an interdisciplinary approach. The type of therapy used should always be specifically targeted on the individual patient and be adapted to the given circumstances. Currently, there is not one universally applicable procedure that can be used for all cases.

Based on research of the literature, this manuscript scrutinises the complexity of problems arising from the different approaches and treatments for therapy of patients with multiple missing teeth.

## **2. Einleitung**

Eine in der Bevölkerung häufig beobachtete Anomalie ist das angeborene Fehlen von Zähnen einer oder beider Dentitionen. Bezugnehmend darauf kommt der Untersuchung von Zusammenhängen zwischen genetisch bedingten und pathobiologischen Faktoren große Bedeutung zu. Anlagebedingte Variationen der Zahnzahl treten dabei entweder isoliert, oder als Teilsymptom von Syndromen auf. Als Beispiele zu nennen wären dabei das Down-Syndrom, die Lippen-Kiefer-Gaumen-Spalte und die ektodermale Dysplasie. Während sich Hyperdontie eher selten findet, kann eine ungenügende Anzahl an Zähnen häufig beobachtet werden. Abhängig vom Ausmaß der Abweichungen in Zahl, Größe und Form der Zähne, stehen die betroffenen PatientInnen unter einem enormen Leidensdruck, wobei bereits das Fehlen eines einzigen Zahnes die Lebensqualität negativ beeinträchtigen kann. Multiple Nichtanlagen beeinflussen sowohl die Funktion des Kauapparates, als auch die Ästhetik und bedingen daher vor allem bei jüngeren PatientInnen nicht selten schwere soziale Beeinträchtigungen, weshalb eine ehestmögliche Diagnosestellung und ein rechtzeitiger Behandlungsbeginn äußerst wichtig und anzustreben sind. Die Entscheidung über die zu wählende Versorgungsvariante wird dabei nach unterschiedlichen Faktoren, wie zum Beispiel dem Alter der PatientInnen, dem Knochenangebot, den bestehenden Platzverhältnissen und dem Zustand der vorhandenen Zähne, getroffen.

Insbesondere der Rehabilitation mittels Implantaten kommt in den letzten Jahren vermehrt Bedeutung zu. Wenngleich Implantatversorgungen bisher fast ausschließlich nach abgeschlossenem Kieferwachstum durchgeführt wurden, konnten in letzter Zeit mit enossalen Implantaten zur kaufunktionellen Rehabilitation bereits bei Kindern und Jugendlichen gute Erfolge erzielt werden. Jedoch spielt hier die Problematik der Implantatinsertion in den wachsenden Kiefer eine große Rolle. Studien lassen auch in Zukunft weitere vielversprechende Therapiekonzepte in Hinblick auf eine festsitzende implantatprothetische Rehabilitation von PatientInnen mit Nichtanlagen erwarten.

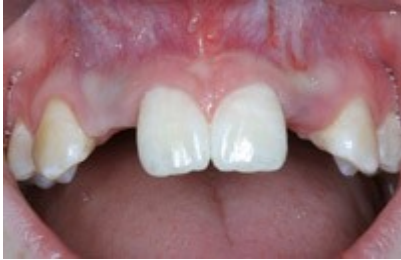## **3. Ziel der Arbeit**

Ziel der Arbeit ist es, wissenschaftlich bewährte Therapiekonzepte zur implantologischen Behandlung von PatientInnen mit multiplen Nichtanlagen in Abhängigkeit von Ausprägung der Hypodontie und Alter zu identifizieren und in ein allgemein gültiges Behandlungskonzept zusammen zu führen.

## 4. Grundlagen von Nichtanlagen

### 4.1. Definition

#### Zahnunterzahl:



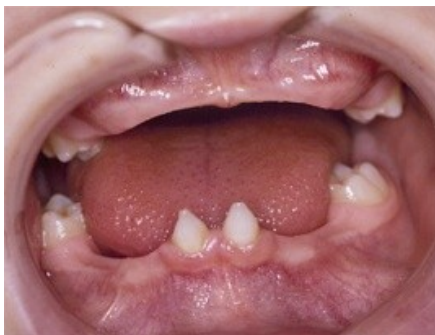**Abbildung 1: Nichtanlage der Zähne 12 und 22**

Kongenitales Fehlen von Zähnen kann die Abwesenheit eines (Aplasie eines Einzelzahnes), mehrerer (Hypodontie), vieler (Oligodontie oder partielle Anodontie) oder aller Zähne (totale Anodontie) in Milch- und/ oder bleibenden Gebiss bedeuten. Häufig kann man an den von Nichtanlagen betroffenen Kaueinheiten sowohl verzögerte Entwicklung, als auch hypoplastische Zähne (seitliche obere Schneidezähne als Zapfenzähne ausgebildet) oder verzögerten Zahndurchbruch feststellen, von dem in erster Linie zweite Prämolaren und zweite und dritte Molaren betroffen sind. s. Abb.1

#### Anodontie:

Kongenitales Fehlen sämtlicher Zähne der bleibenden Dentition, entweder mit oder ohne vorausgegangener Hypodontie im Milchgebiss, wird als totale Anodontie bezeichnet. Sie ist meistens mit Syndromen assoziiert und wird sehr selten beobachtet.

#### Oligodontie (partielle Anodontie):



**Abbildung 2: Oligodontie**

Als Oligodontie bezeichnet man das meist regellose Fehlen von sechs oder mehr Zähnen, ausgenommen der dritten Molaren. Sie kann, ohne Korrelation zu bestimmten Syndromen, autosomal dominant vererbt werden, oder aber wie in den meisten Fällen mit spezifischen Syndromen und/ oder systemischen Pathologien in Erscheinung treten (Nunn et al. 2003) s. Abb.2

#### Hypodontie:

Sie tritt vorwiegend ohne begleitende Syndrome und Fehlbildungen auf und ist durch das Fehlen einzelner typischer Zähne charakterisiert (bis zu fünf nicht angelegte Zähne (Jakse 2006)). Andere AutorInnen unterscheiden zwischen Hypodontie als eine phylogenetische Reduktion der Zahnanlagen, und Oligodontie im Sinne einer Schädigung bestimmter Abkömmlinge des äußeren Keimblattes, welche entweder auf die Zahnanlage beschränkt, oder als generalisierte

Form (Anodontie), verbunden mit ektodermalen Störungen in Erscheinung treten kann [Künzel und Toman 1974].

#### Nichtanlage einzelner Zähne:

Das Fehlen von nur einem Zahn wird als Einzelzahnaplasie bezeichnet und betrifft in erster Linie die Weisheitszähne, obere zweite Schneidezähne, sowie obere und untere zweite Prämolaren (Schroeder et al. 1983).

## 4.2. Häufigkeit

Die Prävalenz von Nichtanlagen in unterschiedlich ausgeprägten Formen beträgt 7 % (Arnetzl et al. 1993b) der Bevölkerung, wobei sich durch Populationsunterschiede und Zufallsabhängigkeit Abweichungen ergeben können.

Primäre Dentition: 0,1-0,7 % Nichtanlagen. Vorrangig sind im Unterkiefer der erste und im Oberkiefer der zweite Schneidezahn betroffen, wobei hierbei meist auch der entsprechende Ersatzzahn nicht angelegt ist.

Bleibende Dentition: 3-10 % Nichtanlagen ohne Berücksichtigung der Weisheitszähne. In erster Linie handelt es sich um zweite Prämolaren und seitliche Inzisivi (Schroeder et al.1983).

Weisheitszähne: Ein Fehlen von einem oder mehreren dritten Molaren findet man bei ca. 25-30 % aller Menschen. Dabei lässt sich feststellen, dass die Nichtanlage in der Hälfte der Fälle symmetrisch auftritt. Die Unterzahl an Weisheitszähnen korreliert dabei mit der Zahl der nichtangelegten übrigen Zähne (Sonnabend 1966).

#### Häufigkeit von Nichtanlagen, die verschiedenen Zahngruppen betreffend:

UK 5	1-5 %	UK 1	0,4 %
OK 2	0,5-3 %	UK 7	0,3 %
OK 5	1-2,5 %	OK 4	0,2 %
UK 2	0,5 %	Rest	0,1 %

[Schroeder et al. 1983]

Obwohl sich die Prävalenz von Anlagestörungen im Oberkiefer (52%) nicht wesentlich von jener im Unterkiefer (48 %) unterscheidet, lässt sich ein großer Unterschied in den betroffenen Zahntypen beider Kiefer erkennen.

Byloff- Clar und Droschl 1972 beschreiben, dass Nichtanlagen im Oberkiefer seltener auftreten, als im Unterkiefer.

Meist bleiben die Nichtanlagen auf ein (48 %) oder zwei (35 %) Zähne beschränkt, wobei es sich im Oberkiefer bevorzugt um die zweiten Prämolaren und die lateralen Inzisivi handelt, im Unterkiefer jedoch primär die zweiten Prämolaren nicht angelegt sind. Vorwiegend sind es die letzten Zähne einer Zahngruppe, welche von Nichtanlagen betroffen sind.

Die Verteilung ist meist bilateral symmetrisch, wobei der laterale Inzisivus des Oberkiefers häufiger auf der linken Seite nicht vorhanden ist (Vastardis 2000).

Ein Fehlen der oberen und unteren ersten Molaren (Gülzow und Peters 1977), sowie der mittleren Schneidezähne des Oberkiefers (Daugaard-Jensen 1997) sind ebenso selten wie eine Aplasie der Canini, welche eher verlagert oder retiniert bleiben (Schmuth, Vardimon 2004). Im Milchgebiss sind am häufigsten die oberen mittleren Schneidezähne und Eckzähne, sowie die oberen zweiten Molaren angelegt.

Je nach Geschlecht und Bevölkerungsgruppe lassen sich Unterschiede im Hypodontiebefall feststellen. Laut Bredy et al. 1991 und Hickel et al. 1989 ist die Prävalenz für beide Geschlechter höher in Australien und Europa, als beispielsweise in Nordamerika, wobei Männer signifikant seltener betroffen sind als Frauen. Das Verhältnis Männer zu Frauen beträgt 2:3 (Gülzow, Peters 1977), bei Männern ist jedoch die Anzahl der nichtangelegten Zähne größer.

#### Länderbezogenes Auftreten von Nichtanlagen:

Deutschland [Weise 1970]: 13,6 %

Österreich [Volk 1963]: 6,4 bzw. 9,6 %

Norwegen [Wisth et al. 1974]: 6,6 %

USA [Muller et al. 1970]: 3,5 %

#### Korrelation primäre- permanente Dentition:

Meist fehlt im Falle der Nichtanlage eines Milchzahnes sowohl im Front-, als auch im Molarenbereich, der korrespondierende Nachfolger der bleibenden Dentition (laut Celar 1998 in

50% der Fälle). Dies ist umgekehrt nicht der Fall. Hypodontie tritt in der ersten Dentition seltener, im bleibenden Gebiss in variabler Häufigkeit auf.

Milch- Molaren ohne permanenten Nachfolger können ankylosieren und in Infraokklusion verbleiben. Der umliegende Knochen wächst nicht weiter, die benachbarten Zähne können kippen und okklusale Diskrepanzen bewirken.

Totale Anodontie liegt häufiger im Unterkiefer als im Oberkiefer vor, wobei dann hypoplastische oder aplastische Kieferknochen vorliegen können.

### 4.3. Ätiologie

Trotz umfangreicher Untersuchungen konnte die genaue Ursache von Zahn- Nichtanlagen nicht eindeutig geklärt werden (Arnetzl et al. 1993b), wobei primär genetische Aspekte und exogene Noxen als Auslöser für Hypo- bzw. Oligodontie in Frage kommen. Auch Studien über Vererbungsmechanismen im Rahmen von Zwillings- und Familienbeobachtungen, konnten keine schlüssigen Ergebnisse liefern.

Hypodontie bzw. Oligodontie sind genetisch heterogene Merkmale und können sowohl als isoliertes Merkmal, als auch verbunden mit bestimmten systemischen Abnormalitäten oder als Teil eines Syndroms wie z.B. dem Down- Syndrom oder der ektodermalen Dysplasie auftreten (Tsai et al. 1998) und die daraus resultierenden klinischen Merkmale sind neben Zahnunterzahl auch Größen- und Formveränderungen der Zähne. Daraus ergibt sich für andere AutorInnen wiederum die Annahme, dass es sich hierbei um das Resultat von Punktmutationen in einem stark vernetzten polygenen System handelt (Schroeder et al. 1983).

Außerdem konnte in manchen Fällen ein verspäteter Zahndurchbruch beobachtet werden. Zahnunterzahl wird meist deutlich vererbt, was bei Zahnüberzahl nicht der Fall ist.

Aus experimentellen Studien und Genexpressionsanalysen geht hervor, dass eine Vielzahl von verschiedenen Genen an der Zahnentwicklung beteiligt ist, wobei prinzipiell jedes von ihnen auch an einer Anodontie beteiligt sein kann. Isoliert auftretende Hypodontie und Anodontie (vollständiges Fehlen aller Zähne kommt selten vor) werden autosomal-dominant mit unvollständiger Penetranz und variabler Expressivität vererbt (Arte et al. 2001), wobei von anderen AutorInnen auch eine geschlechtsgebundene und polygene oder multifaktorielle Vererbung in Betracht gezogen wurde. In seltenen Fällen konnten sogar autosomal- rezessive Erbgänge festgestellt werden.

Die variable individualspezifische Ausbildung von Merkmalen, denen eine einzelne bestimmte Mutation zu Grunde liegt nennt sich variable Expressivität und zeigt sich in Veränderungen der Zahnanzahl, in der Art der fehlenden Zähne und anderen Gebissmerkmalen. Molekulargenetische Studien führten zur Identifikation unterschiedlicher Gendefekte, welche kongenitale Nichtanlagen bedingen.

Bei Familien mit autosomal-dominant vererbter Oligodontie besteht eine signifikante Korrelation zwischen den Zahnnichtanlagen und Mutationen in den Transkriptionsfaktor-Genen MSX1, PAX9 (Arte et al. 2004) und AXIN2 (Cobourne 2007). Bei MSX1 assoziierter Hypodontie sind in erster Linie zweite Prämolaren und obere erste Prämolaren betroffen, wobei als typisches Merkmal der PAX9 assoziierten Nichtanlagen die oberen und unteren zweiten Molaren nicht angelegt sind (Kim et al. 2006).

Andere AutorInnen haben auch die HYD-, MSX2-, EGF- und EGFR- Gene als Genorte für solche Mutationen angenommen (Opitz et al. 2001).

Interferon regulatory factor 6 (IRF6) und Fibroblast growth factor receptor 1 (FGFR1) tragen auch zu Nichtanlagen der Zähne bei. Sie sind außerdem für kraniofaziale Syndrome mitverantwortlich. Mutationen von IRF6 verursachen das Van der Woude Syndrom und die phänotypischen Merkmale dieses Syndroms inkludieren orale Spalten, sowie Nichtanlagen der Inzisivi und Prämolaren (Vieira et al. 2007).

Aufgrund unterschiedlicher mutierter Gene zeigt sich die genetisch bedingte nichtsyndromatische Hypodontie von heterogenem Phänotyp. Abweichungen der Zahnzahl gehen meist mit anderen dentalen Abnormalitäten einher. Doppelanlagen, Nichtanlagen und Formabweichungen der Zahnanlagen (Zapfenzahn) sind die Resultate ein und derselben Erbanlage (Hoffmeister 1975).

### Ursachen und Beispiele:

Neben genetischen Ursachen können laut Bredy et al 1991 exogene (Infektionen, Erkrankungen der Mutter, Gifte, Sauerstoffmangel) und endogene Störungen während der embryonalen Entwicklung eine quantitative Fehlleistung der Zahnleiste bewirken, woraus Zahnplasien resultieren. Desweiteren können Hypodontien auch auf interkurrente Erkrankungen in der Zeit nach der Geburt, wie zum Beispiel Osteomyelitis, Parodontitiden und Milchzahntraumen zurückzuführen sein, oder aber durch exogene Störungen, wie Bestrahlung oder Allgemeinerkrankungen des Säuglings verursacht werden.

Während genetisch bedingte Phänomene hauptsächlich an allen Zähnen der ersten und zweiten Dentition in Erscheinung treten, sind bei Schädigungen durch exogene Störungen nur Zähne einer bestimmten Entwicklungsstufe betroffen.

#### **4.4. Syndrome und Krankheitsbilder**

Bei der Zahnentwicklung sind mehr als 200 Gene beteiligt, wobei einige dieser Gene auch für die Bildung anderer Organe zuständig sind. Diese Tatsache erklärt die Korrelation von dentalen Entwicklungsstörungen mit über 45 krankhaften Syndromen (Arnetzl et al. 1993b).

Hypodontie tritt häufig in Kombination mit ektodermaler Dysplasie, EEC- Syndrom, orodigitofacialer Dysostose, Down-Syndrom und Lippen- Kiefer- Gaumenspalten (30-50% der Fälle (Opitz et al. 2001)) auf. Auch Syndrome wie zum Beispiel das Rieger-, Van der Woude- und das PHC-Syndrom haben Hypo- bzw. Oligodontie als Leitsymptom.

Im Anschluss seien die wichtigsten erwähnt:

##### Incontinentia pigmenti:

Hier können sowohl eine partielle Hypodontie oder komplette Anodontie in beiden Dentitionen, als auch stiftförmig oder konisch gestaltete, wie auf einer Seite abgeschnitten erscheinende Zahnkronen beobachtet werden.

Das Syndrom wird nur bei Frauen beobachtet, die Fazies erscheint meist unauffällig. Augenveränderungen, Haar- und Nagelwachstumsstörungen, neurologische Auffälligkeiten und eventuell leichte geistige Behinderung sind möglich.

##### LKG-Spalten:

Dabei handelt es sich um die häufigste angeborene Fehlbildung des Gesichts aufgrund von Störungen der Embryonalentwicklung zwischen der 4. und der 7. Woche.

Byloff- Clar und Droschl 1972 fanden bei PatientInnen mit Spalten ein 7x höheres Auftreten von Nichtanlagen als bei PatientInnen ohne Spalten. Auch Zahnüberzahl, Durchbruchstörungen, Form- und Lageanomalien und Spätanlagen wurden häufiger beobachtet. Meist zeigt sich nach Abschluss der Pubertät eine deutlich hypoplastische Maxilla mit ausgeprägten Engständen in beiden Kiefern.

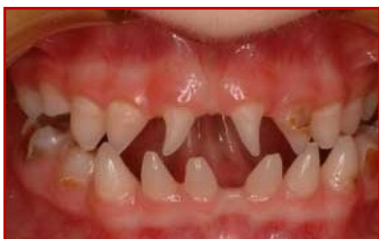Bei Kindern mit Lippen-Kiefer-Gaumenspalten steigt die Prävalenz der Hypodontie im Milchgebiss mit zunehmender Ausdehnung der Spalte, außerdem ist die Entwicklung aller Zähne um 0,3-0,7 Jahre verspätet und es liegt meist eine Mikrodonie der Zähne vor.

### Ektodermale Dysplasie:

Diese hereditär bedingte Erkrankung ist mit Entwicklungsstörungen der Abkömmlinge des Ektoderms assoziiert. Nägel, Haare, Drüsen und Zähne sind davon betroffen. In der Literatur wird von mehr als 100 verschiedenen Formen der ektodermalen Dysplasie berichtet, wobei zwei Hauptformen besonders hervor zu heben sind. Es wäre dies zum Einen die autosomal dominant vererbte Hidrotische Ektodermale Dysplasie, bei der muköse Drüsen vorhanden sind und die PatientInnen demnach zu schwitzen imstande sind (Körpertemperatur regulierbar). Zum Anderen die am häufigsten beschriebene Form der hauptsächlich x- chromosomal vererbten hypohidrotischen ektodermalen Dysplasie, welche auch als Christ- Siemens- Touraine- Syndrom bezeichnet wird (Paschos et al. 2002).

Hauptcharakteristika dieses Syndroms sind Hypohidrose (Störungen der Wärmeregulation), Hypotrichose und Hypodontie bis hin zur Anodontie.

Weitere Phänomene sind beispielsweise: trockene, schuppige Haut, respiratorische Infekte, Satyr- Ohren, helles, schütteres Haar (auch Augenbrauen und Wimpern sind fast nicht vorhanden), Stirnhöcker, Hypertelorismus, Kieferhypoplasie, tiefliegende, kurze Nase mit hypoplastischen Flügeln und Wulstlippen.



**Abbildung 3: Patient mit Hypodontie und Zapfenzähnen**

Symptome im Zahnsystem sind neben Hypodontie auch Schmelz- und Zahndysplasien (Zapfenform der Frontzähne), knospenartige Molaren mit kleiner Kaufläche, Durchbruchstörungen und nahezu fehlende Alveolarkämme. s. Abb.3. Die Verteilung der Hypodontie auf die einzelnen

Zahngruppen unterscheidet sich beträchtlich von der in der allgemeinen Population. Obere seitliche Prämolaren und untere Schneidezähne sind am häufigsten von Nichtanlagen betroffen, wobei obere mittlere Schneidezähne und Eckzähne am häufigsten Formanomalien aufwiesen (Hoffmeister 1975).

In der ersten Dentition fehlten am häufigsten die zweiten Schneidezähne und ersten Molaren (Arnetzl et al.1993b).

Einige weitere Krankheitsbilder mit dentalen Symptomen: (Wiedemann/Kunze 2001)

- Van der Woude Syndrom: Unterlippengrübchen, Lippen/ Gaumenspalte, in 15% Hypodontie
- Down-Syndrom: Oligodontie, Anomalien der Form und Größe
- Rieger-Syndrom: Immer fehlen die oberen lateralen und mittleren Schneidezähne, übrige Nichtanlagen nicht obligatorisch fehlend, Oberkiefer-Hypoplasie im anterioren Bereich, Mikrodontie, Formanomalien
- Dysostosis acro-facialis: Zahnunterzahl
- Dysostosis acro-dentalis: Fehlen von einzelnen Zahnanlagen oder Hypodontie
- Dysostosis oro-digito-facialis: Dysodontie (oft fehlen die lateralen Inzisivi im Unterkiefer), auch Zahnüberzahl
- Dysplasia oculodento-digitalis
- Dysplasia dentofacialis: Hypodontie, Dentes natales
- Dysgenesis irido-dentalis: Hypodontie, Schmelzhypoplasie, Mikrodontie, Dyschromie
- Dyscranio-pygo-phalange
- Pierre-Robin-Syndrom: Unterkieferhypoplasie, isolierte Gaumenspalte
- Hemifaciale Mikrosomie: ev. Zahnunterzahl, Kieferhypoplasie
- EEC-Syndrom: Hypodontie, kleine Schmelzhypoplastische, kariesanfällige Zähne, evtl. Xerostomie
- Coffin- Lowry- Syndrom: Hypo- und Dysodontie, Zahngrößendiskrepanzen, vorzeitiger Zahnverlust, lückig stehende Zähne
- Williams-Beuren- Syndrom: Hypodontie, hypoplastische Zähne, Schmelzhypoplasie, Zahnfehlstellungen
- PHC- Syndrom: Aplasie der Prämolaren beider Dentitionen
- Erkrankungen des Knochensystems
- Hormonstörungen
- Bestrahlung
- Sommersprossenbefall
- Anomalien der Haut, Haare, Nägel, Drüsen, Extremitäten und Augen stehen in Zusammenhang mit Zahnunterzahl.

## 4.5. Diagnose

Bei der Behandlung von PatientInnen mit Nichtanlagen ist eine möglichst frühe Diagnosestellung und anschließende Versorgung in Hinblick auf Funktion, Phonetik und Ästhetik von besonderer Bedeutung, sowohl für die normale psychologische Entwicklung der betroffenen Kinder, als auch für das Wachstum von Zähnen und Kiefer (Akkad, Bächle 2006).

Zahnnichtanlagen findet man in fast allen Abschnitten des Alveolarbogens, wobei sie gehäuft am Ende der primären (zweite Prämolaren nicht angelegt) oder sekundären (dritte Molaren fehlen) Zahnleiste auftreten. Abweichungen der Zahnanzahl finden sich außerdem in Regionen ursprünglicher Suturen (obere seitliche Inzisivi nicht angelegt) und der einstigen Symphyse des Unterkiefers (untere Einser nicht vorhanden). Es besteht auch ein Zusammenhang mit anderen Dysgnathien im Rahmen von bestimmten Syndromen.

Der Nachweis von Hypo- und Anodontie bzw. von missgebildeten Zähnen erfolgt generell durch eine klinische und radiologische Untersuchung beider Kiefer. Zur radiologischen Beurteilung stehen zum einen das Schädelröntgen und zum anderen das Orthopantomogramm zur Verfügung, welche dabei helfen, Abnormalitäten von Zahnanlagen bereits sehr früh zu verifizieren. s. Abb. 4 und 5

Bei Kindern im Alter von sechs bis zehn, sollten im Röntgen alle bleibenden Zahnkeime mit Ausnahme der dritten Molaren zu sehen sein. Das entspricht in etwa jenem Alter, in dem meist über eine kieferorthopädische Behandlungs- Notwendigkeit entschieden werden sollte. Generell können die Weisheitszähne dann als nicht angelegt bezeichnet werden, wenn deren Keime mit Abschluß des 11. Lebensjahres nicht sichtbar sind, wobei erhebliche individuelle Schwankungen auftreten.

Hypodontie- PatientInnen sind in der Regel auch häufiger von Durchbruchstörungen betroffen, als PatientInnen ohne Nichtanlagen (Svinhufvud et al. 1988).

Im Normalfall sollten zum Zeitpunkt der Geburt die Schneidezahnkronen zur Hälfte, die Kronen der Eckzähne zu einem Drittel und die der Molaren zu einem Viertel mineralisiert sein. Auch sollten bei der Geburt aufgrund des Wachstumsreizes der Milchzähne bereits Alveolarkämme vorhanden sein.

### Verkalkungsbeginn der Zähne [Schmuth, Vardimon 2004]

Geburt:	6 er	2 ½ Jahre:	4 er
6 Monate:	1 er, UK2	3 Jahre:	5 er
12 Monate:	3 er	3 ½ Jahre:	7 er
18 Monate:	OK2	10-12 Jahre:	8 er

Im Falle von PatientenInnen mit Ektodermaler Dysplasie wird die Diagnose meist von KinderärztInnen, seltener von HautärztInnen, HumangenetikerInnen oder ZahnärztInnen gestellt und erfolgt überwiegend im 2.- 3. Lebensjahr. Für die Diagnose ausschlaggebend sind in den meisten Fällen das abnorme Äußere und die Zahnmissbildungen.

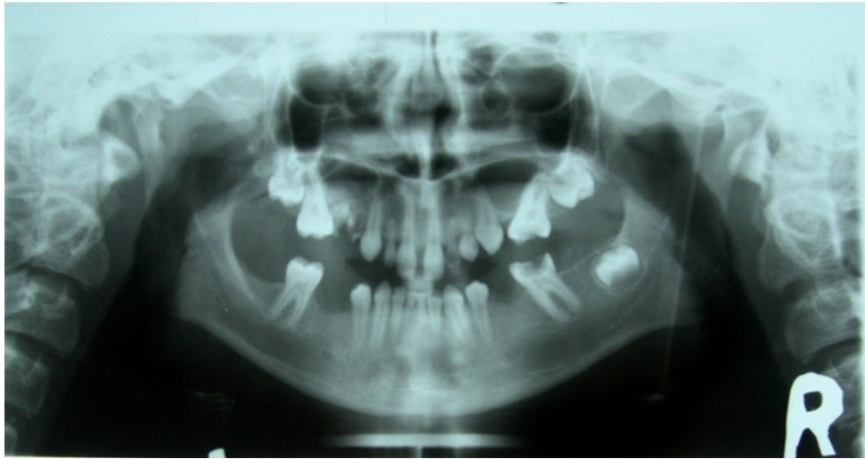


Abbildung 4: Multiple Nichtanlagen im Orthopantomogramm

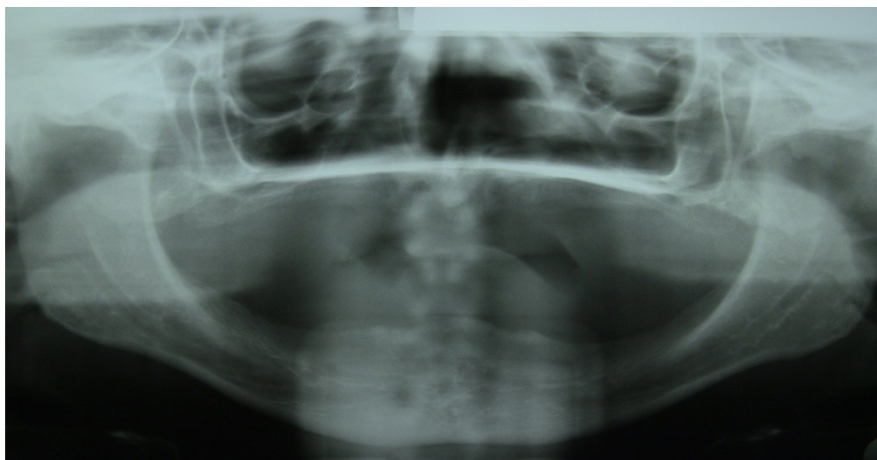


Abbildung 5: Totale Anodontie in Ober- und Unterkiefer

## 4.6. Kieferwachstum und Kieferhypoplasie

### 4.6.1. Kieferwachstum

Bei der Geburt ist das Viscerocranium mitsamt aller oralen und nasalen Strukturen wesentlich kleiner als das Neurocranium. Es liegen kurze Alveolarfortsätze vor, welche den Saug- und Schluckfunktionen des Kindes angepasst sind. Die vertikale Gesichtsentwicklung findet erst zu einem späteren Zeitpunkt durch Verlängerung der Alveolarfortsätze statt, resultierend aus den beiden Dentitionen.

#### Prinzip:

Beim kraniofazialen Wachstum handelt es sich um einen äußerst komplexen Vorgang, der für unterschiedliche Regionen verschiedenartig hinsichtlich des Ausmaßes, des Zeitpunktes und der Richtung abläuft. Generell unterscheidet man mehrere Arten von Wachstumsbewegungen, wie das an allen Knochenoberflächen vonstatten gehende Remodelling, welches von verschiedenen osteogenen Geweben an den Knochenoberflächen seinen Ausgang nimmt. Als Beispiele solcher Gewebe wären das Periost, die Suturen, die Synchondrosen, die Parodontalmembran und Kondylarknorpel zu nennen. Die für jeden Knochen charakteristischen osteogenen Felder osteoblastischer und osteoklastischer Aktivität führen bestimmte Wachstumsfunktionen aus. Eine Größenzunahme des Knochens resultiert aus der appositionellen Anlagerung von Knochen an der, der Wachstumsrichtung zugewandten Oberfläche, sowie gleichzeitiger Resorption durch Osteoklasten auf der entgegengesetzten Knochenoberfläche. So wächst beispielsweise der Gaumen durch Apposition an der oralen und Resorption an der nasalen Seite nach caudal (Schmuth, Vardimon 1994). Enlow und Björk beschreiben anhand von histologischen Untersuchungen über Wachstumsrichtung und Wachstumsausmaß der Kiefer, dass das Hauptwachstum des Oberkiefers im Tuberbereich stattfindet und nach dorsal gerichtet ist, wodurch sich eine maxilläre Alveolarbogenverlängerung ergibt. Das Wachstum der Alveolarfortsätze wird von der Entwicklung und Extrusion der Zähne bestimmt und zeigt ein vertikales Wachstum nach caudal, um Platz für die Zahnwurzeln und die Expansion des Sinus maxillaris zu schaffen. In der Mandibula erfolgt das Hauptwachstum am Hinterrand des Ramus ascendens nach dorsal, am Alveolarfortsatz nach cranial und am Condylus nach cranial und dorsal. An der Innenseite des Corpus mandibulae, sowie im Bereich der Mentolabialfalte findet Resorption statt, wohingegen am Kinn Apposition von Knochen erfolgt. Die Zähne des Unterkiefers extrudieren, um einen okklusalen Kontakt mit den Antagonisten des Oberkiefers herzustellen, begleitet von entsprechendem Wachstum des Alveolarknochens. Die Inzisivi des Unterkiefers driften nach lingual.

Insgesamt kommt es im Zuge des Remodellings auch zu einer Verlagerung der Mandibula nach vorne und unten (Muchitsch 2007). Weitere Funktionen des Remodellationsprozesses sind neben Knochenzunahme und Verlagerung auch die Adaption und Feinabstimmung.

#### Wachstumsgeschwindigkeit:

Zwischen dem vierten und fünften Lebensjahr findet das stärkste Wachstum statt. Darauf folgt zwischen dem fünften und zehnten Lebensjahr eine Periode mäßig leicht abfallenden Wachstums. Im Alter von zehn Jahren befindet sich das präpubertäre Wachstumsminimum, darauf folgt ein Aufschwung bis zum 14. Lebensjahr, in welchem das pubertäre Maximum liegt. Der Wachstumsabschluß kann bei Mädchen ab dem 16. -17. Lebensjahr, bei Jungen ab dem 18. - 19. Lebensjahr erwartet werden (Jakse 2007).

Das Handröntgen dient der Beurteilung des skelettalen Alters, welches aus kieferorthopädischer Sicht als abgeschlossen gilt, wenn Radiusepiphyse- und Diaphyse eine vollständige Verknöcherung aufweisen. Zu diesem Zeitpunkt ist die Ossifikation der Handknochen beendet und das skelettale Wachstum abgeschlossen.

#### **Stadieneinteilung nach Björk:**

##### Vor- S- Stadium:

das ulnare Sesambein ist zu diesem Zeitpunkt noch nicht verknöchert

##### S-Stadium: Ossifikation des Sesambeins

noch ein Jahr bis zum pubertären Wachstumsmaximum

##### Capping-Stadium (MP<sub>3</sub>cap): Mittelfinger

pubertäres Wachstumsmaximum, noch ein Jahr großes Wachstum zu erwarten

##### DP<sub>3</sub>-Stadium: Mittelfinger

ein Jahr nach dem pubertären Wachstumshöhepunkt

##### R-Stadium: Epiphysenfugenschluss am Radius

ein bis zwei Jahre vor Ende des Längs- und Condylenwachstums

Die Hinzunahme der Handröntgenaufnahme als diagnostisches Hilfsmittel kann für implantologische und kieferorthopädische Maßnahmen nur eine orientierende Hilfe sein, da das Kieferwachstum in der Regel länger andauert als das Wachstum der Röhrenknochen.

#### 4.6.2. Kieferhypoplasie:

Für den Abbau von Kieferknochen verantwortlich sind in erster Linie sowohl systemische (z.B. Hormonstatus), als auch lokale Faktoren (z.B. Inaktivität, Druck). Es ist klar bewiesen, dass sowohl Unter- als auch Überbelastung, auch ohne bakterielle Beteiligung zu Knochenverlust führt. Die Struktur des Knochens wird durch An- und Abschalten von Zellwachstum bestimmt. Der Knochen ist zeitlebens von Umbauvorgängen betroffen, welche sich durch Resorption und Apposition durch Osteoblasten und Osteoklasten ergeben. Sowohl externes (Knochenoberfläche), als auch internes Remodelling, aus welchem sich eine Änderung des Mineralhaushaltes ergibt, stehen mit der funktionellen Beanspruchung des Knochens in Zusammenhang. Fehlt diese direkte mechanische Belastung, resultiert eine Störung des Gleichgewichtes von Resorption und Apposition zu Gunsten einer gesteigerten Osteoklastenaktivität. Dies führt zu einer irreversiblen Inaktivitätsatrophie des Alveolarkammes, wobei die Resorption des Knochens von Individuum zu Individuum unterschiedlich ist. Neben individuellen patientenbezogenen Faktoren spielt auch die betroffene Kieferregion eine Rolle für das Ausmaß der Resorption, sowie anatomische Faktoren, Knochenangebot und Knochenqualität. Im Oberkiefer liegt aufgrund einer Kombination aus interner Pneumatisation und externer Kieferkamm-Hypoplasie vermehrt ein vertikales Knochendefizit vor, wohingegen der Unterkiefer meist von einem horizontal verminderten Knochenangebot betroffen ist (Jakse 2007).

Bei den biologischen Faktoren sind das Alter, das Geschlecht und der Hormonhaushalt, und bei den mechanischen Faktoren die Höhe und die Richtung der Kaukräfte für die Atrophie von Bedeutung.

Kongenitales Fehlen eines oder mehrerer Zahnkeime wirkt sich negativ auf die Entwicklung der Kieferknochen aus. Bedingt durch das Ausbleiben des Durchbruchs und der Zahnentwicklung, findet kein dentoalveoläres Wachstum statt und es resultieren daraus Zahnlücken mit atrophischen Alveolarkämmen im Bereich unbezahnter Kieferabschnitte. Kieferkammhöhe und Kieferkammbreite betragen in solchen Regionen meist nur ein Drittel der Dimensionen in bezahnten Abschnitten. Auch kommt es bei PatientInnen mit Zahnaplasie durch den muskulären Tonus von Zunge und Wange bzw. durch ein fehlendes Ableiten der Kaukräfte über die Zähne und das Parodontium in den Knochen, zu einem fortschreitenden Abbau des Kieferknochens.

Kieferkammhypoplasie liegt vor allem dann vor, wenn bereits der entsprechende Milchzahn nicht angelegt ist. Bei Einzelzahnaplasie findet man nicht selten eine isolierte horizontale Atrophie des Knochens.

Der Kieferkamm im Unterkiefer ist in bucco-lingualer Ausdehnung in vielen Fällen extrem dünn und weist ein konkaves linguales Profil auf, welches eine Implantation nicht gestattet. Auch der Verlauf des Nervus mandibularis, die Ausdehnung der Kieferhöhle, die Position vorhandener Eigenbezahnung und Zahnkeime und das geringe dreidimensionale Knochenangebot limitieren die Möglichkeit zur Implantation.

Bei sehr stark ausgeprägten Formen von Nichtanlagen liegen neben hypoplastischen Kiefern oft eine maxilläre Retrognathie, sowie eine mandibuläre Prognathie vor allem bei PatientInnen mit mehr als zwölf fehlenden Zähnen (Nodal et al. 1994) und eine Rotation des Unterkiefers nach vorne vor, was als Pseudopognathie bezeichnet wird.

Fehlen mehr als vier permanente Zähne liegt meist ein tiefer Biss vor (Nodal et al. 1994). Bei Kindern mit Nichtanlagen im Seitenzahnbereich findet man meist ein vertikales Knochendefizit durch Resorption der knöchernen Stützfunktion, der Gaumen ist abgeflacht. In weiterer Folge kommt es durch die veränderten knöchernen Strukturen zur Atrophie im Bereich des vorgelagerten, perioralen Weichgewebes. Die Gesichtszüge der PatientInnen erwecken aufgrund der Ausbildung einer positiven Lippenstufe, verstärkter Nasolabialfalte und Verkürzung des unteren Gesichtsdrittels zunehmend den Eindruck der Vergreisung.

## **5. Therapie bei Nichtanlagen:**

Bei der Behandlung von PatientInnen mit Nichtanlagen ist ein interdisziplinäres Vorgehen unter Einbeziehung der zahnärztlichen Chirurgie, Kieferorthopädie und Prothetik in der Regel unbedingt erforderlich.

Dabei zu berücksichtigende Aspekte sind neben dem Alter der PatientInnen beispielsweise Überlegungen über geeignete Präventivmaßnahmen und spätere Therapiemöglichkeiten in Hinblick auf Ästhetik, Phonetik und Funktion unter Einbeziehung von Knochenquantität und Qualität, dentoalveolärem Wachstum, bestehenden Platzverhältnissen und Zustand des Restgebisses. Weiters sollte über die Extraktion oder Erhalt von Milchzähnen, Notwendigkeit einer kieferorthopädischen Vorbehandlung, der optimalen Platzierung bleibender Zähne und Eingliederung eines temporären Zahnersatzes entschieden werden (Bishop et al. 2007). Bei der Rehabilitation von Kindern und Jugendlichen müssen meist verschiedene Versorgungsvarianten hintereinander angefertigt und eingegliedert werden.

## **5.1. Konservative Behandlung:**

Dysmorphie Zähne sollten nicht extrahiert werden, um den damit verbundenen Abbau des Alveolarknochens zu verhindern. Rekonstruktionen aus Komposit dienen der Restauration, im Sinne einer Modifikation der Kronenform von hypoplastischen, zapfenförmigen Zähnen und können auch in Kombination mit herausnehmbaren Teilprothesen angewendet werden. Diese Form der Behandlung eignet sich auch für ganz junge Kinder. Stabiler und langlebiger sind bukkal mit Kunststoff verblendete Stahl-, Gold-, oder Porzellankronen.

Werden Milchzähne, wo kein korrespondierender bleibender Nachfolger angelegt ist in situ belassen, kann es dennoch zu Wurzelresorptionen kommen, welche sich unvorhersagbar schnell ereignen. Passiert das erst, wenn der Patient/ die Patientin im Alter von 13 bis 15 Jahren ist, resultieren daraus meist weitspannige, prothetisch schwierig zu versorgende Lücken. Resorption der Milchzahnwurzeln, stark zerstörte oder in Infraokklusion stehende Milchzähne erfordern oft eine Extraktion derselben, wobei es sich in manchen Fällen durchaus als sinnvoll erweist, diese Zähne bis zum Zeitpunkt der Implantation in situ zu belassen.

## **5.2. Kieferorthopädie**

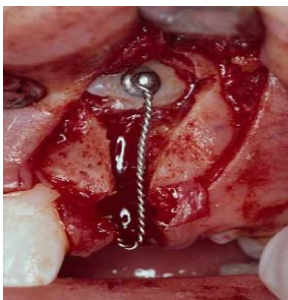
Bei der Behandlung von PatientInnen mit Nichtanlagen kommt der Kieferorthopädie eine wichtige Bedeutung zu. Sie stellt den Behandlungsmittelpunkt dar, setzt die Behandlungsstrategie fest und übernimmt den Großteil der Planung. Kieferorthopädische Maßnahmen dienen der Korrektur von dentoalveolären und skelettalen Anomalien, sowie zur Optimierung von Ästhetik und Funktion.

Im Alter von drei Jahren kann bereits mit funktionskieferorthopädischen Apparaturen begonnen werden, um mittels skelettalen Effekten das Wachstum der Kiefer anzuregen. In der frühen Kindheit geschieht dies mittels spezieller kieferorthopädischer Geräte oder auch durch wachstumslenkende Elemente der Prothese (Aktivatorfunktion der Prothese) (Parsche et al. 1998). Mit einem seitlich freigeschliffenen Aktivator kann auch die Vertikaldimension gehoben werden, wodurch sich ein harmonischeres Profil ergibt. Ab dem 12. Lebensjahr wird die funktionskieferorthopädische Therapie aufgrund des Alters beendet, es steht ab diesem Zeitpunkt nicht mehr die Hebung der Vertikaldimension im Vordergrund. Der späteste Zeitpunkt dafür ist zwei bis drei Jahre vor dem pubertären Wachstumsmaximum. Meist wird mit der festsitzenden kieferorthopädischen Therapie im Alter von acht oder neun Jahren begonnen.

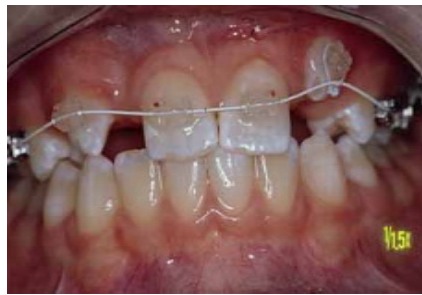Exakte Okklusions- und Platzverhältnisse sind die Voraussetzung für jede weitere Art der Versorgung, sei es die prothetisch- restaurative, oder die chirurgische Versorgung von Lücken. Deshalb ist beim Großteil der PatientInnen als präprothetische Maßnahme zunächst eine kieferorthopädische Behandlung notwendig, um im Anschluss daran durch die verbesserte Lokalisation der Pfeilerzähne ein zufriedenstellendes Ergebnis zu erzielen (Thind, Stirrups 2005). Die festsitzende Kieferorthopädie kann bei Oligodontie unter der Coverdenture erfolgen und ist somit nicht störend für die Ästhetik. Brackets werden in solchen Fällen palatinal/ lingual geklebt.

Im Falle eines retinierten Zahnes bietet die chirurgische Freilegung mit kieferorthopädischer Einreihung des Zahnes mit Bracket und Kette eine gute Möglichkeit zur Pfeilervermehrung.

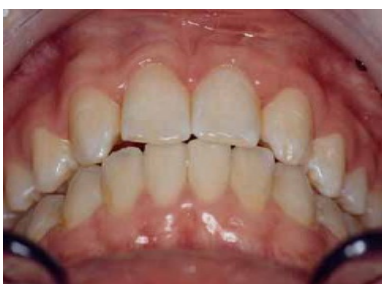Als Folge der Extrusion kommt es durch das Mitwachsen des Knochens in diesem Bereich zu einem Gewinn an Kieferkamm s. Abb.6 bis 9.



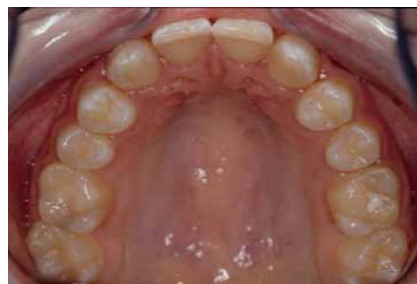**Abbildung 6: Freilegung eines retinierten Eckzahnes**



**Abbildung 7: Einreihung eines retinierten Zahnes**



**Abbildung 8: Endzustand nach Einreihung des Eckzahnes und kieferorthopädischem Lückenschluss**



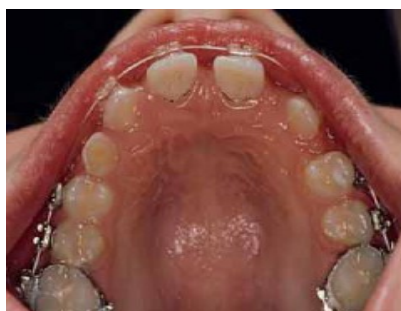**Abbildung 9: Endzustand im Oberkiefer in der Aufsicht**

Infolge von Nichtanlagen kommt es zu einer Reihe von negativen Entwicklungen im stomatognathen System. Zu nennen wären unter anderem: Kippen/ Abwandern der Nachbarzähne, atopischer Durchbruch der bleibenden Zähne, Verschiebung der Mittellinie, Elongation der nicht abgestützten Zähne des Gegenkiefers, Bissenkung, Atrophie des

Alveolarknochens, funktionelle Störungen, Entstehung von Habits und Sprachstörungen. Um dies zu vermeiden, ist ein frühes Handeln im Anschluss an eine sorgfältige interdisziplinäre Planung erforderlich. Von der später angestrebten Therapiemaßnahme ist es abhängig, ob die Lücken für eine anschließende prothetische bzw. implantatprothetische Versorgung geöffnet werden sollen, oder ob ein Lückenschluss angestrebt wird, welcher nach mesial, distal oder reziprok erfolgen kann. Hat man sich zu Beginn der kieferorthopädischen Behandlung noch nicht auf eine bestimmte Versorgungsvariante festgelegt, sollte man sowohl in mesio- distaler Richtung, als auch in vertikaler Dimension ausreichend Platz schaffen. Wenn dies nicht zu bewerkstelligen ist, beeinflusst das die Wahl der geeigneten Versorgungsmöglichkeit (Bergendal et al. 1996).

Auch müssen die Art der Malokklusion, die Zahnposition, die vorliegenden Platzverhältnisse, der betroffene Kiefer, das Alter der PatientInnen, bestehende Knochenverhältnisse, sowie Anzahl und Zustand der Restzähne bei der Planung berücksichtigt werden.

### Kieferorthopädischer Lückenschluss



**Abbildung 10: Kieferorthopädischer Lückenschluss**

Er wird vor allem dann durchgeführt, wenn bereits spontan eine Lückeneinengung stattgefunden hat oder bei bestehendem Platzmangel (Unterentwicklung der Kiefer) und wird ab einem Alter von neun Jahren empfohlen. Vor Abschluss des Zahnwechsels, kann mit einer genügenden morphologischen und funktionellen Adaption gerechnet werden (Harzer 2008).

s. Abb.10

**Vorteile:** Schonung des Restgebisses, ausschließlich eigenes Zahnmaterial, gute Ästhetik (Adaption des Gingivalrandes), sichere Langzeitprognose und in der Regel risikoloses Behandlungsergebnis

**Nachteile:** Ausreichende Anzahl von Pfeilerzähnen notwendig, vorübergehende ästhetische Beeinträchtigung, Dauer der Behandlung und funktionelle Probleme, fehlende Eckzahnführung, ev. Anforderung an PatientInnenkooperation, Kariesanfälligkeit, Gefahr der Wurzelresorption, Kosten, bei einseitigem Lückenschluss: Asymmetrie, eventuell Ausgleichsextraktion im nicht betroffenen Kiefer nötig, ev. Anpassung der Zahnform nötig.

## **Kieferorthopädische Lückenöffnung**

Sie dient der dreidimensionalen Korrektur der Position der Pfeilerzähne vor konventioneller, oder implantatprothetischer Versorgung, oder zur Dimensionsänderung von Zahnlücken und ermöglicht so eine substanzschonendere Präparation und eine erleichterte Eingliederung des Zahnersatzes. Für das Erreichen eines optimalen Behandlungsergebnisses ist eine enge Zusammenarbeit von KieferorthopädInnen und ProthetikerInnen erforderlich. Im Gegensatz zum kieferorthopädischen Lückenschluss sollte der Beginn der präprothetischen Lückenöffnung erst ab einem Alter von 14 Jahren erfolgen, da der Knochenverlust dann wesentlich geringer ausfällt. Eine Implantation sollte unmittelbar nach Abschluss der kieferorthopädischen Lückenöffnung erfolgen.

Die kieferorthopädische Behandlung von Nichtanlagen hat in der Regel feststehend zu erfolgen. Sie dauert zumindest zwei bis drei Jahre und kann sowohl für die PatientInnen, als auch die BehandlerInnen zu einer großen Herausforderung werden.

Bestehen infolge von Reduktion des Restgebisses oder parodontaler Schädigung unzureichende desmodontale Verankerungsmöglichkeiten, sind die therapeutischen kieferorthopädischen Möglichkeiten vor allem bei Erwachsenen oft stark eingeschränkt.

Dabei bieten enossale Implantate für KieferorthopädInnen neue Therapiemöglichkeiten. Im Alveolarknochen verankert sind sie in der Lage, kieferorthopädische Bewegungen ohne Abstützung an anderen Zähnen zu gewährleisten und so aktiv Lücken zu schließen oder Molaren präprothetisch zu distalisieren, um so zum Beispiel einen biologisch vollwertigen endständigen Brückenpfeiler zu schaffen. Das Newtonsche Axiom von  $actio = reactio$  wird auf diese Weise aufgehoben.

## **Indikationen für kieferorthopädischen Lückenschluss**

- Platzmangel
- Vertikaler Wachstumstyp
- Harmonische Kieferrelationen
- Ähnliche Zahnfarbe- und Form
- Leichte Distalokklusion
- Instabile Okklusion (Wechselgebiss)
- Mundprofil konvex
- Voraussetzung für einen kieferorthopädischen Lückenschluss ist eine ausreichende Bezahnung

### **Indikationen für kieferorthopädische Lückenöffnung**

- Platzüberschuss
- Horizontaler Wachstumstyp
- Ungünstige Kieferrelationen
- Ungleiche Zahnfarbe- und Form
- Stabile Okklusion
- Mundprofil konkav (Harzer 2008)

### **Mögliche kieferorthopädische Schwierigkeiten bei PatientInnen mit Nichtanlagen**

- Niedere vordere Gesichtshöhe
- Vermindertes vertikales Wachstum des Alveolarknochens
- Tiefer Biss
- Extrusion von Zähnen bei fehlendem Gegenbiss
- Mikrodontie der bleibenden Zähne
- Eventuell Ankylose und Infraposition
- Wurzelresorption bei Milchzähnen, auch wenn kein permanenter Nachfolger angelegt ist
- Geringe Anzahl von Ankerzähnen
- Weite Lücken im Falle von spätem Milchzahnverlust
- Schwierige Positionierbarkeit von verbliebenen bleibenden Zähnen
- Ungünstige Anordnung bleibender Aufbauzähne

Allgemein gilt bei Erwachsenen, dass der spontane Mesialdrift der Zähne gering und somit nicht von klinischer Bedeutung ist, deshalb gestaltet sich in jenen Fällen der kieferorthopädische Lückenschluss generell als schwieriger.

Gibt es aufgrund von Nichtanlagen zu wenige Verankerungsmöglichkeiten für kieferorthopädische Apparaturen, dient oft die Prothese mit ihrer großen Auflagefläche als zusätzliche Abstützung. Prothesen und Aktivatoren können dabei auch mit aktiven (Federn und Schrauben) und passiven Hilfselementen (Haken und Röhrchen, an welchen Elastics eingehängt werden) versehen werden. Die Bewegung der Zähne kann auch durch selektives Freischleifen oder Fassung in Kunststoff gelenkt werden.

## **Behandlung von PatientInnen mit Lippen/ Kiefer/ Gaumen- Spalten**

Gerade bei Kindern mit Lippen/ Kiefer/ Gaumen- Spalten findet häufig ein verspäteter Durchbruch der Zähne statt, außerdem liegen oft massive Engstände mit Formanomalien und Verlagerungen vor. Hier läuft die Therapie in mehreren Behandlungsphasen ab. In der ersten Phase, der Interventionsbehandlung, wird besonders auf Platzverhältnisse und Durchbruchstatus Wert gelegt. Ein ektopischer Durchbruch bleibender Zähne soll weitgehend verhindert und retinierte bzw. impaktierte Zähne entfernt werden. In manchen Fällen kann man mittels funktionskieferorthopädischen Geräten das Wachstum des Untergesichtes stimulieren.

Eine weitere Option bietet die Expansion des Oberkiefer- Alveolarfortsatzes in der ersten Wechselphase und eventuell Aufrichtung von Spaltensegmenten zur Unterstützung einer späteren Augmentation. Gegen Ende des Wachstums kann mit der Phase2 der Therapie begonnen werden, welche präoperativ dafür sorgt, dass dentale Diskrepanzen ausgeglichen werden und die Zähne entsprechend ihrer Wurzeldivergenz segmentweise ausgerichtet werden. Die Zähne bzw. die beiden Zahnbögen sollten so reguliert werden, dass sie postoperativ möglichst exakt zusammen passen. Wenn möglich sollte versucht werden, bestehende Lücken mittels eigener Zahnschubstanz zu schließen (Anreihen von Eckzähnen an mittlere Inzisivi bei Nichtanlage der seitlichen Schneidezähne). Postoperativ sollte in der dritten Phase der Behandlung die Feineinstellung vorgenommen und ein Rezidiv verhindert werden.

Die Angaben in der Literatur zur Häufigkeit der Notwendigkeit einer kieferorthopädisch-chirurgischen Korrektur bei einseitiger LKG- Spalte schwankt zwischen 23% und 75% in Abhängigkeit von den jeweiligen Indikationskriterien.

### **5.3. Zahnkeimtransplantation**

In der zahnärztlichen Chirurgie stellt die Autotransplantation von Zähnen mit noch nicht vollständig abgeschlossenem Wurzelwachstum eine etablierte Methode mit sehr guter Prognose dar (Behrens et al. 2006).

Autotransplantationen von Zahnkeimen werden meist im Rahmen einer kieferorthopädischen Behandlung durchgeführt und stellen bei exakter Indikationsstellung und Planung eine sichere, physiologische Behandlungsalternative zum Implantat und zur konventionellen Prothetik bei Nichtanlagen dar.

Das Ziel jeder Zahnkeimtransplantation besteht dabei in der normalen endodontischen und parodontalen Einheilung des transplantierten Keimes unter Komplettierung des Wurzelwachstums (Ibe 2002).

Für den Erfolg ausschlaggebend ist vor allem das Keimentwicklungsstadium zum Transplantationszeitpunkt, der sich nach dem Alter der PatientInnen, der Indikation, sowie der Erstvorstellung und der Kooperationsbereitschaft von PatientIn und Eltern richtet.

Wird die Transplantation zu früh durchgeführt, noch bevor eine Wurzelbildung stattgefunden hat, besteht in Folge die Gefahr einer verzögerten Entwicklung des Zahnes mit verminderter Ausbildung der Wurzel (Eskici 1987).

Eine Wurzelentwicklung von 2/3 bis 3/4 hat sich als optimaler Zeitpunkt für eine Autotransplantation herausgestellt, da zu jenem Zeitpunkt das Foramen apicale noch weit offen ist und somit eine Revaskularisation der Pulpa möglich ist. In diesen Fällen ist eine endodontische Behandlung meist nicht erforderlich.

Abgesehen vom Stadium der Wurzelbildung haben eine präzise Indikationsstellung, eine sorgfältige, atraumatische Operationstechnik und eine möglichst kurze Extraalveolärzeit des Zahnkeimes einen ebenso großen Einfluss auf die spätere Entwicklung des Zahnes (Eskici 2005). Desweiteren hat postoperativ eine flexible Schienung für 2 bis 4 Wochen zu erfolgen, um eine Revaskularisation der Pulpa zu ermöglichen und eine Ankylose zu vermeiden (Kirschner et al. 2002). Kieferorthopädische Zahnbewegungen können ab der vierten postoperativen Woche wieder aufgenommen werden.

### **Erfolgskriterien**

- Klinischer Lockerungsgrad von 0- 1; (Periotestwerte von 0- 20)
  - Taschentiefe maximal 3 mm
  - Sulcusfluidfließrate < 40
  - Parodontalspalt mit angrenzender Lamina Dura röntgenologisch sichtbar
  - Komplettierung des Wurzelwachstums
  - Erreichen der Okklusalebene und kaufunktionelle Belastbarkeit
  - Keine apikale Osteolyse
  - Erfolgreiche Wurzelbehandlung (gegebenenfalls)
  - Keine externen und internen Resorptionen
- (Steinkellner 2005)

## **Indikationen**

Hauptindikation für Zahnkeimtransplantationen stellt die Nichtanlage einzelner Zähne dar, und hierbei besonders die Transplantation von Prämolaren. Eventuell problematisch sind obere erste Prämolaren aufgrund ihrer komplizierten Wurzelanatomie. Um beim Fehlen anderer Prämolaren die Okklusion, bzw. die Symmetrie der beiden Zahnbögen herzustellen, wird hierbei aus dem gegenüberliegenden Kiefer, oder von einer auf die andere Kieferseite transplantiert.

s. Abb.15 und 16

Ebenso gut eignen sich dritte Molaren vor allem des Unterkiefers für die Transplantation in den Bereich der ersten Molaren, da sie sich in der Regel bis zum 23. Lebensjahr im Keimstadium befinden. s. Abb. 11 bis 14.

Canini werden nur in Ausnahmefällen als Transplantatobjekt herangezogen.

## **Vor- und Nachteile im Vergleich zu Alternativtherapien**

Vorteile Zahnkeimtransplantation:

- Autologe Zahnschubstanz
- Keine Prothetik nötig
- Während des Wachstums möglich
- Osteoinduktives Potential, somit knochenerhaltend
- Wurzel-, und Knochenwachstum werden fortgesetzt
- Kostengünstig, da keine Kronenversorgung notwendig ist
- Erfolgsprognose von über 90% (70% Vitalerhalt)
- Transplantierte Zähne gestatten kieferorthopädische Bewegungen (Eskici, Droschl 2005).

Nachteile:

- Geeigneter Spenderzahn nicht immer vorhanden
- Zusätzlicher Eingriff an der Entnahmestelle
- Bei Misserfolg: Fehlen des Zahnes in der Spenderregion und Defekt in der Empfängerregion
- Insuffizienter Empfängerknochen
- Verkürzte Wurzelbildung
- Kombination mit Kieferorthopädie  
(Koeck, Wagner 2004)

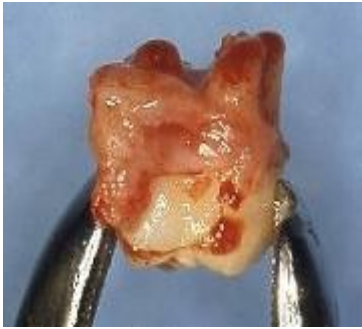Über pathologische Befunde im Parodontalbereich mit Ersatzresorption in Zusammenhang mit Zahnkeimtransplantationen konnten in der Literatur keine übereinstimmenden Aussagen gefunden werden.

Da regelkonform durchgeführte Zahnkeimtransplantationen hinsichtlich ihrer Langzeitprognose eine in der zahnärztlichen Chirurgie etablierte Methode darstellen, die allen Anforderungen an einen gesunden Zahn gerecht wird, und zusätzlich den Abschluss des Knochenwachstums garantiert, sollte bei jungen PatientInnen der Zahnkeimtransplantation der Vorzug gegenüber dem Setzen von enossalen Implantaten gegeben werden. Darüber hinaus können PatientInnen selbst im Falle eines Transplantatverlustes anschließend mit Implantaten weiterversorgt werden.

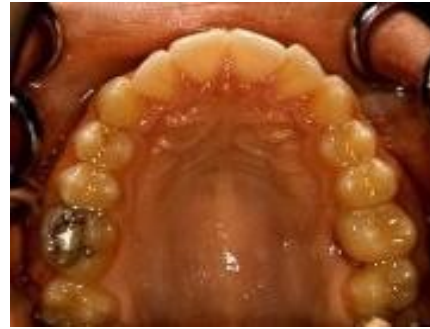### **Zahntransplantation bei Erwachsenen**

Die Erfolgsprognose von transplantierten Zähnen mit abgeschlossenem Wurzelwachstum ist wesentlich schlechter und liegt bei weniger als 80% (Jakse 2007).

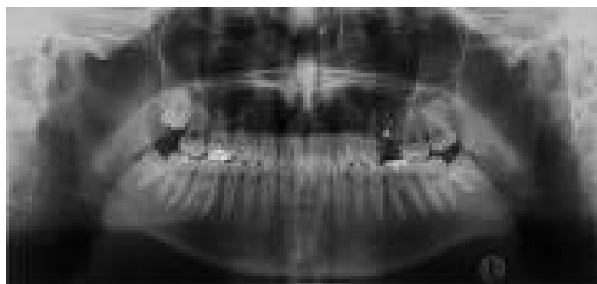
Da keine Revaskularisation erfolgt, müssen die Zähne in jedem Fall endodontisch versorgt werden und es besteht ein erhebliches Risiko für Wurzelresorptionen und Ankylosierung. Aufgrund dessen und der allgemein schlechteren Ausgangslage (kein optimales Knochenlager vorhanden, kein geeigneter Spenderzahn zur Verfügung) gilt die Zahntransplantation von Zähnen mit abgeschlossenem Wurzelwachstum bestenfalls als soziale Kompromisslösung, es sollte hier einer Implantation der Vorzug gegeben werden.



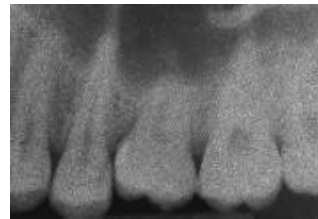**Abbildung 11: Entnahme des Zahnes 18 mit Resten des Zahnsäckchens**



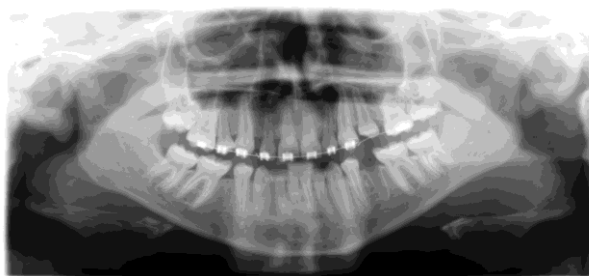**Abbildung 12: Klinische Situation 6 Monate nach Transplantation des Zahnkeimes 18 an Stelle 26**



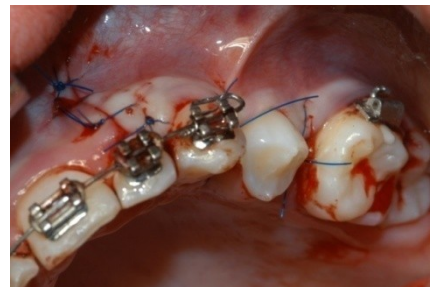
**Abbildung 13: Ausgangssituation. Nichtanlage des Zahnes 26**



**Abbildung 14: Radiologische Situation nach Transplantation**



**Abbildung 15: Transplantation von 35 auf 24**



**Abbildung 16: Zustand nach Transplantation**

## 5.4. Prothetik

In Abhängigkeit von der Anzahl der fehlenden Zähne, der Lokalisation der vorhandenen Pfeilerzähne, der Ausdehnung der Lücken, dem Zustand der Restzähne, dem Hygienezustand, dem Alter und den finanziellen Möglichkeiten des Patienten existiert eine Vielzahl von Behandlungsmöglichkeiten, welche individuell abzuwägen sind (Arnetzl et al. 1993).

Prinzipiell können PatientInnen mit Hypodontie in Abhängigkeit vom Ausgangszustand festsitzend oder abnehmbar versorgt werden. Sind jedoch die Pfeilerzähne ungünstig positioniert, sind die Möglichkeiten der prothetischen Versorgung limitiert.

Folgende Behandlungsmöglichkeiten stehen bei der Versorgung von Einzelzahnlücken, Schalllücken und Freirandsituationen zur Verfügung:

### 5.4.1. Festsitzende Therapiemöglichkeiten

(Kronen), konventionelle Brücken, Klebebrücken

#### Konventionelle Brücke

Vorteile:

- keine Chirurgie nötig
- ästhetisch ansprechend
- Möglichkeit der Parallelversorgung der Pfeilerzähne

Nachteile:

- Miteinbeziehung der Nachbarzähne
- Präparation ev. gesunder Zahnschubstanz
- bei lückiger Zahnstellung keine gute Ästhetik möglich
- Gefahr der Devitalisierung

(Koeck, Wagner 2004).

Bei PatientInnen mit multiplen Nichtanlagen erweist sich die konventionelle prothetische Versorgung meist als sehr schwierig (Boj et al. 1993), da Fehlgestaltigkeit und unregelmäßige Verteilung der Zähne über weite Distanzen (Nunn et al. 2003) eine Eingliederung von festsitzendem Zahnersatz oft nicht erlauben. Vor allem bei Kindern mit einer sehr geringen Anzahl von Zähnen ist eine Versorgung mit herkömmlichen Brücken selten möglich.

Da festsitzender Zahnersatz das weitere Wachstum der Kiefer behindern würde, muss bis zum Zeitpunkt der Eingliederung des definitiven Zahnersatzes, welche frühestens im 16. Lebensjahr erfolgen sollte, eine Interimsversorgung eingesetzt werden.

Sollten Zähne dennoch für Einzelkronen und Brückenkonstruktionen beschliffen werden, muss dem weiten Pulpenkavum und der möglicherweise kurzen Zahnkrone bei Kindern Beachtung geschenkt werden (Celar et al. 1998).

Bei kariösen Milchmolaren werden gelegentlich auch Verankerungshilfen gemeinsam mit Stahlkronen angewandt.

### **Adhäsivbrücke**

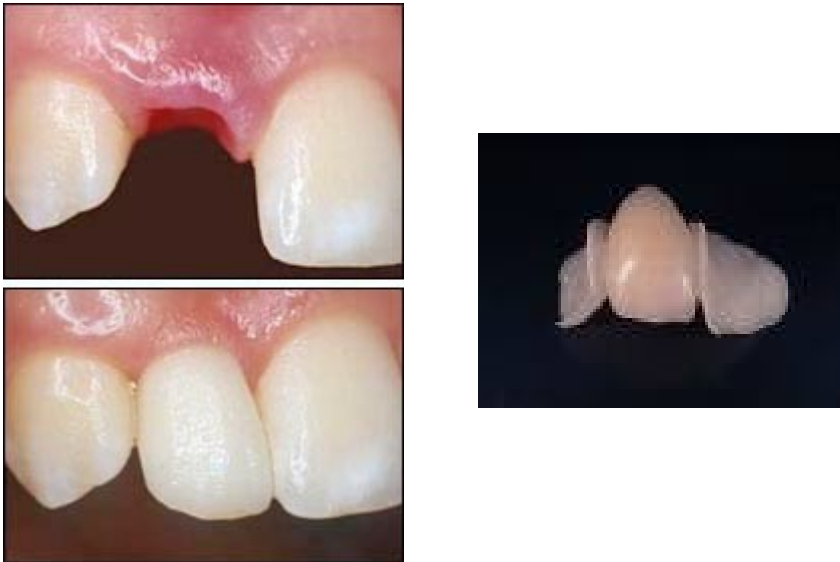Die Klebebrückentechnik bietet eine neue Möglichkeit der prothetischen Versorgung von Patienten mit Nichtanlagen und eine bewährte Alternative zur bisherigen Behandlung mit konventionellen Brückenkonstruktionen, abnehmbaren Prothesen oder dem kieferorthopädischen Lückenschluss vor allem bei Kindern und Jugendlichen. s. Abb.17

Vorteile:

- ästhetisch gute Resultate
- kein chirurgischer Eingriff notwendig
- risikolose Behandlung bei reduziertem Knochenangebot
- fast kein Verlust von Zahnhartsubstanz

Nachteile:

- Präparation der Nachbarzähne notwendig
- Verblockung der Zähne
- Zahnverfärbungen durch Klebebrückenflügel möglich
- strenges Recall erforderlich, da es beim Lösen von Retentionsteilen zu Karies kommen kann.
- Nicht anzuwenden bei mangelndem Schmelzangebot, lückig stehenden Zähnen, kurzen Kronen und ungünstigen okklusalen Verhältnissen (Koeck/Wagner 2004).



**Abbildung 17: Versorgung einer Lücke regio 12 mittels einer Adhäsivbrücke**

### **Extensionsbrücke**

In manchen Fällen empfiehlt es sich, kurzspannige Extensionsbrücken um eine Prämolarenbreite einzugliedern, wozu die Verblockung von mindestens zwei überkronten Ankerzähnen notwendig ist.

#### **5.4.2. Abnehmbarer Zahnersatz:**

Totalprothesen, Coverdentures, Teilprothesen (Modellgussprothesen, Klammerprothesen, klammerlose Teilprothesen), Hybridprothesen (Teleskopprothesen, Teleskopierende Brücken, Geschiebevarianten)

Diese abnehmbaren Varianten gelten als Mittel der Wahl bei Kindern mit multiplen Nichtanlagen. Die prothetische Erstbehandlung sollte möglichst früh, in einem Alter zwischen zwei und drei Jahren erfolgen, sobald das Kind kooperativ ist. Studien verzeichnen bei frühkindlichen prothetischen Versorgung aus einer Kombination von Coverdentures, Teil- und Totalprothesen einen 100%igen Erfolg hinsichtlich der Akzeptanz und psychosozialer Entwicklung des Kindes. Je früher mit der Behandlung begonnen wird, umso eher wird der Zahnersatz vom Kind akzeptiert. Abhängig vom Ausmaß der Hypodontie oder Anodontie richtet sich die Wahl der Therapieform. Zwischen dem dritten und sechsten Lebensjahr ist eine Verankerung herkömmlicher prothetischer Halteelemente aufgrund der Form der Milchzähne kaum geeignet. In dieser Periode ist aufgrund der Compliance, der Notwendigkeit einer einfachen Adaption (Unterfütterung etc.) und häufiger Erneuerungen, welche im Durchschnitt alle zwei bis vier Jahre durchgeführt werden sollten, eine abnehmbare Teilprothese,

Coverdenture oder Totalprothese indiziert. Ebenso aufgrund der schnellen, schmerzfreien Ergebnisse, sowie ästhetischen und psychosozialen Aspekten.

Die Prothesen sollten sowohl ästhetischen, als auch kaufunktionellen Anforderungen entsprechen und das Kieferwachstum gewährleisten (Oesterle et al. 2000). Durch den Erhalt des Alveolarknochens bzw. durch dessen Ersatz kommt es durch die Zunahme des vertikalen Knochenangebots zu einer Harmonisierung der vorderen Gesichtshöhe und zu einer besseren Entwicklung der perioralen Weichteile.

Mit der Anzahl an fehlenden Zähnen verringert sich die Stabilität der Prothese.

In der Periode des ersten Wechselgebisses zwischen sechs und zwölf Jahren sollten an der Prothese wachstumsbedingte Korrekturen durchgeführt werden. In dieser Phase erfolgt der Zahnwechsel und die Ausformung der Kieferbögen. Die Prothesen müssen während des Wachstums halbjährlich kontrolliert und gegebenenfalls weichbleibend unterfüttert werden. Bis zu einem Alter von acht bis zehn Jahren sollte die Prothese durchschnittlich alle zwei Jahre erneuert werden, um das Wachstum nicht zu behindern (Parsche et al. 1998). Laut Tschernitschek 1994 hat eine funktionsgerecht gestaltete Prothese keinerlei wachstumsbeeinträchtigende Wirkung, gibt aber auch keine Wachstumsimpulse auf orale Strukturen ab. Andere AutorInnen (Parsche et al. 1998) widerlegen diese Meinung und berichten von einer Wachstumshemmung an Kieferabschnitten, welche von der Prothese bedeckt sind. Obwohl es jedoch keinen Beweis dafür gibt, dass mechanische Faktoren für diesen Effekt ausschlaggebend wären, sollten die Kinder den Zahnersatz nur tagsüber tragen, um ein mögliches Risiko zu minimieren.

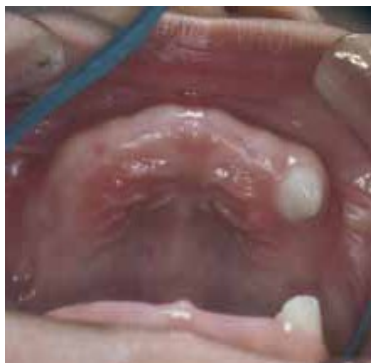Wieder andere AutorInnen sind der Meinung, richtig dosierte Reize könnten bei Kindern im Wachstum atrophe Alveolarkämme in gewissem Maß nachentwickeln (Machtens et al. 1972).

In vielen Fällen dient eine orthodontische Versorgung der Positionierung der Pfeilerzähne und Vorbereitung auf eine spätere prothetisch/ restaurative oder implantatprothetische Versorgung. Eine definitive prothetische Versorgung ist ab dem 16. Lebensjahr möglich, wenn sich das Wachstum stabilisiert hat. Es sind ab jenem Alter auch eine Reihe von Alternativtherapien hinsichtlich eines festsitzenden Zahnersatzes möglich, wie z.B. die Eingliederung von Adhäsivbrücken (jedoch stark von der Restbeziehung abhängig), oder die Insertion von Implantaten.

## Totalprothese

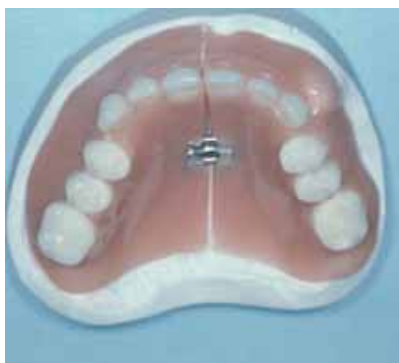Neben Berücksichtigung funktioneller und statischer Gesichtspunkte bei der Gestaltung der Totalprothese, ist darauf zu achten, die Prothese altersentsprechend aussehen zu lassen, indem man die Kunststoffzähne in Aufstellung, Form und Farbe entsprechend positioniert. Bei der Versorgung von Kindern können sogar unterschiedliche Durchbruchstadien simuliert werden. Vorausgesetzt, die Stabilität der Prothese wird dadurch nicht vermindert. Von Bedeutung ist die genaue Definition der richtigen Vertikaldimension. Ist das Angebot an Alveolarknochen gering, ist eine ausreichende Retention der Totalprothese schwer zu erzielen. Generell ist ein ausreichender Halt der Prothese im Unterkiefer schwerer zu erzielen, da die spangenförmige Auflagefläche kleiner ist als die, über den Gaumen ausgedehnte im Oberkiefer. Dadurch wird die Adhäsion der Prothese drastisch verringert, was sich vor allem bei Horizontalschüben stark bemerkbar macht.

## Coverdenture



**Abbildung 18:** Anlage des Zahnes 23 im Oberkiefer

Die Coverdenture empfiehlt sich als Schutz der meist ohnehin spärlichen Eigenzahnschubstanz, welche dem Erhalt der Alveolarknochendimension und der Retention des Zahnersatzes dient. Prothesenzähne mit optimalen Größenverhältnissen können dabei strategisch ungünstig positionierte oder abnorm geformte Zähne (kleine Zapfenzähne) selektiv überdecken und den PatientInnen so eine gute Ästhetik bieten, welche für die soziale Integration von besonderer Wichtigkeit ist.



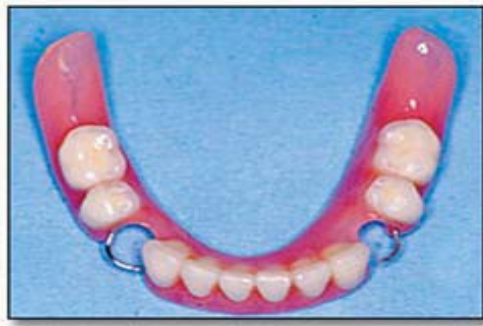**Abbildung 19:** Oberkiefer-Coverdenture mit zusätzlicher Dehnschraube

Coverdentures werden gelegentlich auch als Platzhalter oder Bissplatten genutzt, um die Vertikaldimension zu heben oder die Gaumennaht zu erweitern. S. Abb. 18 und 19

Belanger 1994 empfiehlt die Gestaltung der Prothese in Form einer partiellen Coverdenture unter Einbeziehung der konischen Frontzähne in die Kunststoffbasis und anteriore Aufstellung von Zahnfacetten. Die Zähne werden dabei nicht beschliffen, sondern in ihrer Originalform belassen.

Coverdentures können auch als Tray für lokale Fluoridierungsmaßnahmen verwendet werden.

## Teilprothesen



**Abbildung 20: Unterkiefer-Klammerprothese von oben**

Besonders im jungen Alter ist eine Implantatversorgung oft kontraindiziert und es empfiehlt sich eine Planung mittels herausnehmbaren Teilprothesen, z. B. in Form einer Klammerprothese mit Gussklammern und Auflagen aus einer Chrom- Kobalt- Molybdän-Legierung. Während man beim Erwachsenen vor allem auf lange Haltbarkeit der Versorgung Wert legt, muss bei Kindern in Hinblick auf die weitere ungestörte

Entwicklung von Zähnen und Kiefer geplant werden. Mit diesem Prinzip werden sozusagen alle kinderprothetischen Lösungen zu Provisorien mit orthopädischen Aufgaben und es ergibt sich daraus ein enger Zusammenhang zwischen Prothetik und Kieferorthopädie (Künzel 1974). s. Abb.20

Durch eine gute Abstützung der Kiefergelenke sind Teilprothesen vor allem auch bei funktionellen Problematiken indiziert. Außerdem kann die Vertikaldimension gehoben und die Kieferrelation leichter als bei anderen Versorgungsvarianten eingestellt werden.

### Modellgussprothese

Die dient als Standardversorgung bei Nichtanlage mehrerer Zähne, wenn ein festsitzender Zahnersatz nicht mehr möglich ist. Sie wird über Klammern am vorhandenen Restgebiss verankert, dabei kann eine Überkronung der Pfeilerzähne in manchen Fällen sinnvoll sein, welche aber in der Regel nicht notwendig ist. Der Prothesensattel liegt dem Kieferkamm auf, wodurch der Zahnersatz meist zahn- und schleimhautgetragen wird. Um einer Schädigung des Restgebisses vorzubeugen, sollte die Prothese optimal passen, um Hebelwirkungen auszuschließen. Mit Hilfe dieses Zahnersatzes lassen sich Lückengebisse aus prothetischer Sicht zufrieden stellend rehabilitieren (Spiekermann 1994).

### Hybridprothetik: Geschiebe-Teleskop-Ersatz

Besonders beim Vorliegen multipler Nichtanlagen im Unterkiefer ist es der konventionellen abnehmbaren Prothetik oft nicht möglich, ausreichenden Halt und Retention zu erzielen. In solchen Situationen empfiehlt sich die Eingliederung von Teleskopprothesen, wobei für diese technisch aufwändigere Art der Versorgung die Ankerzähne beschliffen und überkront werden müssen. Anschließend werden diese mit Halte- und Stützelementen (Teleskope, Geschiebe) versehen. Die Vorteile einer Teleskoparbeit liegen neben dem Faktor einer besseren

Hygienefähigkeit der PatientInnen auch darin, dass man die Arbeit bei Verlust von Ankerzähnen adaptieren und weiter verwenden werden kann und man den PatientInnen so die Neuanfertigung der Prothese ersparen kann (Kostenfaktor), was bei festsitzenden Versorgungen nicht der Fall ist (Arnetzl et al. 1993). Abnehmbare teleskopierende Brückenkonstruktionen sind nach Beendigung des Wachstums gerade bei RisikopatientInnen einer festsitzenden Restauration vorzuziehen.

#### Studie zur prothetischen Versorgung von PatientInnen mit Ektodermaler Dysplasie:

Eine Studie von Walter 2003, welche an 24 Ektodermaler Dysplasie- PatientInnen mit Oligodontie und Anodontie im Alter von 2 bis 55 Jahren durchgeführt wurde ergab, dass die Eingliederung der ersten Prothese in 33,8% der Kinder im Alter von drei Jahren, bei 16,6% im Alter von fünf Jahren und bei 12,5% mit vier Jahren erfolgte.

Die Art der prothetischen Versorgung war bei acht PatientInnen in Form einer Totalprothese aufgrund totaler Anodontie in einem oder beiden Kiefern. Neun Personen wurden mit Coverdentures versorgt, in welchen der Platz für die spärlich ausgebildeten, hypoplastischen Eigenzähne im Kunststoff ausgespart war. Acht Leute wurden mit Klammerteilprothesen, zwei mit klammerfreien Teilprothesen, in denen sich Lücken für die eigenen in ihrer Form adaptierten Zähne befanden. Eine Person wurde im Unterkiefer mittels einer Teleskopprothese ohne Metallgerüst versorgt, eine mit einer implantatgetragenen Totalprothese im Unterkiefer und einer teleskopierenden Coverdenture im Oberkiefer.

Ein Junge wurde kieferorthopädisch behandelt, um im Anschluss daran implantatprothetisch versorgt zu werden. Zwei Kinder unter vier Jahren waren noch nicht prothetisch versorgt.

Neun PatientInnen wurden bereits hinsichtlich Implantatversorgungen beraten, zwei davon wurde eine präimplantologische Augmentation vorgeschlagen, einem eine kieferorthopädische Therapie zur korrekten Positionierung der Eigenbezahnung. Drei PatientInnen wurden zu Kronen-, zwei zu Brückenversorgungen beraten.

#### Mögliche Komplikationen der prothetischen Versorgung:

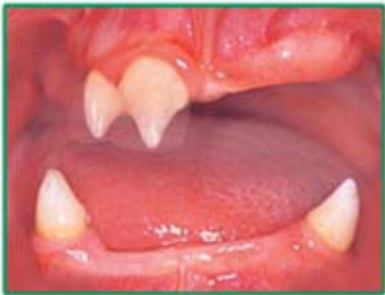- Probleme beim Essen oder sprechen
- Gewöhnungsschwierigkeiten
- Mobilität
- Druckstellen
- Reparaturen und Neuanfertigungen

Vorteile von abnehmbarem Zahnersatz:

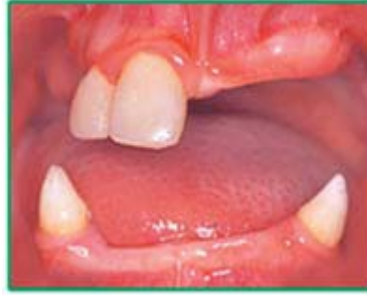- Gute Hygienefähigkeit
- Möglichkeit der Kieferkamm- Reproduktion
- Kosteneffektiv
- Häufig erneuerbar

#### 5.4.3. Kombiniert festsitzend- abnehmbarer Zahnersatz

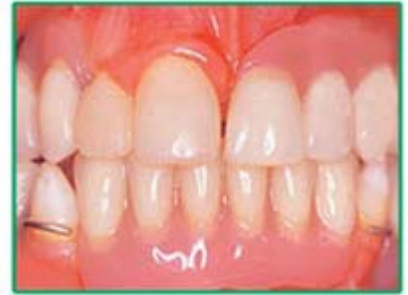Sowohl Kronen, als auch Veneers werden oft in Kombination mit herausnehmbaren Teilprothesen eingesetzt. S. Abb. 21 bis 23



**Abbildung 21: Hypoplasie der Zähne 11, 12, 34 und 44**



**Abbildung 22: Rekonstruktion der Zähne 11 und 12 im Oberkiefer**



**Abbildung 23: Insertion von Teilprothesen in beiden Kiefern**

Prothetische Versorgung eines jungen Patienten mit multiplen Nichtanlagen in beiden Kiefern mit Hilfe einer Coverdenture im Unterkiefer und eines Modellgusses im Oberkiefer.

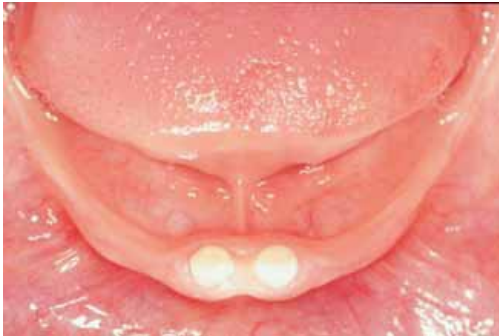

Abbildung 24: Unterkiefer; Ansicht von oben

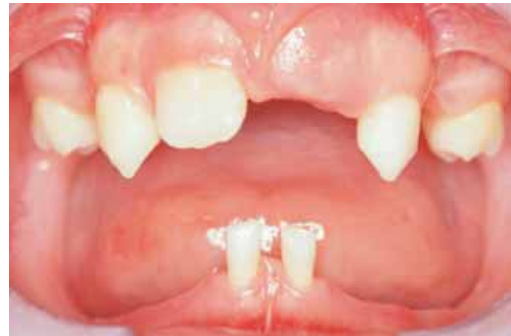

Abbildung 25: Ansicht von vorne

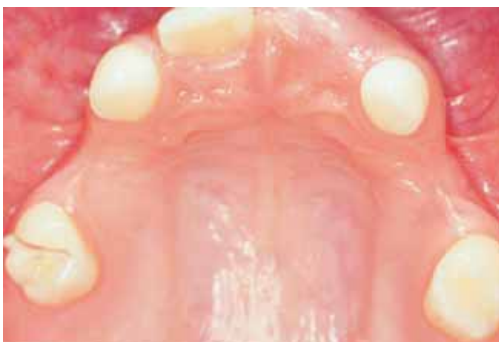

Abbildung 26: Oberkiefer ; Ansicht von unten

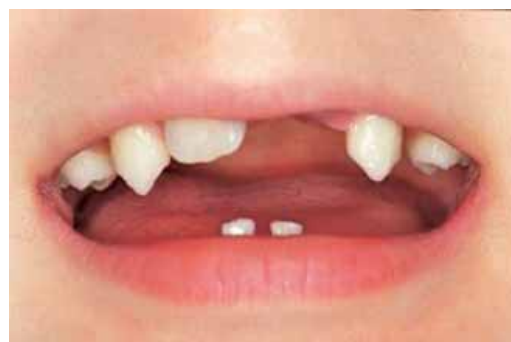

Abbildung 27: Ansicht von vorne

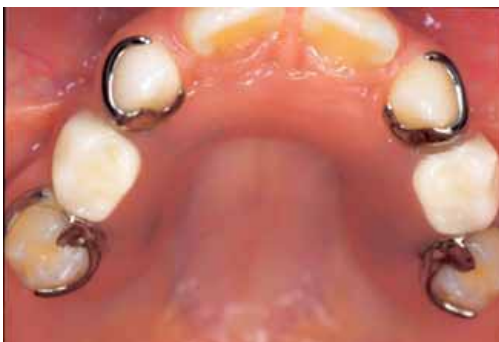

Abbildung 28: Oberkiefer- Teilprothese  
in situ

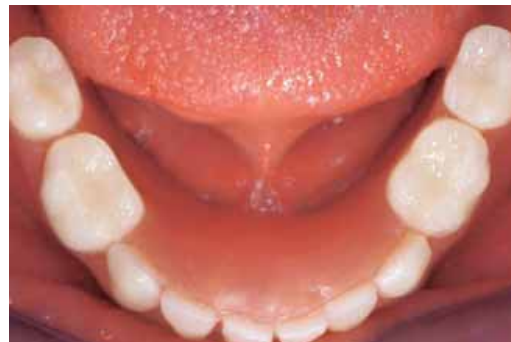

Abbildung 29: Unterkiefer- Coverdenture  
in situ

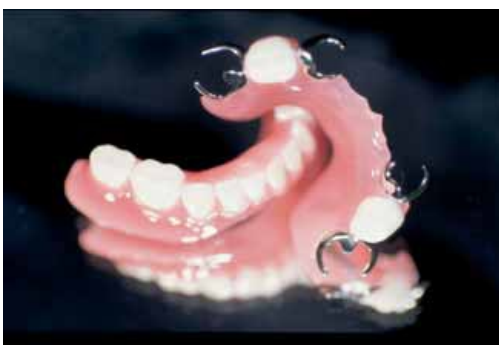

Abbildung 30: Oberkiefer- Teilprothese  
und Unterkiefer- Coverdenture

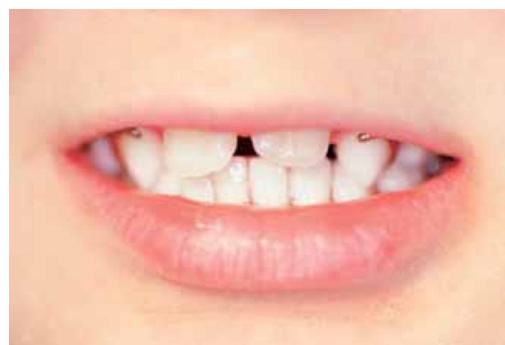

Abbildung 31: Prothesen in situ; Ansicht  
von vorne

## 5.5. Implantatprothetik

Nach Abschluss des Kieferwachstums stellt die festsitzende implantatprothetische Versorgung die idealste Form der Rehabilitation von PatientInnen mit Nichtanlagen dar.

Vorteile:

- keine Präparation und Verblockung der Nachbarzähne
- gute Prognose
- Ästhetisches und funktionelles Optimum
- Unterbindung fortschreitender Knochenatrophie
- Stabilität und Retention
- Erhalt der Eckzahnführung
- Psychosoziale Komponente

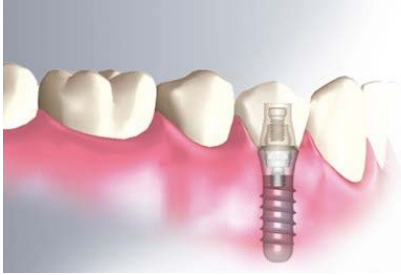Nachteile:

- chirurgischer Eingriff
- keine bzw. eingeschränkte Indikation bei unzureichendem Knochenangebot und ungünstigen okklusalen Beziehungen
- prothetisch ungünstiger Knochendefekt nach Implantatverlust
- engmaschiges Recall notwendig
- eventuell ist eine präimplantologische Augmentation erforderlich
- Kostenfaktor
- kein osteoinduktives Potential im Vergleich zu Transplantaten
- erst nach Wachstumsabschluss?

Prinzipiell stehen bei PatientInnen mit Nichtanlagen, sofern überhaupt eine Behandlungsnotwendigkeit besteht, folgende implantatprothetischen Varianten zur Verfügung: Implantatgetragene Einzelkronen, Verbundbrücken mit Einbeziehung der natürlichen Zähne oder rein implantatgetragene Brücken.

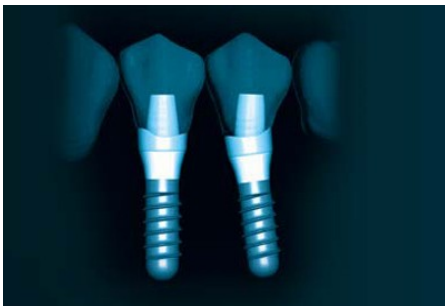Nachuntersuchungen implantatprothetischer Brückenkonstruktionen im teilbezahnten Restgebiss zeigen, dass bei Tragezeiten bis zu zehn Jahren und mehr im Mittel Erfolgsraten zwischen 70 und 90 % erreicht werden konnten.

## Implantatgetragene Einzelkronen



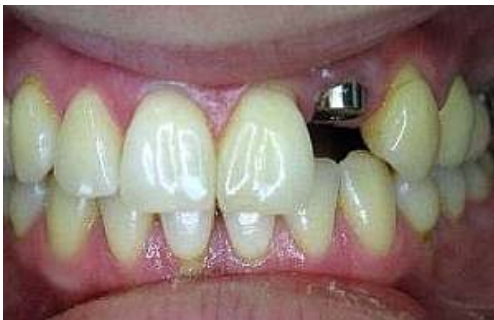**Abbildung 32: Einzelzahnimplantat regio 44**

Implantatgetragener Einzelzahnersatz bietet gegenüber der konventionellen Prothetik eine Reihe von Vorteilen, vorausgesetzt, dass alle anatomischen und strukturellen Voraussetzungen dafür gegeben sind. So müssen die Nachbarzähne weder präpariert, noch verblockt werden, was eine verbesserte Putzbarkeit, insbesondere interdental

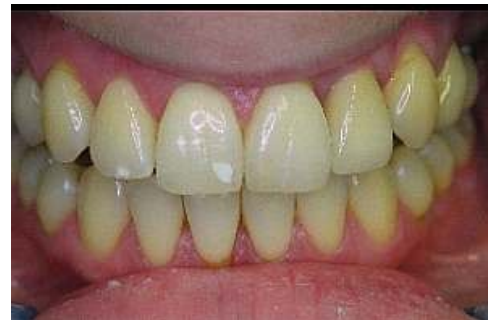

**Abbildung 33: Einzelzahnimplantate**

nach sich zieht. s. Abb. 32. Des Weiteren wird durch das Setzen von Implantaten das Fortschreiten der Kieferkammatrophy weitgehendst gestoppt. Es sollte aufgrund des erhöhten chirurgischen Aufwandes eine sorgfältige Abwägung zwischen Indikation und Nutzen, vor allem im Seitzahnbereich erfolgen und mögliche Differentialtherapien in die Überlegungen miteinbezogen werden. Sind sowohl Knochenqualität, als auch Quantität ausreichend, kann jeder natürliche Zahn durch eine implantatgetragene Einzelkrone ersetzt werden. s. Abb. 33



**Abbildung 34: Zustand nach Implantation regio 22 und Insertion eines Gingivaformers**



**Abbildung 35: Kronenversorgung des Implantates 22**

## **Verbundbrücke**

Bei diesen Konstruktionen erfolgt die Verankerung der Brücke einerseits auf natürlichen Zähnen, andererseits auf Implantaten.

### Man unterscheidet verschiedene Zahn- Implantat- verbindende Therapiekonzepte:

Bei bedingt abnehmbaren Konstruktionen erfolgt die Verbindung zum natürlichen Pfeilerzahn über ein Geschiebe, welches an dessen Krone angelötet wird. Der distale (bedingt abnehmbare) Teil der Brücke wird mit Schrauben im Implantat fixiert. Bei abnehmbaren Verbundbrücken werden auf natürlichen Zähnen und Implantaten Innenteleskope verankert, welche als Pfeiler für eine abnehmbare Brücke dienen.

Als Anwendungsbeispiel seien hier weitspannige Schalllücken zu nennen, bei denen es oft aufgrund des Fehlens strategisch wichtiger Pfeiler und des bogenförmigen Verlaufs der Lücke nicht möglich ist, konventionelle Brücken einzugliedern. Hier kann durch das Setzen von Implantaten eine zufriedenstellende Lösung erzielt werden. Für optimale Resultate und zum Schutz der natürlichen Pfeilerzähne und Implantate vor extraaxialen Kräften muss in Hinblick auf die Okklusion und Bogenform der Kiefer die exakte Position bestimmt werden. Ebenso sollte der Zustand der lückenbegrenzenden Zähne, sowie der Zähne des Gegenkiefers analysiert werden.

Aufgrund des fehlenden Parodontalspaltes osseointegrierter Implantate erfahren diese die Deformation der Mandibulaspanne als direkte Kraftbelastung und geben diese über die festsitzende Brückenkonstruktion auch an die natürlichen Pfeilerzähne weiter. Daher erweist es sich gerade im Unterkiefer als sinnvoll, Verbindungen in Form eines Geschiebes zwischenzuschalten (Koeck, Wagner 2004). Bei dieser kostengünstigeren Art der Versorgung können Angulationen umgangen werden, wenngleich sich die Nachsorge bei dieser Therapievariante als problematisch erweist.

## **Rein implantatgetragene Brücke**

Bei dieser Form der rein implantatgestützten Versorgung sind die Anzahl der nicht angelegten Zähne, sowie die Bezahnung des Gegenkiefers zu berücksichtigen. Danach sollte sich die Entscheidung über die nötige Anzahl der zu setzenden Implantate und deren Positionierung richten. Das Setzen von mindestens zwei Implantaten ist erforderlich.

Vorteile gegenüber Verbundbrückenkonstruktionen:

- keine Geschiebekonstruktionen und Verschraubungen, somit einfacher handzuhaben
- Erfüllen hoher ästhetischer Anforderungen

Nachteile:

- Knochenangebot muss für mindestens zwei Implantate ausreichend dimensioniert sein (problematisch vor allem im Prämolarenbereich des Unter- und Oberkiefers)
- vermehrtes Auftreten von konstruktiven Problemen (Brückenlockerung, Bruch der Befestigungsschrauben etc.)
- Kostenfaktor

Unter der Voraussetzung lokaler, anatomischer Gegebenheiten ist ausschließlich implantatgetragener Zahnersatz die optimalste Variante, wenn sich der endständige Zahn in gutem Zustand befindet. Beim Vorliegen ein,- oder beidseitig verkürzter Zahnreihen ist eine Implantation, nach Analyse anatomischer und physiologischer Gegebenheiten, der konventionellen Prothetik vorzuziehen.

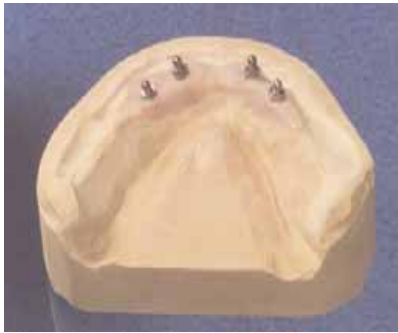### **Implantologie beim zahnlosen Kiefer**

Beim Großteil der PatientInnen bietet die Versorgung des zahnlosen Unterkiefers mittels Totalprothesen wegen kleiner Auflagefläche, und somit geringerer Adhäsionskräfte keine befriedigende Lösung. Implantate dienen als Verankerungselemente zur Vermeidung von Horizontalschüben und sichern die Prothese gegen Abzugskräfte. Darüber hinaus steigert ein stabilisierter Zahnersatz die Kaueffizienz und somit das Selbstwertgefühl, sowie die soziale Akzeptanz der PatientInnen.

In Abhängigkeit von finanziellen Faktoren und Knochenverhältnissen werden je nach geplanter prothetischer Versorgung zwei oder mehrere Implantate pro Kiefer inseriert (Jakse 2006).

Im Regelfall erfolgt im Unterkiefer das Setzen mindestens zwei, besser vier interforaminaler Implantate regio 33 bis 43, welche über eine Steg-Gelenk-Konstruktion mit distalen Extensionen mit der Unterkieferprothese verbunden werden. Neben der Steg- Variante ist auch eine Verankerung mit Teleskopkronen, Kugelkopf- oder Magnet- Systemen möglich. Positionierung und Neigung der Implantate, sowie eine statisch exakt aufgestellte Zahnreihe sind wichtig für die axiale Kraftwirkung auf die Konstruktion. Im folgenden werden die wichtigsten Verankerungsmöglichkeiten aufgezählt:

### Kugelpfanker:

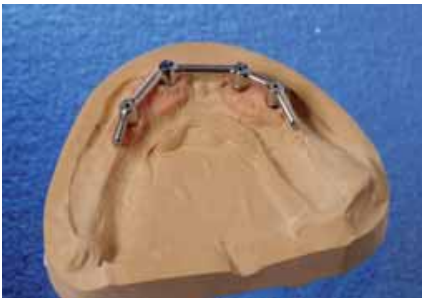

**Abbildung 36: Kugelpfanker**

Sie lassen mehrere Freiheitsgrade zu und bieten keinen Halt gegen lateral auftreffende Kräfte. Sie stellen die günstigste Variante dar und sollten nur bei VollprothesenpatientInnen (zur Verbesserung des Prothesenhalts) ohne starre Gegenbezahnung auf maximal zwei Implantaten angewendet werden. Um eine unphysiologische Belastung zu vermeiden, sollte besonders auf die korrekte Positionierung Acht gelegt werden. s. Abb.36

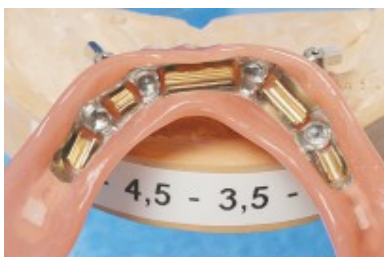Steggelenk: Um ein gleichmäßiges Einsinken der Prothesen zu gewährleisten, sollte hierbei auf horizontale, als auch vertikale Rotationsachsen Rücksicht genommen werden. Der Steg sollte möglichst zentral unter den Schneidezähnen, in einer etwas anterioren Lage positioniert werden. Wie auch die Kugelpfanker auf zwei Implantaten ist diese Art der Versorgung implantat-schleimhautgetragen und eignet sich daher nur zur Verbesserung des Prothesenhalts bei VollprothesenpatientInnen. Steggelenke werden bei zwei bis maximal vier Implantaten angewendet, vorausgesetzt, es gibt keine starre Gegenbezahnung.

### Doldersteg:

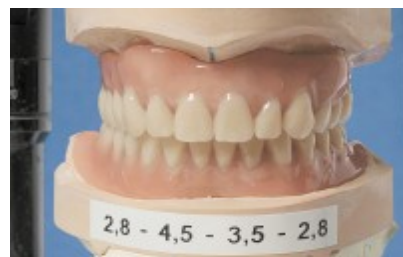

**Abbildung 37: Doldersteg**

Hierbei handelt es sich um eine rein implantatgetragene Versorgungsvariante, die gleichmäßige Verteilung der Implantate ist deshalb sehr wichtig. Der Steg im Unterkiefer sollte auf vier interforaminalen Implantaten, welche in regio der zweiten Inzisivi und im Bereich der ersten Prämolaren gesetzt werden, verankert werden. s. Abb. 37 und 38. Im Oberkiefer sind dazu mindestens sechs Implantate erforderlich. Eine starre Bezahnung im Gegenkiefer ist möglich.



**Abbildung 38: Prothese von unten**



**Abbildung 39: Fertige Prothesen im Artikulator**

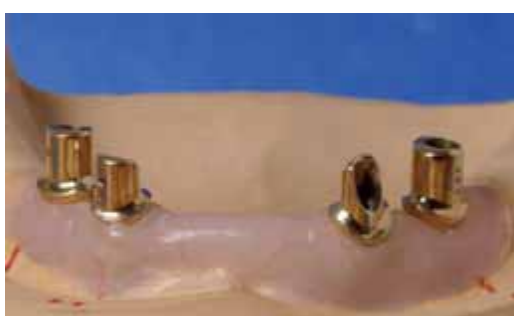### Individuell gefräster Steg:



**Abbildung 40: individuell gefräster Steg**

Sie besitzen eine große Friktionsfläche und bieten höchsten Tragekomfort. Die Sekundärkonstruktion besteht aus Galvanogold und wird in den Modellguss eingeklebt. Durch die Primärverblockung wird die Belastung des Implantates auf Zug- und Druckkräfte minimiert. s. Abb.40

### Teleskopkronen:



**Abbildung 41: Teleskopkronen**

Sie werden meist in Form von Galvanokronen angefertigt, gewährleisten eine optimale Hygienefähigkeiten und bieten die Möglichkeit zur Pfeilervermehrung. s. Abb. 41.

Dadurch lassen sich Implantate gut mit der Eigenbezahnung kombinieren. Auch eine Ausführung als reine Brückenversorgung ist möglich.

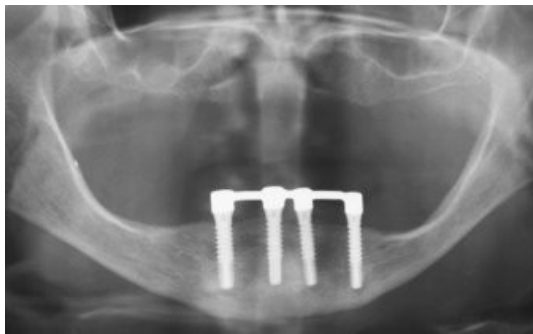
Im Rahmen einer prospektiven Studie von Krennmair et al. 2006 über einen Zeitraum von drei Jahren, wurden auf zwei interforaminal im Bereich der Eckzähne gesetzten Implantaten Hybridprothesen befestigt, welche entweder mit Kugelanker oder resilienten Teleskopkronen verankert wurden. Die Ergebnisse hinsichtlich der Implantat- Überlebensrate, der Festigkeit (Periotestwerte) und den periimplantären Strukturen zeigten während des Beobachtungszeitraumes keinerlei Unterschiede zwischen den beiden Retentionsvarianten. Jedoch konnten beim Kugelanker wesentlich häufiger prothetische Komplikationen beobachtet werden als bei den Teleskopkronen.

Indikationen für eine implantatgestützte totalprothetische Versorgung im Oberkiefer sind beispielsweise eine starke Atrophie des Kiefers, welche eine Augmentation erfordert, ohne die eine konventionelle Versorgung nicht mehr möglich wäre, oder das Vorliegen eines vollständig bezahnten Gegenkiefer. Auch bei PatientInnen mit Prothesenintoleranz, welche nicht psychogen bedingt ist, oder SyndrompatientInnen erscheint eine implantatprothetische Versorgung sinnvoll (Koeck, Wagner 2004).

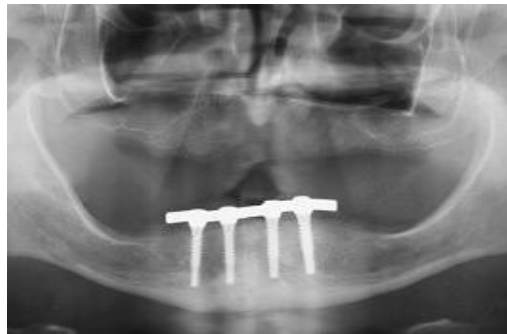
Vorgehensweise:

Beim zweiphasigen Vorgehen erfolgt als erster Schritt die Insertion der Implantate, im Anschluss wird die Einheilung der Implantate abgewartet, welche im Unterkiefer ca. drei bis vier Monate, im Oberkiefer fünf bis sechs Monate beträgt. Als nächster Schritt erfolgt in Phase zwei die Implantateröffnung mit Insertion der Gingivaformer zur Adaption der Schleimhaut. Anschließend wird die Suprakonstruktion angefertigt und die implantat- prothetische Versorgung eingegliedert, welche abnehmbar, bedingt abnehmbar oder feststehend gestaltet sein können.

Sind aufgrund von Atrophie Knochenaufbau- Maßnahmen erforderlich, können diese entweder im Rahmen der Implantatinsertion, oder präimplantologisch in einer separaten Operation durchgeführt werden (dreiphasiges Vorgehen).



**Abbildung 42: vier interforaminale Implantate mit Steg ohne Extensionen im Orthopantomogramm**



**Abbildung 43: Stegkonstruktion auf 4 Implantaten mit Extensionen**

## 6. Grundlagen zur Implantologie

### 6.1. Implantologie nach Wachstumsabschluss

Die Indikationen für die Insertion von Implantaten liegen sowohl in der Rehabilitation von Einzelzahnlücken und Schaltlücken, sowie in der Versorgung von Freiendsituationen und zahnlosen Kiefer. Um gute Langzeiterfolge zu garantieren, sollten die Implantate nicht nur bestmöglich im Knochen verankert, sondern auch aus prothetischer Sicht strategisch optimal positioniert werden.

Anhand klinischer und radiologischer Untersuchungen muss festgestellt werden, ob genug Knochenangebot hinsichtlich Quantität, Qualität und Morphologie vorhanden ist, welches eine Verankerung des geplanten Implantats indiziert erscheinen lässt. Anatomische Strukturen wie der Sinus maxillaris und der Mandibularkanal bergen beim Setzen von Implantaten Risiken in sich, die sich mit den zur Zeit existierenden Verfahren nicht zur Gänze ausschalten lassen.

Die zahnärztliche Befundaufnahme umfasst neben einer genauen Anamnese, Inspektion und Palpation auch die Beurteilung der Röntgenbilder, sowie die Analyse des Funktionsstatus. Dieser beinhaltet die Beurteilung der Kiefergelenke, der Kaumuskulatur und der Okklusion (Spiekermann 1994).

Enossale Implantate dienen der Vermeidung von Knochenatrophie, indem sie Kräfte weiter leiten (ob in demselben Maß wie natürliche Zahnwurzeln, ist nicht eindeutig geklärt) und so Inaktivität vermeiden. Sie verhindern bzw. verzögern den Knochenabbau, bewirken jedoch keine Umkehrung dieses Prozesses. Auch der Knochen im Bereich der Nachbarzähne bleibt durch die Implantate bestehen, da diese den Knochen konstant und ausgewogen belasten.

Inwieweit Implantate imstande sind, Hart- und Weichgewebe zu erhalten, kann derzeit jedoch ebenso wenig endgültig beantwortet werden, wie die Frage, ob Unterschiede in den Resorptionserscheinungen zwischen schleimhautgetragenen Prothesen und Implantaten bestehen, da zu wenig beweiskräftige Studien zu diesem Thema vorliegen; auch wenn derzeit vieles, die Prävention betreffend, für Implantate spricht.

Generell sollte bei PatientInnen mit Nichtanlagen vor dem Setzen von Implantaten eine exakte kieferorthopädische Vorbereitung erfolgen. In vielen Fällen wird zuvor eine Lückenöffnung durchgeführt, um optimale Platzverhältnisse für das Implantat zu schaffen (bei spontan auftretender Lückeneinengung empfiehlt sich die Umplanung in Richtung auf den kieferorthopädischen Lückenschluss).

Die zwei, der Lücke benachbarten Zähne sollten für die Insertion eines Implantates eine Distanz von 7mm besitzen. Diese Entfernung korrespondiert normalerweise gut mit den center to center-Distanzen der natürlichen Zähne, wenngleich diese bei Kindern mit Aplasie verringert sein können. In der vertikalen Ausdehnung verlangen die prothetischen Komponenten mindestens 7mm zwischen dem Kopf des Implantates und der Okklusalfäche des gegenüber liegenden Zahnes. Der Abstand zweier gegenüber liegender Implantate sollte mindestens 15mm in vertikaler Ausdehnung betragen. Die Position der Implantate bestimmt das Resultat der prothetischen Versorgung in funktioneller und ästhetischer Hinsicht. Deshalb sollte der Prothetiker in die Planung miteinbezogen und intraoperativ eine Führungsschablone angewendet werden.

Ebenso von Bedeutung ist eine günstige Relation der Wurzeln der Nachbarzähne.

Präoperativ sollte die biologische Breite berücksichtigt werden, da sich das Ergebnis des Knochenumbaus nicht immer genau vorhersagen lässt (Schliephake 1994).

Nachteil:

Wird die implantologische Behandlung zu lange hinausgezögert, resultieren daraus Kieferatrophie und funktionelle Fehlentwicklungen, die dann teilweise aufwändige oralchirurgische Eingriffe notwendig machen, um den Patienten/ die Patientin feststehend prothetisch versorgen zu können.

In manchen Fällen kann die ursprünglich geplante Implantatsetzung aufgrund von ungünstigen Ausgangssituationen wie z.B. eines schlechten Zustandes des Alveolarkammes (häufig im Oberkieferfront-Bereich), nur noch mit Hilfe präimplantologischer Kieferaugmentation ausgeführt werden. Besonders bei PatientInnen mit bereits langjährig bestehenden Lücken ist ohne augmentative Maßnahmen wegen der stark fortgeschrittenen Atrophie des Knochens keine hinreichende Langzeitstabilität des Implantates bzw. kein optimales ästhetisches Ergebnis mehr zu erwarten und es muss präimplantologisch das Knochenangebot durch augmentative Maßnahmen optimiert werden.

## 6.2. Implantologie vor Wachstumsabschluss

Häufig ist bei multiplen Nichtanlagen bereits vor Wachstumsabschluss zur Retention von Zahnersatz die Indikation für eine Implantation zu stellen.

Bezugnehmend auf die Frage, ab welchem Alter nun Implantate gesetzt werden sollten, gibt es keine allgemein gültigen Richtlinien, da die Meinungen der verschiedenen AutorInnen stark variieren. Vielfach wird als untere Altersgrenze oft das 15. Lebensjahr bei Mädchen und das 18. Lebensjahr bei Jungen angenommen (Cronin et al. 1998), wenn davon ausgegangen wird, dass zu diesem Zeitpunkt sowohl bei Jungen als auch bei Mädchen das Kieferwachstum weitgehend abgeschlossen und somit die knöchernen Voraussetzungen für die Verankerung enossaler Implantate gegeben sind.

Obwohl in der Literatur implantatprothetische Versorgungen bereits im Kindesalter von sechs Jahren und darunter dokumentiert sind, sollte man sich der möglichen Komplikationen bewusst sein. Abgesehen von der Schwierigkeit der Positionierung der Implantate in dünnen Kiefern bei bestehenden Zahnanlagen und der damit verbundenen hohen Verlust- und Komplikationsrate (Paschos et al. 2002), verhalten sich während des Kieferwachstums gesetzte osseointegrierte Implantate wie ankylosierte Zähne, was zu einer Hemmung des Knochenwachstums führt und sich in weiterer Folge negativ auf Funktion und Ästhetik auswirkt (OpHeji et al. 2003). Sie nehmen nicht am normalen kraniofazialen Wachstum teil, verbleiben in Infraokklusion (Ausgleich durch Verwendung längerer Abutments oder Korrekturmaßnahmen) und neigen zu unkontrollierten räumlichen Dislokationen betreffend Position und/ oder Inklination, woraus eine Beeinträchtigung des prothetischen Ergebnisses und funktionelle Probleme resultieren.

Sie verbleiben also immer an derselben Stelle, an der sie chirurgisch inseriert werden, im gleichen Abstand zueinander, auch wenn der Knochen an Größe zunimmt (Oedmann et al. 1991). Der periimplantär gebildete Knochen nimmt am funktionellen Wachstum des Kieferknochens und an der Einstellungsbewegung in die definitive Verzahnung nicht teil, obwohl er histologisch ähnlichermaßen aufgebaut ist. Die primäre Aufgabe des periimplantären Knochens besteht darin, das Implantat zu stabilisieren und isolieren. Bei Insertion von Implantaten in ein wachsendes Gebiss kann es dadurch, dass sie ihre Position beibehalten, zu Relationsverschiebungen zwischen Implantaten, benachbarten Zähnen und Weichgeweben kommen. Es wird auch von Störungen des Zahndurchbruchs berichtet, welche sich aus Interferenzen der Implantate mit benachbarten Zahnkeimen ergeben (Thilander et al. 1994). In der Literatur wird auch von erhöhter Neigung zu Periimplantitis berichtet.

Ein weiterer Nachteil liegt in den anfallenden Kosten für die notwendigen Erneuerungen der Suprastrukturen, welche für die Adaption an die sich laufend ändernde Okklusion während des Wachstums nötig sind und in der möglichen Verletzung benachbarter Zahnkeime.

Aus diesen und anderen Gründen wird in der Literatur vermehrt von Implantationen vor Wachstumsabschluss abgeraten (Ödman et al. 1991).

Die Durchführung von Implantationen vor Wachstumsabschluss sollte individuell geplant werden und auf bestimmte Indikationen beschränkt bleiben (Belanger 1994).

PatientInnen mit multiplen Nichtanlagen oder totaler Anodontie, meist verbunden mit bestimmten kongenitalen Syndromen, wie z.B. der Ektodermalen Dysplasie nehmen beispielsweise eine Sonderstellung ein. Stark ausgeprägte Oligodontien führen zu einer Störung des gesamten dysgnathen Systems, welche sich bis ins hohe Erwachsenenalter fortsetzt. Durch die große Anzahl an nicht vorhandenen Zähnen, bestehen zumeist atrophe Kiefer mit vermindertem Wachstum der Alveolarkämme in nicht bezahnten Regionen. Der Grad der Alveolarfortsatzresorption und Nichtausbildung des Kieferknochens steigt mit der Anzahl an fehlenden Zähnen (Expertenmeinung Watzek).

Bei diesen Personen konnten mittels Coverdentures oder Implantaten zur Gewährleistung einer sicheren Prothesenretention gute Erfolge erzielt werden. In der Behandlung von Kindern mit ausgeprägten Oligodontien gibt es bis heute relativ wenig Alternativtherapien.

Eine frühe Implantation mit Rücksichtnahme auf das Kieferwachstum soll den weiteren Verlust an Knochenmasse verhindern, welcher bei Nichtanlage der bleibenden Nachfolger nach Milchzahnverlust auftritt. Liegen Fälle von massiven Lückengebissen vor, in denen die an die Zahnentwicklung gebundene Entwicklung des Alveolarfortsatzes ohnehin stark vermindert ist, empfiehlt sich die Versorgung mittels Implantaten nach sorgfältiger interdisziplinärer Therapieplanung bereits bei jüngeren PatientInnen (unter 12 Jahren), um eine funktionelle, ästhetische prothetische Versorgung zu gewährleisten. Zudem besteht kein Risiko der Unterbrechung des Osseointegrationsprozesses bei Implantationen vor Wachstumsabschluss (Smith 1993). Eine Studie zur Beurteilung der 2- Jahres- Überlebensrate von Implantaten bei PatientInnen dreier unterschiedlicher Altersgruppen ergab bei unter 11- Jährigen eine Rate von 85%, bei den 11 bis 18 Jährigen eine Überlebensrate von 87% und bei den über 18 jährigen PatientInnen die höchste Überlebensrate von 95%.

Bei schlechtem Zustand, ungünstiger Zahnmorphologie oder strategischen Position der vorhandenen Eigenzähne empfiehlt sich eine Extraktion derselben und eine möglichst bald darauf folgende Implantatinsertion (ca. fünf Wochen danach), um einer Atrophie nach

Milchzahnverlust rechtzeitig entgegen zu wirken (Celar et al. 1998). In der Zwischenzeit sollte eine Versorgung mit herkömmlichen Prothesen erfolgen, um die geeignetste Implantat- und Zahnposition zu bestimmen und Erwartungen der PatientenInnen einzuschätzen und die Heilung von Hart- und Weichgeweben abzuwarten. Eine Sofortimplantation könnte die Behandlungszeit verkürzen.

#### Knochenwachstum nach Implantation:

Studie:

Zwei Jahre nach Insertion von Implantaten im Unterkiefer bei Kindern konnte in der Implantatregion ein durchschnittliches Alveolarfortsatz- Wachstum von 0,06mm festgestellt und beschrieben werden. Verglichen damit, findet bei Bezahnten beim Durchbruch der Zähne ein vertikales Wachstum von 7,8mm statt.

Die 2- Jahres- Überlebensrate der Implantate befand sich bei 98%.

Aus dieser Studie ergab sich, dass ein dentoalveoläres mandibuläres Wachstum beinahe auszuschließen ist. Durch Korrektur oder Neuankfertigung der Suprastruktur kann das zu erwartende skelettale Wachstum ausgeglichen werden (Peloschek 2006).

Jährlich ab dem Beginn des Zahnwechsels angefertigte Fernröntgenaufnahmen, erlauben eine Beurteilung der Größen- und Dimensionsänderungen der Kiefer und der Alveolarfortsätze (Neukam et al. 1988).

Studien von Kearns 1999 über die Position und Stabilität von Implantaten, welche vor Wachstumsabschluss bei fünf bis zehnjährigen Kindern gesetzt wurden lieferten keinerlei Beweise für eine Hemmung des transversalen oder sagittalen Kieferwachstums durch die Implantate. Er berichtet von 40 erfolgreich durchgeführten Implantationen bei Kindern mit ektodermaler Dysplasie. Bei Implantatinsertionen im zahnlosen Oberkiefer sollte der Prothesensteg in der Mittellinie geteilt werden, um nicht mit dem transversalen Wachstum der Maxilla zu interferieren und Implantate nur im anterioren Bereich mesial des zweiten Prämolaren gesetzt werden (Guckes 1998).

Wachstumsanalysen, welche von der Mayo Klinik durchgeführt wurden ergaben, dass die Implantate den Wachstumsvorgängen beider Kiefer folgten. Dies zeigte sich im Unterkiefer durch eine Änderung der Implantatinklination (aufgrund der Kieferrotation), im Oberkiefer resultierte jedoch eine deutlich geringere Impaktion der Implantate im Knochen. Aus dem fehlenden alveolären Wachstum ergab sich allmählich eine Änderung des vertikalen

Wachstumsmusters. Dieses kann durch Adaption der Abutmenthöhe und der prothetischen Versorgung ausgeglichen werden.

Watzek ist der Meinung, dass die Implantologie einen entscheidenden Beitrag zur Prävention bei jungen PatientInnen beiträgt, wobei nicht per Rezept beantwortet werden kann, bei welchem Kind, an welcher Stelle und zu welchem Zeitpunkt eine Implantation durchgeführt werden kann. Er empfiehlt eine implantologische Versorgung so spät wie möglich durchzuführen, wenngleich man die soziale Komponente nicht aus den Augen lassen sollte (Watzek 2006). Implantationen vor Wachstumsabschluss sollten nur dann durchgeführt werden, wenn durch konventionelle prothetische Versorgung keine funktionelle und ästhetische Rehabilitation zu erreichen ist. Es ist besonders darauf zu achten, Prothesen in regelmäßigen Abständen zu adaptieren.

### **6.3. Augmentation**

Die Voraussetzung für die Osseointegration der inserierten Implantate ist ein ausreichendes Knochenangebot. Davon hängt in erster Linie der langfristige Erfolg der Versorgung ab. Als Osseointegration bezeichnet man den direkten strukturellen und funktionellen Verbund zwischen dem organisierten, lebenden Knochen und der Oberfläche des belasteten Implantates.

Bei der Implantation sollte das Implantat rundum von mindestens 1-2mm Knochen umgeben sein, um eine ausreichende Primärstabilität zu erzielen. Ist dies der Fall, so ist nach sorgfältiger Therapieplanung und entsprechender Indikation unter der Voraussetzung einer korrekten Operationstechnik und prothetischer Versorgung der Therapieerfolg gesichert. Da ein ausreichendes Knochenangebot und ein geeignetes Implantatlager jedoch nicht immer vorhanden sind, muss der Knochen häufig präimplantologisch oder im Rahmen der Implantatsetzung augmentiert werden. Zur Rekonstruktion der Knochendefekte stehen sowohl autogene Knochentransplantate aus verschiedenen Nah- und Fernspenderregionen, als auch allogene Knochenersatzmaterialien zur Verfügung. Eine Augmentation sollte jedenfalls im Rahmen der definitiven Implantattherapie nach Wachstumsabschluss erfolgen (Jakse 2006).

## 6.4. Provisorische Versorgung

Vor Eingliederung des definitiven Zahnersatzes gewinnen temporäre Versorgungen auf Implantaten zunehmend an Bedeutung, vor allem bei ausgedehnten Konstruktionen. Provisorische Restaurationen gestatten eine schnelle Interimsversorgung der Implantate, und ermöglichen dem Behandler/ der Behandlerin, die Konsolidierung der Weichgewebe im Rahmen der Sofortimplantation oder nach Implantateröffnung für eine längere Zeitperiode abzuwarten. Dadurch lassen sich besonders gute ästhetische Ergebnisse erzielen, was vor allem im sichtbaren Oberkieferfrontbereich wesentlich ist (Koeck, Wagner 2004).

Nach Implantateröffnung über einen längeren Zeitraum auf den Implantaten befestigte provisorische Brücken reduzieren zudem das Behandlungsrisiko.

Mit Kunststoffprovisorien kann hinsichtlich Ästhetik und Funktion (Zahnform, Okklusion, Belastbarkeit) sowie zahntechnischer Herstellungsweise die spätere klinische Situation des definitiven Brückenersatzes getestet und falls nötig durch Veränderung des Kunststoffprovisoriums exakt vorgeplant werden. Die definitive Brückenversorgung stellt dann nur noch eine Umsetzung des über das Provisorium erreichten Ergebnisses dar [Skurrow et al. 1988].

Ein weiterer Vorteil provisorischer implantatgetragener Brücken aus Kunststoff liegt darin, dass dem periimplantären Knochen über die Belastung der Implantate von Beginn an, Zeit für eine funktionelle Anpassung an die Gegebenheiten gegeben wird. Es erfolgt dessen allmähliche Heranführung an die endgültige Belastung.

Bei implantatgetragenen Versorgungen vor Wachstumsabschluss kommen in jedem Fall Provisorien zur Anwendung, welche in regelmäßigen Zeitabständen erneuert, bzw. adaptiert werden müssen.

## 7. Behandlungskonzept bei Nichtanlagen- Implantat versus Alternativen

Wird vermutet, dass Zähne bei einem Kind nicht angelegt sind, sollte dies möglichst bald röntgenologisch abgeklärt werden, um frühzeitig ein Therapiekonzept zu erstellen. Es ist dann zu überlegen, ob prognostisch die Milchzähne bis ins Erwachsenenalter erhalten werden können (gegebenenfalls mit einer Teilkrone ins Niveau der anderen bleibenden Zähne stellen) oder ob man die Zahnücke einstweilen mit einer provisorischen Versorgung offenhält, um später den fehlenden Zahn z.B. durch ein Implantat zu ersetzen, oder ob man die entstehende Lücke kieferorthopädisch schließt, indem man die der Lücke benachbarten Zähne aneinander reiht und

anschließend durch Formveränderungen ästhetisch besser in den Zahnbogen einpasst. Dafür stehen Veneers oder Kompositaufbauten zur Verfügung. Diese zwei Möglichkeiten eignen sich auch gut zur Formanpassung von Zapfenzähnen.

Die interdisziplinäre Versorgung von Kindern mit Nichtanlagen erstreckt sich oft über Jahre bis zur abschließenden Rehabilitation beispielsweise mit Implantaten oder Adhäsivbrücken. Jedoch ist besonders bei jungen PatientInnen, aufgrund des nicht abgeschlossenen Wachstums, eine Vorausplanung über lange Zeiträume problematisch und es erfordert daher ein hohes Maß an Flexibilität in Bezug auf das weitere Vorgehen, welches dem Verlauf der Gesichtsentwicklung angepasst werden sollte.

Man sollte im Rahmen der oralen Rehabilitation von Kindern und Jugendlichen neben kieferorthopädischen (Kieferlage und Okklusion) und anderen zahnmedizinischen Aspekten (Anzahl der nicht angelegten Zähne, Zustand des Restgebisses, Lokalisation der vorhandenen Zähne, Knochenangebot etc.) auch psychologische und physische Gesichtspunkte in die Planung miteinbeziehen.

Während in frühester Kindheit vorwiegend die Reaktion und Zuwendung der Eltern für Kinder mit Behinderungen wichtig sind, werden sie sich in etwa mit neun Jahren ihrer Andersartigkeit von anderen Kindern bewusst, was meist eine depressive Periode nach sich zieht. Ähnlich ist es auch in der Pubertät.

Die Nichtanlage gerade von Frontzähnen ist nicht nur eine ästhetische Beeinträchtigung, sondern führt, wenn keine gezielte Therapie erfolgt, auch zu funktionellen Nachteilen. Wandern beispielsweise beim Zahnwechsel Zähne in Bereiche, wo keine bleibenden Zähne angelegt sind, wird die funktionelle Harmonie des Gebisses gestört und es besteht gerade bei einseitigen Nichtanlagen im Oberkiefer die Gefahr der Mittellinienverschiebung.

Die orale Rehabilitation bzw. prothetische Versorgung sollte möglichst früh, noch vor der Schuleinweisung in einem Alter von maximal vier Jahren erfolgen, um die Kinder früh an einen Zahnersatz zu gewöhnen und um eine angemessene Ästhetik und Funktion (Kauen, Sprechen) zu gewährleisten. Das ist äußerst wichtig für die normale psychologische Entwicklung dieser Personen. Bedarf das Kind einer logopädischen Therapie, wird ebenso eine rechtzeitige prothetische Versorgung gefordert.

Neben der Behandlungsstrategie sind eine gewissenhafte Therapieplanung nach kieferorthopädischen Kriterien und eine interdisziplinäre Koordination des Behandlungsablaufes von besonderer Wichtigkeit für das Erreichen bestmöglicher Resultate für die jungen PatientInnen (Bergendal et al. 1991).

Soll die implantat- prothetische Versorgung erst nach Wachstumsabschluss erfolgen, sollte in der ersten Lebensphase bis zur Eingliederung der definitiven Versorgung ein temporärer Zahnersatz eingesetzt werden, welcher in punkto Ästhetik von großer Bedeutung ist. Ebenso wichtig ist gerade bei diesen Personen, welche aufgrund ihrer minderwertigen Zahnschubstanz als RisikopatientInnen eingestuft werden, die Vermeidung von Karies und Parodontitis durch regelmäßige Kontrollen. Bei Leuten mit Hypodontie, welche kein geeignetes Prothesenlager besitzen, ist die Eingliederung einer provisorischen schleimhautgetragenen Prothese nicht möglich (Tschernitschek et al. 1994).

Muss für eine spätere prothetische Versorgung der Biss gehoben werden, kann man dies durch Verwendung einer Tiefziehschiene als Provisorium erreichen, bei der okklusal Kunststoff aufgetragen wird. Alternativ dazu kann auch ein Kunststoffprovisorium eine Bisshebung bewirken (Arnetzl et al. 1993).

## **7.1. Nichtanlage Einzelzahn**

Es gibt eine Reihe von Behandlungsmöglichkeiten bei PatientInnen mit fehlenden Einzelzähnen, hier seien die wichtigsten zusammengefasst:

- konventionelle festsitzende Brücke
- herausnehmbare Teilprothese
- kieferorthopädischer Lückenschluss
- Zahntransplantation
- Adhäsivbrücke
- Einzelzahnimplantat

Bei jungen Patienten lassen sich die möglichen Therapievarianten zum Lückenschluss auf die Zahnkeimtransplantation, den kieferorthopädischen Lückenschluss oder eine Adhäsivbrücke eingrenzen.

Das Einzelzahnimplantat bietet heute, dank der raschen technischen Entwicklung der letzten Jahre eine weitere Alternative zu den herkömmlichen Therapiemöglichkeiten bei Nichtanlagen. Die Vorteile von Implantaten liegen in erster Linie darin, dass keine Zähne beschliffen werden müssen und der Knochen in diesem Bereich langfristig stabilisiert werden kann.

Aufgrund oben geschilderter Problematiken in der implantologischen Versorgung von jungen PatientInnen sollten präimplantologisch jedoch sowohl Aufwand- Nutzen, als auch die Vor-

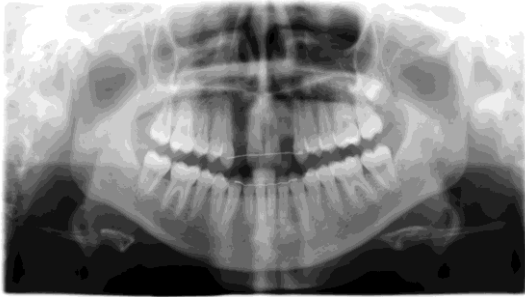
und Nachteile genauestens abgewogen werden um anschließend ein für den Patienten/ die Patientin individuell adaptiertes Therapiekonzept zu entwerfen.

Um einen im Anschluss an die kieferorthopädische Vorbehandlung auftretenden horizontalen oder vertikalen Knochenabbau zu vermeiden, sollte möglichst schnell nach Abschluss der festsitzenden Therapie implantiert werden. Aus diesem Grund empfiehlt sich der Beginn der kieferorthopädischen Lückenöffnung erst ab einem Alter von 13 Jahren. Im Rahmen dessen sollte eine entsprechende Angulation der Nachbarzahnwurzeln erreicht werden. Mögliche korrespondierende Milchzähne sollten bis kurz vor der Implantation erhalten werden.

Generelle Anforderungen an das Implantieren sind neben vielen anderen die Ausrichtung der Implantate entlang der Zahnachse, eine zentrale Positionierung mit Einhaltung desselben Abstandes nach mesial und distal, eine ideale Versenkentiefe, ausreichend umliegendes Knochenangebot und die Möglichkeit von individuellen Abutments. In schmalen Kiefern und engen Lücken sollten wurzelanaloge Implantate mit kleinen Durchmessern gewählt werden (Jakse 2008).

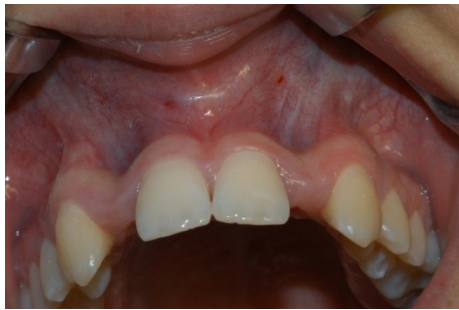Aufgrund des vestibulären Knochendefizits, welches in den meisten Fällen durch Resorption entstanden ist, ist eine optimale Positionierung der Implantate oft nur mittels entsprechender Augmentation zu gewährleisten. Die Ankoppelung der Suprastruktur sollte möglichst axial ohne ästhetische Einbußen erfolgen und in der exzentrischen Okklusion sollten die Suprastrukturen nicht eine alleinige Führung übernehmen müssen, um eine Überbelastung und so den weiteren Verlust an vestibulären Knochen bzw. Schäden an korrespondierenden Zähnen zu verhindern. Bei nichtangelegten Einzelzähnen bestimmt man den Implantationszeitpunkt in Abhängigkeit von der Vertikalentwicklung der übrigen Zähne, welche mit Erreichen der Okklusionsebene nicht abgeschlossen ist. Die Insertion eines Implantates in der Front bei PatientInnen, welche das 15.- 16. Lebensjahr noch nicht erreicht haben, ist aufgrund der möglichen Komplikationen kontraindiziert, es sollte vorübergehend eine Alternativvariante wie z. B. eine Adhäsivbrücke aus Voll-, oder Metallkeramik ins Auge gefasst werden.

### Fallbeispiel:



**Abbildung 44: Nichtanlage der seitlichen Schneidezähne im Panorama**

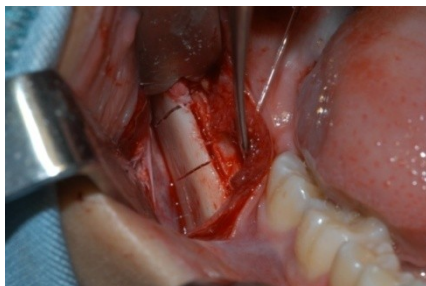
Eine 19-jährige Patientin wies eine Nichtanlage der Zähne 12 und 22 auf, die Eckzähne befanden sich aufgrund einer voran gegangenen kieferorthopädischen Behandlung an strategisch richtiger Position. s. Abb. 44 und 45



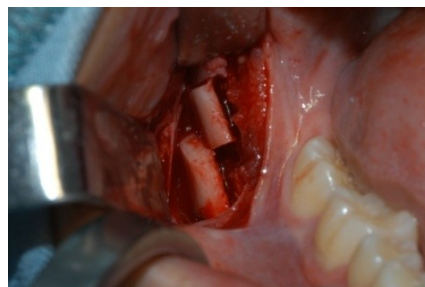
**Abbildung 45: Klinische Situation**

Neben der Ausformung der Zahnbögen erfolgte im Rahmen dieser Vorbehandlung eine Lückenöffnung in Hinblick auf die spätere Implantation. Die Lücken wurden ab diesem Zeitpunkt mittels einer Oslo-Brücke offen gehalten. Dafür wurden Prothesenzähne mittels eines kieferorthopädischen Drahtes mit den Nachbarzähnen adhäsiv verblockt.

Da der Alveolarknochen im Bereich der nichtangelegten Inzisivi in horizontaler Dimension erhebliche Defizite aufwies und an der schmalsten Stelle nur noch einen Millimeter betrug, musste der Kieferkamm präimplantologisch sowohl oral, als auch vestibulär mittels kortikospongiösen Knochenblöcken augmentiert werden. Als enorale Spenderregion diente dazu die Linea obliqua der rechten Seite. Die Augmentate wurden mit Mikro-Knochensägen und Knochenmeißel entnommen und in die Empfängerregion adaptiert. s. Abb. 46 und 47

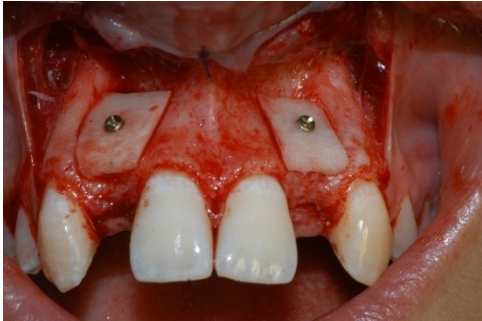

**Abbildung 46: Von der linea obliqua werden kortikospongiöse Knochenblöcke entnommen**

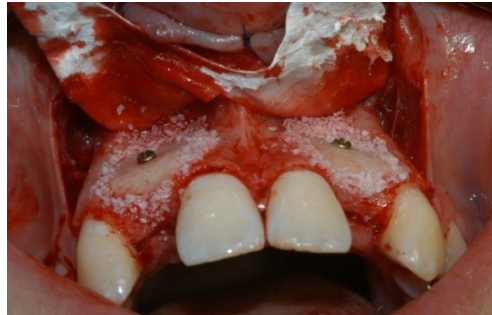


**Abbildung 47: Die Knochenblöcke sind bereit zur Entnahme**

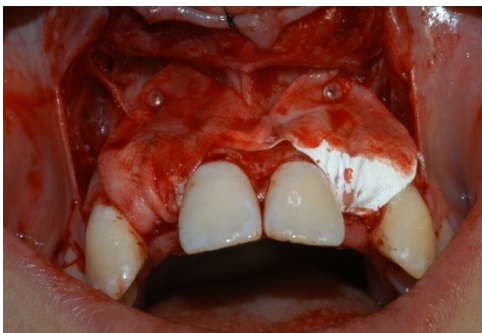
Es erfolgte anschließend die Auffüllung des Defektes mit Knochenmineral, sowie die Deckung desselben mithilfe einer Kollagenmembran. Als Nahtmaterial für den spannungsfreien Wundverschluss wurde ein nicht resorbierbarer Faden der Stärke 4.0 gewählt. s. Abb. 48 bis 51



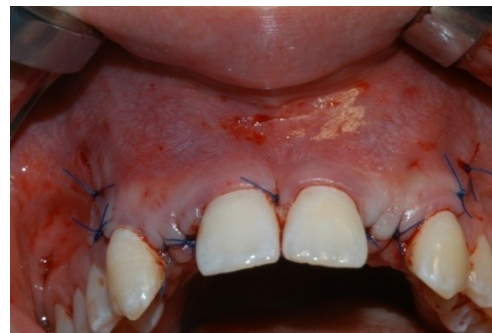**Abbildung 48 : Befestigung der Transplantate**



**Abbildung 49: Auffüllung der Spaltbereiche mit Knochenmineral**



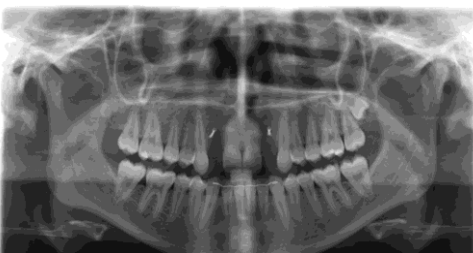**Abbildung 50 : Abdeckung des Defektes mit einer Kollagenmembran**



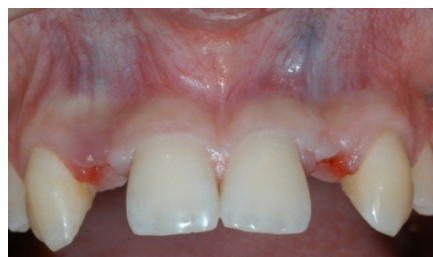**Abbildung 51: Spannungsfreier Wundverschluss**

Vier Monate postoperativ ließen sich aufgrund der flexiblen Befestigung der provisorischen Kronen im Bereich der Lücken Druckstellen erkennen, welche auf der rechten Seite bereits zu einer krestalen Resorption geführt hatten. s. Abb. 53

Im Röntgen konnte man eine gute knöcherne Durchbauung des augmentierten Materials auf beiden Seiten erkennen. s. Abb. 52

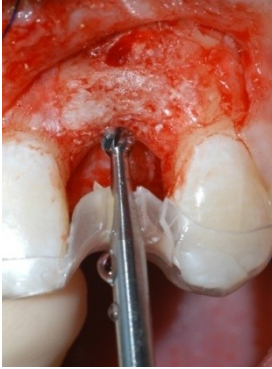


**Abbildung 52: Röntgenbild 4 Monate nach Augmentation**

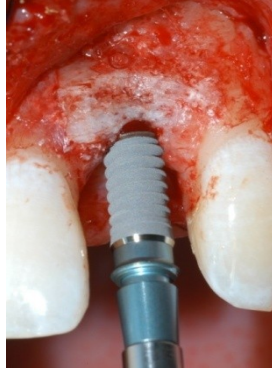

**Abbildung 53: Enorale Situation 4 Monate nach Augmentation**

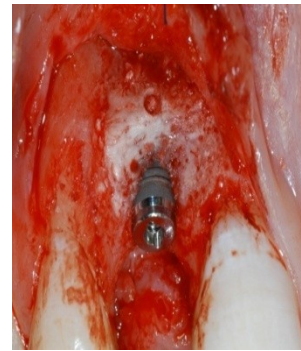Da das klinische Bild eine gute Integration der Augmentate zeigte, wurde zunächst auf der linken Seite nach Entfernung der Osteosyntheseschrauben ein Implantat des Systems Xive S inseriert, welches eine Länge von 13mm und einen Durchmesser von 3,4mm aufwies. s. Abb. 54 und 55



**Abbildung 54 : Ankörnen der Implantatposition**

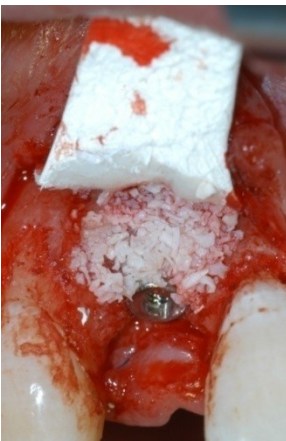

**Abbildung 55: Insertion des Implantates**

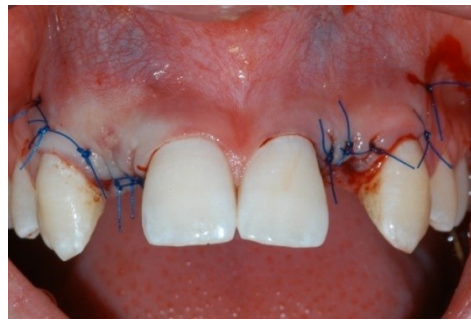

**Abbildung 56: Vertikales Knochendefizit**

Aufgrund der krestalen Resorption auf der rechten Seite entstand ein kleines vertikales Defizit, welches direkt nach der Implantation in regio 12 (identisches Implantat wie auf der kontralateralen Seite) mittels guided tissue regeneration (GTR) versorgt wurde. s. Abb. 56 bis 58

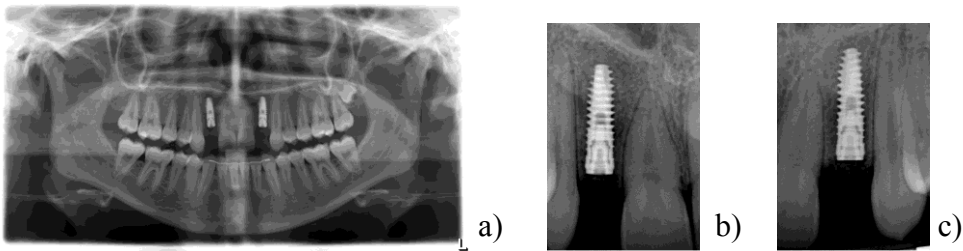


**Abbildung 57: Einbringung von Knochenmineral und Deckung mit einer Kollagenmembran**



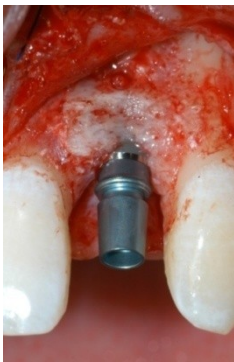**Abbildung 58: Spannungsfreier und dichter Wundverschluss**

Die postoperative Kontrolle ergab eine korrekte Position und Angulation der Implantate im Knochen. s. Abb. 59a- c

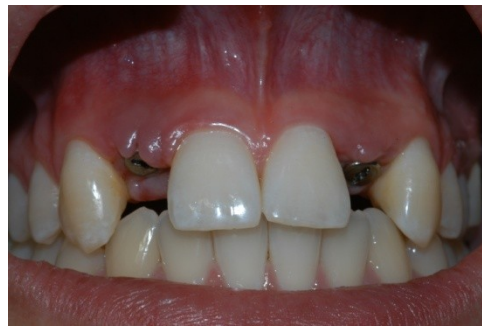

**Abbildung 59 a, b und c: Implantate im Röntgen**

Nach drei Monaten erfolgte die Freilegung und Abformung der Implantate für die temporäre Versorgung, sowie eine Messung der Primärstabilität. Die Periotestwerte ergaben sowohl rechts, als auch links einen guten Wert von -5. In der gleichen Sitzung wurden die Implantate mit Gingivaformern versehen und die Lücken abermals mit der basal adaptierten Oslo- Brücke geschlossen. s. Abb. 60 und 61



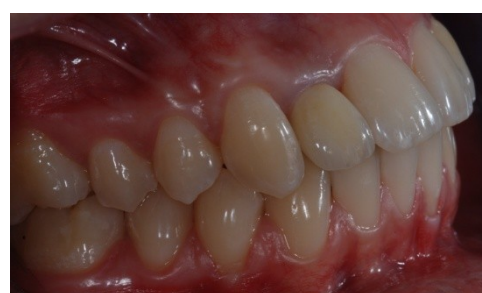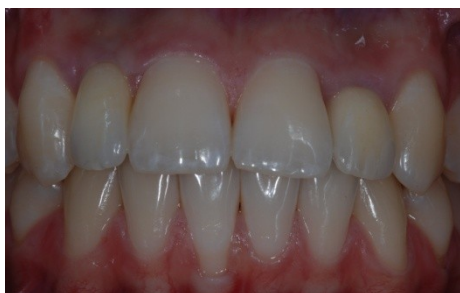**Abbildung 60: Freilegung und Abformung 4 Monate nach Implantation**



**Abbildung 61: Situation nach Insertion der Gingivaformer**

Sieben Tage nach Freilegung der Implantate wurden diese durch temporäre laborgefertigte Kunststoffkronen auf definitiven EstheticBase Titanabutments ersetzt.

Einen Monat später waren die periimplantären Weichgewebe gut verheilt und es erfolgte eine Abformung mit Abutments auf Implantatniveau. Die definitive Versorgung erfolgte mittels Vollkeramikkronen 6 Monate nach Implantatfreilegung (Jakse 2008). s. Abb. 62a und b



**Abbildung 62 a und b: Definitive Versorgung mit Metallkeramikkronen 6 Monate nach der Freilegung**

## 7.2. Multiple Nichtanlagen

Die Problematik bei multiplen Nichtanlagen liegt in einem komplexen Gewebedefizit durch fehlende Induktion von Wachstum und frühe Resorption. Prothetischer Versorgungsbedarf besteht bereits im Wachstumsalter, um eine schnelle Adaption an die Prothese zu erreichen und einer psychologisch negativen Entwicklung entgegen zu wirken. An die jeweilige Art der Versorgung werden hohe Anforderungen wie eine langfristige Gewebeverträglichkeit und Stabilität gestellt.

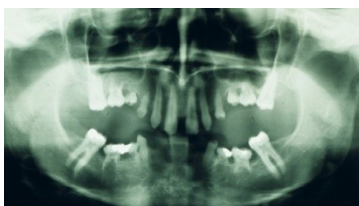In erster Linie werden bei multiplen Nichtanlagen in Abhängigkeit von der Anzahl und Lokalisation der bestehenden Eigenzähne prothetisch- restaurative (Teilprothesen, Coverdentures, Teleskopvarianten) und/ oder implantologische Retentionsmaßnahmen durchgeführt, unter Umständen mit vorheriger Eingliederung eines temporären Zahnersatzes.

Das therapeutische Konzept kann jedoch nicht nur darauf abzielen, die fehlenden Zähne zu ersetzen, sondern muss das craniofaziale System als Ganzes respektieren und gnathologische Prinzipien beachten und umsetzen.

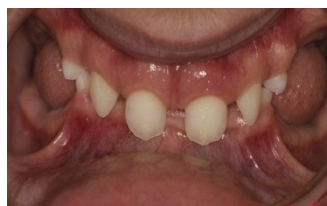Besteht eine Hypodontie schon seit mehreren Jahren, resultiert daraus ein meist stark vermindertes vertikales Knochenangebot. Durch die damit verbundene zu geringe Distanz zum Boden des Sinus maxillaris bzw. zum Nervus alveolaris inferior kann das Verhältnis zwischen der intraossären Implantatlänge und der Suprastruktur von mindestens 1:1 nicht eingehalten werden. Durch augmentative Maßnahmen (Sinuslift etc.) kann man in solchen Fällen das Knochenangebot im Oberkiefer verbessern und so eine günstigere Ausgangslage für eine Implantation schaffen, wobei im Vorfeld das aufwändige Vorgehen in Relation zum Nutzen abzuwägen sind.

### Fallbericht:

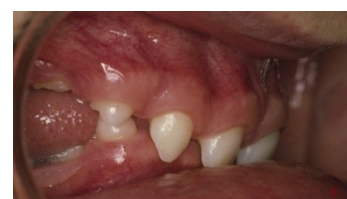Bei einem 14 Jahre alten männlichen Patienten wurde sowohl im Ober-, als auch im Unterkiefer eine Oligodontie diagnostiziert. S. Abb. 63 bis 65



**Abbildung 63: Ausgangssituation im Panoramaraöntgen**

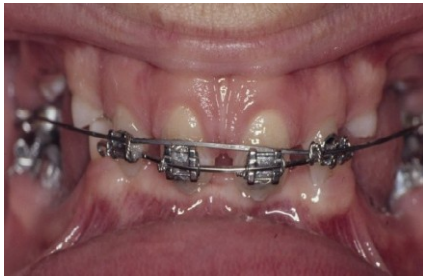

**Abbildung 64: Klinische Ausgangssituation von vorne**



**Abbildung 65: Ausgangssituation enoral von der Seite**

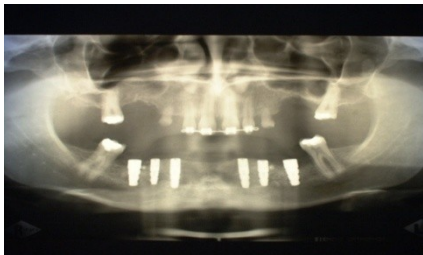
Eine Zahntransplantation war aufgrund der geringen Zahnanzahl und der daraus resultierenden weitspannigen Lücken nicht indiziert.



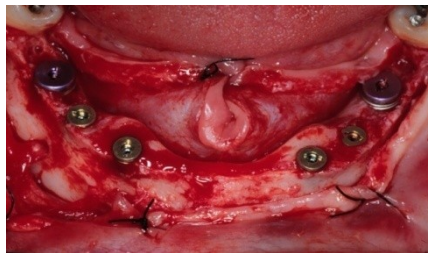
**Abbildung 66: Initiale kieferorthopädische Behandlung**

Es erfolgte zunächst eine kieferorthopädische Vorbehandlung mit dem Ziel der korrekten Positionierung der Zähne in Hinblick auf die spätere Versorgung. Mittels festsitzender Mechanik wurden die Lücken in der Front geschlossen und die Molaren aufgerichtet, wodurch sich eine Bisshebung ergab. s. Abb. 66

Anschließend wurde der Wachstumsabschluss abgewartet. Es wurden sämtliche Zähne des Unterkiefers mit Ausnahme der zweiten Molaren extrahiert, und nach Abschluss der Wundheilung sechs Implantate gesetzt. s. Abb. 67 und 68

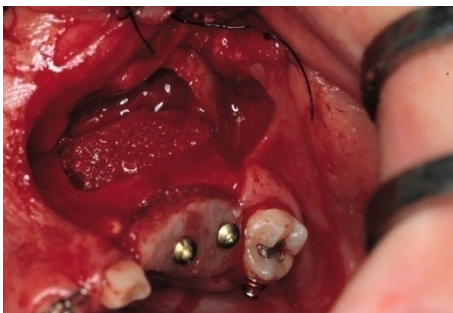


**Abbildung 67: Zustand nach Implantation im Unterkiefer im Panoramaröntgen**

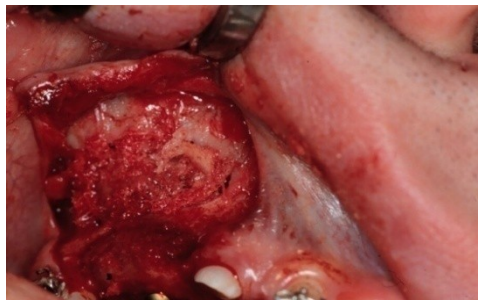

**Abbildung 68: Zustand nach Implantation im Unterkiefer**

Im Oberkiefer erfolgten eine externe und interne vertikale Augmentation (Sinuslift) in beiden Quadranten. s. Abb. 69 und 70

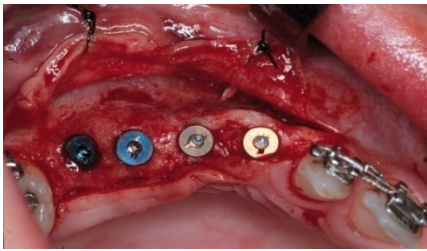


**Abbildung 69: Augmentation im 2. Quadranten**

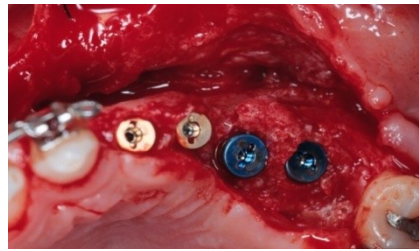


**Abbildung 70: Augmentation im 1. Quadranten**

Vier Monate nach der Augmentation wurden sowohl im linken, als auch im rechten Quadranten jeweils vier Implantate gesetzt, welche man gedeckt einheilen ließ. S. Abb. 80 a und b



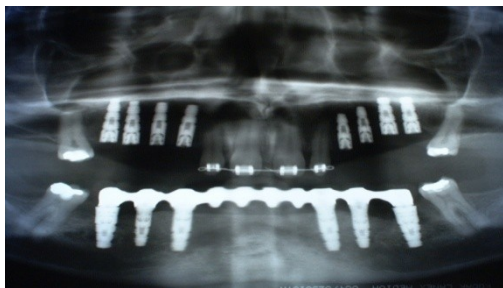a)



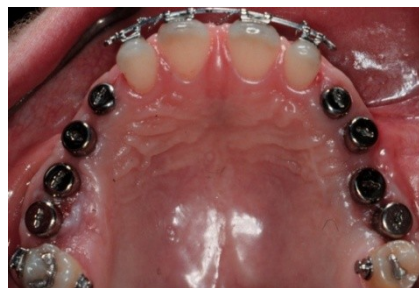b)

**Abbildung 71 a und b: Implantation nach 4 Monaten**

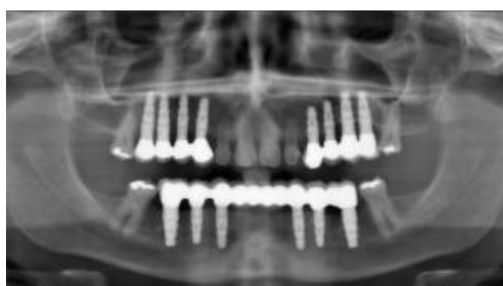Es folgte das Einschrauben von Gingivaformern und schließlich die implantat- prothetische Versorgung. s. Abb. 82 bis 84



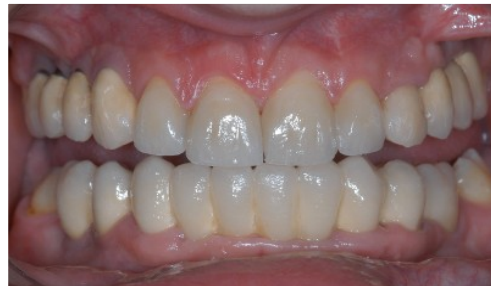**Abbildung 72: Zustand nach Implantation im Röntgen**



**Abbildung 73: Enorale Situation nach Implantation**



**Abbildung 74: Endzustand im Röntgen**



**Abbildung 75: Implantat- prothetische Versorgung**

(Jakse N., Muchitsch A., Lorenzoni M. 2006)

### 7.3. Totale Anodontie

Die häufigste Indikation für orale Implantationen liegt im zahnlosen Unterkiefer. Bei diesen PatientInnen liegen meist stark hypoplastische Alveolarfortsätze vor, sodass mit konventionellen Totalprothesen kein ausreichender Halt erzielt werden kann. In solchen Fällen wird eine interforaminale Insertion von zwei bis vier enossalen Implantaten auch vor Wachstumsabschluss empfohlen, welche den Prothesenhalt gewährleisten und so die Lebensqualität und psychosoziale Entwicklung der PatientInnen entscheidend verbessern. Aspekte wie dreidimensionale Wachstumshemmung und Verbleib der Implantate in Infraokklusion, welche gegen eine Implantation bei Kindern und Jugendlichen sprechen, sind hier weitgehend zu vernachlässigen, da aufgrund fehlender Zahnanlagen ohnehin kaum Kieferkämme vorhanden sind. Zudem vermindern sie eine weitere Atrophie des Knochens durch adäquate funktionelle Belastung.

Die Entscheidung über die Art der prothetischen Versorgung sollte in Abhängigkeit vom Zeitpunkt der Konsultierung und von den Bedürfnissen der PatientInnen getroffen werden. Zur Wahl stehen von simplen Kugel- Kopf- Attachments, über gefräste- und Dolder-Stege, Doppelkronensysteme bis hin zu bedingt abnehmbaren und festsitzenden Varianten. Dabei gilt zu beachten, dass bei wachsenden Patienten eine regelmäßige Erneuerung der Versorgung notwendig ist.

Das endständige Implantat übernimmt 90% der Kräfte, sollte nahe am Foramen mentale positioniert werden und in retroklinierter Richtung (günstigere Belastungswerte) eingebracht werden. Die Biomechanik hängt wesentlich von der Implantatposition ab, welche strategisch günstig gewählt werden sollte. Die Verlustraten von Implantaten im interforaminalen Bereich, die mit bedingt abnehmbaren Brücken versorgt werden gehört mit den Einzelzahnimplantaten zu den niedrigsten [Fürhauser 2002].

Cronin et al. 1998 raten aufgrund einer transversalen Wachstumshemmung durch Implantate von einer Implantatkonstruktion über die Mittellinie im wachsenden Oberkiefer ab. Im Vergleich dazu zeigt die Mandibula ein nach anterior und superior gerichtetes Rotationswachstum, was sich in Änderungen der vertikalen Dimensionen zeigt (Enlow 1990). Dies geschieht in der posterioren Mandibula hauptsächlich während der späten Kindheit mit großen Auswirkungen auf das transversale, anterior- posteriore und vertikale Wachstum. Während in der Literatur keinerlei Berichte über Implantatinsertionen in der posterioren Mandibula vorliegen, sind sich die meisten

AutorInnen darüber einig, dass der frontale Bereich der Mandibula sich am besten für die Implantation bei jungen PatientenInnen eignet, da hier nur ein geringes Wachstum stattfindet.

Die Erfolgsraten interforaminaler Implantate mit Sofortbelastung und Stegversorgung wurden in umfangreichen Studien untersucht und wurden von 94% bis 100% angegeben, wobei die festgelegten Erfolgskriterien der verschiedenen Untersuchungen stark variierten.

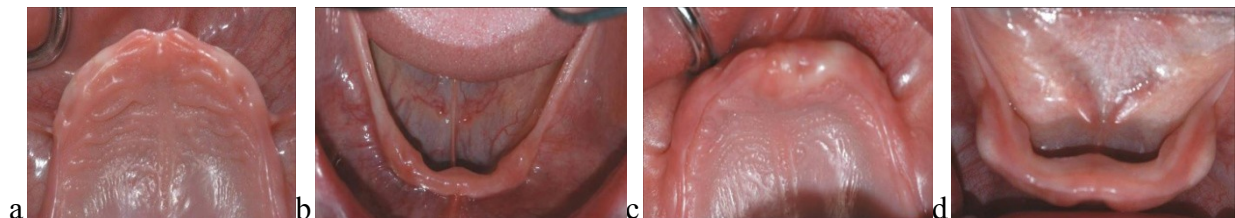
Bei geeigneter Knochenqualität ist dies das Mittel der Wahl im zahnlosen Unterkiefer.

#### Fallbericht:

Kaukasische männliche Zwillinge mit x- chromosomaler hypohidrotischen Ektodermalen Dysplasie wurden im Alter von 18 Jahren zur oralen Rehabilitation vorgestellt. Beide Patienten wiesen das für dieses Syndrom charakteristische Merkmal der Hypotrichose mit spärlichen Augenbrauen und Wimpern auf. Enoral fand man bei einem der beiden (Patient A) eine Anodontie im Ober-, sowie eine Oligodontie im Unterkiefer, bei der lediglich zwei zapfenartig ausgebildete Canini vorhanden waren. Beim anderen (Patient B) lag eine totale Anodontie in beiden Kiefern mit einer reduzierten Gesichtshöhe und hypotrophen Alveolarkämmen vor allem im Oberkiefer vor, woraus sich ein deutlich prognathes Profil ergab. Beide Patienten berichteten über eine eingeschränkte Kaufunktion und verminderten Speichelfluss.

Eine Vorbehandlung hatte bereits zu einem früheren Zeitpunkt stattgefunden, im Rahmen derer konventionelle Prothesen inkorporiert wurden, welche jedoch eine insuffiziente Retention aufwiesen. Die klinische und radiologische Beurteilung ergab, abgesehen von einem verminderten Knochenangebot, keine weiteren pathologischen Erscheinungen.

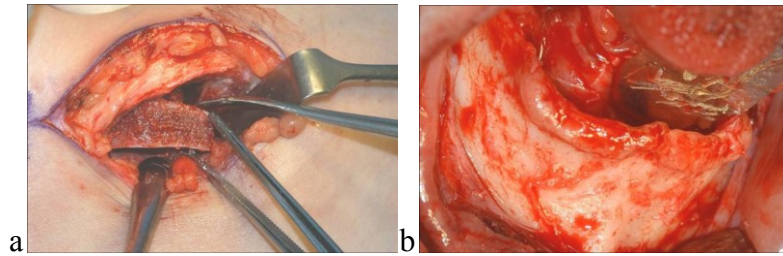
Zunächst wurden bei Patient B die beiden unteren Eckzähne extrahiert. Von diesem Zeitpunkt an erfuhren die Zwillinge die gleiche Behandlung.



**Abbildung 76 a und b: Enoraler Zustand Patient A; c und d: Enoraler Zustand Patient B**

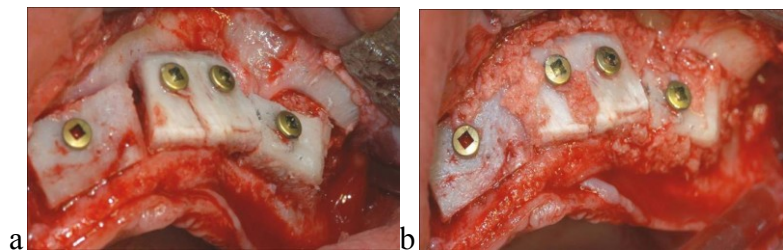
Drei Monate nach der Extraktion wurden in Vollnarkose unilateral bikortikale kortikospongiose Knochenblöcke von der vorderen Hüfte (nach Tayapongsak et al.) entnommen, um den Kieferkamm zu augmentieren. Die Oberfläche der Entnahmestelle wurde mit einer dünnen

Schicht Knochenwachs versiegelt und in den Hohlraum Gelatine- Schwämme zur Blutungskontrolle eingebracht.



**Abbildung 77a und b: Entnahme des Knochenblockes (Patient B)**

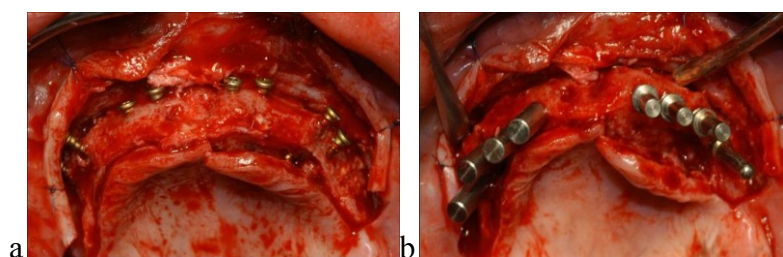
Die Knochentransplantate wurden für jeden Patienten in acht gleich große Blöcke geteilt, anschließend in beide Kiefer eingebracht und mittels Osteosyntheseschrauben fixiert.



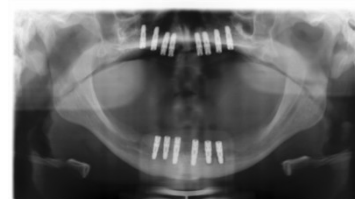
**Abbildung 78a und b: Fixation der Knochenblöcke (Patient B)**

Im Oberkiefer wurde bei beiden Patienten zusätzlich zur externen Augmentation sowohl im linken, als auch im rechten Quadranten ein Sinuslift mit einer Mischung aus 30% Eigenknochen und 70% Bio Oss durchgeführt. Zur Deckung des Augmentates diente eine mit resorbierbaren Pins fixierte Bio Guide- Membran. Darüber erfolgte ein dichter Wundverschluss mit resorbierbaren Vicryl- Nähten. Während des dreitägigen stationären Aufenthaltes traten bei keinem der beiden Patienten Komplikationen auf, zwei Wochen postoperativ waren die Patienten absolut beschwerdefrei.

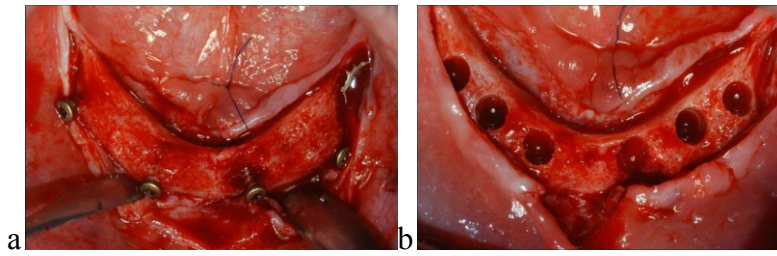
Vier Monate nach Augmentation wurden die Patienten unter Lokalanästhesie mit acht Implantaten im Oberkiefer und sechs Implantaten im Unterkiefer versorgt (jeweils Frialit II cellplus, Dentsply), welche man gedeckt einheilen ließ.



**Abbildung 79a und b: Implantation im Oberkiefer (Patient A)**

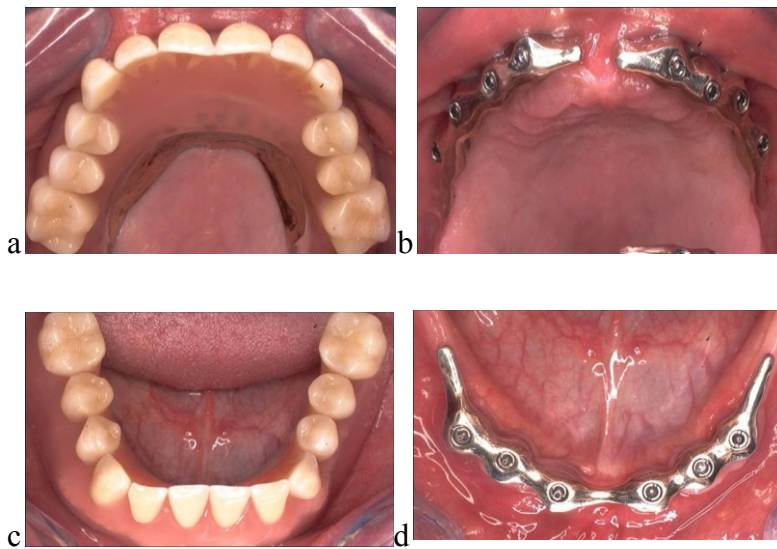


**Abbildung 80: Situation im Röntgen**



**Abbildung 81: Implantation im Unterkiefer (Patient A)**

Nach sechs Monaten wurden die Implantate eröffnet und mit Heilungsschrauben versehen. Bei sämtlichen Implantaten wurden die Periotestwerte gemessen. Zwei Wochen später erfolgte die Abformung der mit entsprechenden Abformpfosten versehenen Implantate mit Polyether (Impregum, 3MESPE), und die Herstellung und Montage von Arbeitsmodellen. Gold-Stege und Abutments wurden individuell patientenbezogen hergestellt und enoral befestigt. Die Okklusion wurde mittels gekürzter Zahnkränze hergestellt, zusätzlich wurden in die Prothesenbasis Clips zur Retention eingebaut. Nachdem die Suprastrukturen auf den Aufbauten befestigt waren, trugen die Patienten die Versorgung auf der Stelle. Es war keine Modifikation nötig. Die Patienten erhielten Hygieneinstruktionen und eine logopädische Behandlung für drei Wochen.



**Abbildung 82a bis d: Implantat-prothetische Versorgung (Patient A)**

Bei den zwei, sechs und zwölf-monatigen Recall-Terminen konnten in Bezug auf Weichgewebe, Implantate, Suprastrukturen und prothetische Versorgung keine pathologischen Auffälligkeiten beobachtet werden.

Kiefergelenksfunktion, Okklusion, Sensibilität waren unauffällig und beide Patienten zeigten sich sehr zufrieden mit dem ästhetischen und funktionellen Ergebnis.

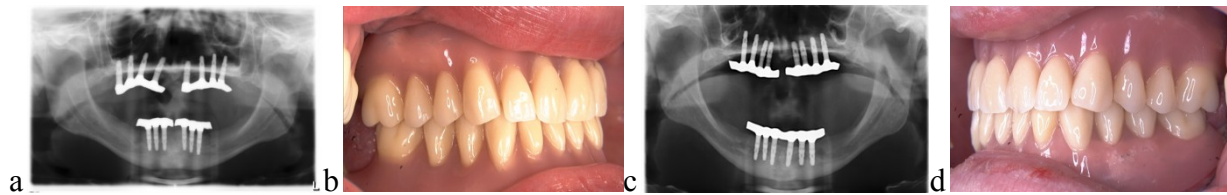


Abbildung 83a bis b: Endsituation Patient A; c bis d: Endsituation Patient B

(Kirmeier et al.)

#### 7.4. Nachsorge

Bei PatientInnen mit Hypodontie, die mit Zahnersatz versorgt wurden, sollte die Versorgung in engmaschigen Recalls hinsichtlich ihrer Passgenauigkeit kontrolliert und die normale Wachstumstendenz der PatientInnen kontrolliert werden. Ebenso sollte man in gewissen Zeitabständen die Okklusion überprüfen, da diese sich während des Wachstums noch ständig verändern kann. Prothetische Versorgungen können bei unzureichendem Halt unterfüttert oder erneuert werden. Kontrollen sollten bis zum Wachstumsabschluss häufig und regelmäßig durchgeführt werden. Parallel dazu kann gegebenenfalls eine logopädische Behandlung stattfinden, um eventuell bestehende Sprachfehler zu korrigieren.

Prothesen sollten in der Nacht nicht getragen werden und die Reinigung der Prothese sollte mit Zahnbürste und Zahnpasta sowie bei Bedarf mit speziellen Lösungen erfolgen. Außerdem sollte eine wiederholte Instruktion und Motivation der PatientInnen bzw. deren Eltern zur Mundhygiene erfolgen, da oft gerade bei Patientinnen mit Syndromen wie der Ektodermalen Dysplasie eine verminderte Speichelsekretion vorliegt. Als Ziel gilt der Erhalt der meist ohnehin spärlichen Restbezaahnung, weshalb auf eine intensive Prophylaxebehandlung besonders Wert gelegt wird.

## 7.5. Mögliches Behandlungskonzept

	Fehlender Einzelzahn		Multiple Nichtanlagen		Totale Anodontie	
	Kinder	Erwachsene	Kinder	Erwachsene	Kinder	Erwachsene
Kieferorthopädie	Lückenschluss in Abhängigkeit vom Wachstumstyp; in jedem Fall als Vorbehandlung für Implantation und Prothetik		Funktions- KFO, im Anschluss daran festsitzende KFO; als Vorbereitung für Implantatprothetik	Nur festsitzend; Ausnivellieren der Zahnbögen; als Vorbereitung für Implantatprothetik	-----	-----
Implantatprothetik	Nicht indiziert	Therapie der Wahl	Nicht indiziert	empfohlen	In der anterioren Mandibula bewährt; im Oberkiefer keine fixen Konstruktionen über die Mittellinie; regelmäßige Kontrolle des Wachstums;	Insbesondere im zahnlosen Unterkiefer das Mittel der Wahl; aber auch im Oberkiefer; abnehmbar oder festsitzend; meist in Kombination mit Augmentation
Prothetik/Restaurative Versorgung	Keine festsitzende Versorgung (Wachstumshemmung!)	Prinzipielle Therapievariante; in Abhängigkeit von Zustand und Lokalisation der Nachbarzähne	Abnehmbar; sollte möglichst früh in einem Alter von 2 bis 3 Jahren erfolgen; regelmäßige Kontrollen des Wachstums	Es existiert eine Vielzahl möglicher prothetisch-restaurativer Therapievarianten, welche individuell abzuwägen sind	Empfohlen vor allem bei sehr jungen Kindern und im Oberkiefer	Im Oberkiefer empfohlen; meist schlechter Halt der Totalprothese im Unterkiefer
Zahnkeimtransplantation bzw. Zahntransplantation	Therapie der Wahl vor Abschluss des Wurzelwachstums	Nach Wachstumsabschluss der Wurzel nicht empfohlen; deutlich schlechtere Erfolgsprognose	Zusätzliche Alternative zu kieferorthopädischen und prothetisch/restaurativen Versorgungsvarianten	Nicht empfohlen	-----	-----

## 8. Diskussion

In der Literatur existieren viele sehr unterschiedliche Meinungen über den Behandlungsablauf bei PatientInnen mit multiplen Nichtanlagen. Ein Großteil der Autoren empfiehlt jedoch die prothetische Versorgung von Kindern mit Hypodontie spätestens ab dem vierten Lebensjahr, um eine optimale Ästhetik, Phonetik, Funktion und psychologische Entwicklung zu gewährleisten (Parsche et al.1998). Außerdem sollte durch einen orthopädischen Effekt der Abschluss der Zahn- und Kieferentwicklung erleichtert werden. Aus diesem Grund sollte immer der Kieferorthopäde/die Kieferorthopädin in die Behandlung mit eingebunden werden. Dieser schafft außerdem günstige Ausgangsbedingungen für die geplante spätere Therapievariante (Lückenöffnung, Lückenschluss, Bisshebung etc.). Unterstützende Zusatzmaßnahmen sind neben kieferorthopädischen Varianten prophylaktische und konservierende Maßnahmen zum Erhalt der ohnehin reduzierten Eigenbezzahnung. Der Aufbau hypoplastischer Zähne mit Composit, Veneers oder Kronen sollte hierbei genannt werden.

Herausnehmbarer Zahnersatz in Form von Teilprothesen oder Coverdentures ist das Mittel der Wahl bei PatientInnen mit multiplen Nichtanlagen, wobei sich die Stabilität der Prothese mit der Anzahl der Pfeilerzähne erhöht. Da bis zum 6. Lebensjahr keine wesentlichen Wachstumsänderungen des Kiefers auftreten, kann die erste Versorgung bis zu diesem Zeitpunkt getragen werden.

Aufgrund der oft spärlichen Anzahl an Pfeilerzähnen und wegen einer resultierenden Wachstumshemmung, wird festsitzender Zahnersatz als alleinige Therapiemaßnahme in den seltensten Fällen bei wachsenden PatientInnen angefertigt.

Das gleiche galt lange Zeit für die Insertion von enossalen Implantaten, welche bisher hauptsächlich bei PatientInnen mit vollständig abgeschlossenem Gesichtswachstum durchgeführt wurde. Bei Kindern und Jugendlichen ist eine Implantation zum einen aufgrund des hohen Risikos der Schädigung von Zahnkeimen, zum anderen aus einer möglichen Störungen des Zahndurchbruchs und dreidimensionalem Zurückbleiben des skelettalen craniofazialen Wachstums mit Vorbehalt indiziert. Da sich das Implantat wie ein ankylosierter Zahn verhält und in Infraposition verbleibt, sind auch die ästhetischen und funktionellen Resultate nicht immer akzeptabel. Es wird daher in vielen Fällen von Implantationen vor Wachstumsabschluss abgeraten.

Bei manchen (Syndrom-) PatientInnen mit multiplen Nichtanlagen, bei denen aufgrund ungünstiger Ausgangsbedingungen eine Eingliederung von konventionellem prothetischen Zahnersatz nicht möglich ist, kann eine frühe Implantatinserterion empfohlen werden. Ebenso bei

Kindern und Jugendlichen mit Anodontie, bei denen aufgrund des frühzeitigen Abschlusses der Transversalentwicklung der anterioren Mandibula eine Implantation schon vor dem 12. Lebensjahr durchgeführt werden kann.

Implantatgetragene Prothesen bieten eine Reihe von Vorteilen gegenüber herkömmlichen prothetischen Versorgungungen wie eine verbesserte Stabilität und Retention, was aufgrund einer optimalen Kaufunktion und Ästhetik enorm zum psychosozialen Wohlbefinden der PatientenInnen beiträgt. Sie verhindern desweiteren ein Fortschreiten der Knochenatrophie und haben insbesondere im Unterkiefer Erfolgsraten über 90%. Wichtig sind eine konsequente Nachsorge, sowie die regelmäßige Adaption der Versorgung an das Kieferwachstum.

Bei Nichtanlagen einzelner Zähne ist hingegen vor Beendigung des Wachstums die Zahnkeimtransplantation die Methode der ersten Wahl. Sie hat bei entsprechender Operationstechnik eine Erfolgsprognose von über 90 % (Jakse 2006). Strbac und Fürst 2005 gaben als 5 Jahres-Überlebensrate nach autologen Zahntransplantationen bei einer retrospektiven Studie 88,9% an.

### **Implantationszeitpunkt:**

Da Implantate heute eine bewährte und sichere Methode darstellen, um PatientenInnen, welche unter Nichtanlagen leiden, optimal versorgen zu können, bieten sie eine gute Alternative zu konventionellen festsitzenden oder abnehmbaren Versorgungsvarianten. Betreffend den geeigneten Implantationszeitpunkt findet man in der Literatur sehr kontroversielle Meinungen. Laut Giray et al. 2003 sollte die Implantatinsertion aufgrund funktioneller und psychologischer Aspekte vor Eintritt in die Pubertät durchgeführt werden. Smith et al. 1993 beschreiben Implantationen bei Kindern im Alter von fünf Jahren. Guckes et al. 1997 sieht das 17.-18. Lebensjahr als den optimalsten Zeitpunkt zur Implantation vor. Spiekermann 1994 ist der Meinung, Implantate erst ab einem Alter von 16 Jahren zu setzen, Celar 1998 richtet sich hingegen ausschließlich nach dem skelettalen Wachstumsstadium. Watzek ist der Meinung, bei Kindern und Jugendlichen mit der Implantologie enorm viel, besonders unter dem Aspekt der Prävention erreicht zu haben; er empfiehlt wie Guckes et al. 1997, die Implantation so spät wie möglich zu machen, in etwa ab dem 17. oder 18. Lebensjahr, wobei man jedoch auch die soziale Komponente nicht aus den Augen lassen darf. Aufgrund des speziellen Wachstumsmusters des Unterkiefers können Implantate in diesem Bereich bei Anodontie bereits bei Kindern gesetzt werden, Pervin et al. 2002 zieht dafür ein Alter von 12 Jahren in Erwägung. Bei teilbezahnen

PatientenInnen sollten Implantatinsertionen erst zu einem späteren Zeitpunkt erfolgen. Es bestünde keine Notwendigkeit der Implantation bei jungen Kindern.

Aus kieferorthopädischer Sicht ist der sicherste Zeitpunkt für eine Implantatinsertion im unteren Teil der absteigenden pubertären Wachstumskurve, also im Erwachsenenalter oder kurz davor (Handröntgen) (Oesterle 2000).

Neben skelettalem Wachstum, Knochenangebot, Grad und Ausmaß der Hypodontie sollten wichtige Kriterien wie der Zustand und die Lokalisation der vorhandenen Zähne, Phonetik, Ästhetik und Mastikation, Compliance, sowie psychologische und emotionale Aspekte sollten in jedem Fall in die Planung einbezogen werden, um optimale Resultate zu erzielen.

## **9. Konklusion**

Es existieren eine Vielzahl verschiedener Versorgungsvarianten zur Rehabilitation von PatientInnen mit multiplen Nichtanlagen. Dabei sollte die Therapieform für jeden Patienten/jede Patientin individuell gewählt werden, da zur Zeit kein allgemein gültiges, für alle Fälle anwendbares Konzept empfohlen werden kann. Jede Art der Versorgung weist Vor- und Nachteile auf, welche kritisch abgewogen werden sollten. Wichtig ist die frühzeitige Erstellung eines schlüssigen Behandlungskonzeptes in Absprache mit den Eltern, welches in den folgenden Jahren dann auch konsequent umgesetzt werden muss, um Asymmetrien des Gebisses vorzubeugen und den PatientInnen optimal in Hinblick auf Phonetik, Ästhetik und Funktion zu versorgen.

## 10. Literatur

Addy L, Bishop K, Knox J.: Modern restorative management of patients with congenitally missing teeth; 2. Orthodontic and restorative considerations. Dent Update. 2006 Dec; 33(10):592-5

Arnetzl, G, Wegscheider W. A, Haas M, Aberschek, P, Parsche, E.: Multiple Nichtanlagen und deren prothetische Versorgung - Ein Fallbericht; Quintessenz 1993a; 44: 1131-1146

Arnetzl G, Haas M, Aberschek P, Parsché E, Wegscheider WA: Hypodontie- Oligodontie I, Ursachen, Häufigkeiten und Erscheinungsformen; Z Stomatol. 1993b; 90: 95-101

Arnetzl G, Haas M, Aberschek P, Parsché E, Wegscheider WA: Hypodontie- Oligodontie II, Krankheitsbilder und Syndrome- Eine Literaturstudie; Z Stomatol. 1993c; 90: 149- 159

Arte S, Nieminen P, Apajalahti S, Haavikko K, Thesleff I, Pirinen S: Characteristics of incisor-premolar hypodontia in families. J Dent Res. 2001 May; 80(5): 1445-50

Bacher M, Göz G, Leber E, Ney T, Horn H, d'Hoedt B, Pröbster L: Kieferorthopädie und Implantologie, Verlauf und Ergebnisse nach gemeinsamer Planung. Fortschr. Kieferorthop. 55 (1994), 261- 267 (Nr. 5)

Bauer W, Wehrbein H, Schulte-Lünzum H, Diedrich P: Keimtransplantation oder Lückenschluß- eine vergleichende Studie bei Verlust der ersten Molaren; Journal of Orofacial Orthopedics/Fortschritte der Kieferorthopädie 2005

Becktor KB, Becktor JP, Keller EE: Growth analysis of a patient with ectodermal dysplasia treated with endosseous implants: a case report. Int J Oral Maxillofac Implants. 2001 Nov-Dec; 16(6): 864-74.

Behrens E, Meiners P, Terheyden H, Wiltfang J: Langzeiterfolg der Zahntransplantation als Alternative zum Zahnimplantat; Implantologie 14 (2006), Nr.1, Seite 53-63

Belanger, GK: Early treatment considerations for oligodontia in ectodermal dysplasia; a case report. Quintessence Int 25 (1994) 705-711

Belser UC, Buser D, Hess D, Schmid B, Bernard JP, Lang NP: Aesthetic implant restorations in partially edentulous patients--a critical appraisal. Periodontol 2000. 1998 Jun;17:132-50

Belser UC, Bernard JP, Buser D: Implant-supported restorations in the anterior region: prosthetic considerations. Pract Periodontics Aesthet Dent. 1996 Nov-Dec;8(9):875-83

Bergendal B, Bergendal T, Hallonsten AL, Koch G, Kurol J, Kvint S: A multidisciplinary approach to oral rehabilitation with osseointegrated implants in children and adolescents with multiple aplasia. *European Journal of Orthodontics* 18 (1996) 119-129

Bergendal B.: Prosthetic habilitation of a young patient with hypohidrotic ectodermal dysplasia and oligodontia: a case report of 20 years of treatment; *Int J Prosthodontics* 14: 471-479 (2001)

Bergendal T, Eckerdal O, Hallonsten A L, Koch G, Kurol J, Kvint S: Osseointegrated implants in the oral habilitation of a boy with ectodermal dysplasia: a case report. *Int Dent J* 41, 149-156 (1991)

Berten JL, Neukam FW, Wichmann M, Schliephake H: Fachübergreifende Behandlungsplanung zur Implantatversorgung während der Adoleszenz bei Hypodontie oder vorzeitigem Zahnverlust; *Implantologie* 2 (1994) 4;301

Berten JL, Schliephake H, Stiesch-Scholz M, Schwestka-Polly R: Hypodontie und vorzeitiger Zahnverlust bei Kindern und Jugendlichen – Ein Diagnostik- und Therapieschema für die fachübergreifende Behandlungsplanung; *Kieferorthopädie* 10 (1996), Nr. 1

Besimo CE, Rohner H: Abnehmbarer Zahnersatz auf Implantaten im zahnlosen Unterkiefer – einfach, aber fein; *Quintessenz Implantologie* 13 (2005), Nr.3, Seite 253-266

Bishop K, Addy L, Knox J.: Modern restorative management of patients with congenitally missing teeth: 3. Conventional restorative options and considerations. *Dent Update*. 2007 Jan-Feb;34(1):30-2,34, 37-8

Bishop K, Addy L, Knox J.: Modern restorative management of patients with congenitally missing teeth: 4. The role of implants. *Dent Update*. 2007 Mar;34(2):79-80, 82-4

Boj JR, Duran von Arx J, Cortada M, Jimenez A, Golbart J: Dentures for a 3 year old child with ectodermal dysplasia: a case report. *Am J Dent* 6: 165-167 (1993)

Bredy E, Hermann H: Form und Häufigkeit der Anomalie der Zahnzahl. *Dtsch Zahnärztl Z* 16: 929-941 (1991)

Burzynski NJ, Escobar VH: Classification and genetics of numeric anomalies of dentition. *Birth Defects Orig Artic Ser*. 1983;19(1):95-106

Byloff-Clar H, Droschl H: Zahnzahl und Zahnformen bei Lippen- Kiefer- Gaumenspalten. *Fortschr Kieferorthop* 33: 417-446 (1972)

- Carels C: Die Bedeutung der Genetik für die moderne Kieferorthopädie; *Inf Orthod Kieferorthop* 2006; 38: 135-147
- Celar A, Durstberger G, Celar R, Krof B.: Behandlung einer ausgeprägten Oligodontie mit Implantation im Kindesalter. *Stomatol* 95:415-421 (1998)
- Cobourne MT.: Familial human hypodontia--is it all in the genes? *British Dental Journal* 203, 203 - 208 (2007)
- Cronin RJ Jr, Oesterle LJ: Implant use in growing patients; Treatment planning concerns. *Dent Clin North America* 42, 1-34 (1998)
- Daugaard-Jensen J, Nodal M, Kjaer I: Pattern of agenesis in the primary dentition: a radiographic study of 193 cases. *Int J Paediatr Dent.* 1997 Mar; 7(1):3-7. PMID: 9524465
- Daugaard-Jensen J, Nodal M, Skovgaard LT, Kjaer I: Comparison of the pattern of agenesis in the primary and permanent dentitions in a population characterized by agenesis in the primary dentition. *Int J Paediatr Dent.* 1997 Sep;7(3):143-8.
- Derks H: Lückenschluss bei Nichtanlage oberer lateraler Schneidezähne – Kieferorthopädische, implantologische und prothetische Therapie; *Quintessenz-Implantologie* 10 (2002), Nr. 4
- Dhanrajani PJ.: Hypodontia: etiology, clinical features, and management. *Quintessence Int.* 2002 Apr; 33(4):294-302.
- Dhanrajani PJ, Al Abdulkarim S: Management of severe hypodontia. *Implant Dent.* 2002;11(4):338-42
- Drücke B.: Problematik implantatprothetischer Therapie bei multiplen Nichtanlagen. [zahnmedizin.spitta.de/Fachinformationen](http://zahnmedizin.spitta.de/Fachinformationen) 2003
- Durstberger G, Celar A, Watzek G: Implant-Surgical and Prosthetic Rehabilitation of Patients with Multiple Dental Aplasia: a Clinical Report. *Int J Oral Maxillofac Implants* 14(3):417-23
- Enlow D: *Facial growth*; 3. Auflage; Saunders Publishers 1990
- Eskici A.: Klinische und tierexperimentelle Untersuchung zur Autotransplantation von Zahnkeimen (I,II,III und IV); *Quintessenz* 38: 737-751; 1987 a-d
- Eskici A, Droschl H, Bantleon H, Permann I: Die Entwicklung des Parodontiums nach Zahnkeimtransplantationen im Rahmen der kieferorthopädischen Behandlung *Journal of Orofacial Orthopedics/Fortschritte der Kieferorthopädie* 2005

- Fischer- Brandies: Probleme bei der kieferorthopädisch- prothetischen Behandlung bei Patienten mit Zahnunterzahl. Dtsch Zahnärztl Z 40: 137-140 (1985)
- Frazier-Bowers SA, Guo DC, Cavender A, Xue L, Evans B, King T, Milewicz D, D'Souza RN.: A novel mutation in human PAX9 causes molar oligodontia; J Dent Res. 2002 Feb;81(2):129-33.PMID: 11827258
- Gluhak, C; Kirmeier, R; Payer, M; Marada, P; Jakse, N.: Zahnärztliche Versorgung von Patienten mit ektodermaler Dysplasie. Stomatologie. 103. Jahrgang(5):114-114.-Österreichischer Zahnärztekongress 2006; Sept 27-30,2006
- Giray B, Akca K, Iplikcioglu H, Akca E: Two year follow up of a patient with oligodontia treated with implant- and tooth- supported fixed partial dentures; a case report; Int J Oral and Maxillofac Implants 18: 905-911 (2003)
- Guckes AD, McCarthy GR, Brahim J: Use of endosseous implants in a 3- year old child with ectodermal dysplasia: a case report and 5-year follow-up; Pediatric Dent 19: 282-285 (1997)
- Guckes AD, Roberts MW, McCarthy GR: Pattern of teeth present in individuals with ectodermal dysplasia and severe hypodontia suggests treatment with dental implants; Pediatr Dent 20: 278-280 (1998)
- Gülzow HJ, Peters R: Zur Epidemiologie der Zahnunterzahl im bleibenden Gebiss. Dtsch Zahnärztl Z 32: 545-549 (1977)
- Harzer W.: Die Frontzahn­lücke im Kindes- und Jugendalter; „Das Einzelimplantat im Jugend- und Erwachsenenalter" Carl Hanser München-Wien 1993
- Hermann J S, Cochran D L: Biologische Prinzipien in der oralen Implantologie; Hypodontie und vorzeitiger Zahnverlust bei Kindern und Jugendlichen – Ein Diagnostik- und Therapieschema für die fachübergreifende Behandlungsplanung; Implantologie 10 (2002), Nr. 4
- Hickel R, Hickel R: Zur Häufigkeit und Ursache fehlender Frontzähne bei Kindern und Jugendlichen. Fortschr Kieferorthop 50: 309- 315 (1989)
- Hobkirk JA, Brook AH: The management of patients with severe hypodontia. J Oral Rehabil 7: 289-298 (1980)
- Hoffmann C.: Partielle Anodontie- Eine Fallbeschreibung. Quintessenz 43: 947-955 (1992)

Hoffmeister H: Zwillings- und Familienbefunde zur Manifestationsschwankung bei Oligodontie und Hypodontie und zu verwandten Erscheinungen; Journal of Orofacial Orthopedics/Fortschritte der Kieferorthopädie 1975

Ibe D.: Autotransplantation oder Dentalimplantat? - Differentialtherapie anhand einer Falldemonstration; Quint Intern 2002;28:333-45.

Jakse N.: Zahntransplantation versus Implantation zur oralchirurgischer Behandlung von Nichtanlagen. Stomatologie. 103. Jahrgang(5):98-98.-Österreichischer Zahnärztekongress; Sept 27-30; 2006

Jakse N, Kirmeier R, Gluhak C, Marada P, Wegscheider W: Oral rehabilitation of an unique case of twins with ectodermal dysplasia. Clinical Oral Implants Research. Vol. 17(4) 2006

Kapadia H, Mues G, D'Souza R: Genes affecting tooth morphogenesis. Orthod Craniofac Res. 2007 Nov; 10(4):237-44

Kearns G, Sharma A, Perrott D, Schmidt B, Kaban L, Vargervik K: Placement of endosseous implants in children and adolescents with hereditary ectodermal dysplasia. Oral Surg Oral Med Oral Pathol Oral Radiol Endod. 1999 Jul;88(1):5-10

Kim JW, Simmer JP, Lin BP, Hu JC.: A novel MSX1 frameshift causes autosomal-dominant oligodontia; J Dent Res. 2006 Mar;85(3):267-71 PMID: 16498076

Koeck B, Wagner W: Implantologie; Urban und Fischer Verlag 2004

Kramer A.: Prothetische Rehabilitation eines Patienten mit Oligodontie; Oralprophylaxe & Kinderzahnheilkunde 29 (2007)

Kramer F-J, Baethge C, Tschernitschek H: Implants in children with ectodermal dysplasia: a case report and literature review; Clin. Oral Impl. Res. 18, 2007; 140–146

Kraut RA.: Dental implants for children: creating smiles for children without teeth. Pract Periodontics Aesthet Dent. 1996 Nov-Dec; 8(9):909-13. PMID: 9242149

Künzel W, Toman J: Kinderstomatologie. Volk und Gesundheit Verlag 1974

Kumasaka S, Miyagi A, Sakai N, Shindo J, Kashima I: Oligodontia: a radiographic comparison of subjects with Down syndrome and normal subjects. Spec Care Dentist 17: 137-141 (1997)

- Lang B, Pohl Y, Filippi A: Zahntransplantation; SSO Schweizer Monatsschrift für Zahnmedizin 113, 1179-1199 (2003)
- Lekholm U.: The use of osseointegrated implants in growing jaws; Int J Oral Maxillofac Implants 8: 243-244 (1993)
- Lo Muzio L, Bucci B, Carile F, Riccitiello F, Scotti C, Coccia E, Rappelli G: Prosthetic Rehabilitation of a Child affected from Anhydrotic Ectodermal Dysplasia: A Case Report. J Contemp Dent Pract 2005; August;(6)3:120-126
- Maiwald HJ: Kinderzahnheilkunde; „Implantate bei Kindern und Jugendlichen“ Spitta Verlag 2000
- Morgan C., Howe L.: The restorative management of hypodontia with implants: I. Overview of alternative treatment options. Dent Update. 2003 Dec;30(10):562-8 PMID: 14710569
- Muchitsch AP, Droschl A, Eskici A, Bantleon HP, Weiland F, Thom M: Das Zahntransplantat in der kieferorthopädischen Behandlungsplanung; Journal of Orofacial Orthopedics/Fortschritte der Kieferorthopädie 1991
- Neugebauer J, Stellzig A, Zöller J, Haßfeld S.: Implantologie und Kieferorthopädie: Synergie oder Alternative bei der Therapie von Nichtanlagen Stomatologie 1999 93:6
- Neukam FW.: Die Zahnkeimtransplantation; Zahnärztl Mitt 78: 1026-1029; 1988
- Nik-Hussein NN, Abdul Majid Z: Dental anomalies in the primary dentition: distribution and correlation with the permanent dentition. J Clin Pediatr Dent. 1996 Fall;21(1):15-9
- Nodal M, Kjaer I, Solow B: Craniofacial morphology in patients with multiple congenitally missing permanent teeth. Eur J Orthod 16: 104-109 (1994)
- Nunn J H, Carter N E, Gillgrass T J, Hobson R S, Jepson N J, Meechan J G, Nohl F S: The interdisciplinary management of hypodontia; background and role of pediatric dentistry. Br Dent J 194: 245-251 (2003)
- Oberoi S, Vargervik K: Hypoplasie und Hypodontie b Quirynen M: Age as compromising factor of implant insertion; Periodontology 33: 172-184 (2003)
- Opitz C., Witkowski R.: Genetisch bedingte Fehlentwicklung im Mund- Kiefer- Gesichts-Bereich; Inf 2006; 38: 135-147
- Opitz C, Witkowski R, Tinschert S.: Genetisch bedingte Fehlbildungen im orofaziokraniellen Bereich; Quintessenz Verlags GmbH, Berlin 2001

- Parsche E, Wegscheider WA, Weiland F, Arnetzl G, Walter A, Bratschko RO: Das Christ-Siemens- Touraine- Syndrom. Klinik, Diagnostik, Therapie und Verlaufskontrolle einer Hypodontie bei ektodermaler Dysplasie; Schweiz Monatsschr Zahnmed, Vol. 108: 2/1998
- Paschos E, Huth KC, Hickel R: Clinical management of hypohidrotic ectodermal dysplasia with anodontia: a case report. J Clin Pediatr Dent 27, 5-8 (2002)
- Schliephake H, Dempf R, Berten J L: Implantate und Kieferorthopädie – Therapiemöglichkeiten; 1994
- Schmuth G, Vardimon A, Kieferorthopädie; Thieme Verlag
- Schroeder HE: Pathobiologie oraler Strukturen; Karger- Verlag 1997 (3. Überarbeitete Auflage)
- Schulz S.: Zur Prognose autogener Zahntransplantationen bei der kieferorthopädischen Behandlungsplanung; Journal of Orofacial Orthopedics/Fortschritte der Kieferorthopädie 2005
- Schwenzer O.: Mund-Kiefer-Gesichtschirurgie "Implantologie" Thieme 1999
- Smith RA, Vargervik K, Kearns G, Bosch C, Koumjian J: Placement of an endosseous implant in a growing child with ectodermal dysplasia. Oral Surg Oral Med Oral Pathol 75, 669-673 (1993)
- Sonnabend E.: Zur Unterzahl der Zähne, insbesondere der 3. Molaren. Dtsch Zahn Mund Kieferheilkd 46: 34-43 (1966)
- Spiekermann H.: Implantologie; Thieme 1994
- Sterzik G., Steinbicker V., Karl N.: Contribution to the etiology of hypodontia; Fortschr Kieferorthop 55: 61-69; 1994
- Svinhufvud E, Myllärniemi S, Norio R: Dominant inheritance of tooth malpositions and their association to hypodontia; Clin Genet. 1988 Dec;34(6):373-81
- Thind BS, Stirrups DR, Forgie AH, Larmour CJ, Mossey PA.: Management of hypodontia: orthodontic considerations; Quintessence Int. 2005 May; 36(5):345-53.
- Thilander B, Odman J, Grondahl K, Friberg B: Osseointegrated implants in adolescents. An alternative in replacing missing teeth? Eur J Orthod 16, 84-95 (1994)
- Till MJ, Marques AP: Ectodermal dysplasia: Treatment considerations and case reports. Northwest Dent 71, 25-28 (1992)
- Tsai PF, Chiou HR, Tseng CC: Oligodontia: a case report; Quintessenz Int 29: 191-193 (1998)

Tschernitschek, H., Scheller, H., Löhlein, K.: Die prothetische Versorgung von Kindern mit umfangreichen Zahnnichtanlagen; Quintessenz 45: 1395- 1404 (1994)

Tschernitschek, H., Scheller, H., Neukam, F. W.: Implantatversorgung bei Kindern und Jugendlichen; Implantologie 4 (1996), Nr. 4, Seite 311

Van der Weide Y, Beemer FA, Faber JA, Bosman F: Symptomatology of patients with oligodontia. J Oral Rehabil 21: 247-261 (1994)

Vastardis H.: The genetics of human tooth agenesis: new discoveries for understanding dental anomalies. Am J Orthod Dentofacial Orthop 117: 650-656 (2000)

Vieira KA, Teixeira MS, Guirado CG, Gavião MB.: Prosthodontic treatment of hypohidrotic ectodermal dysplasia with complete anodontia: case report. Quintessence Int. 2007 Jan; 38(1):75-80.

Watzek G: Implantologie ist Prävention – Stand des Wissens; 10. Jahrestagung des BBI / DGI-Landesverbandes Berlin-Brandenburg (2006)

Weibrich G., Kunkel M, Wahlmann U, Wegener J, Wagner W: Konzepte der Implantatversorgung bei kongenitalen Nichtanlagen; Dtsch Gesellschaft für Kieferorthopädie und der Europäischen Gesellschaft für Kieferorthopädie 1998

Wiedemann HR, Kunze J: Atlas der klinischen Syndrome (2001)

Yildirim M, Wehrbein H, Spiekermann H: Implantologie und Kieferorthopädie – Aspekte einer interdisziplinären Zusammenarbeit; Implantologie 7 (1999), Nr.1, Seite 7

## 11. Legende zu den Abbildungen

Abbildung 1: Nichtanlage der Zähne 12 und 22.....	6
Abbildung 2: Oligodontie.....	6
Abbildung 3: Patient mit Hypodontie und Zapfenzähnen.....	12
Abbildung 4: Multiple Nichtanlagen im Orthopantomogramm.....	15
Abbildung 5: Totale Anodontie in Ober- und Unterkiefer.....	15
Abbildung 6: Freilegung eines retinierten Eckzahnes.....	20
Abbildung 7: Einreihung eines retinierten Eckzahnes.....	20
Abbildung 8: Endzustand nach Einreihung des Eckzahnes und kieferorthopädischem Lückenschluss.....	20
Abbildung 9: Endzustand im Oberkiefer in der Aufsicht.....	20
Abbildung 10: Kieferorthopädischer Lückenschluss.....	21
Abbildung 11: Entnahme des Zahnes 18 mit Resten des Zahnsäckchens.....	27
Abbildung 12: Klinische Situation 6 Monate nach Transplantation des Zahnes 18 an Stelle 26.....	27
Abbildung 13: Ausgangssituation; Nichtanlage des Zahnes 26.....	27
Abbildung 14: Radiologische Situation nach Transplantation.....	27
Abbildung 15: Transplantation von 35 auf 24.....	27
Abbildung 16: Zustand nach Transplantation.....	27
Abbildung 17: Versorgung einer Lücke regio 12 mittels einer Adhäsivbrücke.....	30
Abbildung 18: Anlage des Zahnes 23 im Oberkiefer.....	32
Abbildung 19: Oberkiefer- Coverdenture mit zusätzlicher Dehnschraube.....	32
Abbildung 20: Unterkiefer- Klammerprothese von oben.....	33
Abbildung 21: Hypoplasie der Zähne 11, 12, 34 und 44.....	35
Abbildung 22: Rekonstruktion der Zähne 11 und 12.....	35
Abbildung 23: Insertion von Teilprothesen in beiden Kiefern.....	35
Abbildung 24: Unterkiefer; Ansicht von oben.....	36
Abbildung 25: Unterkiefer; Ansicht von vorne.....	36
Abbildung 26: Oberkiefer; Ansicht von unten.....	36
Abbildung 27: Oberkiefer; Ansicht von vorne.....	36
Abbildung 28: Oberkiefer- Teilprothese in situ.....	36
Abbildung 29: Unterkiefer- Coverdenture in situ.....	36
Abbildung 30: Oberkiefer- Teilprothese und Unterkiefer- Coverdenture.....	36
Abbildung 31: Prothesen in situ; Ansicht von vorne.....	36
Abbildung 32: Einzelzahnimplantat regio 44.....	38
Abbildung 33: Einzelzahnimplantate.....	38
Abbildung 34: Zustand nach Implantation regio 22 und Insertion eines Gingivaformers.....	38
Abbildung 35: Kronenversorgung des Implantates 22.....	38
Abbildung 36: Kugelkopfanter.....	41
Abbildung 37: Doldersteg.....	41
Abbildung 38: Prothese von unten.....	41
Abbildung 39: Fertige Prothesen im Artikulator.....	41
Abbildung 40: Individuell gefräster Steg.....	41
Abbildung 41: Teleskopkronen.....	42
Abbildung 42: vier interforaminale Implantate mit Steg ohne Extensionen im Orthopantomogramm.....	43
Abbildung 43: Stegkonstruktion auf 4 Implantaten mit Extensionen.....	43
Abbildung 44: Nichtanlage der seitlichen Schneidezähne im Panorama.....	57
Abbildung 45: Klinische Situation.....	57
Abbildung 46: Von der linea obliqua werden kortikospongiose Knochenblöcke entnommen.....	57
Abbildung 47: Die Knochenblöcke sind bereit zur Entnahme.....	57
Abbildung 48: Befestigung der Transplantate.....	58
Abbildung 49: Auffüllung der Spaltbereiche mit Knochenmineral.....	58
Abbildung 50: Abdeckung des Defektes mit einer Kollagenmembran.....	58

Abbildung 51: Spannungsfreier Wundverschluss.....	58
Abbildung 52: Röntgenbild 4 Monate nach Augmentation.....	58
Abbildung 53: Enorale Situation 4 Monate nach Augmentation.....	58
Abbildung 54: Ankönnen der Implantatposition.....	59
Abbildung 55: Insertion des Implantates.....	59
Abbildung 56: Vertikales Knochendefizit.....	59
Abbildung 57: Einbringung von Knochenmineral und Deckung mit einer Kollagenmembran.....	59
Abbildung 58: Spannungsfreier und dichter Wundverschluss.....	59
Abbildung 59: Implantate im Röntgen.....	60
Abbildung 60: Freilegung und Abformung 4 Monate nach Implantation.....	60
Abbildung 61: Situation nach Insertion der Gingivaformer.....	60
Abbildung 62: Definitive Versorgung mit Metallkeramikkkronen 6 Monate nach der Freilegung.....	60
Abbildung 63: Ausgangssituation im Panoramaröntgen.....	61
Abbildung 64: Klinische Ausgangssituation von vorne.....	61
Abbildung 65: Ausgangssituation enoral von der Seite.....	61
Abbildung 66: Initiale kieferorthopädische Behandlung.....	62
Abbildung 67: Zustand nach Implantation im Unterkiefer im Panoramaröntgen.....	62
Abbildung 68: Zustand nach Implantation im Unterkiefer.....	62
Abbildung 69: Augmentation im 2. Quadranten.....	62
Abbildung 70: Augmentation im 1. Quadranten.....	62
Abbildung 71: Implantation nach 4 Monaten.....	63
Abbildung 72: Zustand nach Implantation im Röntgen.....	63
Abbildung 73: Enorale Situation nach Implantation.....	63
Abbildung 74: Endzustand im Röntgen.....	63
Abbildung 75: Implantat- prothetische Versorgung.....	63
Abbildung 76: Enoraler Zustand Patient A und Patient B.....	66
Abbildung 77: Entnahme des Knochenblockes (Patient B).....	66
Abbildung 78: Fixation der Knochenblöcke.....	66
Abbildung 79: Implantation im Oberkiefer (Patient A).....	66
Abbildung 80: Situation im Röntgen.....	66
Abbildung 81: Implantation im Unterkiefer (Patient A).....	67
Abbildung 82: Implantat- prothetische Versorgung (Patient A).....	67
Abbildung 83: Endsituation Patient A und Patient B.....	67

Literaturverzeichnis der Abbildungen:

- Abbildung 1: Implantate bei angeborener Nichtanlage von Zähnen; [www.praxis-herz-hassenpflug.de](http://www.praxis-herz-hassenpflug.de)
- Abbildung 2 und 3: Management of children with Ectodermal dysplasia; *Research in Paediatric Dentistry* 2008
- Abbildung 4: Binali Cakur, Saadettin Dagistan, Özkan Miloglu, Murat Bilge: Nonsyndromic Oligodontia in the Permanent Dentition; *The Internet Journal of Dental Science* 2006; Volume3, Number2
- Abbildung 5: Jakse N: Zahnkeimtransplantation (2006)
- Abbildung 6 bis 10: Harzer W: Lückenöffnung für Implantate- Lückenschluss statt Implantat; Jubiläumstagung der Gesellschaft für ZMK- Leipzig 2008
- Abbildung 11 bis 14: Andreas Filippi, Björn Lang, Yango Pohl: Zahntransplantation; SSO Schweizer Monatsschrift für Zahnmedizin 113, 1179-1199. 2003
- Abbildung 15 und 16: Jakse N: Zahnkeimtransplantation (2006)
- Abbildung 17: Emmerich R: Neue Keramik soll Brücken weiter verbessern; <http://www.innovations-report.de> 2003
- Abbildung 18-19: Meller C: Orale Rehabilitation eines Kindes mit einer Oberkieferprothese; *Oralprophylaxe & Kinderzahnheilkunde* 28 (2006)
- Abbildung 20 bis 23: Lo Muzio et al.: Prosthetic Rehabilitation of a Child affected from Anhydrotic Ectodermal Dysplasia: A Case Report. *J Contemp Dent Pract* 2005; (6)3:120-126
- Abbildung 24 bis 31: Akkad AS, Bächle M, Kohal RJ: Prothetische Versorgung eines 6-jährigen Kindes mit Hypodontie; *SchweizMonatsschrZahnmed*, Vol116: 6/2006 627
- Abbildung 32 und 33: Keil P, Rensing M: Einzelzahn- Teilbezahnung; [www.praxis-keil-rensing.de](http://www.praxis-keil-rensing.de)
- Abbildung 34 und 35: Grummt C, Grummt F: Versorgung einer Einzelzahnlücke mit einem Implantat; <http://www.dr-grummt.de> (2005)
- Abbildung 36 bis 41: Bachmann D: Implantatprothetische Versorgungsvarianten im zahnlosen Kiefer; [www.teamwork-media.de](http://www.teamwork-media.de)- 10. Jahrgang, 6/2007 teamwork S86- 96 *J Cont Dent Educ*

Abbildung 42 bis 43: Liang-Chou Chen, Bayer G, Becker P, Rogalski S, Steveling H, Neugebauer J, Lin C: Evaluation of Success Parameters of Immediate Loaded Parallel-walled Transgingival Implants; Int Poster J Dent Oral Med 2004, Vol 6 No 04, Poster 240

Abbildung 44 bis 62: Jakse N.: Fehlende seitliche Schneidezähne plus Knochendefizit: Problemlösung mit Augmentation und einem flexiblen Implantatsystem

Abbildung 63 bis 75: Jakse N., Muchitsch A., Lorenzoni M.: Oralchirurgische Behandlung von Nichtanlagen; 2006

Abbildung 76 bis 83: Kirmeier R., Gluhak C., Marada P., Wegscheider W., Eskici A., Jakse N.: Oral rehabilitation of adult twins with severe lack of bone due to hypohidrotic ectodermal dysplasia- a 12- month follow- up; Poster Kopenhagen 2006

## 12. Danksagung

Ich möchte mich an dieser Stelle bei all jenen bedanken, die zur Fertigstellung dieser Arbeit beigetragen haben:

Mein ganz besonderer Dank gilt Herrn Prof. DDr. Norbert Jakse für die freundliche Überlassung dieses interessanten Themas, sowie die umfassende wissenschaftliche Betreuung und Unterstützung durch die konstruktive und kritische Beurteilung dieser Diplomarbeit.

Großer Dank gilt auch DDr. Michael Payer für die kompetente Betreuung während der Entstehung dieser Diplomarbeit und die bereitwillige Auskunft zu wissenschaftlichen Fragestellungen.

Weiters möchte ich mich bei Frau Prof. Dr. Pichlmayr für die Hilfestellung beim kieferorthopädischen Aspekt und die Erlaubnis zur Einsichtnahme in die vorhandene wissenschaftliche Fachliteratur bedanken, gleichfalls bei Frau OA. Dr. Parsche für die Unterstützung beim prothetischen Aspekt, sowie für die freundliche zur Verfügungstellung sämtlicher Studien.

Mein Dank gilt ebenso Prof. DDr. Watzek für die Übersendung themenbezogener Fachliteratur. Herrn Marterer Robert und Jeglitsch Andreas danke ich für die Hilfestellung beim Layout der Diplomarbeit.

### **13. Lebenslauf**

- Geboren am 27. 02. 1980 in Judenburg
- Volksschule Graz- Waltendorf von 1986 bis 1990
- Gymnasium Graz BG/BRG Lichtenfelsgasse von 1990 bis 1998
- Studium der Zahnmedizin und Humanmedizin an der Medizinischen Universität, Graz seit 1998
- Mehrmonatige Tätigkeit als Assistentin in einer zahnärztlichen Ordination im Zeitraum von 2004 bis 2008

Diplom für Hypnose und Kommunikation, Wien 2008