Diplomarbeit

Fraktalanalyse zervikaler intraepithelialer Neoplasien

eingereicht von

Markus Fabrizii

Geb.Dat.: 27. Juli 1982

zur Erlangung des akademischen Grades

Doktor der gesamten Heilkunde

(Dr. med. univ.)

an der

Medizinischen Universität Graz

ausgeführt am

Institut für Biophysik

unter der Anleitung von

Ao. Univ.-Prof. Mag. Dr. rer. nat. Helmut Ahammer

Ao. Univ.-Prof. Dr. med. univ. Farid Moinfar

Ass.-Prof. Priv.-Doz. Dr. med. univ. Barbara Gürtl-Lackner

Graz, 06.06.13 (Unterschrift)

Eidesstattliche Erklärung

Ich erkläre ehrenwörtlich, dass ich die vorliegende Arbeit selbstständig und ohne fremde Hilfe verfasst habe, andere als die angegebenen Quellen nicht verwendet habe und die den benutzten Quellen wörtlich oder inhaltlich entnommenen Stellen als solche kenntlich gemacht habe.

Graz, am 06.06.13 *Unterschrift*

Anmerkung

Das generische Maskulinum wird in dieser Arbeit im Sinne der optimalen Lesbarkeit verwendet. Frauen und Männer sind gleichermaßen angesprochen.

Vorwort

Digitale Bilder sind im Privatleben inzwischen oft Alltag. Das gleiche Dateiformat, welches bei unzähligen privaten Schnappschüssen verwendet wird, kann jedoch ebenso das histologische Bild einer Krebsvorstufe darstellen. Besonders ansprechend war der Gedanke, ein solches Bild professionell zu analysieren und mit der Arbeit tatsächlich zur optimalen Therapiefindung beizutragen. Mit dem mathematischen Modell der Fraktale könnte eine Krebsvorstufe auch dann als solche identifiziert werden, wenn man sie mit bloßem Auge alleine unter dem Mikroskop nicht als solche erkennen würde. Diese Idee tatsächlich wissenschaftlich darzustellen, blieb immer spannend und als starke Motivation während der gesamten Arbeit erhalten. Um speziell entwickelte Software verstehen und professionell einsetzen zu können, bedurfte es einer gewissen Zeit. Das spannende Modell der Fraktale war mir gänzlich unbekannt und musste neu erarbeitet werden.

An dieser Stelle möchte ich mich zuerst bei meinem Betreuer, Ao. Univ. - Prof. Mag. Dr. rer. nat. Helmut Ahammer, bedanken, der mir einen strukturierten Zugang zum Thema Fraktale ermöglicht hat. In der Zwischenzeit ist eine gewisse Faszination für die Thematik entstanden. Danke für den fachlichen und persönlichen Austausch sowie Deine reichlich investierte Zeit und umfassende Unterstützung! Dank gilt ebenfalls meinem zweiten Betreuer, Ao. Univ. - Prof. Dr. med. univ. Farid Moinfar. Er hat die histologischen Proben zur Verfügung gestellt, gab wertvolle Hinweise zu den medizinischen Facetten dieser Arbeit und überwachte als Pathologe die korrekte Zuordnung der Epithelien zum jeweiligen CIN-Grad bzw. in die Gruppe „unauffälliges Epithel“. Ass.-Prof. Priv.-Doz. Dr. med. univ. Barbara Gürtl-Lackner danke ich für wertvolle Korrekturvorschläge und ihre rasche Hilfsbereitschaft.

Mit der Diplomarbeit endet ein langes Studium und man muss erst einmal so weit kommen. Ein riesiges Dankeschön gilt meinen Eltern. Sie haben mich zu jeder Zeit und in jeder Hinsicht tatkräftig unterstützt. Danke auch für jede Unterstützung, die mir vielleicht im betreffenden Augenblick gar nicht als solche bewusst, aber dringend notwendig war. Meine Patentante aus dem fernen Tirol hat bei so mancher Prüfung wohl auch fleißig die Daumen gedrückt. Trotz der Entfernung war sie das ganze Studium über präsent, hat sich Zeit zum Telefonieren genommen und sich auch mit Hingabe um meine Ausstattung und den guten Ernährungszustand meines Studenten-Sparschweins gekümmert. Ich danke meinen Verwandten für die stets offenen Türen, den guten Bekannten für ihre Hilfsbereitschaft und die schönen Stunden, den Studienkollegen für Ihre Feierlaune und besonders den langjährigen und besten Freunden für ihre Freundschaft und Verlässlichkeit.

Zusammenfassung

EINLEITUNG. Bei Vorliegen einer entsprechenden Zytologie werden Gewebeproben von suspekten Arealen am Gebärmutterhals entnommen. Pathologen bewerten die histologischen Schnittbilder unter dem Mikroskop nach dem Schema der WHO, wobei 3 Schweregrade (CIN 1-3) unterschieden werden. Pathologen stellen den Grad ohne technische Hilfsmittel, abhängig von Aussehen und Anordnung der Zellen fest, was bei komplizierteren Zellbildern manchmal nur schwer mit Sicherheit möglich ist. Da der Grad auch die Therapiewahl beeinflusst und die Prognose abschätzen lässt, ist eine zusätzliche objektivierte Befundungshilfe mit mathematischen Methoden gesucht.

METHODEN. Nach einer klassischen Bewertung der Histologien durch einen Pathologen erfolgte eine Digitalisierung der Gewebeproben. Von jedem Digitalbild wurde die fraktale Dimension durch die schnelle Fourier-Transformation und die Boxcounting-Methode bestimmt. Das bewertete Material umfasste 15 Bilder von unauffälligem Epithel, 8 Bilder des Grades CIN 1, 6 Bilder des Grades CIN 2 sowie 17 Bilder des Grades CIN 3 (46 Bilder insgesamt). Dabei wurde untersucht, ob die fraktale Dimension in Abhängigkeit des CIN-Grades charakteristische Werte annimmt. Bei besonders signifikanten Ergebnissen wurden die Bilder nach der neuen Methode entsprechend zugeordnet und separat in einer Confusion Matrix der Diagnose des Pathologen gegenüber gestellt.

RESULTATE. Signifikante und hoch signifikante Unterschiede in der fraktalen Dimension konnten zwischen den CIN-Graden CIN 1, CIN 2 und CIN 3 gezeigt werden. Gesundes Gewebe konnte von den höhergradigen Läsionen CIN 2 und CIN 3 hoch signifikant abgegrenzt werden. Die Confusion Matrix zeigte je nach Analyseweg übereinstimmende Diagnosen in 65,2% bis 91,3% der Fälle.

CONCLUSIO. Die fraktale Dimension steigt mit höherem CIN-Grad an und nimmt signifikant oder hoch signifikant unterschiedliche Werte an. Die Resultate können als Grundlage zur automatisierten Bildbefundung verwendet werden. Studenten, Berufsanfänger und Pathologen könnten Diagnosen weiter objektivieren und re-evaluieren. Durch eine verbesserte Befundung könnten Patientinnen von einer optimalen Therapie und Betreuung profitieren. Hinsichtlich Material und Methoden zeigten sich in der Diskussion mehrere interessante neue Forschungsimpulse. Technischer Aufwand und Kosten, um die fraktale Dimension zu bestimmen, erscheinen aktuell relativ gering.

Schlagworte: Fraktalanalyse, Cervix, intraepithelial, Neoplasie, Karzinom, box dimension, Fourier-Transformation, Vorsorge, Staging.

Abstract

INTRODUCTION. After suspicious cytological smear tissue samples are being taken from suspicious areas of the cervix. Appearance and arrangement of the cells found in that samples are classified by pathologists by just using the microscope without further technical aids. Three different stages of pre-cancerous lesions (CIN 1-3) defined by the WHO can be found. Sometimes this is hard to do if the cell image turns out to be complex. In order to optimize patients' treatment and to estimate prognosis correctly a reliable and objective way of staging is desirable and looked for.

METHODS. After classical evaluation by a pathologist the tissue samples were scanned and put into digital images. Fractal dimensions of that images were determined by the FFT and the boxcounting-method. Fifteen pictures of normal epithelium, 8 pictures of CIN 1, 6 pictures of CIN 2 and 17 pictures of CIN 3 were evaluated (46 pictures total). Samples were staged only by the height of its fractal dimension calculated from the digital image. A confusion matrix was used to compare the classical way of analysis to the new one when results were significantly different.

RESULTS. Significant and highly significant differences in the fractal dimension could be demonstrated between three degrees of CIN: CIN 1, CIN 2 and CIN 3. A highly significant difference could also be found between healthy tissue and high-grade lesions CIN 2 and CIN 3. The confusion matrix showed diagnoses matching in 65.2% to 91.3% of cases depending on the path of analysis.

CONCLUSIO. The fractal dimension increases the higher the degree of CIN is and does so in a significant or highly significant way. Results can be used as a basis for automated image diagnosis. Pathologists could optimize and re-evaluate diagnoses so that patients would therefore benefit from an optimal treatment and care. The new method could also be used to train students in diagnosing correctly. Discussing results as well as material and methods some interesting challenges for doing further research were found. Determining the fractal dimension is easy and inexpensive.

Keywords: fractal analysis, cervix, intraepithelial, neoplasia, cancer, box dimension, fast Fourier transformation, prevention, stage.

Inhaltsverzeichnis

Vorwort....ii

Zusammenfassung....iii

Abstract....iv

Inhaltsverzeichnis....v

Glossar und Abkürzungen....vii

Abbildungsverzeichnis....xii

Tabellenverzeichnis....xiv

1 Einleitung....1

1.1 CIN - Cervikale intraepitheliale Neoplasie....3
1.1.1 Grundlagen aus Anatomie, Histologie, (Patho-)Physiologie....3
1.1.2 Darstellung der Pathologie „cervikale intraepitheliale Neoplasie“, „CIN“....8
1.1.2.1 Definition und Lokalisation der CIN....8
1.1.2.2 Epidemiologie, Ätiologie & Risiko der CIN....8
1.1.2.3 Pathogenese und Diagnostik der CIN....9
1.1.2.4 Therapeutisches Management der CIN-Grade und Folgen für die Betroffenen....9
1.1.2.5 CIN Grade, Formen & Morphologie....11

2 Material und Methoden....14

2.1 Leitlinie Österreich für Diagnose & Therapie von cervikalen intraepithelialen Neoplasien 14
2.2 Theoretische Grundlagen zu den verwendeten Methoden....18
2.2.1 Eigenschaften des Digitalbildes hinsichtlich der Fraktalanalyse....18
2.2.1.1 Rastergraphik....18
2.2.1.2 Vektorgraphik....20
2.2.1.3 Farbe im digitalen Bild....21
2.2.2 Grundlagen zur Fraktalanalyse....22
2.2.2.1 Selbstähnlichkeit....23
2.2.2.2 Skalierbarkeit....24
2.2.2.3 Dimension....25
2.2.2.4 Besondere statistische Eigenschaften....26
2.2.3 Boxcounting-Methode....27
2.2.4 Schnelle Fourier-Transformation....28
2.3 Durchführung der Digitalisierung und Bildverarbeitung....30
2.3.1 Scannen und Extrahieren....30
2.3.2 Digitale Bildverarbeitung in IQM....33
2.3.2.1 Bestimmen der fraktalen Dimension mittels FFT....34
2.3.2.1.1 Statistik....38
2.3.2.2 Bestimmen der fraktalen Dimension nach Modifikation des Bildmaterials....39
2.3.2.2.1 Modifikation der Analyse mittels FFT....39
2.3.2.2.2 Modifikation zur Analyse durch die Boxcounting-Methode....40

3 Ergebnisse....43

3.1 Ergebnisse der nicht modifizierten Originale....43
3.1.1 Ergebnisse der RGB-mean Bilder....43

3.1.2 Ergebnisse der NTSC Grauwertbilder....44
3.1.3 Ergebnisse für Bilder der Kanäle Rot, Grün und Blau....44
3.2 Ergebnisse der modifizierten Bilder....45
3.2.1 Ergebnisse nach Modifikation für die FFT durch Verwerfen aller Grauwerte unter 5445
3.2.1.1 Ergebnisse der Bilder in RGB-mean....45
3.2.1.2 Ergebnisse der NTSC Grauwertbilder....47
3.2.1.3 Ergebnisse für Bilder der Kanäle Rot, Grün und Blau....48
3.2.2 Ergebnisse nach Modifikation für die Boxcounting-Methode....49
3.2.2.1 Ergebnisse bei Auswertung aller CIN-Gruppen....49
3.2.2.2 Ergebnisse bei Gegenüberstellung von unauffälligem Epithel und CIN 1 bis 3...52
3.2.2.3 Ergebnisse bei Gegenüberstellung von CIN 1 und CIN 2....54
3.2.2.4 Ergebnisse bei Gegenüberstellung von CIN 2 und CIN 3....55
3.2.2.5 Ergebnisse bei Einteilung in high-grade und low-grade Neoplasien....56
3.2.2.5.1 Variante I
(ohne unauff. Epithel, low-grade = CIN 1, high-grade = CIN 2 und 3)....56
3.2.2.5.2 Variante II
(low-grade = unauff. Epithel und CIN 1, high-grade = CIN 2 und 3)....57

4 Diskussion....60

4.1 Erwartungen....60
4.2 Bewertung der nicht modifizierten Originale....61
4.2.1 RGB-mean Bilder....61
4.2.2 NTSC Grauwertbilder....61
4.2.3 Bilder der Kanäle Rot, Grün und Blau....61
4.3 Bewertung der modifizierten Bilder....62
4.3.1 Bilder für die FFT nach Modifikation durch Verwerfen aller Grauwerte unter 54....62
4.3.1.1 RGB-mean Bilder 62
4.3.1.2 NTSC Grauwertbilder....62
4.3.1.3 Bilder der Kanäle Rot, Grün und Blau....62
4.3.1.4 Gewonnene Erkenntnisse und neue Lösungsansätze....63
4.3.2 Bilder nach Modifikation für die Boxcounting-Methode....63
4.3.2.1 Gemeinsame Auswertung aller CIN-Gruppen....63
4.3.2.2 Vergleich von unauffälligem Epithel und CIN 1 bis 3....64
4.3.2.3 Gegenüberstellung von CIN 1 und CIN 2....64
4.3.2.4 Gegenüberstellung von CIN 2 und CIN 3....65
4.3.2.5 Einteilung in high-grade und low-grade Neoplasien....65
4.3.2.5.1 Variante I
(ohne unauff. Epithel, low-grade = CIN 1, high-grade = CIN 2 und 3)....65
4.3.2.5.2 Variante II
(low-grade = unauff. Epithel und CIN 1, high-grade = CIN 2 und 3)....65
4.3.2.6 Confusion Matrix....66

5 Conclusio....67

6 Literaturverzeichnis & Bildnachweis....70

7 Anhang....73

Glossar und Abkürzungen

5aÜ	5-Jahres-Überlebensrate: Prozentsatz an Personen, die nach 5 Jahren noch am Leben sind
Abb.	Abbildung
Abk.	Abkürzung
adjuvante und neoadjuvante Verfahren	adjuvant: nach der OP unterstützend. neoadjuvant: Verfahren, welches vor der OP die Tumorgröße reduzieren soll.
Adnexektomie	Entfernung des Eileiters samt Ovar, einseitig oder beidseitig
Antigen	Substanz, die vom Organismus als fremd erkannt wird und eine spezifische Immunantwort (etwa Bildung sog. Antikörper) hervorruft
atypisch	nicht der typischen Form entsprechend
basal	an der Basis liegend
Basalmembran	Membran zwischen Epithel und darunter liegenden Gewebeschichten
Basalzellen	Zellen an der Basalmembran
Biopsat	Gewebeprobe
Biopsieren	eine Gewebeprobe entnehmen
Bit (1)	„binary digit“, Kleinste Informationseinheit in der elektronischen Datenverarbeitung. Sie entspricht 0 oder 1. Als Menge kann ein Bit zwei Zustände annehmen 2^1, vier Bit würden 2^4 Zustände ermöglichen usw.
CAD	engl. computer-aided design, dt. computerunterstütztes Konstruieren
cervikal (Syn. zervikal, cervicalis)	zur Cervix gehörig
Differenzierung	Vorgänge, durch welche Zellen / Gewebe in einen neuen Funktionszustand überführt werden. Mit der Differenzierung geht das Erfüllen spezifischer Funktionen einher und es lassen sich charakteristische Morphologien erkennen.
dorsal	in Richtung des Rückens
dysplastisch	in seiner Struktur gestört
Ektopie (Syn.: Eversion, Extroversion)	Auftreten von Gewebe außerhalb der erwarteten physiologischen Lokalisation

Endocervikale Curettage	Entfernung von Gewebe aus dem Inneren der Cervix
Epithel	geschlossener Zellverband an einer (inneren oder äußeren) Körperoberfläche
Excavatio rectouterina (Syn. Douglas Raum)	tiefster Punkt der Bauchhöhle bei der Frau zwischen Uterus und Rektum
Excavatio vesicouterina	zwischen Uterus u. Harnblase gesenktes Bauchfell
Exzision	Entfernung
FIGO	französische Abk. für die internationale Vereinigung der gynäkologischen Onkologen ; beschreibt eine gynäkologische Tumornomenklatur.
Fraktalanalyse	Analyse von Selbstähnlichkeit und anderen speziellen Eigenschaften einer Struktur
Glandulae cervikales	Schleim produzierende Drüsen der Cervix
H&E-Färbung	Abk. f. Hämalaun-Eosin-Färbung. Der Zellkern erscheint durch Hämalaun bläulich, während die restliche Zelle durch Eosin eher rosa imponiert.
Histologie	als Fach: Lehre von den Geweben, im klinischen Gebrauch: eine Gewebeprobe zur Bewertung unter dem Mikroskop
HPV-Infektion	Infektion mit Humanpapillomavirus
Hyperchromasie	erhöhte Anfärbbarkeit (z. B. von Zellkernen durch erhöhten Gehalt von DNA)
Hyperkeratose	Verdickung der Hornhautschicht
Hysterektomie	Entfernung des Uterus
iatrogen	durch den Arzt verursacht (z. B. durch diagnostische oder therapeutische Maßnahmen)
immunhistologische Färbung	Darstellung antigener Strukturen durch Antikörper-Farbkomplexe
innere Geschlechtsorgane der Frau	Sammelbegriff für Uterus, Vagina, beide Ovarien und beide Eileiter
intraepithelial	im Epithel
Inzidenz	Zahl der Neuerkrankungen (wenn nicht anders angegeben, dann pro 100.00 Einwohner pro Jahr)
Karzinom	bösartiger Tumor (wobei Tumor allgemein jede Schwellung bezeichnet und hier für „bösartige Geschwulst“ steht)

Keratinozyten	Zellen der Oberhaut bei ihrem Formwandel
kleines Becken	Bezeichnung für den unteren Abschnitt des Beckens
Kolposkopie	Beurteilung des Epithels der Portiooberfläche u. der Scheidenhaut mit einem Kolposkop (Lupenoptik)
Konisation	Entnahme eines Gewebekonus aus der Portio uteri
kranial	in Richtung des Kopfes („nach Oben schauend“)
Läsion	Schaden, Störung
lat.	lateinisch
lateral	seitlich
maligne	bösartig, anderes Gewebe schädigend
Medianebene	Von vorne nach hinten verlaufende Fläche durch die Körpermitte
Menopause	Zeitpunkt der letzten spontanen weiblichen Monatsblutung (wobei definitionsgemäß rückblickend 1 Jahr lang keine weitere ovariell gesteuerte uterine Blutung erfolgt sein darf)
Metaplasie	Die Umwandlung von einem differenzierten Gewebe, in ein anderes differenziertes Gewebe. Die Umwandlung steht in Zusammenhang mit einem Reiz und kann bei dessen Ausbleiben rückgebildet werden (auch „reversible Umwandlung“).
Metastasieren	Absiedeln von Tumorzellen in eine andere Körperregion - die Zellen schädigen dabei das gesunde Gewebe am betreffenden Ort
Mitose	Zellteilung
Nachgeburt (Syn. Plazenta)	Ernährungs- und Ausscheidungsorgan des Fetus.
nm	Nanometer
Objektträger	Glasplättchen zum Auftragen eines Objektes, um dieses später unter einem Mikroskop zu betrachten
Neoplasie	Neubildung von Gewebe im pathologischen Sinn
ovarielle Metastasierung	Absiedeln von Tumorzellen in die Ovarien
Oxytocin	Hormon, welches im Rahmen der Geburt durch Reizung der Genitalorgane ausgeschüttet wird
palliatives Setting	Beschwerden einer Krankheit lindernd, aber kein heilendes Verfahren als ärztliches Handlungsziel.

Parakeratose	Verhornungsstörung
Pathogenese	Entwicklung von Krankheiten
Pathologie	Krankheitslehre
Pathophysiologie	Beschreibung von krankhaften Lebensvorgängen und gestörten Funktionen
PDF	Abk. für Portable Document Format, dt.: portables Dokumentenformat
Peritoneum	Bauchfell, umhüllendes Gewebe der Baucheingeweide
Physiologie	Lehre von den normalen Lebensvorgängen
pix/inch (1)	Punktdichte, Pixel pro Zoll
Portio uteri	vaginal gerichteter Teil der Gebärmutter
Proliferation	Wucherung
Punctum maximum	höchster / stärkster Punkt
Retroversio	in die hintere Richtung gedreht
Rezidiv	Erneutes Auftreten einer Erkrankung nach klinisch vermuteter Heilung
ROI (1)	Abk. f. „region of interest“. Die ROI ist ein definierter Bildausschnitt innerhalb eines Bildes, welcher separat bearbeitet werden kann.
Spekulum	trichter-, rinnen-, spatel- od. röhrenförmiges Instrument aus Glas oder Metall zur Einführung in natürliche Körperöffnungen für medizinische Untersuchungen
systemisch	das ganze Organsystem betreffend
SVS (2)	Firmenspezifisches TIFF-Format der Firma Aperio, Oxford.
syn.	synonym
TNM	Schema zur Stadieneinteilung maligner Tumoren, festgelegt von der Union Internationale Contre le Cancer (Abk. UICC)
unauff.	unauffällig
ventral	vorne gelegen / bauchwärts
vergl.	vergleiche
virtuelles Mikroskop (3)	Betrachtungsprogramm für Histologien auf einem Monitor mit den Eigenschaften (Zoom) eines Mikroskops
zervikal	cervikal

Zylinderepithel	hochprismatisches Epithel
Zytoplasma	Zellinhalt exklusive Kern
Zytostatika	Substanzen, die das Zellwachstum, besonders die Zellteilung, verhindern oder verzögern

Tabelle 1: Glossar und Abkürzungen. Das medizinische Standard-Nachschlagewerk „Pschyrembel Klinisches Wörterbuch“ erscheint inzwischen jährlich (4,5). Sein gesichertes und konsensfähiges Fachwissen, wurde in der vorliegenden Arbeit für die Erklärungen der medizinischen Fachbegriffe herangezogen. Andere Fachbegriffe sind durch zusätzliche Literaturverweise gekennzeichnet.

Abbildungsverzeichnis

Abbildung 1: Teile des weiblichen Beckens grob schematisch in der Medianebene mit anatomischen Bezeichnungen.....3
Abbildung 2: Darstellung des Uterus im Querschnitt mit anatomischen Bezeichnungen.....4
Abbildung 3: Schematische Darstellung der Cervix im ektopionierten Zustand.....6
Abbildung 4: Schematische Darstellung der Cervix im nicht- ektopionierten Zustand.....7
Abbildung 5: Beispiel für Epithel des Grades CIN 1.....12
Abbildung 6: Beispiel für Epithel des Grades CIN 2.....12
Abbildung 7: Beispiel für Epithel des Grades CIN 3.....13
Abbildung 8: Beispiel für normales, unauffälliges, gesundes Epithel.....13
Abbildung 9: Pathologischer PAP-Abstrich.....16
Abbildung 10: Beispiel für einen physiologischen PAP-Abstrich.....17
Abbildung 11: Ein Sierpinski Dreieck.....23
Abbildung 12: Log-Log-Plots in IQM, Screenshot.....25
Abbildung 13: Raster über einem Objekt.....27
Abbildung 14: Vergleich zweier Frequenzen, Screenshot.....28
Abbildung 15: Grauwertbild (RGB-mean) eines Cervixepithels.....29
Abbildung 16: Das Power-Spektrum eines Epithels.....29
Abbildung 17: Hauptfenster des ImageScope Viewer, Screenshot.....30
Abbildung 18: Vergrößerungsstufen im ImageScope Viewer, Screenshot.....31
Abbildung 19: „Image Information“ einer Bilddatei, Screenshot.....32
Abbildung 20: Extrahieren eines Bildbereiches mittels ImageScope Viewer, Screenshot32
Abbildung 21: Das Hauptfenster von IQM, Screenshot.....34
Abbildung 22: Bilder mit unterschiedlichem Gehalt an Epithel.....35
Abbildung 23: Konvertieren von Bildserien in IQM, Screenshot36
Abbildung 24: Berechnen der fraktalen Dimension mittels IQM, Screenshot.....37
Abbildung 25: Anzahl des Auftretens unterschiedlicher Grauwerte, dargestellt als Histogramm.....39
Abbildung 26: Gegenüberstellung der Farbkanäle am Epithel eines Beispielbildes.....41
Abbildung 27: Modifiziertes Bild mit Blobs.....42
Abbildung 28: Modifiziertes Bild ohne Blobs.....42
Abbildung 29: Boxplot: d_{FFT} nach CIN-Gruppen bei RGB-mean Bildern.....43
Abbildung 30: Nähere Darstellung der Mediane aus Abbildung 29.....43
Abbildung 31: Boxplot: d_{FFT} nach CIN-Gruppen bei NTSC Grauwertbildern.....44
Abbildung 32: Boxplot: d_{FFT} nach CIN-Gruppen im Blaukanal.....45
Abbildung 33: Boxplot: d_{FFT} nach CIN-Gruppen bei modifizierten RGB-mean Bildern.....46
Abbildung 34: Gegenüberstellung der Mediane von nicht modifizierten und modifizierten RGB-mean Bildern.....46
Abbildung 35: Boxplot: d_{FFT} nach CIN-Gruppen bei modifizierten NTSC Grauwertbildern 47
Abbildung 36: Boxplot: d_{FFT} unterschiedlicher CIN-Gruppen bei modifizierten Blaukanalbildern.....48
Abbildung 37: Darstellung signifikanter Unterschiede zwischen den CIN Gruppen durch den Tukey HSD-Test.....50
Abbildung 38: Vergleich aller Gruppen durch eine Confusion Matrix.....50
Abbildung 39: Unterschiede in der Höhe der fraktalen Dimension, gezeigt als Boxplot....51

Abbildung 40: Vergleich zwischen den Gruppen „physiologisch“ (unauffälliges Epithel) und „pathologisch“ (CIN 1 bis 3) in einem Boxplot.....52
Abbildung 41: Vergleich von unauffälligem Epithel gegenüber den anderen CIN Graden anhand einer Confusion Matrix.....53
Abbildung 42: Vergleich der Gruppen CIN 1 und CIN 2 anhand einer Confusion Matrix..54
Abbildung 43: Vergleich zwischen CIN 2 und CIN 3 anhand einer Confusion Matrix.....55
Abbildung 44: Vergleich zwischen high-grade und low-grade Neoplasien in einem Boxplot (Variante I).....56
Abbildung 45: Vergleich zwischen high-grade und low-grade Neoplasien in Form einer Confusion Matrix (Variante I).....57
Abbildung 46: Vergleich zwischen high-grade und low-grade Neoplasien in einem Boxplot (Variante II).....58
Abbildung 47: Vergleich zwischen high-grade und low-grade Neoplasien in Form einer Confusion Matrix (Variante II).....59

Tabellenverzeichnis

Tabelle 1: Glossar und Abkürzungen....xi
Tabelle 2: PAP-Klassen nach den aktuellen österreichischen Guidelines....17
Tabelle 3: Detailergebnisse zu Kapitel 3.1.1....74
Tabelle 4: Detailergebnisse zu Kapitel 3.1.2....75
Tabelle 5: Detailergebnisse zu Kapitel 3.1.3....76
Tabelle 6: Detailergebnisse zu Kapitel 3.2.1.1....77
Tabelle 7: Detailergebnisse zu Kapitel 3.2.1.2....78
Tabelle 8: Detailergebnisse zu Kapitel 3.2.1.3....79
Tabelle 9: Detailergebnisse zu Kapitel 3.2.2.1....80
Tabelle 10: Detailergebnisse zu Kapitel 3.2.2.2....81
Tabelle 11: Detailergebnisse zu Kapitel 3.2.2.3....82
Tabelle 12: Detailergebnisse zu Kapitel 3.2.2.4....83
Tabelle 13: Detailergebnisse zu Kapitel 3.2.2.5.1....84
Tabelle 14: Detailergebnisse zu Kapitel 3.2.2.5.2....85

1 Einleitung

Bei Frauen in Entwicklungsländern stellt Gebärmutterhalskrebs die zweithäufigste Todesursache dar (6). Unbehandelt führt Gebärmutterhalskrebs auch in unseren Breiten zum Tod. Mehrere Risikofaktoren sind bekannt und eine erprobte Therapie ist etabliert. Inzwischen sind 5 Jahre nach der Diagnose Gebärmutterhalskrebs aktuell durchschnittlich 65% der Frauen am Leben. Drei von neun Frauen sterben noch immer. Dabei müsste dieser Krebs in vielen Fällen gar nicht erst entstehen. Eine Früherkennung kann den Krebs schon in seinen Vorstufen (*cervikale intraepitheliale Neoplasie*) als solchen identifizieren. Der Krebs könnte noch vor der Ausbreitung frühzeitig in seiner Entstehung durch schlichtes Herausschneiden der bösartigen – aber lokal noch sehr begrenzten – Zellen verhindert werden.

Die Vorstufen von Gebärmutterhalskrebs bezeichnet die Weltgesundheitsorganisation als cervikale intraepitheliale Neoplasien (kurz CIN). Sie finden sich in Gewebeproben, welche im Rahmen der gynäkologischen Diagnostik entnommen werden. Je nach Morphologie (Struktur des Gewebes und Erscheinung des Zellkerns) werden dabei die CIN-Grade von 1 bis 3 unterschieden. Diese Früherkennung erfolgt derzeit jährlich anhand genauer Leitlinien im Rahmen der gynäkologischen Vorsorgeuntersuchung, bei einem suspekten oder pathologischen Befund wird eine Biopsie aus dem entsprechenden Bereich der Portio entnommen (7–9).

Ziel dieser Arbeit ist es, das Digitalbild einer Gewebeprobe (Histologie) computergestützt einem CIN-Grad zuordnen zu können. Die Zuordnung soll anhand der Fraktalanalyse erfolgen und auch die Basis für eine automatisierte Bildbefundung liefern. Durch Ermitteln der fraktalen Dimension würde jeder Neoplasiegrad der Cervix mit einer objektivierten mathematischen Messgröße korreliert werden und mit einer objektiven vergleichbaren Maßzahl belegt werden. In Zweifelsfällen könnte diese Messgröße als Parameter zur Entscheidungshilfe zur Graduierung einer CIN herangezogen werden.

Im Vergleich zu einer bestehenden Arbeit lassen sich auch Material, Methoden und Ergebnisse differenzierter beleuchten. Für Krebsvorstufen in der Analschleimhaut (kurz AIN) konnte bereits eine mögliche Grundlage für ein solches computergestütztes Verfahren gezeigt werden (10). Durch mathematische Mustererkennung im Digitalbild und mit Hilfe der fraktalen Dimension wurden dabei alle

Krankheitsstadien (3 Grade) erfolgreich identifiziert und waren anhand ihrer unterschiedlichen fraktalen Dimensionen signifikant voneinander abgrenzbar.
Mit Methoden, die bereits im Fall der AIN erfolgreich sind (Digitalisierung der Histologie, Ermitteln der fraktalen Dimension durch die schnelle Fourier-Transformation), wird im Rahmen dieser Arbeit eine Möglichkeit erarbeitet, die Grade der CIN ebenfalls über ein mathematisches und objektiviertes Verfahren zu bestimmen. Zuerst wird dabei versucht - analog zu den AIN-Bildern - die Zusammenhänge zwischen fraktaler Dimension und CIN-Grad durch die Methode der schnellen Fourier-Transformation darzustellen. Darüber hinaus wird als zielführende Methode im Fall der CIN ein weiterer Zugang zur fraktalen Dimension über die Boxcounting-Methode vorgestellt (11) .

Die Arbeit beginnt mit einem gezielten Überblick über die Grundlagen aus den Fächern Anatomie, Histologie und Physiologie. Danach folgt - über die Herleitung aus der Pathogenese - die Darstellung der speziellen Pathologie „cervikale intraepitheliale Neoplasie“ (kurz CIN).
Ausgehend von Epidemiologie / Diagnostizierbarkeit / Therapierbarkeit der CIN, wird die österreichische Leitlinie zur Diagnose & Therapie vorgestellt - ihre direkte Folge ist das Anfertigen einer Histologie bei Verdacht auf CIN.
Material und Methoden beschreiben eine mögliche Form der Bewertung dieser Histologie nach Digitalisierung (Form eines Digitalbildes) durch Anwendung der Fraktalanalyse. Die Arbeit schließt mit Interpretation und Diskussion der gewonnenen Ergebnisse und einem entsprechenden Fazit. Neben dem Wissensgewinn beinhalten die Resultate interessante Impulse für weitere Arbeiten.

1.1 CIN - Cervikale intraepitheliale Neoplasie

1.1.1 Grundlagen aus Anatomie, Histologie, (Patho-)Physiologie

Dieses Kapitel umreißt gezielt die grundlegenden anatomischen, *histologischen* und *(patho-)physiologischen* Verhältnisse und entwickelt den Zugang zur speziellen *Pathologie* der Cervix.

Der Gebärmutterhals (cervix uteri) - kurz die Cervix genannt - ist ein Teil des Uterus (dt. Gebärmutter). Die Cervix bildet jenen Teil des Uterus, der in die Vagina mündet (12). Anatomisch liegt der Uterus als Teil der *inneren weiblichen Geschlechtsorgane* im *kleinen Becken*. Er beugt sich *ventral* (Anteversio von der Vagina weg, seltener *Retroversio*) über die *Excavatio vesicouterina* auf die Blase. *Dorso-kranial* wölbt sich die *Excavatio rectouterina* am Uterus vorbei, hinter dieser liegt das Rektum.

Nur der unterste Teil der Cervix uteri (im klinischen Sprachgebrauch Portio) ragt in die Vagina und nur an dieser Stelle wird der Uterus dabei von der Vagina umgeben - ansonsten ist er vollständig vom *Peritoneum* überdeckt.

Die Abbildung 1 zeigt grob schematisch Teile des weiblichen Beckens in der Medianebene. Der Uterus wird in Größe und Form oft vereinfacht als klein und birnenförmig beschrieben (13).

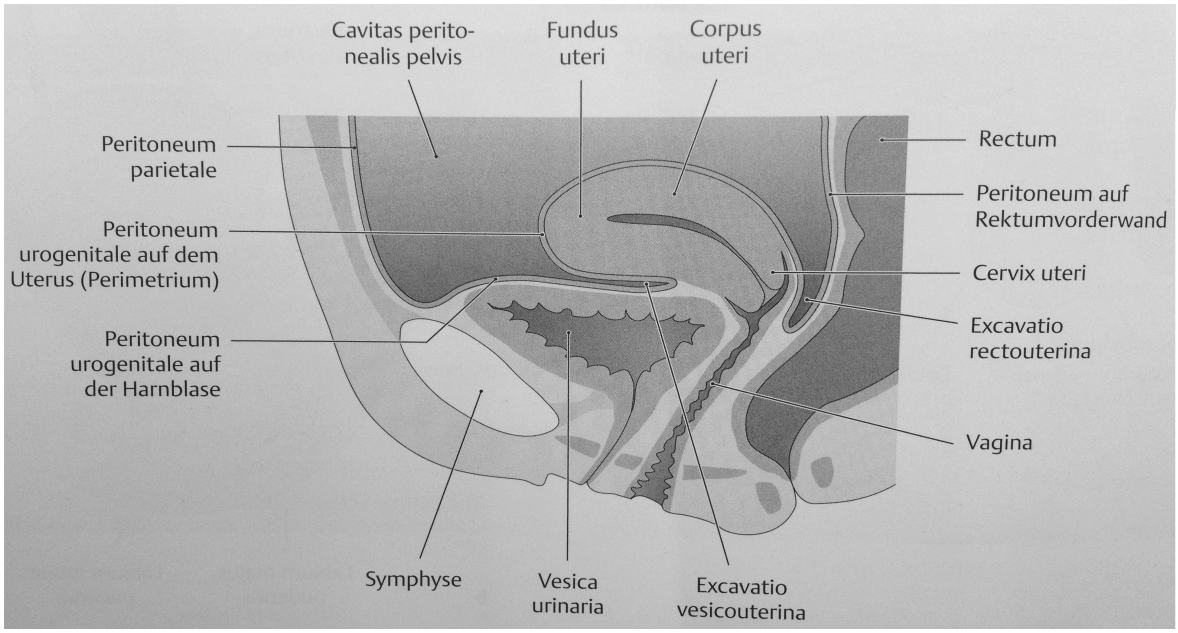

Abbildung 1: Teile des weiblichen Beckens grob schematisch in der Medianebene mit anatomischen Bezeichnungen. Aus PROMETHEUS Innere Organe 2, Thieme 2009 (14).

Von den Regionen des Uterus ist im Falle der hier besprochenen *cervikalen intraepithelialen Neoplasien* nur die Cervix von Interesse. Grundsätzlich gliedert sich der Uterus in Corpus (mit Fundus und *lateral* 2x Ostium uterinum tubae uterinae) und Cervix (bestehend aus den Anteilen Portio supravaginalis cervicis und Portio vaginalis cervicis - letztere wird im klinischen Sprachgebrauch mit „Portio“ gemeint). Zwischen Corpus (dt. Gebärmutterkörper) und Cervix (dt. Gebärmutterhals) besteht eine physiologische Engstelle „Isthmus uteri“ (12).

Abbildung 2 zeigt einen Schnitt durch den Uterus. Der Fundus ist als Gebärmutterkörper bezeichnet. Der äußere Muttermund wird an der vaginalen Seite portio vaginalis cervicis genannt. Die Fundus-Region befindet sich zwischen den Eileitern (die mit dem Cavum uteri über je ein Ostium uterinum tubae uterinae in Verbindung stehen).

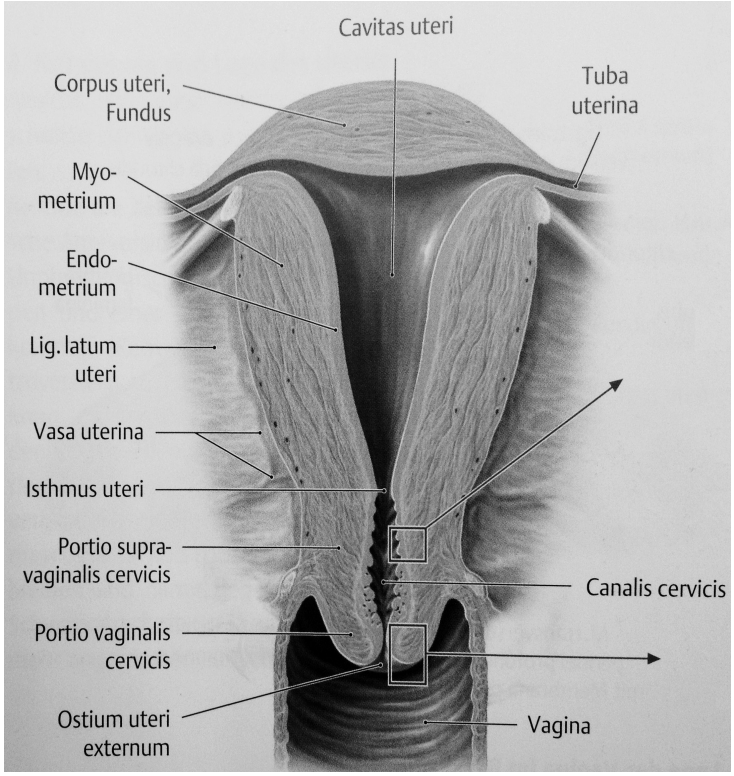

Abbildung 2: Darstellung des Uterus im Querschnitt mit anatomischen Bezeichnungen. Aus PROMETHEUS Innere Organe 2, Thieme 2009 (14).

Physiologisch nistet sich im Uterus die befruchtete Eizelle zu Beginn der Schwangerschaft ein und dort findet das Wachstum bis zur Geburt statt. Die Einnistung findet meist am Fundus oder einer anderen Region des Corpus statt. Dementsprechend ist das Corpus neben dem Schutz besonders für die Ernährung zuständig. Am Ende der Schwangerschaft sorgt eine Muskelschicht (siehe Histologie) durch Kontraktionen für das Austreiben der Frucht. Bereits außerhalb der Schwangerschaft bildet das Corpus einen kleinen Hohlraum „Cavitas uteri“ während die Cervix im Anschluss an den Isthmus eine längliche Engstelle - den Zervikalkanal „Canalis cervicis“ - bildet und durch zähen Schleim („Kristeller-Schleimpfropf“ der *Glandulae cervikales*) als Barriere komplett abdichten kann. Im Gegensatz zum Corpus soll die Cervix einen suffizienten Verschluss gewährleisten (15).

Histologisch besteht der Uterus aus drei Schichten (16,17):

Als Teile der umgebenden Schicht „Perimetrium“ wurden bereits das *Peritoneum* und die Umstülpung an der Portio vaginalis cervicis genannt.

Im Anschluss daran folgt das Myometrium „tunica muscularis“ - eine gefäßreiche Muskelschicht für Ernährung und Kontraktion (Spermien tubenwärts und durch *Oxytocin* die Frucht und die *Nachgeburt* vaginalwärts). Das Myometrium (Muskelschicht) ist die mittlere Schicht und dickste Schicht des Uterus, siehe Abbildung 2.

Die innere Schicht (= Tunica mucosa = Endometrium) ist ebenfalls reich an Gefäßen und besitzt zusätzlich Drüsen. Die Schleimhaut des Zervikalkanals unterscheidet sich jedoch von der des Corpus. Das Corpus weist nicht nur andere Schichten auf (Funktionalis aus stratum compactum und stratum spongiosum, darunter die Basalis), seine Schleimhaut verdickt sich auch während des weiblichen Zyklus (proliferative Phase etwa 10 Tage, Sekretion etwa 13 Tage) und wird bei Ausbleiben der Schwangerschaft bei der geschlechtsreifen Frau regelmäßig abgestoßen - als Monatsblutung „Mens“ („Desquamationsphase“ etwa 3 Tage). Das Endometrium ist ebenfalls in Abbildung 2 dargestellt.

Der histologische Aufbau der Cervixschleimhaut ist hingegen nicht zyklusabhängig, unterscheidet sich aber nach der Lokalisation (17).

- Die Portio supravaginalis cervicis trägt ein schleimbildendes *Zylinderepithel*. An der Basis des Cervixepithels befinden sich sogenannte Reservezellen, von denen die weiteren Schichten ausgehen. Der Kanal ist stark gefaltet (Plicae palmatae und Krypten), wodurch das Bild der Zervixdrüsen entsteht. Das Zellepithel ist physiologisch zylindrisch. Die Kerne liegen *basal*, das *Zytoplasma* ist hell (es handelt sich um schleimproduzierende Zellen).
- Die Portio vaginalis cervicis trägt wie die Vagina ein mechanisch gut beanspruchbares Plattenepithel ohne Drüsen. Es ist mehrschichtig und unverhornt: stratum basale (Proliferation) - darüber jene Zone, in der die *Differenzierung* beginnt (stratum parabasale) - gefolgt vom stratum intermedium und anschließend dem höchsten Grad der Differenzierung (stratum superficiale). Die höher differenzierten Zellen sind glykogenreicher. Langerhans-Zellen (ständige Zellen der Immunabwehr) befinden sich zwischen den *Keratinozyten*.

Mit der Pubertät wird die Portio supravaginalis cervicis ektopioniert, d. h. nach Außen gestülpt, siehe Abbildung 3 (17). Das Gewebe der Portio supravaginalis cervicis überschreitet dabei seine ursprüngliche Lokalisation und tritt immer mehr an die Stelle der Portio vaginalis cervicis (17,18). Dies geschieht unter dem Einfluss der weiblichen Geschlechtshormone - die *Ektopie* bildet sich nach der *Menopause* zurück in den ursprünglichen Zustand wie in Abbildung 4.

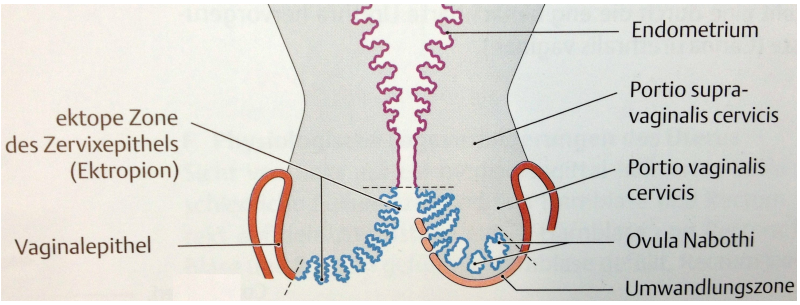

Abbildung 3: Schematische Darstellung der Cervix im ektopionierten Zustand. In der ektopen Zone und Umwandlungszone ist die Cervix von deutlich weniger Vaginalepithel umgeben. Aus PROMETHEUS, Thieme 2005 (19).

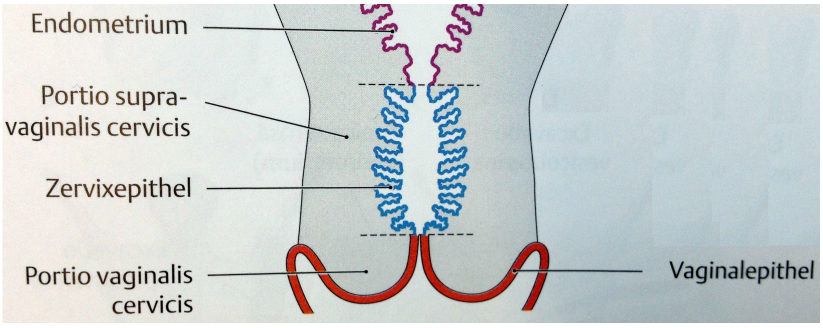

Abbildung 4: Schematische Darstellung der Cervix im nicht- ektopionierten Zustand.
Das Cervixepithel liegt gänzlich innerhalb der Portio supravaginalis cervicis.
Das Vaginalepithel deckt den Bereich zwischen Vagina und Cervix durchgehend ab.
Aus PROMETHEUS, Thieme 2005 (19).

Als Zylinderepithel kann die Oberfläche der Portio supravaginalis cervicis der mechanischen Beanspruchung und den Reizen an ihrer neuen Lokalisation jedoch schlecht standhalten - es kommt zu einem Anpassungsprozess, der *Metaplasie,* an der sogenannten Umwandlungszone (18) (20). Die Plattenepithelmetaplasie der Cervix wird dabei nicht nur durch mechanische Reize provoziert. Als Motor kommen zusätzlich Steroidhormone, chronische chemische Reize und chronische Entzündungen in Betracht. Im Rahmen dieser Metaplasien können daraufhin pathologischer Weise über Vorstufen (cervikale intraepitheliale Neoplasien) später die gefürchteten Cervixkarzinome entstehen.
Wesentliches Ziel der Prävention ist das Auffinden genau dieser Vorstufen, noch bevor die metaplastische Struktur zum *Karzinom* entartet (20). Die Vorstufe des Karzinoms - die cervikale intraepitheliale Neoplasie (17,18) (20) - stellt in ihren unterschiedlichen Ausprägungsgraden in dieser Arbeit die zentral behandelte Pathologie dar und soll mittels Methoden der *Fraktalanalyse* identifiziert und graduiert werden.

1.1.2 Darstellung der Pathologie „cervikale intraepitheliale Neoplasie“, „CIN“

1.1.2.1 Definition und Lokalisation der CIN

Die CIN ist eine Vorläufer*läsion* des Cervixkarzinoms. Sie äußert sich als charakteristische *dysplastische* Epithelveränderung (drei Grade siehe unten) an der weiblichen Portio (90% im Bereich der Umwandlungszone), jedoch ohne die Basalmembran zu durchbrechen („intraepithelial“) - dementsprechend werden die Begriffe „Dysplasie“ bzw. „Carcinoma in situ“ zur Beschreibung der CIN verwendet (20).

1.1.2.2 Epidemiologie, Ätiologie & Risiko der CIN

Das Alter und die Schweregrade der CIN korrelieren direkt proportional und ebenfalls direkt proportional korreliert die Nachweisbarkeit einer *HPV-Infektion* mit Bestehen einer CIN. Dabei wir die HPV-Infektion aktuell als Hauptursache betrachtet. Raucherinnen tragen ein höheres Risiko. Passivrauchen, Langzeiteinnahme von oralen Kontrazeptiva, hohe Parität und Suppression des Immunsystems werden ebenfalls als Risikofaktoren für die Entstehung des Karzinoms genannt (18) (19).

Hinsichtlich der Prävalenz ist bekannt, dass sich in einer Million Abstrichen (nach dem Vorgehen in den unten beschriebenen Leitlinien) in etwa 3% eine CIN oder gar bereits ein Karzinom befindet. Das Karzinom selbst weist eine *Inzidenz* von 10-20 (pro 100000 Personen) auf. Seine *5aÜ* liegt durchschnittlich bei 65% (individuell sehr unterschiedlich und abhängig vom Stadium zwischen fast 100% im Frühstadium, gegenüber 8% im Spätstadium) und als Karzinom ist es die zweithäufigste Todesursache bei Frauen in Entwicklungsländern und weltweit die dritthäufigste Krebserkrankung bei Frauen (6). Die Inzidenz des Karzinoms konnte dank Früherkennung in den letzten 40 Jahren halbiert werden - die früh erkannten Vorstufen (CIN) sind gut beherrschbar und haben eine gute Prognose (20). Neben Trägern einer HPV-Infektion gelten untere sozioökonomische Schichten (Prostituierte, Drogenabhängige) als gefährdet. Schlechte Hygiene im Genitalbereich (chronische Infektion) und häufiger Geschlechtsverkehr begünstigen die Entstehung einer CIN ebenfalls.

Neben der regelmäßigen Untersuchung durch den Gynäkologen (weiter unten vorgestellt) sind noch diverse Präventionsmaßnahmen möglich - die Inzidenz des Cervixkarzinoms in Deutschland sei damit um 70% reduziert worden (20). Eine HPV Impfung kann besonders bei jungen Mädchen die Infektion (besonders mit den high-risk-Typen HPV 16 und 18) minimieren. Für optimale immunologische Effekte empfiehlt sich die Impfung vor einer potentiellen Infektion - das bedeutet vor dem ersten Geschlechtsverkehr. Jedoch auch für Frauen anderer Altersstufen bringt die Impfung noch gewisse Vorteile. Eine Untersuchung über langfristige Public-Health-Effekte der HPV-Impfung besagt, dass, würde man alle Frauen im Alter von 30 Jahren impfen, noch immer mehr als die Hälfte aller Krebserkrankungen vermeidbar wären (22). Bei einem Impfalter von 50 Jahren ließe sich noch ein Viertel verhindern. Die primäre Prävention von HPV-Infektionen wäre durch sexuelle Abstinenz erreichbar. Neben der klassischen Verhütung und dem Schutz vor sexuell übertragbaren Krankheiten ist auch gegen die HPV-Infektion das Kondom empfohlen. Die jährliche regelmäßige Untersuchung und Krebsfrüherkennung (mittels zytologischer Untersuchung, PAP-Test, siehe Kapitel 2.1) beim Frauenarzt ist weiterhin unerlässlich und bietet gemeinsam mit der HPV-Impfung derzeit wohl den effizientesten Schutz (21,22).

1.1.2.3 Pathogenese und Diagnostik der CIN

Die *Pathogenese* der CIN wurde bereits im vorhergehenden Kapitel aus den histologischen Grundlagen hergeleitet. Die betreffende Region an der Portio kann bei einer gynäkologischen Untersuchung naturgemäß leicht erreicht werden, was die Vorsorge begünstigt und vereinfacht.

Die Diagnostik erfolgt anhand strikter Leitlinien im Rahmen der gynäkologischen Krebsvorsorge. Probengewinnung und Procedere sind in den Methoden beschrieben.

1.1.2.4 Therapeutisches Management der CIN-Grade und Folgen für die Betroffenen

Die therapeutischen Folgen bei Vorliegen von Vorstufen unterscheiden sich erheblich von den Folgen bei Vorliegen eines Karzinoms. Das Spektrum reicht dabei von abwartendem Beobachten bis hin zu mehr oder minder großen operativen Interventionen (7–9) (6,23).

Bei den sogenannten „low-grade“ Vorstufen (entspricht CIN 1) werden engmaschige Kontrollen vereinbart. Eine chirurgische Intervention kann jedoch unterbleiben. „Low-grade“ Vorstufen werden synonym als „low-grade Läsionen“ (low-grade Neoplasien) bezeichnet. Bei den sogenannten „high-grade“ Vorstufen (entspricht CIN 2 und CIN 3) muss bereits eine *Konisation* erfolgen. „High-grade“ Vorstufen werden synonym als „high-grade Läsionen“ (high-grade Neoplasien) bezeichnet.
Wie bei prinzipiell jeder chirurgischen Intervention besteht dabei ein gewisses Risiko für Komplikationen, beispielsweise durch Infektion. Es drohen Schmerzen und Narbenbildung mit Ruptur derselben bzw. starker Blutverlust und bei Kinderwunsch Komplikationen im Rahmen der Geburt. Bei Vorliegen des Grades CIN 2 kann im Einzelfall - beispielsweise bei Kinderwunsch und überschaubarer Tumorgröße - von einer sofortigen Konisation abgesehen werden. In diesem Fall sind engmaschige Kontrollintervalle unerlässlich. Nach einer erfolgten Konisation ist ebenfalls eine konsequente Kontrolle auf *Rezidive* notwendig. Sind die Stadien der Vorstufen überschritten, ist eine ausgedehntere chirurgische Intervention nötig. Je nach Tumorstadium *(TNM & FIGO)* wird eine *Hysterektomie* durchgeführt bzw. sogar Lymphknotenentfernung und eine *Adnexektomie* bei einer *ovariellen Metastasierung* notwendig. Je größer der Tumor ist, desto eher kommen zusätzlich Radio- und Chemotherapie als *adjuvante und neoadjuvante Verfahren* zum Einsatz. Im *palliativen Setting* kommt eine *systemische* Therapie mit *Zytostatika* zur Anwendung (6).

Eine Motivation zur Vorsorge ist nicht nur im Hinblick auf die schlechtere Prognose - besonders bei ausbleibender Intervention - und durch die massiven therapeutischen Konsequenzen bei bestehendem fortgeschrittenen Karzinom gegeben. Dem gegenüber stehen die verhältnismäßig einfache Durchführung der Vorsorge (siehe unten) und die verhältnismäßig guten Aussichten bei Früherkennung der CIN. Diese Erkennung soll durch die Fraktalanalyse unterstützt werden. Während der geringere Grad der CIN 1 vorerst sorgfältig mit Kontrollen begleitet werden kann, sind CIN 2 und 3 jeweils Gründe für eine chirurgische Intervention – das betroffene Areal könnte hier rechtzeitig aus dem Uterus geschnitten werden. Risiko und Folgen im Rahmen dieser Eingriffe sind zwar vorhanden, sie stehen aber in keiner Relation zu den Problem eines

metastasierenden Karzinoms (großer Eingriff, Radiotherapie und Chemotherapie mit allen Nebenwirkungen).

Im Anschluss an die Erklärung der CIN-Grade wird anhand der europäischen Leitlinien für Diagnose und Therapie der CIN dargestellt, wie es zur Gewinnung einer Histologie kommt und damit die Überleitung zum Kapitel „Material und Methode“ geschaffen (7–9,21,24). Ohne konsequente routinemäßige Anfertigung der Histologien wäre auch die Krebsvorsorge weniger effizient und eine Datenanalyse, wie in dieser Arbeit, wäre schwer durchführbar. Die Histologiegewinnung im Rahmen der Vorsorgeuntersuchung liefert das Rohmaterial für die Fraktalanalyse.

1.1.2.5 CIN Grade, Formen & Morphologie

Während gesundes Gewebe eine relativ schmale Schicht von *Basalzellen* (regelmäßig, Kern eher basal) zeigt und einen konstanten Schichtbau im Sinne einer Ausdifferenzierung aufweist, verhält es sich bei der Dysplasie (CIN) anders. Um von einer Dysplasie sprechen zu können, bedarf es einer gestörten Architektur und damit verbunden auch Zellatypien (18) (20). Charakteristisch ist die vermehrte *Proliferation* von atypisch basaloiden Zellen. Die Epithelschichten zeigen unausgereifte Zellen. Neben zahlreichen *Mitosen* sind *Hyperchromasie* bei vermehrter Zelldichte und verschobene Kern-Plasma-Relationen erkennbar.

Nach Ausbreitung der atypischen Zellen im Epithel unterscheidet die WHO folgende Grade der intraepithelialen Neoplasie:

CIN-Grad 1 (CIN 1): Dieser Grad beschreibt eine geringfügige / leichte Dysplasie. Atypische Zellen befinden sich in diesem Stadium im basalen Drittel (untersten Drittel) des Epithels. Abbildung 5 zeigt ein Beispiel für CIN 1 aus den analysierten Histologien. Die atypischen Zellen sind mit einem Rahmen hervorgehoben, die Hilfslinien deuten die Drittel des Epithels an.

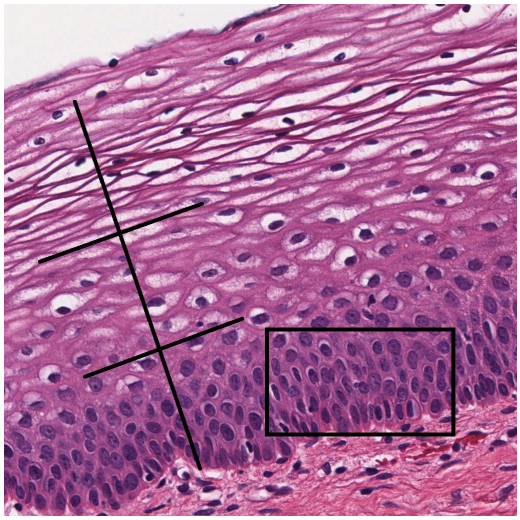

Abbildung 5: Beispiel für Epithel des Grades CIN 1. Die atypischen Zellen sind exemplarisch mit einem Rahmen hervorgehoben, die Hilfslinien deuten die Drittel des Epithels an.

CIN-Grad 2 (CIN 2): Dieser Grad beschreibt eine mäßige / mittelgradige Dysplasie. Atypische Zellen nehmen bereits bis zu zwei Drittel des Epithels ein. Abbildung 6 zeigt ein Beispiel für CIN 2 aus den analysierten Histologien. Die atypischen Zellen sind mit einem Rahmen hervorgehoben, die Hilfslinien deuten die Drittel des Epithels an.

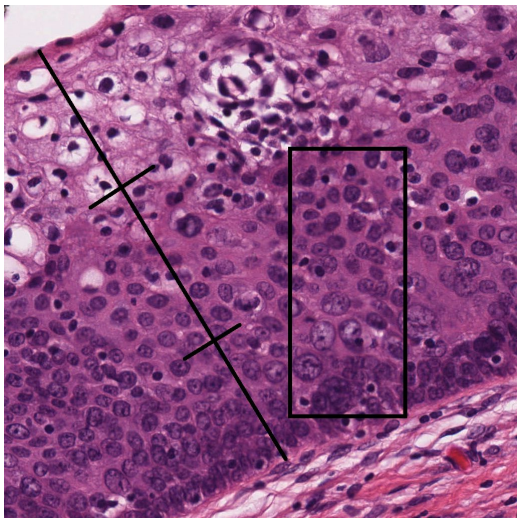

Abbildung 6: Beispiel für Epithel des Grades CIN 2. Die atypischen Zellen sind exemplarisch mit einem Rahmen hervorgehoben, die Hilfslinien deuten die Drittel des Epithels an.

CIN-Grad 3 (CIN 3):

Dieser Grad beschreibt eine schwere / hochgradige Dysplasie („Carcinoma in situ“). Atypien in allen Schichten. Abbildung 7 zeigt ein Beispiel für CIN 3 aus den analysierten Histologien. Die atypischen Zellen sind mit einem Rahmen hervorgehoben, die Hilfslinien deuten die Drittel des Epithels an.

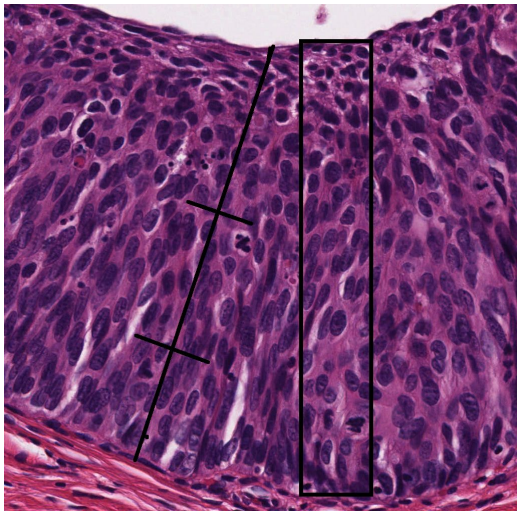

Abbildung 7: Beispiel für Epithel des Grades CIN 3. Die atypischen Zellen sind exemplarisch mit einem Rahmen hervorgehoben, die Hilfslinien deuten die Drittel des Epithels an.

Ein Beispiel für unauffälliges, physiologisches Epithel wird in Abbildung 8 gezeigt. Die Kerne der basalen Schicht sind regelmäßig angeordnet und differenzieren zur Oberfläche hin aus. Die Zellkerne werden im Verlauf kleiner. Die Zellen selbst imponieren von länglich vertikal in der unteren Schichte hin zu horizontal an der äußersten Schichte des Epithels.

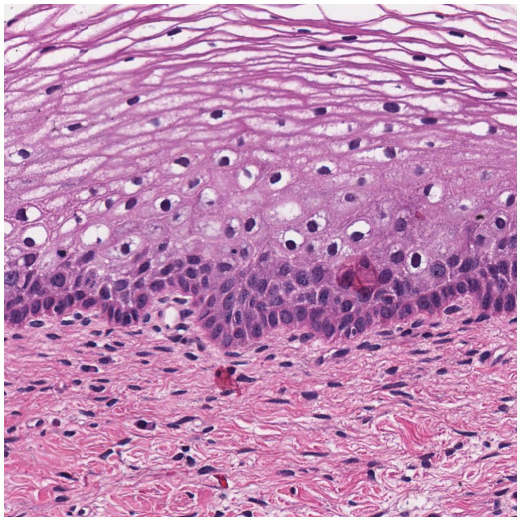

Abbildung 8: Beispiel für normales, unauffälliges, gesundes Epithel. Es zeigt eine regelrechte Zellstruktur.

2 Material und Methoden

Das histologische Material - die materielle Basis zur Analyse - entstand im Rahmen der besprochenen Früherkennung in Österreich nach den folgenden Leitlinien.

2.1 Leitlinie Österreich für Diagnose & Therapie von cervikalen intraepithelialen Neoplasien

Die Empfehlungen der AGK (Arbeitsgemeinschaft für Kolposkopie in der ÖGGG) und AGO (Arbeitsgemeinschaft für Gynäkologische Onkologie in der ÖGGG) gelten als Grundlage für ein einheitliches Vorgehen in Diagnostik und Therapie in Österreich. Die Arbeitsgruppen gehören zur Österreichischen Gesellschaft für Gynäkologie und Geburtshilfe, kurz ÖGGG. Ihre Empfehlungen werden regelmäßig überarbeitet und auf der Homepage publiziert: http://www.oeggg.at. Sie berücksichtigen zusätzlich die allgemeinen europäischen Empfehlungen (7–9). Sie enthalten die Schritte Inspektion, Kolposkopie, Zytologie, Histologie und Virustypisierung. Praktisch alle Schritte sind in einer Arztpraxis möglich. Die Befundung der Histologie erfolgt hingegen gesondert durch den Pathologen.

Die einzelnen Schritte sind in den folgenden Punkten konkret ausgeführt (25,26)

- Inspektion des Gebärmutterhalses durch Aufsuchen der makroskopischen Struktur mit einen *Spekulum*. Dabei erfolgt eine erste Beurteilung, ob die Cervix eine unversehrte physiologische Anatomie aufweist, bzw. werden etwaige Auffälligkeiten beschrieben, z. B. Hinweise auf Infektionen (Rötung, Ausfluss, Eiter, Belag etc.) oder bereits stattfindende Tumorwucherung in die Vagina. Das Spekulum wird nach der Inspektion belassen. Über eine vergrößernde Lupenoptik (das Kolposkop) wird daraufhin das Epithel beurteilt. Es erscheint bei geringgradigen Atypien punktiert, bei höhergradigen Atypien (CIN 2 und 3) in Form eines Mosaik.

- *Kolposkopie* (nativ nach Reinigung der Portio, Essigprobe, Schiller'sche Jodprobe, Dokumentation schriftlich, als Zeichnung, Foto oder Video). Die Essigprobe ermöglicht eine bessere Darstellung der Oberfläche. Für die Essigprobe wird das

Areal von Portio und Vagina (teils auch Vulva) mit 3%iger Essigsäure betupft. Nach einer Einwirkdauer von 2 Minuten färben sich Zylinderepithel und dysplastische Bereiche weiß. Das Plattenepithel färbt sich nicht. Letztlich betupft der Untersucher das Untersuchungsgebiet mit einer 3-4%igen Jodlösung (syn. Lugol'sche Lösung). Diese Schiller'sche Jodprobe bildet immer den Abschluss der Kolposkopie - es wäre aufgrund der Färbung sinnlos, danach abermals die Essigprobe anwenden zu wollen. Bei der Schiller'schen Jodprobe werden Epithelzellen aufgrund ihres Glykogengehaltes beurteilt. Das glykogenreiche Plattenepithel erscheint bräunlich bis schwarz - man spricht von „Jod-positiv". Das glykogenarme Zylinderepithel und das atypische Epithel färben sich gelb/weiß - dies nennt man „Jod-negativ". Die Kolposkopie dient damit dem Auffinden von verdächtigen Arealen. Anschließend wird ein Abstrich entnommen.

- Zytologie (Abstrich von Transformationszone mit geeignetem Abnahmegerät (Bürste, Spatel), sofortige Fixierung mit geeignetem Spray oder Einstellen in 96% Alkohol für mindestens 10 Minuten). Obwohl sich die Sensitivität hinsichtlich Zellatypien durch jährliche Wiederholungen steigern lässt, liegt sie untersucherabhängig bei 30-50%. Die Probenentnahme muss exakt an der Transformationszone erfolgen, wobei ein Bürstchen / Spatel / Watteträger mit Druck über die gesamte Portiooberfläche gedreht werden muss. Dieser Zervixabstrich wird auf einem *Objektträger* aufgetragen und nach Papanicolau gefärbt. Dieser Untersuchungsschritt wird kurz PAP-Test oder PAP-Abstrich genannt. Der Zervixabstrich wird umgehend auf einen Objektträger aufgebracht, mit Alkohol fixiert, gefärbt und kann schnell bewertet werden. Die Grade werden anhand der gültigen österreichischen Guidelines bewertet (27). Nach diesen Graden richtet sich das weitere Procedere, z. B. mit dem Entschluss zur Biopsie.

PAP-Klasse	Zellbild	Procedere
I	Normales Zellbild (siehe Abbildung 10), altersentsprechend leichte Entzündung oder kleinste degenerative Veränderungen bzw. Zytolyse (durch Bakterien) darf als gesund gewertet werden.	Kontrollintervalle zur Kolposkopie beibehalten.
II	Die Zytologie zeigt vermehrt entzündlich veränderte Zellen aus den cervikalen Zylinderepithel und Plattenepithel. Außerdem lassen sich Zellen aus dem Regenerationsepithel erkennen, unreife metaplastische Zellen und starker degenerierte Zellen. Para- und *Hyperkeratose* lässt sich ebenfalls beobachten. Endometriumzellen erscheinen sogar noch nach der Menopause. Eingeschlossen sind auch sogenannte „spezielle Zellbilder“, etwa bei follikulärer Cervicitis und Virusinfektionen wie HPV, Herpes, Zytomegalie.	Kontrollintervalle verkürzen, ev. anti-inflammatorische Therapie und Reevaluation des Zellbildes.
III	Dieser Befund ist unklar. Die Zellveränderung ist überaus stark (z. B. schwer entzündlich oder degenerativ / *iatrogen* geschädigt). Unklar ist der Befund auch, wenn das Drüsenepithel auffällige Areale zeigt, deren Ursprung nicht genau feststellbar ist und deren Morphologie ein Karzinom nicht mit Gewissheit ausschließen lässt.	Sehr kurzfristige Nachkontrolle, ev. sogar sofortige histologische Abklärung.
III D	Leichte und mittelgradige Dysplasie. Zeichen der HPV-Infektion können beobachtet werden. Koilozyten gelten als Zeichen einer HPV-Infektion und zeigen besonders große Kerne und Mehrkernigkeit. Abbildung 9 enthält ein Beispiel für einen pathologischen PAP-Abstrich. 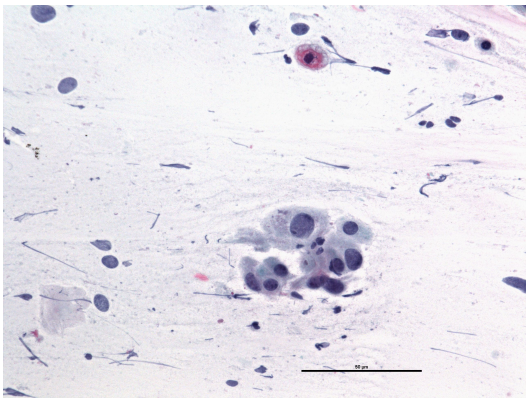 *Abbildung 9: Pathologischer PAP-Abstrich. Dieser enthält abnorme Zellen mit verschobener Kern-Plasma-Relation.*	Zytologie und Kolposkopie in drei Monaten.

IV	Zellen einer mäßigen bis schweren Dysplasie oder eines Plattenepithel- oder Adenocarcinoma in situ. Kein fassbarer Anhaltspunkt für Invasion.	Entnahme einer Histologie.
V	Zellen des Plattenepithelkarzinoms (verhornt / unverhornt) oder Zellen des Adenokarzinoms (endometrial, cervical, extrauterin) bzw. andere *maligne* Tumoren.	Entnahme einer Histologie.

Tabelle 2: PAP-Klassen nach den aktuellen österreichischen Guidelines (27).

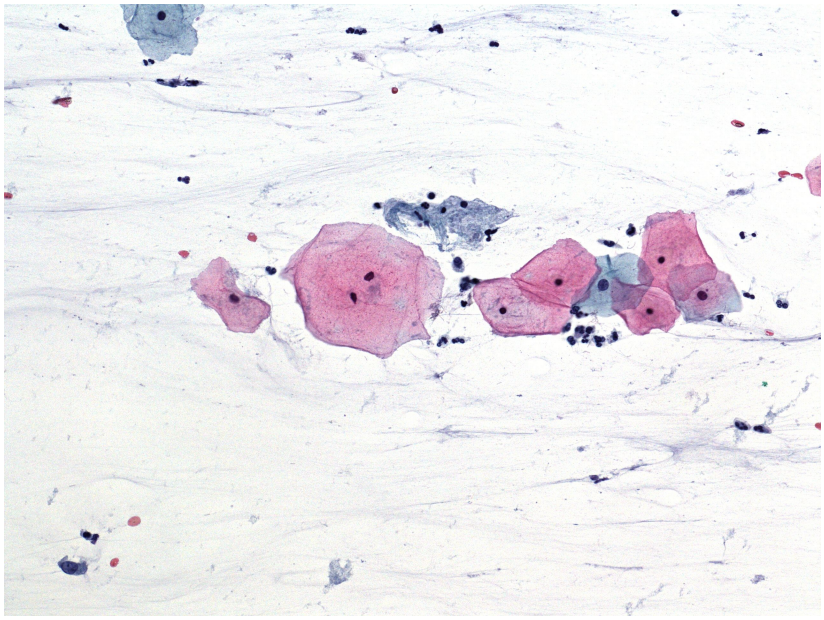

Abbildung 10: Beispiel für einen physiologischen PAP-Abstrich. Die Kern-Plasma-Relation ist gering und daher physiologisch.

- Gewinnung der Histologie bedeutet Gewebeentnahme durch: Knipsbiopsie (mittels Biopsiezange, unter kolposkopischer Sicht am *Punctum maximum* der Veränderung), bzw. Hochfrequenz-Schlingen-Exzision („see-and-treat“) und *Endocervikale Curettage* (bei Verdacht auf endocervikalen Prozess).

- Virustypisierung im Hinblick auf HPV-Fragestellung.

Wie bereits erwähnt, ist für diese Arbeit die histologische Beurteilung der entscheidende Augenblick - sie erfolgt aber nur dann, wenn über den PAP-Abstrich die entsprechende Indikation gestellt wurde.

Das *Biopsat* wird entsprechend den gültigen Richtlinien damit auch einer *H&E-Färbung* unterzogen (16,18). In der H&E-Färbung erscheinen eosinophile Strukturen rot und basophile Strukturen (insbesondere der Kern) blau. Gemäß den gültigen diagnostischen Kriterien werden die CIN-Grade 1, 2 oder 3 festgestellt und wird unauffälliges Epithel identifiziert.

Für die Fraktalanalyse muss der gesamte Schnitt digitalisiert werden, um als Digitalbild für die Fraktalanalyse nutzbar zu sein.

2.2 Theoretische Grundlagen zu den verwendeten Methoden

2.2.1 Eigenschaften des Digitalbildes hinsichtlich der Fraktalanalyse

Das digitale Bild liefert eine praktikable Struktur (Punkte in einem Raster) um Methoden, wie die schnelle Fourier-Transformation (FFT) und die Boxcounting-Methode, zur Bestimmung der fraktalen Dimension gut umsetzen zu können.

In diesem Teil werden dazu einige Begrifflichkeiten - Aufbau (Rastergraphik, Vektorgraphik) und Inhalt (Farbe) - dargestellt, wobei ersichtlich wird, warum die Fraktalanalyse an einem Digitalbild gut angewendet werden kann (1).

2.2.1.1 Rastergraphik

So, wie ein Monitor Bildpunkte auf einer gerasterten Fläche darstellt, können Bildpunkte (engl. Pixel) in einem Raster gespeichert werden (1). Eine solche Graphik wird Rastergraphik genannt. Eine Rastergraphik könnte zum Beispiel 1024 Pixel hoch und 1024 Pixel breit sein und damit 1024^2 Bildpunkte enthalten, wodurch ebenfalls eine Aussage über die Fläche getroffen werden kann. Die Anzahl der Bildpunkte pro Fläche wird auch als Auflösung bezeichnet. Die digitale Bilddatei enthält im angeführten Beispiel für jedes der 1024^2 Pixel einen einzelnen Farbwert (die Beschreibung der Farbwerte erfolgt im Kapitel 2.2.1.3). Ist das Bild komplexer - etwa eine Photographie - so können durch eine höhere Auflösung mehr Details erfasst werden, da ein Raster mit höherer Anzahl an

Pixel gewählt werden kann.Mehr Pixel steigern dabei gleichzeitig den Speicherbedarf aufgrund der vermehrten Bildinformation durch die Multiplikation Pixel² * Information (hier Farbe).
Soll eine Rastergraphik auf einem kleineren oder größeren Raster dargestellt werden - diese Notwendigkeit tritt bei jeder von der Originalgröße abweichenden Darstellung auf - so entfallen Bildpunkte (sind überzählig und können nicht dargestellt werden) oder es werden bei der Vergrößerung zuvor nicht existente Bildpunkte neu hinzugefügt (Mittelwert der benachbarten Pixel automatisch eingefügt) (1).
Soll das Digitalbild einer Histologie analysiert werden, ist es sinnvoll für eine definierte mikroskopische Vergrößerung eine entsprechende Rastergröße festzulegen und beizubehalten. Dies ist nötig, damit die Vergleichbarkeit der digitalen Bilder gegeben ist.

In der vorliegenden Arbeit wurde durchgehend das „tagged image file format“ (TIFF-Format) verwendet, welches auch dem Dateiformat der Scannersoftware entspricht (1,2). Zusätzlich ist dieses Format auch deshalb günstiger, als andere Formate der Rastergraphik (BMP, PNG etc.), weil sich das gleiche Bild in verschiedenen Auflösungen und Vergrößerungen in einer einzelnen Datei abspeichern lässt. Dies bringt den Vorteil, dass bei eventuellen späteren Analysen ohne Aufwand das exakt gleiche Bild in unterschiedlicher Vergrößerung bzw. adäquater Auflösung weiter verwendet werden kann. Dabei können im genannten Format ergänzend jeweils die ID-Nummern zur Identifikation der Objektträger und ein Überblick über die gesamte Gewebeprobe als separater Bildinhalt gespeichert werden. Während des Arbeitens erwies sich das TIFF-Format beim Sortieren und Besprechen der Bilder am Monitor als zeitsparend, da die enthaltenen kleineren Bildversionen schneller dargestellt werden können und zur Betrachtung am Monitor ausreichend sind.

2.2.1.2 Vektorgraphik

Die alternative Variante zur Rastergraphik stellt die sogenannte Vektorgraphik dar (1). Statt über ein Raster beschreibt die Vektorgraphik über Formeln verschiedene geometrische Modelle, beispielsweise eine Gerade, eine Ebene oder eine Kugel. Sie verbraucht dadurch - bei einfacher gehaltenen Figuren und Flächen - weniger Speicher. Ein einfaches Beispiel wäre ein grüner Kreis auf weißem Grund. Dafür benötigt die Vektorgraphik zwei Farbinformationen (Kreis, Grund) und den Mittelpunkt mit Radius. Eine Rastergraphik würde das gesamte Raster abbilden und für jeden einzelnen Punkt den Farbwert separat angeben (speichern).

Moderne Vektorgraphiken können vielfältig geometrische Formen und deren Kombinationen verwenden und bieten ausgeklügelte Darstellungsmöglichkeiten für verschiedene Füllungsmuster, Farbabstufungen, Liniendicke und andere Eigenschaften. Diese mathematische Beschreibung ist umgekehrt auf ein beliebiges Raster anwendbar und nicht an eine fixe Größe in Pixel² gebunden - man spricht davon, dass eine solche Graphik „skalierbar“ ist (1). Dies ist der wesentliche Merkmalsunterschied: Eine Rastergraphik ist nicht skalierbar. Wie zuvor dargestellt, würden in einer Rastergraphik bei Größenänderungen Pixel gelöscht oder hinzugefügt.

Dadurch erklärt sich, dass Vektorgraphiken ein beliebtes Mittel zur Darstellung von 2D/3D Graphiken sind - etwa in der Werbung, wenn ein Logo auf verschiedene Größen skaliert werden soll oder in der Geländedarstellung als Modell einer Oberfläche. Die Darstellung von Schriften am PC, Zeichnungen in CAD sowie das beliebte PDF Format beruhen auf der Vektorgraphik. Durch die skalierbare Vektorgraphik lassen sich relativ leicht einfache Modelle erschaffen. Umgekehrt kann die bestehende reale komplexe Bildinformation einer hochauflösenden Digitalkamera oder einer gescannten Histologie am besten in einer feinen Rastergraphik wiedergegeben werden. Daher ist die Rastergraphik für eine Fraktalanalyse ideal: In einem vordefinierten Raster bei vordefinierter Vergrößerung lassen sich Areale exakt nach einer Information (Farbwert des Pixel) absuchen (1,28).

2.2.1.3 Farbe im digitalen Bild

Alle Farben (auch Weiß) lassen sich durch eine Mischung aus Rot (700 nm), Grün (546 nm) und Blau (435 nm) darstellen (15). An der Netzhaut werden diese drei Frequenzbereiche von drei verschiedenartigen Typen farb(frequenz)empfindlicher Zäpfchen aufgenommen. Das Auge kann dadurch etwa 200 Farbtöne unterscheiden.

Den drei physiologisch grundlegenden Farben entsprechend, beinhaltet das digitale Bild die Farbkanäle Rot, Grün und Blau (1). Ein Digitalbild benötigt für eine physiologisch adäquate Darstellung 24 *Bit* als 3 x 8 Bit ($3*2^8$) - das bedeutet 256 Rottöne, 256 Grüntöne und 256 Blautöne. Durch ihre Mischungen werden fast 17 (2^{24}) Millionen darstellbarer Farben möglich. Dabei müssen nicht alle Farben in einem Bild vorkommen. Die umfangreiche Verfügbarkeit von Mischungen ist besonders bei Übergängen zwischen einzelnen Farben relevant - ist der Unterschied zu groß (1-2nm Wahrnehmungsschwelle), wirkt der Übergang kantig. Saubere und glatte Übergänge sind ab den beschriebenen 24 Bit gegeben. Eine Steigerung ist für das Auge praktisch nicht mehr wahrnehmbar, trotzdem bevorzugen viele Photographen oft deutlich mehr als 24 Bit. Entsprechend der obigen Darstellung benutzt ein Schwarz-Weiß-Bild genau 1 Bit, dies bedeutet 2^1 Darstellungsmöglichkeiten. Graustufen - die Mischung für Weiß von Dunkel (0) nach Hell (bis 256) - können dementsprechend in 256 Abstufungen gezeigt werden. Das farbige digitale Bild zeigt eine Mischung der drei Farbkanäle. Mathematisch gesehen handelt es sich um die Kombination dreier Zahlenwerte, jeweils zwischen 0 und 256. Daher können die Kanäle ebenso getrennt betrachtet werden. Durch Bildverarbeitung lässt sich das Bild zusätzlich über einen Mittelwert - aus den Farbkanälen ermittelt - darstellen. Das geschieht beispielsweise bei RGB-mean durch Addition der Farbkanäle und Division durch Drei.

Eine andere Möglichkeit besteht darin, die Kanäle anteilsmäßig zu einem einzigen Kanal zu vereinen, wie es bei NTSC Grauwertbildern geschieht (1). Neben der Darstellung durch das RGB-System wurde ebenfalls die Darstellung nach dem sogenannten NTSC-Standard in dieser Arbeit verwendet. Der NTSC-Standard wurde vom National Television Systems Committee entwickelt und auch nach diesem benannt. Der NTSC-Standard ist ein Standard zur Farbübertragung, welcher in den USA entwickelt wurde und etabliert ist. Die Entwicklung erfolgte parallel zu den europäischen Systemen und ist technisch unterschiedlich umgesetzt. Im NTSC-System wird der Mittelwert nicht ausschließlich

durch Addition der Farbkanäle und anschließende Division durch deren Anzahl errechnet, sondern unter Berücksichtigung der Farbanteile ermittelt. In IQM (H. Ahammer & development Team, Graz) (28) wird der Mittelwert nach NTSC-Luminance-Anteilen von Rot (29,9%), Grün (58,7%) und Blau (11,4%) dargestellt.

Ein Bildverarbeitungsprogramm - wie IQM - kann sich der mathematischen Struktur (beispielsweise gespeichert in Form der genannten 24 Bit Farbtabelle) bedienen, um Berechnungen und Manipulationen vorzunehmen. Es kann außerdem auf einzelne Punkte des Rasters zugreifen, Bildpunkte verändern und vergleichen bzw. Berechnungen durchführen und diese Daten danach darstellen. Mit einem Bildverarbeitungsprogramm können daher die, im Kapitel 2.2.3 bzw. 2.2.4 beschriebenen, Methoden der Fraktalanalyse umgesetzt werden.
Im Gegensatz zu einem Bildverarbeitungsprogramm könnte eine Software zur Bildbetrachtung das Bild zwar am Monitor präsentieren (Lesen und am Raster anordnen), sie würde jedoch nicht die Möglichkeiten für Berechnungen und Manipulationen bieten. IQM ist daher als spezielle Software zur Bildanalyse nötig (1).

2.2.2 Grundlagen zur Fraktalanalyse

Der Begriff Fraktal (lat. „fractus“ - dt. „zersplittert“) beruht auf der Beobachtung, dass die Teile eines zersplitterten Objektes verkleinerte Abbilder des ursprünglichen Objektes darstellen. Er wurde im Zuge der mathematischen Beschreibung von eben dieser Tatsache im Jahre 1975 von Mandelbrot etabliert und wird beispielsweise durch ein sogenanntes „Sierpinski Dreieck“ illustriert (29–31). Dieses ist in seiner Grundform gleichseitig. Es wird konstruiert, indem man die Seiten halbiert und die Mittelpunkte jeweils miteinander verbindet. Dies kann beliebig oft mit den daraufhin neu entstandenen Dreiecken wiederholt werden. Abbildung 11 zeigt ein Beispiel für ein Sierpinski Dreieck.



Abbildung 11: Ein Sierpinski Dreieck. Es veranschaulicht die Idee der Selbstähnlichkeit der Fraktale. Die enthaltenen verkleinerten Dreiecke sind Abbilder des beherbergenden größeren Dreiecks. Erstellt mit IQM.

Im Laufe der Zeit zeigte sich, dass dieses Phänomen in der Natur in vielen verschiedenen Varianten auftritt. Beispiele aus dem medizinischen Bereich sind die Anordnung von Blutgefäßen entlang des Bronchialbaums sowie die Verästelung von Nervenzellen (32).
Umgekehrt ist nicht jedes beliebige Bruchstück einer Sache zwingend ein Fraktal. In seinem Buch „Fractals and Chaos - Simplified for the Life Science“ beschreibt Liebovitch umfassend das Thema Fraktale und fasst die wichtigsten Eckpunkt zusammen (11). Um vom Begriff „Fraktal“ sprechen zu können, muss ein Objekt spezifische Eigenschaften aufweisen. Diese sind Selbstähnlichkeit (self similarity), Skalierbarkeit nach Auflösungsgrad (scaling relationship), Dimension (Dimension) und besondere statistische Eigenschaften (statistical properties).

2.2.2.1 Selbstähnlichkeit

Kaum ein Objekt erfüllt im klassischen Sinn die sogenannte „geometrische Selbstähnlichkeit“ dahingehend, dass alle kleinen Strukturen ganz exakt ihre beherbergende große Struktur darstellen (11). Dies trifft eigentlich nur auf mathematisch vordefinierte Objekte zu, z. B. auf das eben beschriebene „Sierpinski Dreieck“.
Als häufigere Variante der Selbstähnlichkeit - anzutreffen in vielen Formen in der Natur (Nervenzellen etc.) - gilt die sogenannte „statistische Selbstähnlichkeit“. Das bedeutet, es handelt sich nicht um eine verkleinerte exakte Kopie (wie innerhalb des Sierpinski Dreiecks), es besteht jedoch eine starke Ähnlichkeit.

Wenn Q(r) die gemessene Länge eines Objektes unter der Auflösung r ist und Q(ar) die Länge bei der Auflösung ar darstellt, dann muss ein konstantes k für deren Proportionalität existieren (11), es gilt $Q(ar) = k\,Q(r)$.

Darüber hinaus existiert Selbstähnlichkeit nicht nur in räumlichen, sondern ebenfalls in zeitlichen Zusammenhängen. Ein offener Ionenkanal in einer Zellmembran ist beispielsweise nicht tatsächlich konstant gleichmäßig offen. Das Wechselspiel von „offen“ und „weniger offen“ stellt über die Zeit ein Abbild von „grundsätzlich geschlossen“ und „grundsätzlich offen“ dar. Derartige fraktale Muster werden in weiten Gebieten der Elektrophysiologie beschrieben (32).

2.2.2.2 Skalierbarkeit

Die Skalierbarkeit trifft eine Aussage über die Größenverhältnisse selbstähnlicher Objekte zueinander (11). Größenverhältnisse werden durch den Begriff des „scaling relationship“ beschrieben, welches einen gemessenen Wert (z. B. eine Länge) in Abhängigkeit von der verwendeten Auflösung beschreibt.

Die klassische Beschreibung (11) erfolgt in der vollen Form mit der Gleichung für einen Messwert Q(r) bei der Auflösung r als $Q(r) = B\,r^b\,f[\log(r)/\log(a)]$. Konstanten sind dabei a, b und B. f ist periodisch, wobei gilt $f(x) = f(1+x)$.

Leichter und ausreichend genau ist als analoge Form das „Power-Law“ mit der Gleichung $Q(r) = B\,r^b$. B und b sind Konstanten, r steht für die Auflösung, Q(r) für die Messung bei eben dieser Auflösung.

Das Ergebnis (z. B. eine Länge) ändert sich mit der Auflösung, das Objekt wird dadurch jedoch nicht tatsächlich länger oder kürzer. Beispielsweise wäre im Falle einer Insel die Fläche endlich, der Umfang der Insel ließe sich aber je nach Grad der Auflösung gegen Unendlich hin beschreiben (11). Das Ergebnis (eine nicht lineare Funktion) lässt sich in einem doppellogarithmischen Plot darstellen. Durch die logarithmische Schreibweise kann eine nicht-lineare Funktion als eine Gerade dargestellt werden (33).

Diese Darstellung erfolgt äquivalent in IQM (siehe unten). Die Werte richten sich in diesem Beispiel entlang einer Gerade aus. Reihen sich Messwerte in Abhängigkeit der Auflösung entlang dieser Log-Log-Gerade, so ist dies charakteristisch für ein fraktales Gebilde. Abbildung 12 zeigt den Screenshot eines Log-Log-Plots in IQM. Frequenzen, die sich entlang einer solchen Log-Log-Gerade anordnen, lassen auf Fraktalität

schließen - analog findet man verschiedene Messwerte bei verschiedenen Auflösungen wie zuvor beschrieben. Die Punktwolke ordnet sich annähernd entlang einer Gerade an. Abweichungen stellen den kleinen Teil restlicher Frequenzen dar oder könnten theoretisch Hinweis auf das Fehlen von Monofraktalität sein (11). Die fraktale Dimension wird - wie in einem späteren Kapitel gezeigt - über die Steigung der Gerade berechnet.

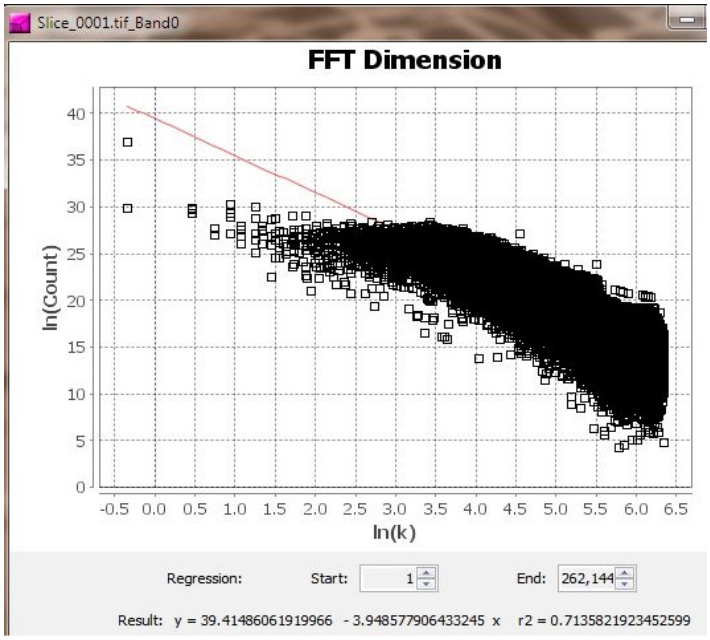

Abbildung 12: Log-Log-Plots in IQM, Screenshot.
Im Log-Log-Plot wird der Bereich der berechneten Frequenzen von k = 1 bis k = 262144 durch den entsprechenden Wert ln(k) der Häufigkeit seines Vorkommens ln(count) gegenübergestellt. Durch die entstehende Punktwolke lässt sich im Anschluss eine Gerade legen.

2.2.2.3 Dimension

Das quantitative Maß für die Selbstähnlichkeit ist die Dimension. Um diesen Zahlenwert zu ermitteln, existieren mehrere Ansätze. Je nach Ansatz wird die Dimension als fraktale Dimension, topologische Dimension oder „embedding dimension“ bezeichnet (11). Zusätzlich weist jede Dimension auf gewisse Eigenschaften hin und für alle drei Untergruppen existieren wieder mehrere mathematische Wege. Die daraus verwendeten Methoden zur Bestimmung der fraktalen Dimension - die Boxcounting-Methode und die schnelle Fourier-Transformation (engl. fast Fourier transformation, FFT) - werden später

separat beschrieben. Die topologische Dimension ist ein Maß für die Relationen im Objekt und wie einzelne Punkte miteinander in Verbindung stehen. Die gefundene Anordnung könnte eine Kante, eine Oberfläche oder ein Volumen repräsentieren. Die fraktale Dimension beschreibt, wie sehr ein Objekt einen Raum füllt. Dieser Raum kann eine Länge, eine Fläche oder ein Volumen sein. Die fraktale Dimension von topologisch zweidimensionalen Objekten ist immer größer als 2. Die fraktale Dimension von topologisch dreidimensionalen Objekten ist immer größer als 3. Die „embedding dimension“ gibt Auskunft über den Raum, den ein Objekt einnehmen kann. Das klassische Beispiel ist die Schnur: Sie kann einen dreidimensionalen Raum einnehmen als Knäuel oder abgerollt auf einer Fläche liegend einen zweidimensionalen Raum füllen (11).

2.2.2.4 Besondere statistische Eigenschaften

Statistik orientiert sich klassisch am Gauß'schen Verteilungsmuster der Glockenkurve (34). Bei fraktalen Gebilden treten jedoch einige davon abweichende Eigenschaften auf (11). Sie folgen sogenannten „stable distributions“: Während klassisch mit steigender Anzahl der Proben der Mittelwert genauer wird, zeigt sich bei einem Fraktal dessen Verschiebung gegen Null oder ins Unendliche. Dadurch lässt sich beispielsweise feststellen, ob etwa Schwarz-Weiß-Rauschen auf einem Fernsehschirm tatsächlich zufällig verteilt ist oder eine Fraktal darstellt. Würde sich nach mehreren Messungen der Mittelwert auf einen bestimmten Zahlenbereich einschränken, könnte man von Zufall ausgehen. Bei einer Verschiebung gegen Null oder Unendlich handelt es sich nicht um willkürliches Rauschen, sondern um eine fraktale Struktur. Varianz und Standardabweichung sind bei fraktalen Gebilden messbar und stets auf die Skalierung bezogen (auflösungsabhängige Werte im Log-Log-Plot) zu betrachten (11).

2.2.3 Boxcounting-Methode

Diese Methode verwendet ein Raster zur Ermittlung der fraktalen Dimension und lässt sich damit gut bei Rastergraphiken anwenden (11). Ein solches Raster ist auch Grundlage digitaler Bilder (siehe Kapitel Rastergraphik) und ein Zugriff (Lesen und Schreiben) ist durch entsprechende Software möglich (1).

Die Boxcounting-Methode bedient sich dabei einer zuvor gezeigten Eigenschaft der Fraktale - dem „scaling relationship“: Ein Messwert nimmt seine Größe in Abhängigkeit von der Auflösung (Feinheit des Rasters) an. Um die fraktale Dimension „d“ zu ermitteln, muss bei diesem Verfahren die Länge „r“ einer vordefinierten Box (Quadrat) gegeben sein sowie ein Wert, der aussagt, mit wie vielen Boxen „N(r)“ das gesuchte Objekt im Raster überdeckt werden kann. Abbildung 13 zeigt, wie ein Objekt von einem Raster abgedeckt wird, wobei das Objekt nicht in alle Boxen ragt (11).

Ein einzelnes Quadrat - über die gesamte Struktur gelegt - mit der Seitenlänge 1 (r=1) beinhaltet ein Objekt als solches, daher N=1.

Durch Halbieren der Seitenlängen (r=1/2) entstehen Viertel. N ist die Anzahl jener Viertel, in denen weiterhin ein Teil des Objektes enthalten ist (z. B. N = 3, wenn 3 von 4 Boxen noch einen Teil des Objektes beinhalten).

Die beiden Seitenlängen lassen sich weiter vierteln, achteln usw. - abermals wird abgezählt, in wie vielen der entstandenen Quadrate N(r) das Objekt noch enthalten ist.

Dieser Vorgang wird als Boxcounting bezeichnet.



Abbildung 13: Raster über einem Objekt. Abhängig von der Feinheit des Rasters (r=1/4 der Seitenlänge) kann das Objekt durch eine gewisse Anzahl von Boxen (n=11) abgedeckt werden. Aus Fractals and chaos simplified for the life sciences,Oxford University Press 1998 (11)

Auf diese Art entsteht eine Tabelle von Zahlenwerten für N(r) Boxen bei Seitenlänge r. Im Anschluss kommt die ebenfalls bereits besprochene Darstellbarkeit im Log-Log-Plot (Kapitel Fraktale Skalierbarkeit) zur Anwendung. Legt man eine Gerade durch die entstehende Punktwolke, stellt deren negative Steigung die fraktale Dimension d_{BOX} dar (11). Die formale Schreibweise lautet $d_{\text{BOX}} = \frac{\log(N_r)}{\log\left(\frac{1}{r}\right)} = -\frac{\log(N_r)}{\log(r)}$.

2.2.4 Schnelle Fourier-Transformation

Die schnelle Fourier-Transformation ist ein mathematisches Verfahren, um die grundlegenden Frequenzen von komplizierten Frequenzmustern (z. B. Stimme, Gesang) darzustellen (35). Sind diese grundlegenden Frequenzen durch die schnelle Fourier-Transformation ermittelt, können sie in ihrer Häufigkeit dargestellt werden. Dies erfolgt in Form eines Balkendiagramms. Dadurch wird das sogenannte Power-Spektrum des Frequenzmusters abgebildet.

Die Einheit der Frequenz ist das Hertz (Hz). 1 Hz bedeutet ein Ereignis - in der Akustik beispielsweise eine Schwingung - pro Sekunde. Stellt man nicht die Anzahl der Frequenzen in einem Balkendiagramm dar, sondern bildet eine Frequenz in einem Koordinatensystem ab (Abbildung 14), ist ersichtlich, dass höhere Frequenzen die x-Achse (Zeitachse) öfter schneiden, als niedrigere Frequenzen (33).

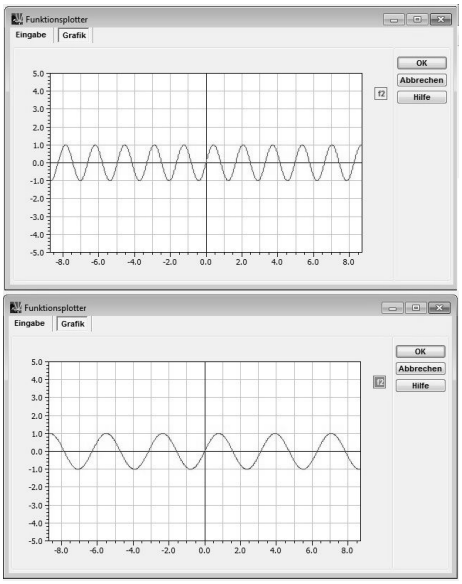

Abbildung 14: Vergleich zweier Frequenzen, Screenshot. Die Frequenz im oberen Plot schneidet die x-Achse öfters und ist größer, als die Frequenz im unteren Plot. Erstellt mit MatheAss v8.20 (Schultheiss, Wiesloch) (36).

Analog kann die schnelle Fourier-Transformation Bildpunkte mit entsprechenden Eigenschaften (hier der Grauwert) in entsprechenden Abständen als Frequenzen beschreiben - man spricht allgemein von der „Übertragung des Bildes in den Frequenzraum“. Der Frequenzraum entspricht dabei dem Power-Spektrum (37).

Zum Errechnen der fraktalen Dimension durch die schnelle Fourier-Transformation (engl. fast Fourier transformation, kurz FFT) wird ein Grauwertbild benötigt. Jeder Bildpunkt trägt dabei einen Wert bis 256 und je nach Abstand kann durch das erneute

Auftreten des Grauwertes eine Frequenz dargestellt werden. Das Grauwertbild zeigt in diesem Fall das Epithel der Cervix, beispielsweise in Abbildung 15.

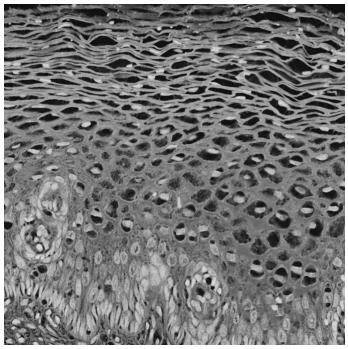

Abbildung 15: Grauwertbild (RGB-mean) eines Cervixepithels. Die fraktale Dimension kann im gezeigten Bild durch die FFT berechnet werden.

Die unterschiedlichen Grauwerte (Skala 0 bis 256, siehe Kapitel 2.2.1.3) kehren in jeder Zeile in verschiedenen Abständen wieder. Entlang einer Zeile im Raster des Bildes finden sich Grauwerte, die sich öfters wiederholen (hohe Frequenzen) und Grauwerte, die in größeren Abständen voneinander vorkommen (niedrige Frequenzen).

Das Bild wird zuerst als sog. Power-Spektrum dargestellt: Entlang der x- und y-Achse wird die schnelle Fourier-Transformation durchgeführt, woraufhin das Bild im Frequenzraum betrachtet werden kann (37). Im Power-Spektrum eines Bildes erscheinen im rechten oberen Bereich die höheren Frequenzen, die niedrigen Frequenzen erscheinen in der Mitte. Je öfter dabei eine Frequenz vorkommt, desto heller wird der Bereich dargestellt.
Das Power-Spektrum des Epithels aus Abbildung 15 wird in Abbildung 16 dargestellt. Das Beispielbild enthält viele niedrige Frequenzen: Die rechte obere Ecke ist dabei relativ dunkel, die Mitte erscheint hell.



Abbildung 16: Das Power-Spektrum eines Epithels. Das Zentrum erscheint hell. Dies ist immer dann der Fall, wenn vermehrt niedrige Frequenzen vorkommen.

Abbildung 16 lässt sich in ein Koordinatensystem projizieren und erscheint dort als Punktwolke, wie in Kapitel 2.2.2.2 beschrieben. Legt man hierdurch eine Gerade, errechnet sich die fraktale Dimension als $d_{FFT}=(8-b)/2$, wobei b die Steigung der Gerade ist. Dies kann durch ein Bildverarbeitungsprogramm wie in Abbildung 12 dargestellt

werden. Wurde die fraktale Dimension auf diese Art ermittelt, heißt sie auch fast-Fourier-Dimension (11).

2.3 Durchführung der Digitalisierung und Bildverarbeitung

2.3.1 Scannen und Extrahieren

Die Histologie auf einem Objektträger kann mit Scannern, wie sie in Büros und Privathaushalten oftmals verwendet werden, nicht sinnvoll digitalisiert werden - selbst bei höchsten Auflösungen würde noch immer die passende Vergrößerung fehlen. Eine Vergrößerung am Bildschirm wäre (siehe Kapitel Rastergraphik) zur wissenschaftlichen Arbeit nicht geeignet (1). Die gestellte Aufgabe lässt sich nur mit einem Scanner bewältigen, welcher gleichzeitig als Mikroskop fungiert und die histologischen Schnitte in geeigneter Vergrößerung scannen kann. Ein solches Gerät ist das Scan Scope T3 (Aperio, Oxford) (2). Durch eine 20- oder 40-fache Optik werden die Bilder in 24 Bit abgelegt. Die Auflösung in der 20-fachen Vergrößerung beträgt 50000 *pix/inch* und in der 40-fachen Vergrößerung 100000 pix/inch. Die Bilder werden nach dem Scannen zuerst als Aperio-spezifische SVS-Dateien abgelegt und müssen für die Verarbeitung erst mit der herkömmlichen TIFF-Endung als allgemein zugängliches TIFF-Format gespeichert werden. Dazu wurde der ImageScope Viewer (Aperio, Oxford) (2) verwendet.

Abbildung 17 zeigt das Hauptfenster des ImageScope Viewer. Links wird eine Liste der geladenen Dateien angezeigt und ein Wechsel zwischen mehreren Dateien ist möglich (hier exemplarisch nur eine einzelne Datei). In der rechten oberen Ecke befindet sich die Übersicht über das derzeit ausgewählte Bild - in ihr kann selektiv und zügig zwischen verschiedenen Orten in einem Bild gewechselt werden. Diese erscheinen ohne Verzögerung in der gewünschten Vergrößerung.

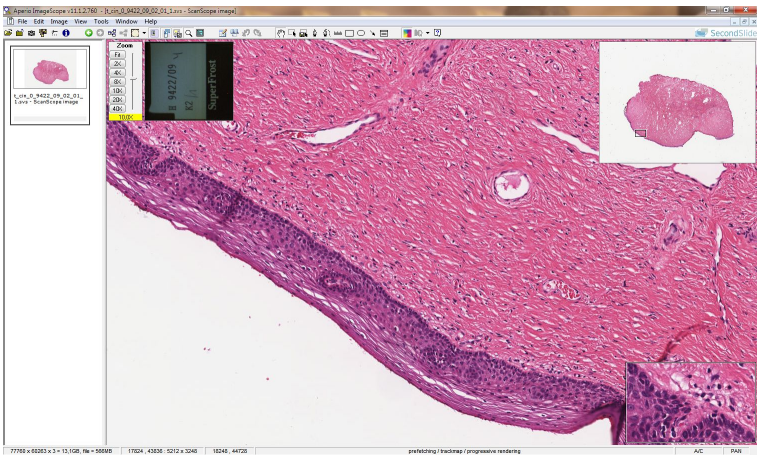

Abbildung 17: Hauptfenster des ImageScope Viewer, Screenshot. Die Ansicht wurde auf eine Region mit Epithel bewegt.

Zoom und Identifikation der Histologie: Im Hauptfenster lassen sich in der linken oberen Ecke verschiedene Vergrößerungen wählen (Zoom-Option in Abbildung 18). Jener Rand des Objektträgers, welcher die Histologie identifiziert, wurde ebenfalls aufgenommen. Er ist gleich neben der Zoom-Option dargestellt.

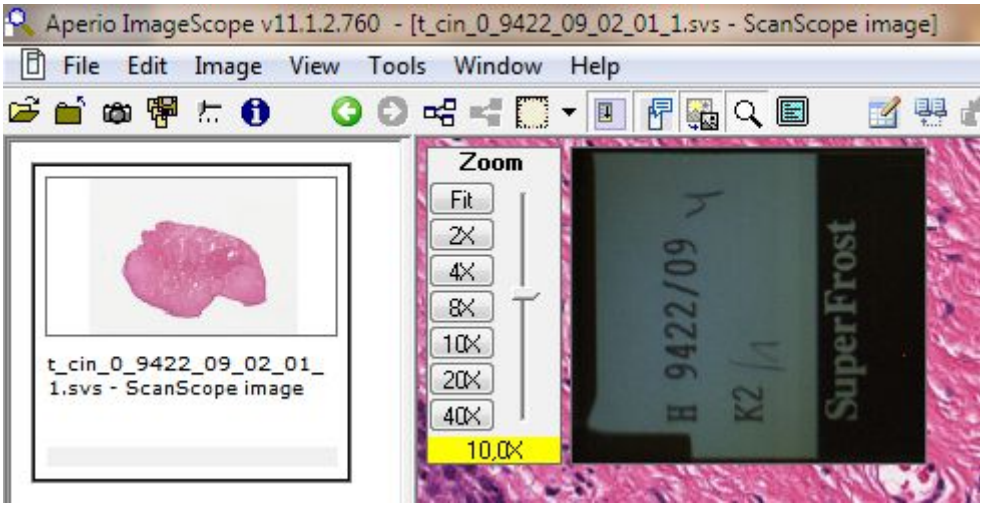

Abbildung 18: Vergrößerungsstufen im ImageScope Viewer, Screenshot. Optionale Vergrößerungen und Identifikation des Objektträgers sind während der gesamten Arbeit am Bildschirm sichtbar.

Die Speicherung erfolgt als sog. Bildpyramide. Jene Aufnahme des Objektes, welche die höchste Auflösung besitzt, befindet sich an der Basis. Aufnahmen mit geringerem Auflösungsgrad werden als sog. Ebenen zusätzlich als eigene Bilder in der gleichen Datei gespeichert (1,2). Dadurch sind mehrere „Original-Varianten“ in einer Datei verfügbar. Zusätzlich kann das Bild dadurch schneller auf einem Computer angezeigt werden, da ein kleineres Abbild („Thumbnail“ genannt) weniger Rechenleistung zur Darstellung benötigt. Alternativ müsste jedes Mal - beispielsweise bei jeder Vorschau auf dem Desktop - das gewünschte Bild zuerst rechenintensiv verkleinert werden.

Die Dateieigenschaften, „Image Information“ der SVS-Datei, zeigt die Software in einem separaten Fenster. Dabei werden auch Informationen über die genaue Beschaffenheit der Bildpyramide angegeben. Neben der Aufnahme mit maximaler Auflösung (Base), wurden im Beispiel aus Abbildung 19 noch weitere Ebenen (Level und Thumbnail) mit geringeren Auflösungen (hier im Verhältnis 4:1, 16:1 und 78:1) gespeichert.

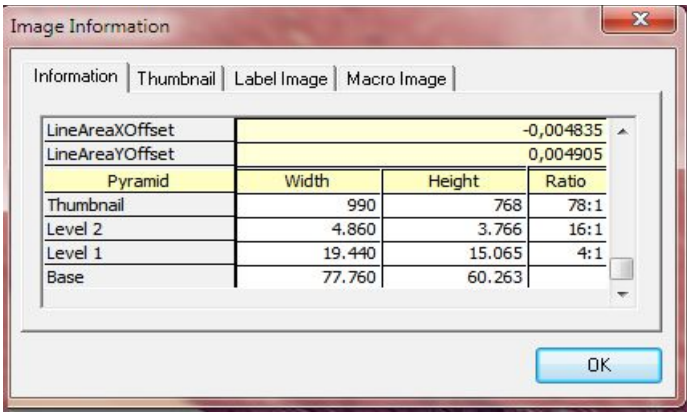

Abbildung 19: „Image Information“ einer Bilddatei, Screenshot. Die Bildpyramide besteht in diesem Beispiel aus vier Schichten: Basis, Level 1, Level 2 und dem Thumbnail als kleinstes Bild.

Um für eine Bildanalyse einen interessanten Bereich isolieren zu können und als eigene TIFF-Datei ablegen zu können, muss man zuerst die gewünschte Region in der SVS-Datei markieren, das TIFF-Format auswählen sowie Speicherort und Abmessungen des neuen Bildes festlegen. Abbildung 20 zeigt einen Auswahlbereich mit Epithel. Die Abmessungen wurden für diese Arbeit auf einen konstanten Wert voreingestellt, um bei gleichbleibender 40-facher Vergrößerung vergleichbares Bildmaterial zu erhalten. Standardmäßig wurde ein Bereich von 1024 x 1024 Pixel als Farbbild (Kanäle Rot, Grün, Blau) ausgewählt.

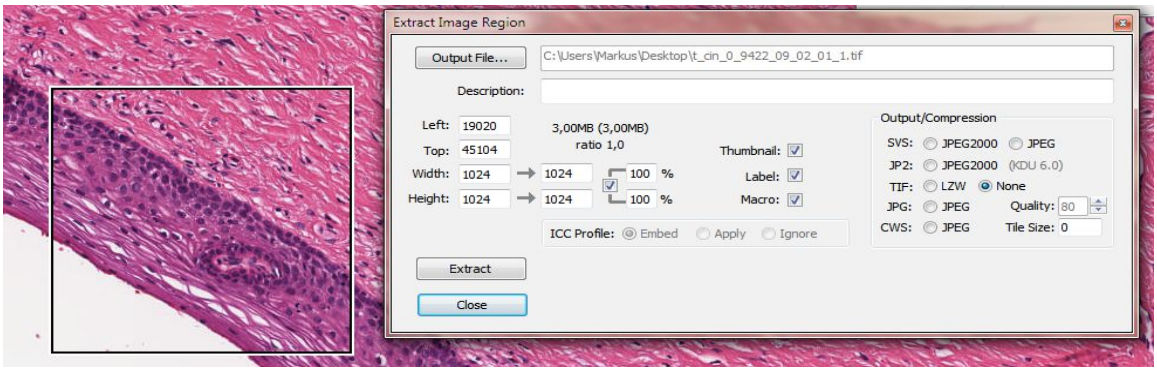

Abbildung 20: Extrahieren eines Bildbereiches mittels ImageScope Viewer, Screenshot. Links ein ausgewählter Bereich im Rahmen, rechts das Dialogfenster zum Extrahieren der Region.

Zusammengefasst wurde bisher beschrieben, wie im Rahmen der Krebsvorsorge Histologien entnommen werden. Diese werden zur weiteren Bewertung auf Objektträgern fixiert und mit der H&E-Färbung dargestellt. Dies geschieht standardmäßig in der klinischen Routine.

Für diese Arbeit wurden einige dieser Objektträger mit einem professionellen Scanner eingescannt. Anschließend wurden mit der entsprechenden Scannersoftware Bereiche zur Analyse extrahiert.

Das Zwischenresultat sind Bilder von vordefinierter Größe und Auflösung. Sie zeigen pathologische Epithelausschnitte in den Graden CIN 1 bis 3 oder unauffälliges Epithel. Die Zuordnungen wurden von Prof. Moinfar auf Richtigkeit überprüft. Um die entstandenen Aufnahmen strukturiert verwalten zu können, wurde dem automatisierten Dateinamen der Originaldatei jeweils der enthaltene CIN-Grad (bzw. ein Kürzel zur Kennzeichnung von unauff. Epithel) hinzugefügt. Im Folgenden wird das Errechnen der fraktalen Dimension mit Hilfe der Bildverarbeitungssoftware IQM beschrieben.

2.3.2 Digitale Bildverarbeitung in IQM

Zur Bildverarbeitung wurde die Software „Interactive Quantitative Morphology“ - kurz IQM genannt - in der Version 2 verwendet. Im Gegensatz zu einem Bildbetrachter „Viewer“ ist es mit IQM möglich, die mathematische Struktur des Bildes bzw. der Datei für Berechnungen zu nutzen (1,28). Vorteilhaft ist dabei die Option, dass ganze Bildserien berechnet werden können. Die Ergebnisse werden entweder als Tabelle ausgegeben oder erscheinen als neue Bildserie. Die neu berechnete Bildserie wird separat von den Originalbildern gespeichert und weiter bearbeitet. Eine Manipulation am originalen Material unterbleibt dadurch.

Abbildung 21 zeigt das Hauptfenster von IQM mit einer Bildserie. Eine komplette Serie an Bildern kann zur Analyse in den Speicher geladen werden (linker Bildrand). Man kann zusätzlich auf mehrere Serien gleichzeitig zugreifen (unterer Bildrand). Die Bildverarbeitung erfolgte in dieser Arbeit ausschließlich in IQM.

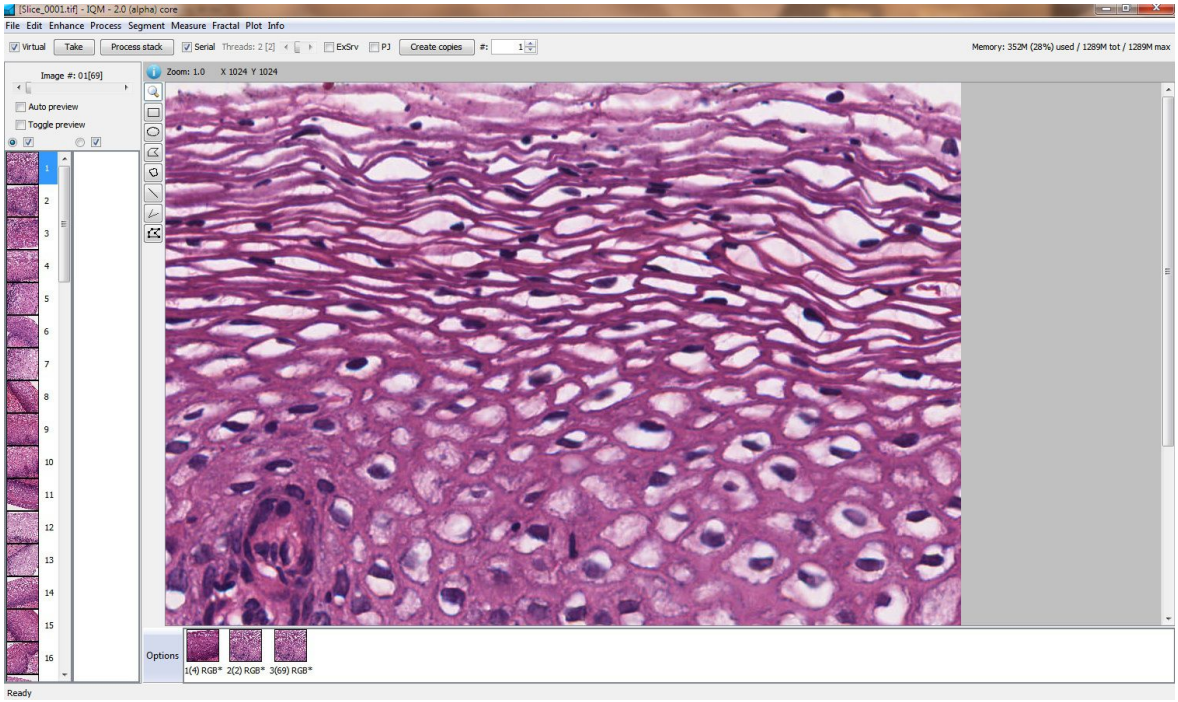

Abbildung 21: Das Hauptfenster von IQM, Screenshot. Es kann auf Bildserien (Bildränder auf der linken und unteren Seite) und Einzelbilder direkt zugegriffen werden.

2.3.2.1 Bestimmen der fraktalen Dimension mittels FFT

Die fraktale Dimension wurde nach Durchlaufen mehrerer Arbeitsschritte ermittelt.

Im ersten Schritt wurde die gesamte Bildserie aller Epithelien in Reihenfolge der Dateinamen aus einem Ordner geladen, wobei die Dateinamen sowohl eine Kennzeichnung zur Gruppierung (für CIN 1 bis 3 bzw. unauff. Epithel) als auch die Identifikationsnummer des Objektträgers beinhalten.

Jedes Bild der Serie enthält ein Epithel, welches unter Aufsicht von Prof. Moinfar den CIN-Graden 1 bis 3 bzw. der Gruppe „unauffälliges Epithel“ zugeordnet wurde. Die Bilder sind jeweils 1024 x 1024 Pixel groß und in RGB als Farbbild aufgenommen.

Wie Abbildung 22 zeigt, variiert die Menge des Epithels deutlich zwischen den Bildern. Andere Strukturen, wie darunter liegende Zellschichten oder teilweise der freie Objektträger, kommen in unterschiedlichem Ausmaß vor.

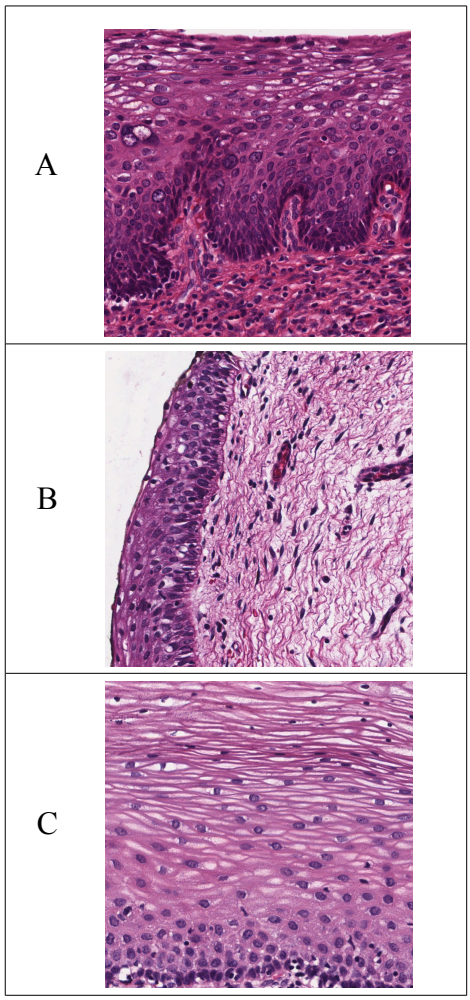

Abbildung 22: Bilder mit unterschiedlichem Gehalt an Epithel. Alle Histologien enthalten unterschiedlich viel Epithel. A: Eine Histologie mit durchschnittlich viel Epithel (¼ bis ¾ des Bildes), B: Eine Histologie mit wenig Epithel (weniger als ¼ des Bildes), C: Eine Histologie mit viel Epithel (über ¾ des Bildes).

Die Präparate in H&E-Färbung erscheinen farbig und nutzen die Kanäle Rot, Grün und Blau. Was optisch bunt erscheint ist mathematisch nicht eine einzige Farbskala, sondern das Zusammenwirken dieser Grundfarben (1,15). Um das Bild mathematisch weiter zu verarbeiten, kann man sowohl jeden Kanal für sich in IQM berechnen lassen als auch die Kanäle zusammen führen und die entstehenden Mittelwerte verwenden.

Zuerst wurden alle Bilder jeweils isoliert im Rotkanal, Grünkanal und Blaukanal dargestellt. Zusätzlich wurden RGB-mean Bilder und NTSC Grauwertbilder erzeugt. Die entsprechenden Umwandlungen erfolgten in IQM jeweils automatisiert für die ganze Bildserie. Abbildung 23 zeigt IQM beim Konvertieren der Bilder. Über das Dialogfenster auf der rechten Seite können die Bilder in RGB-mean und NTSC Grauwertbilder umgewandelt werden. Das Extrahieren der einzelnen Kanäle Rot, Grün und Blau ist ebenfalls über dieses Dialogfenster möglich. Als Resultat entstehen jeweils Serien von Grauwertbildern, die separat gespeichert, bearbeitet und berechnet werden können.

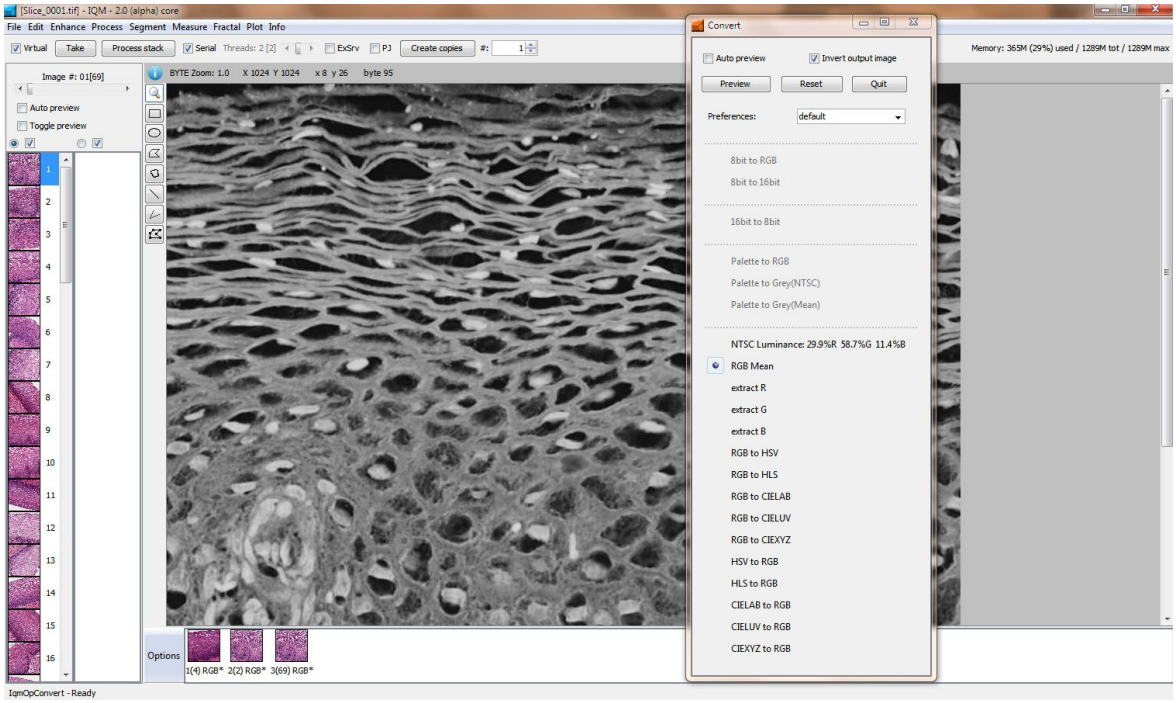

Abbildung 23: Konvertieren von Bildserien in IQM, Screenshot. Über ein Dialogfenster können in IQM sowohl einzelne Farbkanäle isoliert dargestellt werden als auch Mittelwerte gebildet werden.

Die entstandenen Serien von Grauwertbildern wurden zur Fraktalanalyse verwendet. Den notwendigen Informationsgehalt für die Mustererkennung stellten dabei die jeweiligen Helligkeitsgrade der einzelnen Bildpunkte dar. Jedes Bild wurde dahingehend invertiert, dass die potenziell pathologischen Strukturen (besonders die Zellkerne) hell erscheinen. Die Eigenschaft „hell“ bedeutet mathematisch einen hohen Zahlenwert (siehe Graustufen im Kapitel 2.2.1.3) und liefert dadurch den notwendigen Informationsgehalt, um ein Muster erkennen zu können.

Die entstandenen Serien von Grauwertbildern wurden jeweils einzeln und komplett geöffnet. Danach erfolgte die Fraktalanalyse zum Ermitteln der d_{FFT} in jedem Fall nach dem selben beschriebenen Vorgehen: Im Menü von IQM wurde über den Menüpfad „Fractal“ und „FFT dimension“ (später analog „BOX dimension“ zur Ermittlung der d_{BOX}) der Befehl zum Ermitteln der fraktalen Dimension durch die FFT gegeben. Jede Analyse erfolgte im Frequenzbereich von $k = 1$ bis 65, wodurch sich der Rechenvorgang beschleunigen ließ und informationsarme Frequenzen ausgeschlossen werden konnten. Die Software berechnete die Werte für d_{FFT} und d_{BOX} durchgehend automatisiert für die gesamte Bildserie.

Nach Abschluss der Analyse zeigt IQM eine zusammenfassende Tabelle. Sie enthält die Dateinamen aller Bilder und zeigt dazu die jeweils errechnete fraktale Dimension an. Optional kann zusätzlich der jeweilige Log-Log-Plot (siehe Kapitel Schnelle Fourier-Transformation) ausgegeben werden. Abbildung 24 zeigt IQM nach Berechnen der fraktalen Dimension eines Beispielbildes. Zentral wird der Log-Log-Plot gezeigt, in der rechten oberen Ecke ist die dazugehörige Tabelle sichtbar, sie enthält die berechnete fraktale Dimension und den Dateinamen. Die Tabelle zeigt hier nur eine Zeile, da nur ein einzelnes Bild exemplarisch berechnet wurde.

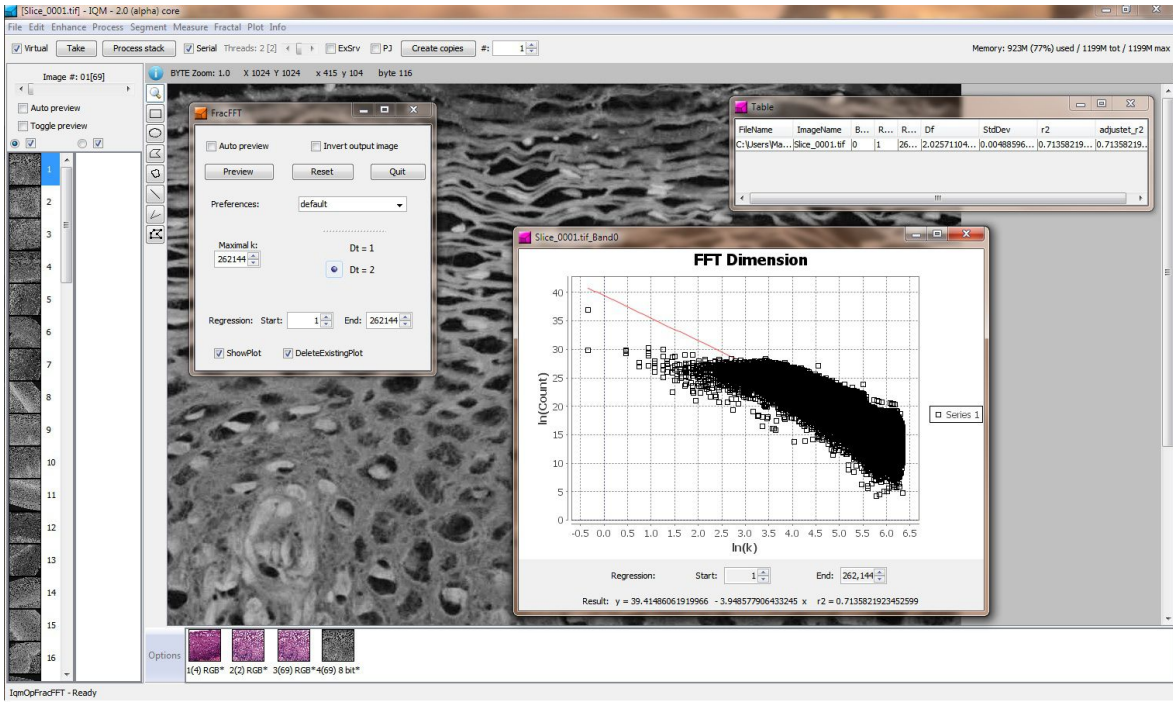

Abbildung 24: Berechnen der fraktalen Dimension mittels IQM, Screenshot. Darstellung von Log-Log-Plot und Tabelle nach Berechnen der fraktalen Dimension.

2.3.2.1.1 Statistik

Die in IQM generierten Tabellen - jeweils einzeln für die Kanäle Rot, Grün, Blau, bzw. RGB-mean Bilder und NTSC Grauwertbilder - wurden in OpenOffice (The Apache Software Foundation, USA) (38) zusammengeführt und zur folgenden statistischen Auswertung gruppiert. Dabei wurden die Gruppen CIN 1 bis 3 und die Gruppe „unauffälliges Epithel“ gebildet. Stammten in einer Gruppe mehrere Bilder aus dem Epithel des gleichen Patienten (beispielsweise 2 oder 3 Regionen der Kategorie CIN 3 an verschiedenen Epithelstellen), so wurde der Median gebildet.

Die jeweilige Tabelle wurde in SPSS 20 (IBM, USA) (39) importiert. Dort folgten der Kolmogorov-Smirnov-Test auf Normalverteilung, der ANOVA-Test auf Signifikanzen und der Tukey HSD-Test als post hoc Test zwischen den Graden CIN 1, CIN 2, CIN 3 bzw. unauffälligem Epithel. Als Signifikanzniveau wurde $p < 0{,}05$ angenommen. Als hoch signifikant gelten Werte von $p \leq 0{,}01$. Die Ergebnisse wurden als Tabellen ausgegeben bzw. in Form von Boxplots visualisiert. Das bewertete Bildmaterial umfasst 8 Bilder der Kategorie CIN 1, 6 Bilder der Kategorie CIN 2, 17 Bilder der Kategorie CIN 3 und 15 Bilder von gesundem Epithel. Insgesamt wurden 46 Bilder ausgewertet. Zusätzliche statistische Detailergebnisse, die in den Kapiteln Ergebnisse und Diskussion nicht besprochen werden, befinden sich im Anhang der Arbeit.

2.3.2.2 Bestimmen der fraktalen Dimension nach Modifikation des Bildmaterials

2.3.2.2.1 Modifikation der Analyse mittels FFT

Die Modifikation erfolgte nach Identifikation eines optimalen Grauwertbereiches. Dazu wurden alle Bilder, wie bereits beschrieben, als Serie in IQM geöffnet und in die Darstellung RGB-mean konvertiert. Die Bilder wurden dahingehend invertiert, dass der Hintergrund dunkel erscheint, während die Zellkerne hell dargestellt werden. Die Identifikation des gewünschten Grauwertbereiches erfolgte durch Darstellung der Grauwerte im Histogramm. Abbildung 25 zeigt die Verteilung der Grauwerte in RGB-mean unter Berücksichtigung des gesamten Bildmaterials. Dadurch wurde ein besonders informationsarmer Bereich erkannt und als Modifikation vor der Neuberechnung wurden alle Grauwerte unter 54 verworfen. Die Berechnung erfolgte wie zuvor beschrieben.

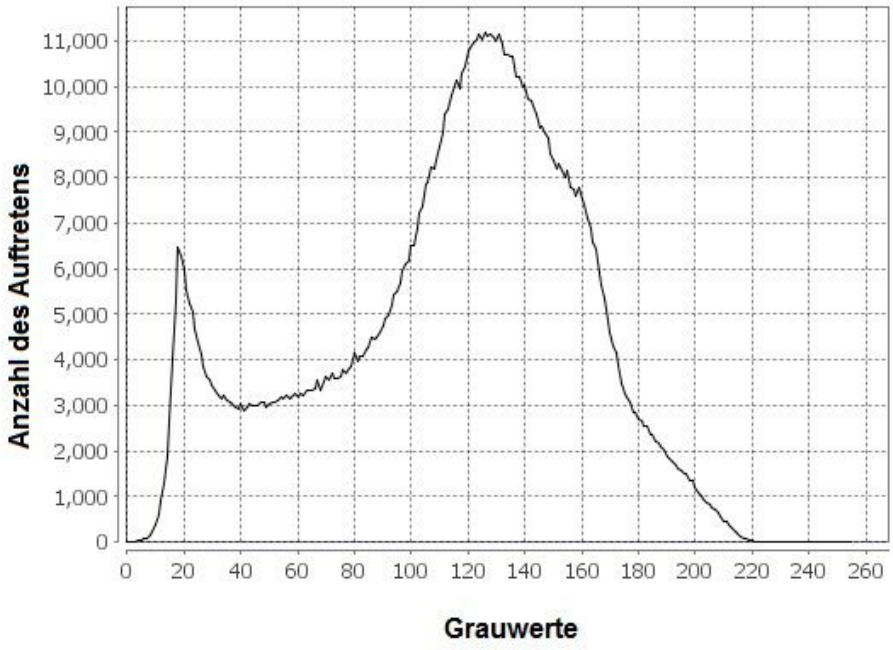

Abbildung 25: Anzahl des Auftretens unterschiedlicher Grauwerte, dargestellt als Histogramm. Vor der Modifikation des Bildmaterials zeigten sich vermehrt Grauwerte im Bereich unter 54. Das Histogramm wurde durch IQM ermittelt.

Bei der statistischen Auswertung wurde analog zu Kapitel 2.3.2.1.1 vorgegangen.

2.3.2.2.2 Modifikation zur Analyse durch die Boxcounting-Methode

Für die Boxcounting-Methode wurde ein rein binäres Schwarz-Weiß-Bild erzeugt, wobei die Kerne weiß, alle anderen Strukturen jedoch schwarz erscheinen sollten. Der passende Farbkanal wurde durch eine Gegenüberstellung der relativen RGB Anteile identifiziert. Die Kerne wurden im Blaukanal optimal dargestellt. Im ersten Arbeitsschritt wurden die originalen Farbbilder der isolierten Epithelausschnitte wie bereits beschrieben als komplette Serie in IQM geöffnet, eine Trennung nach Kanälen erfolgte dabei nicht. Die erste Modifikation erfolgte über den Blaukanal. Dieser wurde zuvor durch eine Gegenüberstellung der relativen RGB-Anteile im Bild als besonders geeignet für die Darstellung von Zellkernen identifiziert, wie das Beispiel in Abbildung 26 zeigt. Als Modifikation wurden alle Werte ab einer Ratio von 41 als Blau angenommen. Zusätzlich wurde Blau als Weiß angenommen und alle anderen Werte auf Schwarz gesetzt. Dadurch entstand ein rein binäres Schwarz-Weiß-Bild.

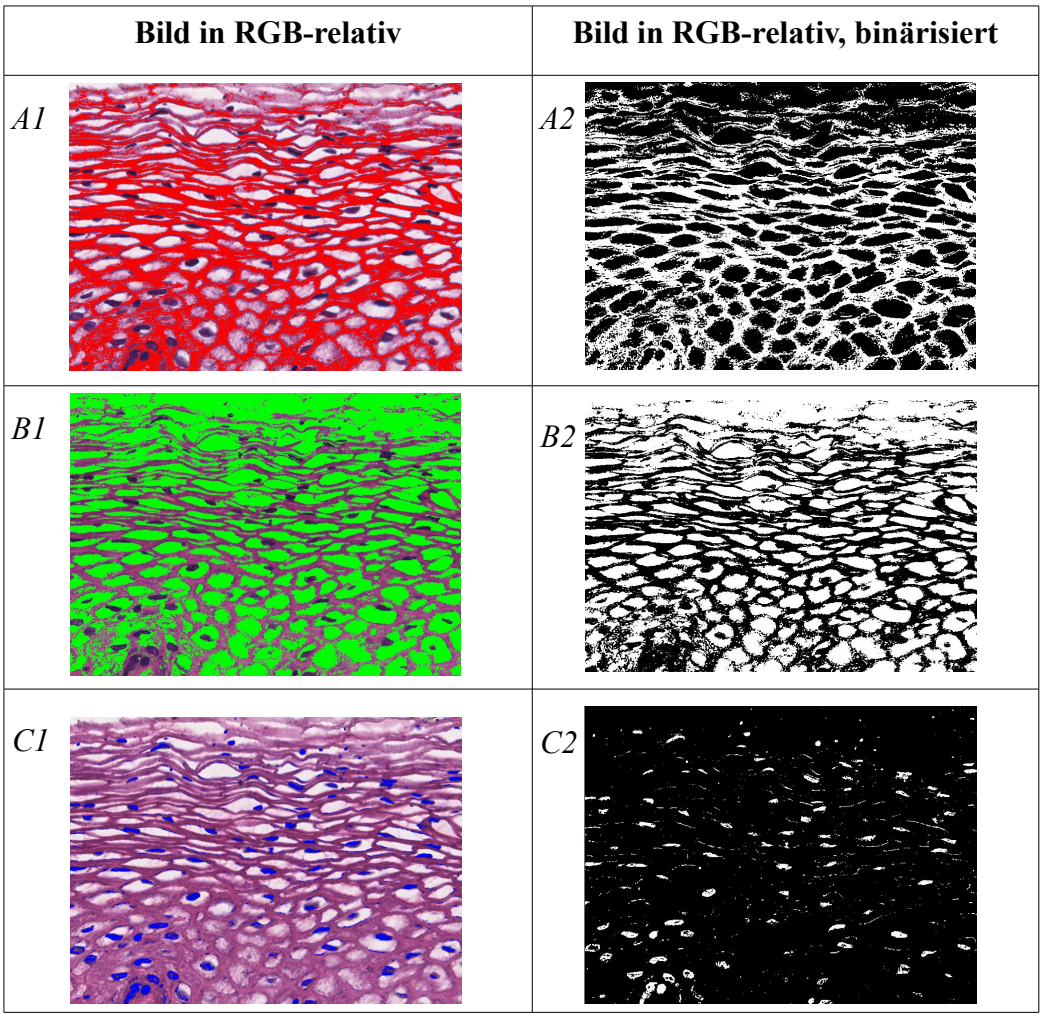

Abbildung 26: Gegenüberstellung der Farbkanäle am Epithel eines Beispielbildes.
A1: Rot anteilig hervorgehoben. A2: Rot anteilig hervorgehoben und dargestellt als Weiß in einem Schwarz-Weiß-Bild.
B1: Grün anteilig hervorgehoben. B2: Grün anteilig hervorgehoben und dargestellt als Weiß in einem Schwarz-Weiß-Bild.
C1: Blau anteilig hervorgehoben. C2: Blau anteilig hervorgehoben und dargestellt als Weiß in einem Schwarz-Weiß-Bild.
Wird Blau anteilig hervorgehoben (Bild C1), lassen sich die Zellkerne besonders deutlich im binärisierten Bild (Bild C2) darstellen.

Anschließend wurden sog. „Blobs“ (engl. Flecken / Kleckse / Patzer) entfernt. Blobs sind Reste - in diesem Fall blaue Anteile in einem Farbbild - die nicht zu einer Struktur (hier dem Zellkern) gezählt werden sollen. Sie wurden durch Fehlen benachbarter Bildpunkte identifiziert (28). Abbildung 27 zeigt, wie Blobs im Gegensatz zu Zellkernen aussehen. Abbildung 28 zeigt, wie die Zellkerne im Bild durch Löschen der Blobs noch deutlicher hervortreten.



Abbildung 27: Modifiziertes Bild mit Blobs. Blobs wurden zur Veranschaulichung im Schwarz-Weiß-Bild mit Pfeilen markiert.

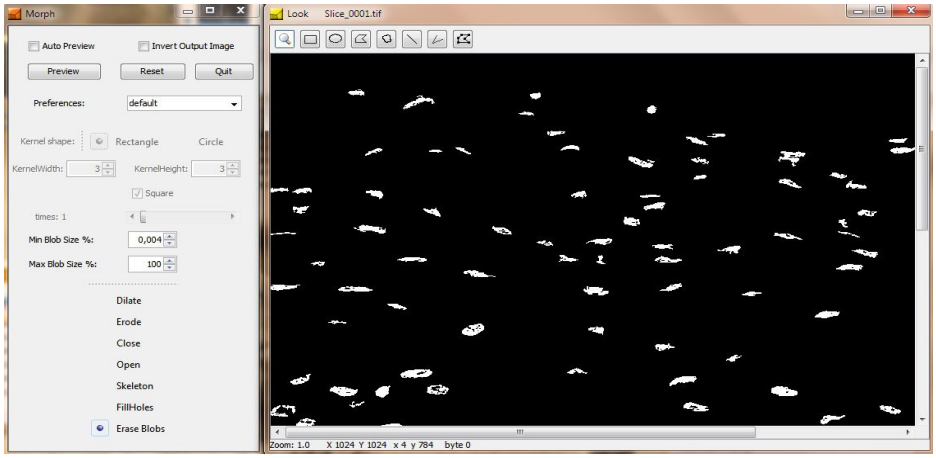

Abbildung 28: Modifiziertes Bild ohne Blobs. Die Darstellung der Kerne nach Löschen der Blobs ist verbessert.

Danach wurde die fraktale Dimension mittels Boxcounting-Methode ermittelt. Die Ausgabe der Ergebnisse erfolgte für das modifizierte Bildmaterial - wie zuvor beschrieben - ebenfalls in Form einer Tabelle.

Bei der statistischen Auswertung wurde analog zum Kapitel 2.3.2.1.1 vorgegangen. Zusätzlich wurde in high-grade Neoplasien (CIN 2 und 3) und low-grade Neoplasien CIN 1) gruppiert. In einer separat dargestellten Variante wurden Bilder mit unauffälligem Epithel, aufgrund einer spezifischen Fragestellung, ebenfalls den low-grade Neoplasien zugeordnet.

Eine Confusion Matrix wurde für sämtliche Sortierungen gebildet, um die errechneten Resultate mit der Bewertung durch Prof. Moinfar zu vergleichen.

3 Ergebnisse

3.1 Ergebnisse der nicht modifizierten Originale

3.1.1 Ergebnisse der RGB-mean Bilder

Die Auswertung der RGB-mean Bilder ergibt für die fast-Fourier-Dimension d_{FFT} Werte zwischen 2,0952 (CIN 1) und 3,2055 (CIN 1). Die Proben sind normal verteilt. Signifikante Unterschiede zwischen den Gruppen treten nicht auf, siehe Abbildung 29. Hinsichtlich der Mediane lässt sich der Trend erkennen, dass d_{FFT} mit höherem CIN-Grad steigt, wie Abbildung 30 zeigt. Der Median liegt bei 2,5266 in der Gruppe mit unauffälligem Epithel gegenüber 2,6806 in der Gruppe CIN 3.

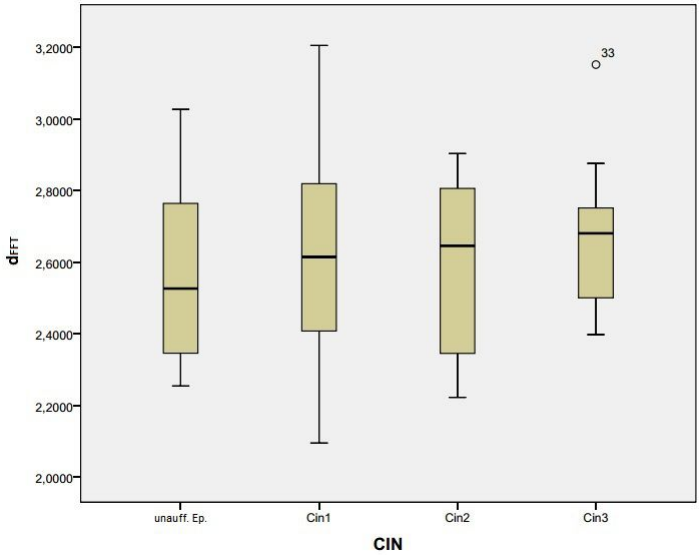

Abbildung 29: Boxplot: d_{FFT} nach CIN-Gruppen bei RGB-mean Bildern. Für RGB-mean Bilder ergeben sich keine signifikanten Unterschiede in der fraktalen Dimension d_{FFT} zwischen den CIN-Graden.

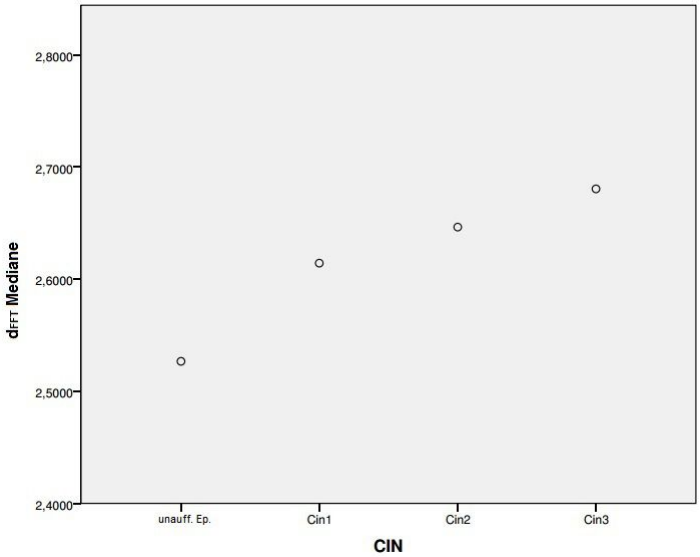

Abbildung 30: Nähere Darstellung der Mediane aus Abbildung 29. Mit zunehmendem CIN-Grad steigen die Mediane deutlich an.

3.1.2 Ergebnisse der NTSC Grauwertbilder

Für d_{FFT} der NTSC Grauwertbilder wurden Werte zwischen 2,0661 (CIN 1) und 3,4054 (CIN 1) errechnet. Bei normal verteilten Proben zeigen sich keine signifikanten Unterschiede. Mit höherem CIN-Grad steigt d_{FFT} ähnlich verlaufend wie bei den RGB-mean Bildern, siehe Abbildung 31. Der Median der Gruppe mit unauff. Epithel liegt bei 2,5313. Der Median der Gruppe CIN 3 liegt bei 2,7077.

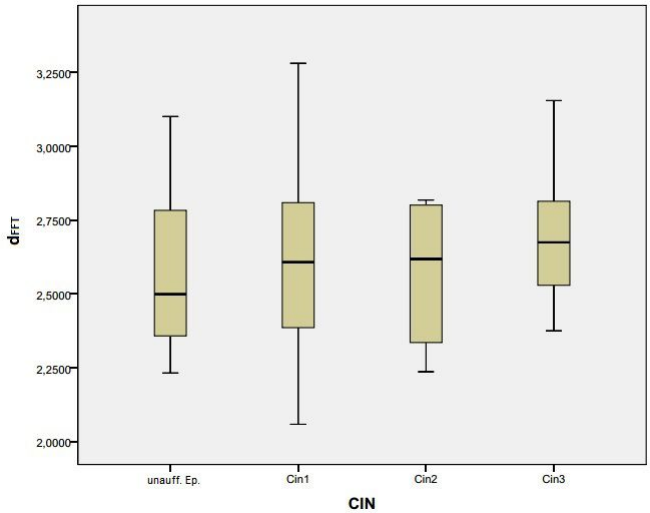

Abbildung 31: Boxplot: d_{FFT} nach CIN-Gruppen bei NTSC Grauwertbildern. Die fraktale Dimension der Mediane steigt mit steigendem CIN-Grad an. Signifikante Unterschiede zwischen den CIN-Gruppen zeigen sich jedoch nicht.

3.1.3 Ergebnisse für Bilder der Kanäle Rot, Grün und Blau

In den einzelnen Kanälen Rot, Grün und Blau ergeben sich für d_{FFT} Werte zwischen 2,0432 (CIN 1 im grünen Kanal) und 3,4071 (CIN 1 im grünen Kanal). Abermals treten keine signifikanten Unterschiede zwischen den CIN-Gruppen auf. Der Trend, dass die Mediane mit steigendem CIN-Grad ebenfalls ansteigen, bestätigt sich im Kern-repräsentierenden Blaukanal und zusätzlich im Kanal Grün. Abbildung 32 zeigt den Boxplot des Blaukanals und den Trend zu steigenden Medianen. Im Blaukanal liegt der Median bei 2,5341 in der Gruppe mit unauff. Epithel gegenüber 2,6975 in der Gruppe CIN 3.

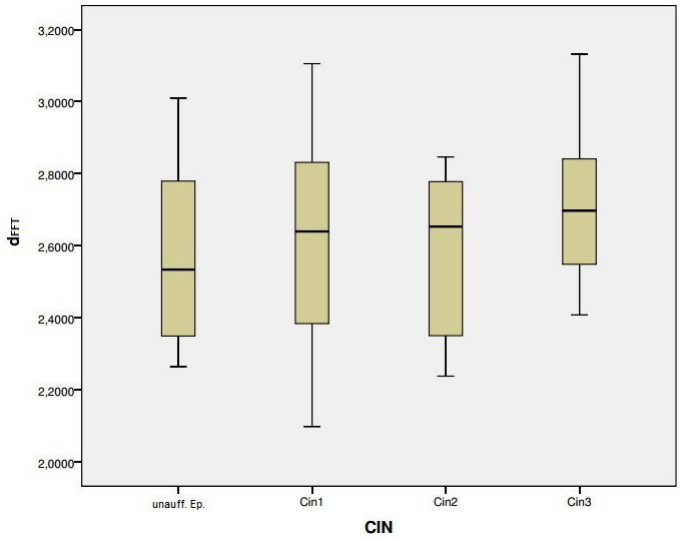

Abbildung 32: Boxplot: d_{FFT} nach CIN-Gruppen im Blaukanal. In der Darstellung des Blaukanals zeigen sich keine signifikanten Unterschiede für d_{FFT} zwischen den CIN-Graden. Mit zunehmendem CIN-Grad steigen die Mediane an.

Allgemein finden sich bei RGB-mean Bildern, NTSC Grauwertbildern und auch in den einzelnen Farbkanälen keine signifikanten Unterschiede in der fraktalen Dimension d_{FFT} zwischen den CIN-Gruppen. Auffällig ist das mehrmals beobachtete Ansteigen der Mediane mit steigendem CIN-Grad, während unauffälliges Epithel stets den geringsten Medianwert zeigt.

3.2 Ergebnisse der modifizierten Bilder

3.2.1 Ergebnisse nach Modifikation für die FFT durch Verwerfen aller Grauwerte unter 54

3.2.1.1 Ergebnisse der Bilder in RGB-mean

In der Auswertung der RGB-mean Bilder nimmt d_{FFT} nach einer Modifikation (Löschen aller Grauwerte unter 54) Werte zwischen 2,0969 (CIN 1) und 3,3785 (CIN 1) an. Alle Proben sind normal verteilt und zwischen den CIN-Graden zeigen sich keine signifikanten Unterschiede, siehe Abbildung 33. Der Median liegt bei 2,5285 in der Gruppe mit unauff. Epithel gegenüber 2,7564 in der Gruppe CIN 3. Der Trend zu steigenden Medianwerten mit steigendem CIN-Grad zeigt sich verstärkt und deutlicher, als bei den nicht modifizierten Originalen, wie Abbildung 34 zeigt.

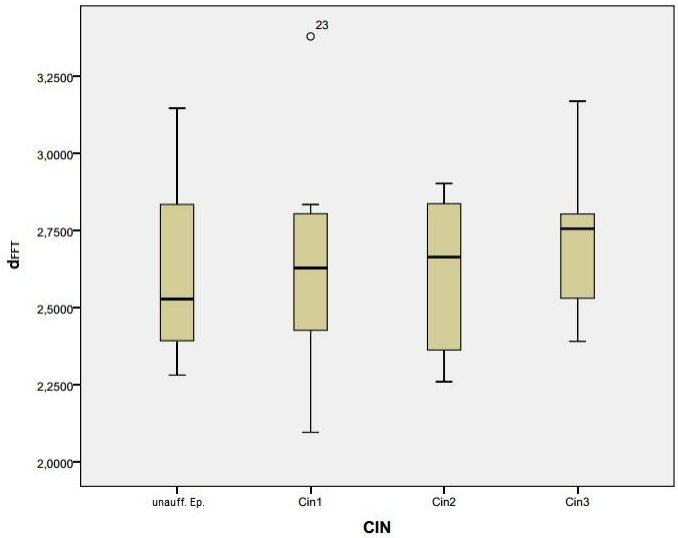

Abbildung 33: Boxplot: d_{FFT} nach CIN-Gruppen bei modifizierten RGB-mean Bildern. Es zeigen sich keine signifikanten Zusammenhänge zwischen d_{FFT} und bestimmten CIN-Graden.

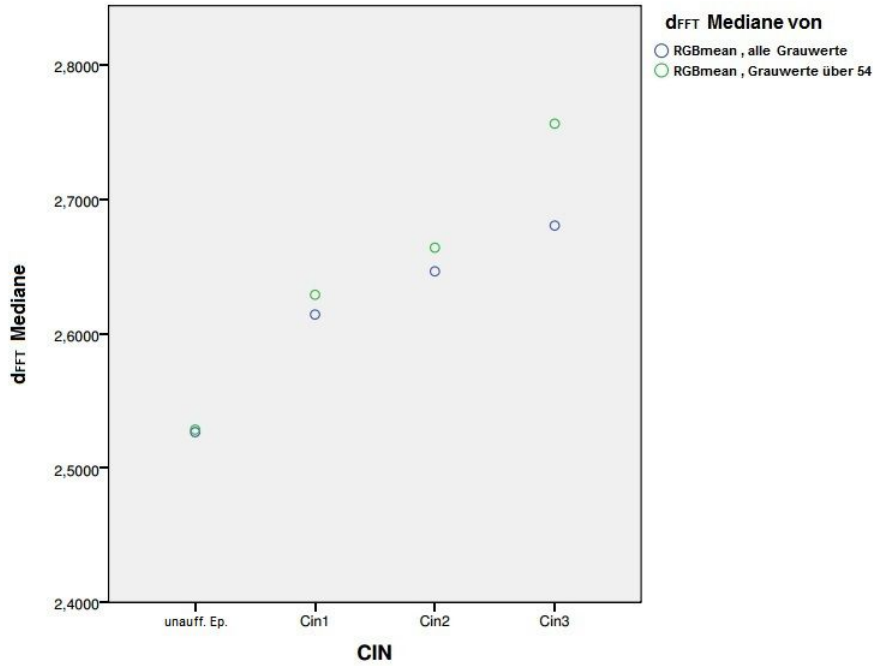

Abbildung 34: Gegenüberstellung der Mediane von nicht modifizierten und modifizierten RGB-mean Bildern. Mit zunehmendem CIN-Grad steigen die Mediane deutlich an. Dieser Effekt tritt noch deutlicher bei den modifizierten Bildern auf, welche nur Grauwerte über 54 enthalten.

3.2.1.2 Ergebnisse der NTSC Grauwertbilder

Die fraktale Dimension d_{FFT} zeigt nach Modifikation des Bildmaterials (Löschen aller Grauwerte unter 54) Werte zwischen 2,0661 (CIN 1) und 3,4054 (CIN 1). Es besteht eine Normalverteilung der Proben. Auch bei dieser Auswertung zeigt sich ein Anstieg der Mediane mit steigendem CIN-Grad. Keine der Gruppen lässt sich jedoch signifikant durch d_{FFT} abgrenzen. Der Median beträgt 2,5313 in der Gruppe mit unauff. Epithel und 2,7077 in der Gruppe CIN 3.

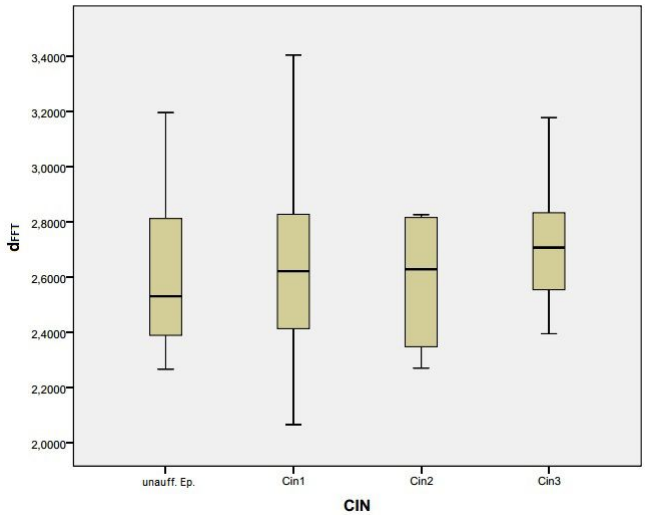

Abbildung 35: Boxplot: d_{FFT} nach CIN-Gruppen bei modifizierten NTSC Grauwertbildern. Es bestehen zwar keine signifikanten Unterschiede zwischen den Gruppen, die Mediane liegen jedoch mit höherem CIN-Grad bei einer jeweils höheren fraktalen Dimension.

3.2.1.3 Ergebnisse für Bilder der Kanäle Rot, Grün und Blau

Nach Löschen aller Grauwerte unter 54 (Modifikation des Bildmaterials) beträgt d_{FFT} insgesamt zwischen 2,0969 (gemessen in Gruppe CIN 1 im Grünkanal) und 3,4961 (gemessen in Gruppe CIN 1 im Grünkanal). Es bestehen jedoch keine signifikanten Unterschiede innerhalb der einzelnen Kanäle und in keinem Kanal lassen sich die unterschiedlichen CIN-Grade durch die fraktale Dimension signifikant voneinander abgrenzen. Abbildung 36 zeigt exemplarisch ausgewählt den Blaukanal, wobei die Gruppen CIN 1 bis 3 deutlich höhere Medianwerte aufweisen, als das unauffällige Epithel. In der gezeigten Auswertung liegt der Median bei 2,5323 in der Gruppe mit unauff. Epithel, während er in der Gruppe CIN 3 2,7289 beträgt.

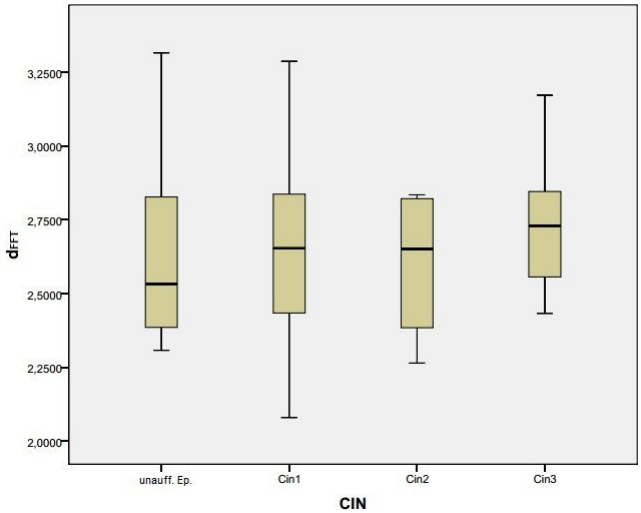

Abbildung 36: Boxplot: d_{FFT} unterschiedlicher CIN-Gruppen bei modifizierten Blaukanalbildern. Signifikante Unterschiede zwischen den CIN-Graden wurden nicht ermittelt. Die Mediane der Gruppen CIN 1 bis 3 liegen bei deutlich höheren d_{FFT} Werten, als der Median des normalen Plattenepithels.

Insgesamt tritt im modifizierten Bildmaterial der Trend zu steigenden Medianwerten bei steigenden CIN-Graden noch deutlicher hervor, als bei den nicht modifizierten Bildern. Auch nach Eingrenzen des Grauwertbereiches zeigt sich in keiner Variante eine signifikante Abgrenzbarkeit einzelner CIN-Gruppen durch die fraktale Dimension.

3.2.2 Ergebnisse nach Modifikation für die Boxcounting-Methode

3.2.2.1 Ergebnisse bei Auswertung aller CIN-Gruppen

Nach weiteren Modifikationen wurde für jedes Blaukanalbild die fraktale Dimension d_{BOX} bestimmt. Betrachtet man alle Gruppen, zeigt sich die niedrigste fraktale Dimension (1,4602) in der Gruppe mit unauffälligem Epithel. Der höchste Wert beträgt 1,9507 und wurde für ein Bild aus der Gruppe CIN 3 errechnet.

Der Kolmogorov-Smirnov-Test bestätigte die Normalverteilung der Gruppen und der ANOVA-Test bestätigt das Vorliegen von Signifikanz. Der Tukey HSD-Test zeigt mehrere signifikante (teils hoch signifikante) Unterschiede zwischen den einzelnen CIN-Gruppen im Hinblick auf den Bereich der jeweiligen fraktalen Dimension d_{BOX}, visualisiert als Boxplot in Abbildung 39 und dargestellt als Tabelle in Abbildung 37.

Die Mediane liegen mit steigendem CIN-Grad bei einem jeweils höheren d_{BOX} Wert. Der Median liegt in der Gruppe mit unauff. Epithel bei 1,5935, in der Gruppe CIN 1 bei 1,6294, in der Gruppe CIN 2 bei 1,7137 und in der Gruppe CIN 3 bei 1,7968.

- Unauffälliges Epithel lässt sich hoch signifikant gegenüber CIN 2 (p=0,001) und CIN 3 (p=0,000) abgrenzen.
- CIN 1 lässt sich signifikant von CIN 2 (p=0,049) und hoch signifikant von CIN 3 (p=0,000) abgrenzen.
- CIN 2 lässt sich signifikant von CIN 1 (p=0,049) und CIN 3 (p=0,028) abgrenzen, hoch signifikant gegenüber unauffälligem Epithel (p=0,001).
- CIN 3 lässt sich jeweils hoch signifikant von unauffälligem Epithel (p=0,000) und CIN 1 (p=0,000) abgrenzen, signifikant von CIN 2 (p=0,028).

Die Confusion Matrix in Abbildung 38 stellt die Zuordnung durch Prof. Moinfar der Zuordnung durch d_{BOX} gegenüber. Insgesamt betrachtet wird eine Probe in 65,2% aller Fälle übereinstimmend zugeordnet.

Multiple Comparisons

Tukey HSD

(I) CIN	(J) CIN	Sig.	95% Confidence Interval Lower Bound	95% Confidence Interval Upper Bound
unauffälliges Epithel	Cin1	,507	-,109404	,034284
	Cin2	,001	-,205651	-,047112
	Cin3	,000	-,269599	-,153333
Cin1	unauff. Ep.	,507	-,034284	,109404
	Cin2	,049	-,177447	-,000195
	Cin3	,000	-,244265	-,103547
Cin2	unauff. Ep.	,001	,047112	,205651
	Cin1	,049	,000195	,177447
	Cin3	,028	-,163011	-,007159
Cin3	unauff. Ep.	,000	,153333	,269599
	Cin1	,000	,103547	,244265
	Cin2	,028	,007159	,163011

*. The mean difference is significant at the 0.05 level.

Abbildung 37: Darstellung signifikanter Unterschiede zwischen den CIN Gruppen durch den Tukey HSD-Test. Die linke Spalte stellt einen einzelnen CIN-Grad „(I) CIN“ jeweils den übrigen CIN-Graden „(J) CIN“ gegenüber. Die Spalte „Sig.“ zeigt das Vorliegen (p<0,05) oder Fehlen von Signifikanzen an.

Klassifizierungsergebnisse[a]

	CIN	Vorhergesagte Gruppenzugehörigkeit: unauff. Ep.	Cin1	Cin2	Cin3	Gesamt
Original Anzahl	unauffälliges Epithel	9	4	2	0	15
	Cin1	3	4	1	0	8
	Cin2	0	1	3	2	6
	Cin3	0	1	2	14	17
%	unauffälliges Epithel	60,0	26,7	13,3	,0	100,0
	Cin1	37,5	50,0	12,5	,0	100,0
	Cin2	,0	16,7	50,0	33,3	100,0
	Cin3	,0	5,9	11,8	82,4	100,0

a. 65,2% der ursprünglich gruppierten Fälle wurden korrekt klassifiziert.

Abbildung 38: Vergleich aller Gruppen durch eine Confusion Matrix. Die abgebildete Tabelle vergleicht die originalen (d. h. durch Prof. Moinfar zugeordneten) Histologien mit der vorhergesagten Gruppenzugehörigkeit durch d_{BOX}. Der Vergleich ist in absoluten Zahlen und in Prozentwerten dargestellt. Zusammenfassend werden 65,2% der Fälle übereinstimmend klassifiziert.

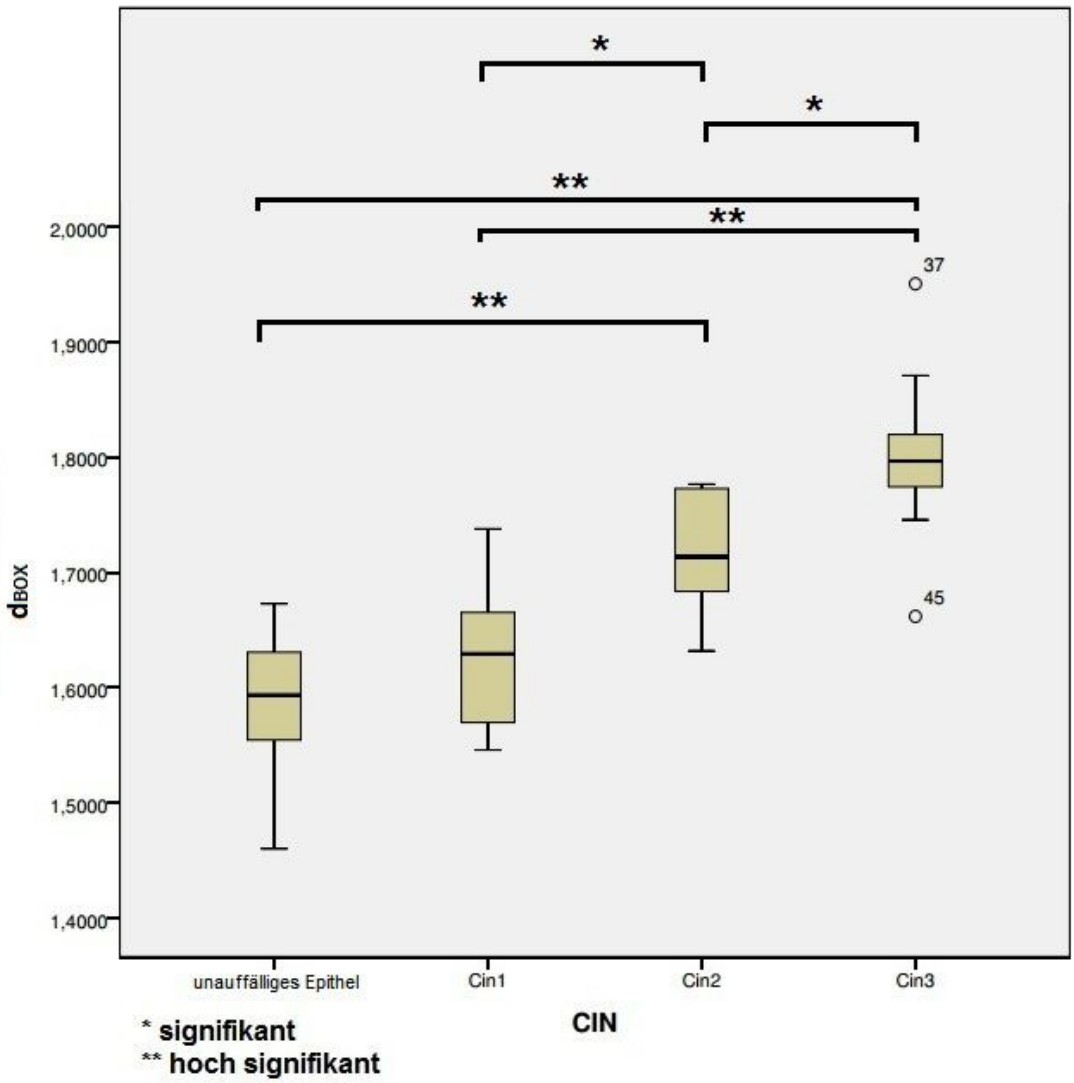

Abbildung 39: Unterschiede in der Höhe der fraktalen Dimension, gezeigt als Boxplot. Mehrere (hoch) signifikante Unterschiede in der fraktalen Dimension d_{BOX} können zwischen unterschiedlichen CIN-Graden festgestellt werden. Unauffälliges Epithel lässt sich hoch signifikant gegenüber CIN 2 und CIN 3 abgrenzen. CIN 1 lässt sich signifikant von CIN 2 und hoch signifikant von CIN 3 abgrenzen. CIN 2 lässt sich signifikant von CIN 1 und CIN 3 abgrenzen, hoch signifikant gegenüber unauffälligem Epithel. CIN 3 lässt sich jeweils hoch signifikant von unauffälligem Epithel und CIN 1 abgrenzen, signifikant von CIN 2.

3.2.2.2 Ergebnisse bei Gegenüberstellung von unauffälligem Epithel und CIN 1 bis 3

In der separaten Auswertung der Gruppen „physiologisch“ (unauff. Epithel) und „pathologisch“ (CIN 1 bis 3), nach Modifikation im Blaukanal, nimmt die fraktale Dimension d_{BOX} Werte zwischen 1,4602 (physiologisch) und 1,9507 (pathologisch) an. Die Proben innerhalb der Gruppen wurden durch den Kolmogorov-Smirnov-Test als normal verteilt bestätigt, der ANOVA-Test zeigte den Unterschied zwischen den beiden Gruppen hoch signifikant (p=0,000) an. Abbildung 40 zeigt die beiden Gruppen in einem Boxplot gegenüber gestellt. In der Confusion Matrix in Abbildung 41 wird die Zuordnung der Bilder durch Prof. Moinfar mit der Zuordnung anhand der errechneten Werte für d_{BOX} verglichen. Dabei werden 76,1% aller Proben übereinstimmend zugeordnet.

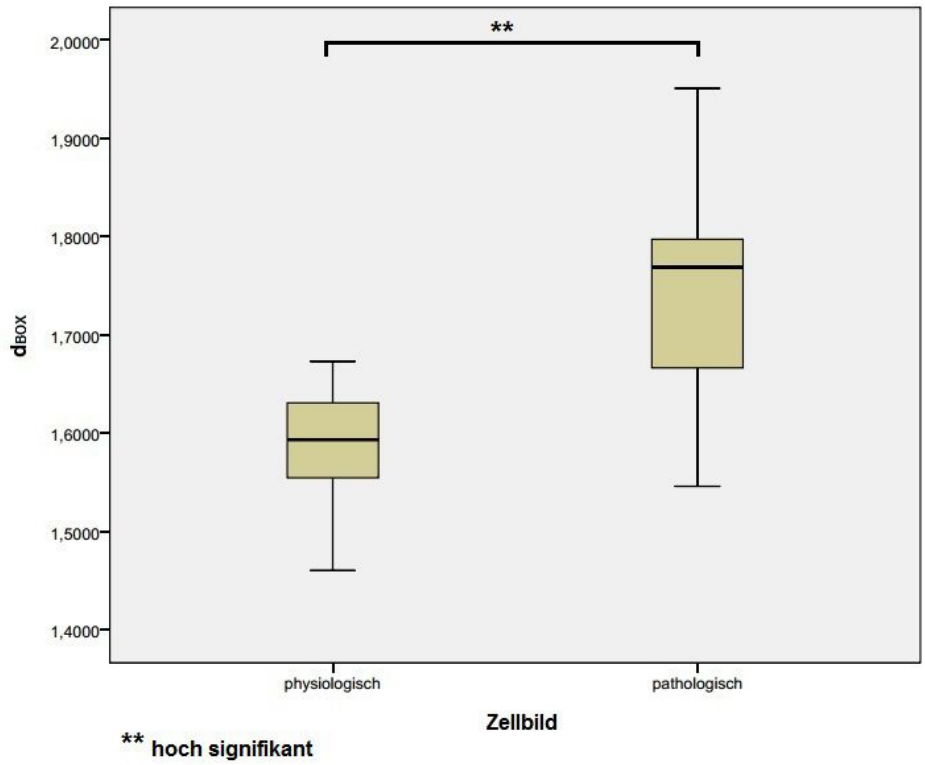

Abbildung 40: Vergleich zwischen den Gruppen „physiologisch“ (unauffälliges Epithel) und „pathologisch“ (CIN 1 bis 3) in einem Boxplot. Die fraktale Dimension liegt in der pathologischen Gruppe im Vergleich deutlich höher. Dieser Unterschied ist hoch signifikant.

Klassifizierungsergebnisse[a]

			Vorhergesagte Gruppenzugehörigkeit		
			physiologisch	pathologisch	Gesamt
Original	Anzahl	physiologisch	12	3	15
		pathologisch	8	23	31
	%	physiologisch	80,0	20,0	100,0
		pathologisch	25,8	74,2	100,0

a. 76,1% der ursprünglich gruppierten Fälle wurden korrekt klassifiziert.

Abbildung 41: Vergleich von unauffälligem Epithel gegenüber den anderen CIN Graden anhand einer Confusion Matrix. Das unauffällige Plattenepithel ist in der Tabelle als physiologisch gekennzeichnet, die anderen CIN-Gruppen werden als pathologische Proben zusammengefasst. Die Tabelle vergleicht die originalen (d. h. durch Prof. Moinfar zugeordneten) Histologien mit der vorhergesagten Gruppenzugehörigkeit durch d_{BOX}. 76,1% der Fälle werden übereinstimmend zugeordnet.

3.2.2.3 Ergebnisse bei Gegenüberstellung von CIN 1 und CIN 2

In der gesonderten Auswertung der Gruppen CIN 1 und CIN 2 zeigt die fraktale Dimension d_{BOX}, nach Modifikation im Blaukanal, Werte zwischen 1,5460 (CIN 1) und 1,7767 (CIN 2).

Die Normalverteilung innerhalb der Gruppen wurde durch den Kolmogorov-Smirnov-Test bestätigt, der ANOVA-Test war mit p = 0,019 signifikant. Zusätzlich wurde die Zuordnung durch Prof. Moinfar der Zuordnung durch d_{BOX} gegenübergestellt. Eine Probe wird dabei in 85,7% aller Fälle übereinstimmend zugeordnet, was die Confusion Matrix in Abbildung 42 zeigt.

Klassifizierungsergebnisse[a]

			Vorhergesagte Gruppenzugehörigkeit		
		CIN	Cin1	Cin2	Gesamt
Original	Anzahl	Cin1	7	1	8
		Cin2	1	5	6
	%	Cin1	87,5	12,5	100,0
		Cin2	16,7	83,3	100,0

a. 85,7% der ursprünglich gruppierten Fälle wurden korrekt klassifiziert.

Abbildung 42: Vergleich der Gruppen CIN 1 und CIN 2 anhand einer Confusion Matrix. Die gezeigte Tabelle vergleicht die originalen (d. h. durch Prof. Moinfar zugeordneten) Histologien mit der vorhergesagten Gruppenzugehörigkeit durch d_{BOX}. 85,7% der Fälle werden übereinstimmend zugeordnet.

3.2.2.4 Ergebnisse bei Gegenüberstellung von CIN 2 und CIN 3

Die Gruppen CIN 2 und CIN 3 wurden ebenfalls separat weiter verglichen. Den niedrigsten Wert (1,6319) beträgt die fraktale Dimension d_{BOX} dabei in der Gruppe CIN 2. Die Gruppe CIN 3 enthält den höchsten Wert (1,950). Auch bei diesem Vergleich konnte die Normalverteilung durch den Kolmogorov-Smirnov-Test bestätigt werden und der ANOVA-Test war hoch signifikant (p=0,007). Die Confusion Matrix zeigt, dass 78,3% aller Fälle übereinstimmend zugeordnet werden (Abbildung 43), stellt man die Zuordnung durch Prof. Moinfar der Zuordnung durch d_{BOX} gegenüber.

Klassifizierungsergebnisse[a]

			Vorhergesagte Gruppenzugehörigkeit		
		CIN	Cin2	Cin3	Gesamt
Original	Anzahl	Cin2	4	2	6
		Cin3	3	14	17
	%	Cin2	66,7	33,3	100,0
		Cin3	17,6	82,4	100,0

a. 78,3% der ursprünglich gruppierten Fälle wurden korrekt klassifiziert.

Abbildung 43: Vergleich zwischen CIN 2 und CIN 3 anhand einer Confusion Matrix. Diese vergleicht die originalen (d. h. durch Prof. Moinfar zugeordneten) Histologien mit der vorhergesagten Gruppenzugehörigkeit durch d_{BOX}. 78,3% der Fälle werden dabei übereinstimmend zugeordnet.

3.2.2.5 Ergebnisse bei Einteilung in high-grade und low-grade Neoplasien

3.2.2.5.1 Variante I (ohne unauff. Epithel, low-grade = CIN 1, high-grade = CIN 2 und 3)

High-grade Neoplasien (CIN 2 und 3) und low-grade Neoplasien (CIN 1) sind in Abbildung 44 in einem Boxplot gegenübergestellt. Insgesamt beträgt der niedrigste Wert für die fraktale Dimension d_{BOX} 1,5460 (low-grade Neoplasien), der höchste Wert 1,9507 (high-grade Neoplasien). Die Normalverteilung der Gruppen wurde durch den Kolmogorov-Smirnov-Test bestätigt. Mit dem ANOVA-Test war ein hoch signifikanter Unterschied (p=0,000) zwischen den Gruppen feststellbar. Die Confusion Matrix in Abbildung 45 stellt die Zuordnung durch d_{BOX} der Zuordnung durch Prof. Moinfar gegenüber. Insgesamt betrachtet wird eine Probe in 87,1% aller Fälle übereinstimmend zugeordnet.

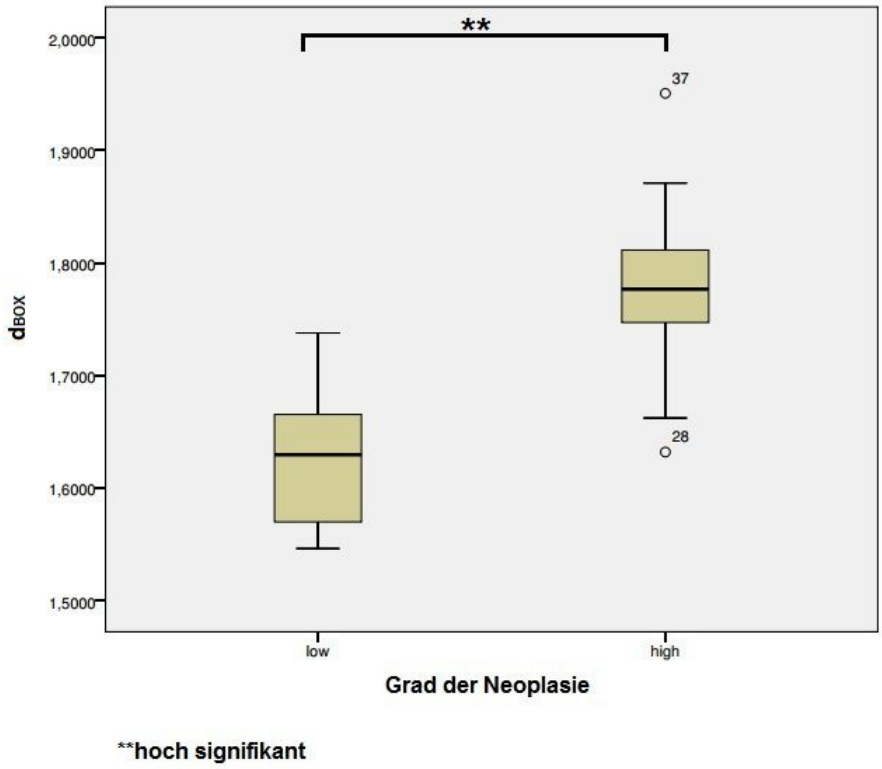

Abbildung 44: Vergleich zwischen high-grade und low-grade Neoplasien in einem Boxplot (Variante I). In ihrer fraktalen Dimension d_{BOX} unterscheiden sich die Gruppen hoch signifikant.

Klassifizierungsergebnisse[a]

			Vorhergesagte Gruppenzugehörigkeit		
		high23low1	low	high	Gesamt
Original	Anzahl	low	7	1	8
		high	3	20	23
	%	low	87,5	12,5	100,0
		high	13,0	87,0	100,0

a. 87,1% der ursprünglich gruppierten Fälle wurden korrekt klassifiziert.

Abbildung 45: Vergleich zwischen high-grade und low-grade Neoplasien in Form einer Confusion Matrix (Variante I). Die Gruppe CIN 1 wird in dieser Darstellung als low-grade Neoplasie (low) bezeichnet, die Gruppen CIN 2 und 3 sind als high-grade Neoplasien (high) zusammengefasst. Die abgebildete Tabelle vergleicht die originalen (d. h. durch Prof. Moinfar zugeordneten) Histologien mit der vorhergesagten Gruppenzugehörigkeit durch d_{BOX}. Zusammenfassend werden 87,1% der Fälle übereinstimmend zugeordnet.

3.2.2.5.2 Variante II (low-grade = unauff. Epithel und CIN 1, high-grade = CIN 2 und 3)

Bei Gruppierung in high-grade Neoplasien (CIN 2 und 3) und low-grade Neoplasien (unauff. Epithel und CIN 1), nimmt die fraktale Dimension d_{BOX} Werte zwischen 1,4602 (low-grade Neoplasien) und 1,9507 (high-grade Neoplasien) an. Die fraktale Dimension wurde jeweils mittels der Boxcounting-Methode ermittelt und die Grade der Neoplasie sind in Abbildung 46 als Boxplot gegenübergestellt. Der Kolmogorov-Smirnov-Test bestätigte die Normalverteilung der Gruppen. Durch den ANOVA-Test war ein hoch signifikanter Unterschied (p=0,000) feststellbar. Die Zuordnung durch Prof. Moinfar wird der Zuordnung durch d_{BOX} in Abbildung 47 (Confusion Matrix) gegenübergestellt, wobei eine Probe in 91,3% aller Fälle übereinstimmend zugeordnet wird.

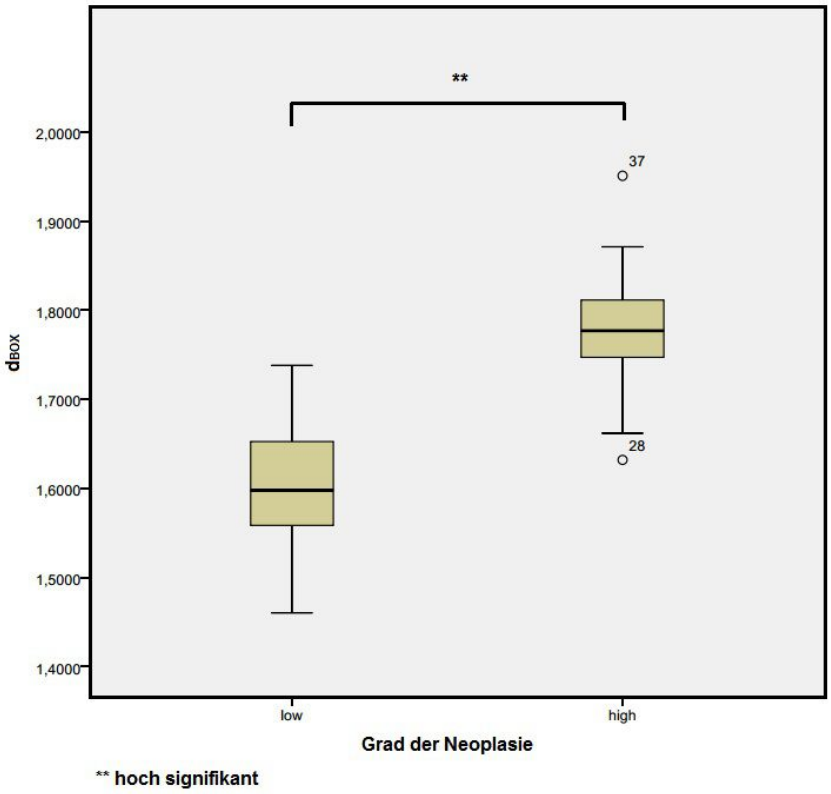

Abbildung 46: Vergleich zwischen high-grade und low-grade Neoplasien in einem Boxplot (Variante II). Die fraktale Dimension ist in der Gruppe der high-grade Neoplasien erhöht, der Unterschied zwischen den Gruppen ist hoch signifikant.

Klassifizierungsergebnisse[a]

			Vorhergesagte Gruppenzugehörigkeit		
		high23low01	low	high	Gesamt
Original	Anzahl	low	22	1	23
		high	3	20	23
	%	low	95,7	4,3	100,0
		high	13,0	87,0	100,0

a. 91,3% der ursprünglich gruppierten Fälle wurden korrekt klassifiziert.

Abbildung 47: Vergleich zwischen high-grade und low-grade Neoplasien in Form einer Confusion Matrix (Variante II). Die Gruppen CIN 1 und unauffälliges Epithel werden in dieser Darstellung gemeinsam als low-grade Neoplasien (low)bezeichnet, die Gruppen CIN 2 und 3 sind als high-grade Neoplasien (high) zusammengefasst. Die abgebildete Tabelle vergleicht die originalen (d. h. durch Prof. Moinfar zugeordneten) Histologien mit der vorhergesagten Gruppenzugehörigkeit durch d_{BOX}. Von allen Fällen werden dabei 91,3% übereinstimmend klassifiziert.

4 Diskussion

4.1 Erwartungen

In der Arbeit „Fraktale Dimension und Data Mining in der medizinischen Bildverarbeitung“ wurden Präkanzerosen in der Analschleimhaut „AIN“ durch die fraktale Dimension d_{FFT} miteinander verglichen (10). Diese Vorstufen unterteilen sich - ähnlich der CIN - in 3 pathologische Schweregrade, bezeichnet als AIN 1, 2 und 3. Die Histologien lagen in digitalisierter Form in vergleichbarer Vergrößerung vor, wobei die Bilder kaum den Objektträger oder tiefere Epithelschichten zeigten, sondern in fast allen Fällen ausschließlich die zu interpretierende Struktur selbst. Das Bildmaterial der genannten Arbeit umfasste Bilder von 34 HPV-positiven Patienten und lag in H&E-Färbung vor. Die fraktale Dimension wurde für die Krebsvorstufen in der Analschleimhaut durch die FFT ermittelt, wobei angefertigte NTSC Grauwertbilder als Grundlage dienten. Es konnte gezeigt werden, dass die fraktale Dimension entsprechend der Krebsvorstufe jeweils signifikant unterschiedliche Werte annimmt. Im Boxplot zeigten sich neben dem Anstieg der d_{FFT} auch relativ regelmäßige Perzentilen und ein konstanter Anstieg der Mediane mit steigendem AIN-Grad.

Aufgrund der analogen Vorgehensweise in einem Teil der Methoden war es denkbar, dass, ähnlich der AIN, auch Cervixepithel - über die Bestimmung der fraktalen Dimension - signifikant den jeweiligen Schweregraden einer CIN zugeordnet werden kann. Dies Annahme wurde in der vorliegenden Arbeit untersucht, um eine mögliche Grundlage zur automatisierten Bildbefundung unterschiedlicher CIN-Grade zu erarbeiten.
Die Resultate der digital nicht bearbeiteten Bilder - signifikante Werte wurden hier aus den genannten Gründen am ehesten erwartet - sind im Kapitel 4.2 beschrieben.

Letztlich zeigte sich, dass die Fraktalanalyse für die Erkennung der CIN-Grade auch im Fall der cervikalen intraepithelialen Neoplasien ein mögliches Mittel ist. Zur optimalen Auswertbarkeit bedurfte es jedoch zusätzlich mehrerer Modifikationen des Bildmaterials. Dies machte auch einen anderen Weg zur Ermittlung der fraktalen Dimension nötig.

4.2 Bewertung der nicht modifizierten Originale

4.2.1 RGB-mean Bilder

Die fraktale Dimension d_{FFT} zeigt keine signifikanten Unterschiede zwischen den Gruppen. Auffällig ist das Ansteigen der Mediane mit höherem CIN-Grad, dies kann auf einen statistisch nicht erfassten Unterschied hindeuten und lässt weitere Vergleiche sinnvoll erscheinen. Das Ansteigen der Mediane mit höherem Schweregrad der Erkrankung wurde bereits in einer anderen Arbeit (Kapitel 4.1) beobachtet (10).

4.2.2 NTSC Grauwertbilder

Da in der Arbeit aus Kapitel 4.1 ebenfalls das NTSC-Format zur Anwendung kam, ist eine Gegenüberstellung zu den Resultaten der CIN-Grade an dieser Stelle besonders interessant (10). Der Trend steigender Mediane ist zwar analog vorhanden, die CIN-Bilder weisen aber insgesamt keinen signifikanten Unterschied in der fraktalen Dimension d_{FFT} der einzelnen CIN-Grade auf.

Ein besonders naheliegender Grund für diesen Unterschied zur AIN ist das unterschiedliche Ausgangsmaterial. Bei Untersuchung der AIN wurde, neben einer anderen Auflösung der digitalen Bilder, ausschließlich HPV-infiziertes Patientengut bewertet und die Digitalbilder enthielten praktisch keine Anteile von freiem Objektträger oder tieferliegenden Gewebeschichten.

Die Schlussfolgerung, dass die fraktale Dimension im Falle der CIN keine Unterschiede zwischen den Krankheitsgraden zeigen könne, wurde nicht frühzeitig gezogen. Die weitere Auseinandersetzung mit der Thematik schien sinnvoll aufgrund der steigenden Mediane, weil Pathogenese und Risikofaktoren von CIN und AIN viele Ähnlichkeiten aufweisen und, weil es hinsichtlich der CIN Möglichkeiten gibt, das Bildmaterial adäquat zu modifizieren und einer weiteren Analyse zugänglich zu machen.

4.2.3 Bilder der Kanäle Rot, Grün und Blau

In den isolierten Farbkanälen zeigte besonders der Kern-repräsentierende Blaukanal (siehe Abbildung 26) - analog zu RGB-mean und den NTSC-Grauwertbildern - die bereits im Kapitel 4.2.1 bzw. 4.2.2 dargestellten Verhältnisse.

4.3 Bewertung der modifizierten Bilder

4.3.1 Bilder für die FFT nach Modifikation durch Verwerfen aller Grauwerte unter 54

Für die FFT wurden alle Bilder bereits dahingehend invertiert, dass die informationstragenden Zellkerne hell erscheinen. Das umliegende dunklere Gewebe ist dadurch jedoch noch nicht vollständig von der Analyse ausgenommen. Im Histogramm in Abbildung 25 zeigten sich besonders informationsarme Grauwerte unter 54 als relativ überrepräsentiert. Daher wurde zur Modifikation deren Löschung mittels IQM vorgenommen.

4.3.1.1 RGB-mean Bilder

Durch Errechnen der d_{FFT} konnte auch nach Verwerfen der Grauwerte unter 54 kein signifikanter Unterschied zwischen den Gruppen statistisch festgehalten werden. Hingegen ist der Unterschied im Anstieg der Mediane durch die Modifikation noch deutlicher ausgeprägt. Wie Abbildung 34 zeigt, liegen die Mediane noch weiter auseinander. Bemerkenswert ist ebenfalls, dass dies im Mittelwertkanal RGB-mean deutlicher ausgeprägt ist, als bei NTSC Grauwertbildern. Während der Kern-repräsentierende Blaukanal mit einem Drittel in RGB-mean berücksichtigt ist, beträgt der Blauanteil im NTSC-Format 11,4%. Da die Kerne - wie bereits mehrmals angesprochen - den wesentlichen informationstragenden Teil im Bild darstellen, ist der aufgetretene Unterschied im Anstieg der Mediane vermutlich durch den verschieden gewichteten Blauanteil hervorgerufen.

4.3.1.2 NTSC Grauwertbilder

Die Auswertung der NTSC Grauwertbilder zeigte annähernd gleiche Resultate wie die Auswertung der RGB-mean Bilder. Der Unterschied bestand in der deutlicheren Trennung der Mediane in RGB-mean, siehe Kapitel 4.3.1.1.

4.3.1.3 Bilder der Kanäle Rot, Grün und Blau

Die Auswertung der einzelnen Kanäle brachte keine signifikanten Resultate. Die Modifikation durch Löschen aller Grauwerte unter 54 führte zu einer neuen Anordnung der Mediane, was besonders für RGB-mean deutlich wurde, da dort alle Farbkanäle mit gleichwertigen Anteilen repräsentiert werden.

4.3.1.4 Gewonnene Erkenntnisse und neue Lösungsansätze

- ROI (region of interest): Zusätzlich wurde der Versuch unternommen, die Umgebung außerhalb des Epithels durch das Setzen einer ROI von der Bildanalyse auszuschließen und nur das Epithel zu bewerten. Dadurch entstanden künstlich Kanten zwischen der Umgebung (Null gesetzt) und dem Epithel. Bei Auswertungsversuchen zeigten sich Bildmaterial und Ergebnisse daraufhin auffällig verfälscht, weshalb dieser Ansatz nicht weiter ausgeführt wurde.
- Verwerfen der Grauwerte unter 54: Die Ergebnisse der gewählten Modifikation untermauerten die Idee, dass die CIN-Grade - nach adäquater Modifikation des Bildmaterials - signifikante Unterschiede in der fraktalen Dimension aufweisen. Der Blaukanal wurde als besonders Kern-repräsentierend erkannt und wurde zur weiteren Analyse herangezogen. Die weitere Analyse erfolgte ausschließlich über den Blauanteil der Kerne.
- Fraktale Dimension: die fraktale Dimension kann - wie bereits im entsprechenden Kapitel ausgeführt - durch verschiedene mathematische Ansätze ermittelt werden. Für ein Grauwertbild ist der Weg über die FFT der adäquate Zugang. Für reine Schwarz-Weiß-Bilder ist die Berechnung der fraktalen Dimension über Frequenzen jedoch nicht sinnvoll. Als Alternative wurde daher die Boxcounting-Methode gewählt.

4.3.2 Bilder nach Modifikation für die Boxcounting-Methode

Die Modifikation erfolgte, wie im Kapitel 2.3.2.2.2 beschrieben. Ziel war es, die Kerne durch ihre verstärkten Blauanteile deutlich herauszuarbeiten und dabei umliegende Blauanteile außerhalb der Kerne bestmöglich zu entfernen. Da es sich um die Bewertung rein binärer Schwarz-Weiß-Bilder handelt, wurde dementsprechend die fraktale Dimension d_{BOX} durch die Boxcounting-Methode ermittelt.

4.3.2.1 Gemeinsame Auswertung aller CIN-Gruppen

Einzig die Gruppe CIN 1 kann nicht mit der gewünschten Signifikanz von unauffälligem Epithel abgegrenzt werden. Da die therapeutische Konsequenz bei Vorliegen einer CIN 1 jedoch in zuwartendem Beobachten besteht (der Prozess ist teilweise sogar reversibel, wobei CIN 1 wieder zu unauffälligem Epithel werden kann), hat eine fehlende Signifikanz

keine unmittelbare klinische Bedeutung, da in beiden Fällen kein chirurgischer Eingriff erforderlich ist. Alle anderen Unterschiede sind hingegen signifikant und in mehreren Fällen hoch signifikant. Der Trend der bisherigen Auswertungen - die Mediane lagen mit steigender CIN-Gruppe bei höheren fraktalen Dimensionen - zeigte sich auch in der vorliegenden Auswertung. Dies bestätigt die anfängliche Interpretation der Mediane als Hinweis für das Vorliegen von - anfangs noch verborgenen - Signifikanzen.

Signifikant unterschiedlich sind die Werte der d_{BOX} zwischen den Gruppen CIN 1 und CIN 2 sowie zwischen CIN 2 und CIN 3. Hoch signifikant sind die Unterschiede zwischen unauffälligem Epithel und CIN 2, zwischen unauff. Epithel und CIN 3 sowie zwischen CIN 1 und CIN 3. Aufgrund dieser Ergebnisse wurden isolierte Betrachtungen der signifikant oder hoch signifikant unterschiedlichen Gruppen vorgenommen. Dies erfolgte vor dem Hintergrund praxisrelevanter Fragestellungen. Da die Ergebnisse signifikant oder hoch signifikant sind, könnte auf ihrer Basis auch die gesuchte Möglichkeit der automatisierten, objektivierten, Computer-unterstützten Bildanalyse beruhen.

4.3.2.2 Vergleich von unauffälligem Epithel und CIN 1 bis 3

Der Unterschied zwischen den Gruppen „physiologisch“ und „pathologisch“ ist hoch signifikant. Die gewählte Gegenüberstellung könnte die Frage beantworten, ob eine Probe physiologisch ist oder der Hinweis auf eine Pathologie gegeben ist. Dies wäre nützlich, um physiologische Proben als solche zu verifizieren. Umgekehrt könnten auch fälschlich als unauffälliges Epithel eingestufte Histologien erkannt werden - beispielsweise im Rahmen einer Reevaluation oder Qualitätssicherung.

4.3.2.3 Gegenüberstellung von CIN 1 und CIN 2

Die Gruppen wurden unabhängig von den restlichen Gruppen verglichen und die Ergebnisse sind für Fälle gültig, in denen das Vorliegen von unauff. Epithel oder CIN 3 bereits durch Prof. Moinfar ausgeschlossen werden könnte. Der Unterschied zwischen den Gruppen CIN 1 und CIN 2 ist signifikant. Dieser Vergleich ist klinisch relevant, wenn Zweifel bestehen, ob eine Vorstufe bereits von CIN 1 zu CIN 2 fortgeschritten ist. Während bei CIN 1 engmaschige Kontrollen empfohlen sind, ist bei CIN 2 bereits eine lokale Entfernung des bösartigen Gewebes empfohlen (7–9).

4.3.2.4 Gegenüberstellung von CIN 2 und CIN 3

Die Grade CIN 1 und 2 wurden unabhängig von den restlichen Gruppen verglichen und die Ergebnisse sind für Fälle gültig, in denen das Vorliegen von CIN 1 oder unauffälligem Epithel bereits durch Prof. Moinfar ausgeschlossen werden könnte. Der Unterschied zwischen den Gruppen CIN 2 und CIN 3 ist hoch signifikant. In beiden Stadien ist eine baldige chirurgische Entfernung des dysplastischen Gewebes empfohlen. Der Unterschied besteht in der Dringlichkeit. Während beispielsweise bei bestehendem Kinderwunsch bei CIN 2 die chirurgische Intervention unter engmaschiger Beobachtung später anberaumt werden kann, ist ein Zuwarten bei CIN 3 ungünstig (7–9).

4.3.2.5 Einteilung in high-grade und low-grade Neoplasien

4.3.2.5.1 Variante I
(ohne unauff. Epithel, low-grade = CIN 1, high-grade = CIN 2 und 3)

Der Unterschied zwischen den Gruppen ist hoch signifikant. Wenn das Vorliegen von unauffälligem Epithel bereits ausgeschlossen werden kann, jedoch die Frage nach dem weiteren Procedere aufgrund des unklaren Zellbildes nicht zufriedenstellend beantwortbar ist, kann das Ergebnis aus Variante I weiter helfen. Low-grade bedeutet in dieser Variante CIN 1, high-grade umfasst die Grade CIN 2 und CIN 3. Patientinnen mit low-grade Neoplasien könnten im Sinne des „watchful waiting“ mit engmaschigen Verlaufskontrollen weiter betreut werden. Bei Patientinnen mit high-grade Neoplasien ist die chirurgische Intervention die Vorgehensweise der Wahl (7–9).

4.3.2.5.2 Variante II
(low-grade = unauff. Epithel und CIN 1, high-grade = CIN 2 und 3)

Der Unterschied zwischen den Gruppen ist hoch signifikant. Low-grade beinhaltet in dieser Variante das unauffällige Epithel und CIN 1, high-grade umfasst wie zuvor die Grade CIN 2 und CIN 3. Die Variante II könnte bei extrem schwierigen Fällen zur Anwendung kommen. Unabhängig von der histologischen Gruppierung wird dabei die grundsätzliche Frage nach engmaschiger Verlaufskontrolle oder chirurgischer Intervention betrachtet.

4.3.2.6 Confusion Matrix

Um die unterschiedliche Höhe der fraktalen Dimension optimal darstellen zu können, wurden möglichst eindeutige Zellbilder gewählt, weshalb die Zuordnung durch den Pathologen Prof. Moinfar in dieser Arbeit durchgehend als korrekt angenommen wird. Die ursprüngliche Zuordnung durch den Pathologen - dementsprechend in Text und Tabellen als „korrekt“ bzw. „original“ bezeichnet - wurde mit einer berechneten Zuordnung anhand der vorliegenden Resultate verglichen. Die folgenden Prozentwerte beziehen sich auf die Ergebnisse aus Kapitel 4.3.2.

In 65,2% der Fälle konnte korrekt zwischen unauffälligem Epithel, CIN 1, CIN 2 und CIN 3 unterschieden werden.

In 76,1% der Fälle konnte korrekt zwischen einem physiologischen und einem pathologischen Zellbild unterschieden werden.

In 85,7% der Fälle konnte korrekt zwischen CIN 1 und 2 unterschieden werden.

In 78,3% der Fälle konnte korrekt zwischen CIN 2 und 3 unterschieden werden.

Variante I: In 87,1% der Fälle konnte korrekt zwischen low-grade und high-grade Neoplasien unterschieden werden.

Variante II: In 91,3% der Fälle konnte korrekt zwischen low-grade und high-grade Neoplasien unterschieden werden.

Bewertungsmodus, Fallzahl und Nachbeobachtung: Ob die jeweils verbleibenden Prozente eher korrekt durch den Pathologen oder korrekt durch das Computerprogramm bewertet wurden, wurde in der vorliegenden Arbeit nicht weiter verfolgt. Die Frage nach falsch-positiven und falsch-negativen Proben könnte mit höherer Fallzahl zufriedenstellender beantwortet werden und stellt einen mögliches Thema für weitere Arbeiten auf diesem Gebiet dar. Besonders die Zwischenstufen CIN 1 und CIN 2 waren weniger stark vertreten, als Histologien des Grades CIN 3 bzw. unauffälliges Epithel.

Im Hinblick auf eine steigende Aussagekraft der Ergebnisse und höhere Fallzahlen, könnte auch eine Bewertung durch mehrere Pathologen das Verfahren verbessern, indem die korrekte Zuordnung der Originale dadurch zusätzlich abgesichert wäre.

5 Conclusio

Resultate der d_{FFT} im Vergleich zu den ursprünglichen Erwartungen

Die nicht-modifizierten Originale der CIN-Bilder ließen sich durch die fraktale Dimension d_{FFT} nicht eindeutig voneinander abgrenzen.

Die Unterschiedlichkeit der Bilder zur AIN-Analyse konnte - selbst durch geschickte Modifikation - nicht so weit ausgeglichen werden, dass signifikante Unterschiede zwischen den CIN-Graden durch d_{FFT} gezeigt werden können.

Resultate der d_{BOX} und Ziel der Arbeit

Die enge Verknüpfung zwischen Kernmorphologie und Krankheitsgrad konnte bei der Modifikation zur Analyse durch die Boxcounting-Methode sinnvoll genutzt werden. Anhand d_{BOX} lassen sich die einzelnen CIN-Grade signifikant oder hoch signifikant voneinander abgrenzen. Unauffälliges Epithel kann hoch signifikant von den Gruppen CIN 2 und CIN 3 abgegrenzt werden.

Durch d_{BOX} können Aussagen über den Grad der Pathologie getroffen werden - damit verknüpft auch Aussagen über Therapiebedarf, Dringlichkeit und Prognose. Die gefundenen Resultate können als Grundlage für eine objektivierte, Computer-unterstützte Bildanalyse dienen und weiter mit aktuellen Befundungsmethoden verglichen werden.

Ziel der Arbeit: Die Abgrenzbarkeit der CIN-Grade durch die fraktale Dimension sollte in dieser Arbeit als mögliche Grundlage für eine objektivierte Entscheidungshilfe untersucht werden und die erwarteten Zusammenhänge konnten letztlich erfolgreich dargestellt werden.

Forschungsimpulse

Während der Arbeit fielen einige Themen als wiederkehrende Diskussionspunkte auf. Diese können als Impulse für weitere Forschungsprojekte aufgegriffen werden.

- Als Material dienten für diese Arbeit hauptsächlich Histologien der Gruppe CIN 3 sowie die Biopsien aus Sicherheitsgründen bei verdächtigem PAP-Befund (meist unauffälliges Epithel, selten CIN 1 oder CIN 2). Dabei ist die vorherige Entnahme der Zytologie ebenfalls untersucherabhängig, ähnlich der Bewertung der Histologie durch den Pathologen (20) (25). Für diese Arbeit war genügend Material

vorhanden. Es wäre jedoch wünschenswert, könnte man zusätzlich mehr Histologien der Grade CIN 1 und CIN 2 auswerten. Mit höherer Probenanzahl reduziert sich das Gewicht der Ausreißer weiter und Werte wie Median, Mittelwert, Quartil etc. spiegeln noch exakter die Realität wieder. Je deutlicher die gewählten Epithelausschnitte den jeweiligen CIN-Grad zeigen und je mehr Epithel auf einem Objektträger erscheint, desto aussagekräftiger könnte auch die fraktale Dimension sein.

- Eine Methode, um nur das Epithel im Bild auszuwerten, ohne freien Objektträger und darunterliegende Zellschichten inkludieren zu müssen, könnte die Resultate ebenfalls weiter verbessern.
- Eine Befundung der verwendeten Histologien durch mehrere Pathologen könnte zufällige Fehler reduzieren und mehrere Expertenmeinungen sinnvoll berücksichtigen. Dies wäre besonders in zukünftigen Arbeiten mit höheren Fallzahlen sinnvoll. Den Schwerpunkt der vorliegenden Arbeit stellt die Entwicklung einer möglichen Methode dar, nicht inkludiert sind Nachbeobachtungen bzw. zusätzliche direkte Vergleiche zu bereits eingesetzten immunhistochemischen Verfahren. Diese wurden noch nicht angestellt und würden eine tiefere Diskussion über die klinische Relevanz der gefundenen Resultate erlauben.

Technologische Durchführbarkeit und notwendige materielle Mittel

Bisher bereits verwendete Scanner liefern adäquate Bilder zur Fraktalanalyse. Alle Arbeitsschritte und Berechnungen konnten problemlos auf einem Laptop mit 3 GB Arbeitsspeicher und einem Prozessor mit 2 x 2 GHz Rechenleistung unter Verwendung der genannten Software durchgeführt werden. Der Speicherbedarf für die originalen SVS-Dateien des Scanners beträgt etwa 700 MB pro Bild. Die tatsächlich zur Analyse verwendeten Bildausschnitte brauchten jedoch jeweils nur etwa 3,5 MB Speicherplatz als Farbbild im TIFF-Format. Die modifizierten Bilder unter Beibehaltung des TIFF-Formats benötigten etwa 1 MB Speicherplatz. Eine Archivierung zu Forschungszwecken und im Rahmen der Qualitätssicherung und Dokumentation ist dementsprechend hinsichtlich der anfallenden Datenmenge relativ leicht möglich. Der finanzielle, materielle und zeitliche Aufwand ist gering, da Scanner und Computer bereits

vorhanden sind und keine teuren Varianten benötigt werden. Der zeitliche Aufwand besteht hauptsächlich vor der automatisierten Befundung. Das Identifizieren des fraglichen Epithels durch den Pathologen und das Scannen würden einige Minuten beanspruchen.

Perspektive und Nutzen im klinischen Alltag

Eine mathematisch gestützte Bildbefundung könnte sich als Ergänzung im klinischen Alltag als sinnvolles Werkzeug herausstellen und darüber hinaus nach den zukünftigen Erfordernissen auch weiter entwickelt werden. Der Wert einer mathematischen Methode könnte dabei in einer weiter objektivierten Entscheidungshilfe bestehen. Studenten und Berufsanfänger könnten ihre Befunde weiter objektivieren und verifizieren. Anwendungen in Qualitätssicherung, Reevaluation und Verlaufskontrolle sind ebenfalls denkbar.

Eine möglichst genaue Diagnostik ist nicht nur für das therapeutische Management in der klinischen Praxis relevant. Klarheit über den vorliegenden Krankheits- / Gesundheitszustand ist für jede einzelne Patientin auch persönlich wertvoll und somit Bestandteil einer umfassenden, bio-psycho-sozial orientierten Medizin.

6 Literaturverzeichnis & Bildnachweis

1. Burger W, Burge M. Digitale Bildverarbeitung : eine Einführung mit Java und ImageJ. Berlin: Springer; 2006.

2. Aperio | Digital Pathology Services for Healthcare and Life Sciences [Internet]. [cited 2012 Sep 30]. Available from: http://www.aperio.com/

3. Herwig Rehatschek, Florian Hye: "The introduction of a new virtual microscope into the eLearning platform of the Medical University of Graz". International Journal of Online Engineering (iJoe), ISSN 1868-1646, Volume 7, Issue 4, November 2011, pp. 36 - 41.

4. Pschyrembel W. Pschyrembel Klinisches Wörterbuch. Berlin: De Gruyter; 2007.

5. Pschyrembel Premium Online. 2012. Germany: DE GRUYTER. Retrieved 2 Oct. 2012, from http://www.degruyter.com/view/db/pschyprem.

6. Hänsgen G, Souchon R. Die richtige Option wählen-Operation, Radio-, Chemo-oder Kombinationstherapie beim Zervixkarzinom? Choosing the Appropriate Option-Surgery, Radiotherapy, Chemotherapy or Combination Therapy to Treat Carcinoma of the Cervix. Klinikarzt. 2004;33(3):43–50.

7. Arbyn M, Anttila A, Jordan J, Ronco G, Schenck U, Segnan N, et al. European Guidelines for Quality Assurance in Cervical Cancer Screening. Second Edition--Summary Document. Annals of Oncology. 2010 Feb 22;21(3):448–58.

8. Jordan J, Martin-Hirsch P, Arbyn M, Schenck U, Baldauf J-J, Da Silva D, et al. European guidelines for clinical management of abnormal cervical cytology, Part 2. Cytopathology. 2009 Feb;20(1):5–16.

9. Jordan J, Arbyn M, Martin-Hirsch P, Schenck U, Baldauf J-J, Da Silva D, et al. European guidelines for quality assurance in cervical cancer screening: recommendations for clinical management of abnormal cervical cytology, part 1. Cytopathology. 2008 Dec;19(6):342–54.

10. Julia Kröpfl. Fractal dimension and data mining related to image processing in medical research [Diplomarbeit]. [Graz]: Karl-Franzens-Universität Graz; 2007.

11. Liebovitch LS. Fractals and chaos simplified for the life sciences. New York: Oxford University Press; 1998.

12. Lippert H. Lehrbuch Anatomie. München: Urban & Fischer; 2011.

13. Platzer W, Frotscher M, Kahle W, Leonhardt H, Fritsch H, Kühnel W. Taschenatlas der Anatomie : in 3 Bänden. Stuttgart: Georg Thieme Verlag; 1999.

14. Michael Schünke, Erik Schulte, Udo Schumacher. PROMETHEUS LernAtlas der Anatomie: Innere Organe. 2. überarbeitete und erweiterte Auflage. Stuttgart: Thieme; 2009.

15. Klinke R, Silbernagl S. Lehrbuch der Physiologie. Stuttgart; New York: Georg Thieme Verlag; 2003.

16. Bucher O, Wartenberg H. Cytologie, Histologie und mikroskopische Anatomie des Menschen. Bern [u.a.]: Huber; 1997.

17. Lüllmann-Rauch R. Taschenlehrbuch Histologie. Stuttgart; New York, NY: Thieme; 2009.

18. Klöppel, Kreipe, Remmele. Zytopathologie. 3. Auflage. Berlin: Springer; 2011.

19. Schünke M. Prometheus. Stuttgart; New York: Thieme; 2005.

20. Böcker W, Denk H, Heitz PU, Moch H. Pathologie. München [etc.]: Urban & Fischer; 2008.

21. Böhme G, Weyerstahl T. Abklärung auffälliger Befunde der Cervix uteri im Rahmen der Krebsvorsorge. Frauenheilkunde up2date. 2011 Jul 1;5(03):193–214.

22. Schneider A, Hammerschmidt T, Schwarz T, Rogoza R, Ferko N, Siebert U. Langfristige Public-Health-Effekte einer Impfung gegen Zervixkarzinom in Deutschland. Geburtshilfe und Frauenheilkunde. 2007 Aug;67(8):850–8.

23. Köhler C, Schmittel A, Kaufmann A, Schreckenberger C, Marnitz S. Zervixkarzinom. Frauenheilkunde up2date. 2008 Oct 7;2(05):395–422.

24. Bundesärztekammer B. Bundesärztekammer - Leitlinie der Bundesärztekammer zur Qualitätssicherung zytologischer Untersuchungen zur Früherkennung des Zervixkarzinoms [Internet]. Bundesärztekammer. 2008 [cited 2012 Sep 22]. Available from: http://www.bundesaerztekammer.de/page.asp?his=0.7.46.3917

25. Stauber M, Weyerstahl T. Gynäkologie und Geburtshilfe. Stuttgart [u.a]: Thieme; 2007.

26. Gätje R, Eberle C, Scholz C, Debus G, Kissler S, Lübke M, et al. Kurzlehrbuch Gynäkologie und Geburtshilfe 158 Tabellen. Stuttgart; New York: Thieme; 2011.

27. ARGE QS der Österr. Ges. f. Zytologie und der Österr. Ges. f. Pathologie, Regitnig, Breitenecker, Dinges, et. al. Leitlinie zur Qualität in der gynäkologischen Zytologie. 2010 [cited 2013 May 11]; Available from: http://www.cytology.at/pdf/20110105_OEGZ_OEGP_Leitlinie_zur_Qualitaet_in_der_gynaekologischen_Zytologie_2010.pdf

28. Helmut Ahammer & development team. IQM [Internet]. [cited 2012 Nov 18]. Available from: http://www.medunigraz.at/qmnm/index.php

29. Mandelbrot BB. Fractals : form, chance and dimension. San Francisco: W H Freeman; 1977.

30. Mandelbrot BB. The fractal geometry of nature. San Francisco: W.H. Freeman; 1982.

31. Mandelbrot BB. Les objets fractals : forme, hasard et dimension. Paris: Flammarion; 1995.

32. Bassingthwaighte JB, Liebovitch LS, West BJ. Fractal physiology. New York: Published for the American Physiological Society by Oxford University Press; 1994.

33. Harten U. Physik für Mediziner: eine Einführung ; mit 15 Tabellen ; [+ IMPP-Fragen Physik online]. Heidelberg: Springer; 2011.

34. Deborah Rumsey. Statistik fur dummies. [S.l.]: Wiley-Vch Verlag Gmbh; 2010.

35. Föllinger O, Kluwe M. Laplace-, Fourier- und z-Transformation. Berlin; Offenbach: VDE-Verl.; 2011.

36. Schultheiss B. MatheAss [Internet]. Wiesloch, Deutschland; Available from: www.matheass.de

37. Turner MJ, Blackledge JM, Andrews PR. Fractal geometry in digital imaging. San Diego, Calif.: Academic Press; 1998.

38. The Apache Software Foundation. Apache OpenOffice - Deutsche Startseite [Internet]. [cited 2012 Nov 18]. Available from: http://www.openoffice.org/de/

39. IBM - United States [Internet]. [cited 2012 Nov 18]. Available from: http://www.ibm.com/us/en/

7 Anhang

Die statistischen Detailergebnisse sind in Form von Tabellen zusammengefasst.

Tabelle 3: Detailergebnisse zu Kapitel 3.1.1.....73
Tabelle 4: Detailergebnisse zu Kapitel 3.1.2.....74
Tabelle 5: Detailergebnisse zu Kapitel 3.1.3.....75
Tabelle 6: Detailergebnisse zu Kapitel 3.2.1.1.....76
Tabelle 7: Detailergebnisse zu Kapitel 3.2.1.2.....77
Tabelle 8: Detailergebnisse zu Kapitel 3.2.1.3.....78
Tabelle 9: Detailergebnisse zu Kapitel 3.2.2.1.....79
Tabelle 10: Detailergebnisse zu Kapitel 3.2.2.2.....80
Tabelle 11: Detailergebnisse zu Kapitel 3.2.2.3.....81
Tabelle 12: Detailergebnisse zu Kapitel 3.2.2.4.....82
Tabelle 13: Detailergebnisse zu Kapitel 3.2.2.5.1.....83
Tabelle 14: Detailergebnisse zu Kapitel 3.2.2.5.2.....84

A

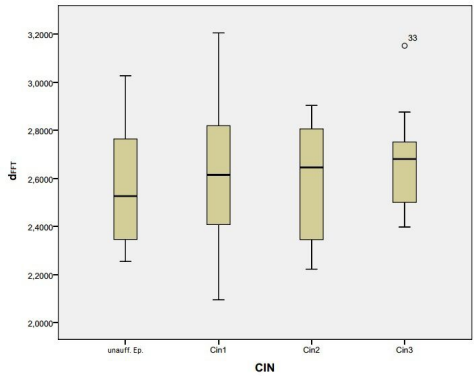

B

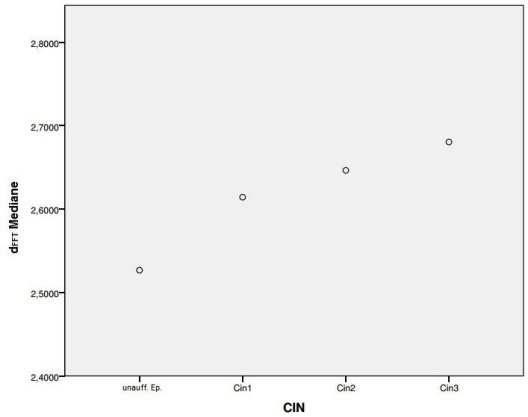

C

Tests auf Normalverteilung

rgbmK1bis65	Kolmogorov-Smirnov[a]		
CIN	Statistik	df	Signifikanz
unauff. Ep.	,179	15	,200*
Cin1	,169	8	,200*
Cin2	,177	6	,200*
Cin3	,139	17	,200*

*. Dies ist eine untere Grenze der echten Signifikanz.

a. Signifikanzkorrektur nach Lilliefors

D

Einfaktorielle ANOVA

rgbmK1bis65

	Quadratsumme	df	Mittel der Quadrate	F	Signifikanz
Zwischen den Gruppen	,055	3	,018	,277	,842
Innerhalb der Gruppen	2,802	42	,067		
Gesamt	2,857	45			

E

Mehrfachvergleiche

Abhängige Variable: rgbmK1bis65
Tukey-HSD

(I) CIN	(J) CIN	Mittlere Differenz (I-J)	Standardfehler	Signifikanz	95%-Konfidenzintervall	
					Untergrenze	Obergrenze
unauff. Ep.	Cin1	-,0435669	,1130736	,980	-,346034	,258900
	Cin2	-,0155628	,1247603	,999	-,349291	,318166
	Cin3	-,0804061	,0914940	,816	-,325149	,164337
Cin1	unauff. Ep.	,0435669	,1130736	,980	-,258900	,346034
	Cin2	,0280041	,1394862	,997	-,345116	,401124
	Cin3	-,0368392	,1107359	,987	-,333053	,259375
Cin2	unauff. Ep.	,0155628	,1247603	,999	-,318166	,349291
	Cin1	-,0280041	,1394862	,997	-,401124	,345116
	Cin3	-,0648432	,1226455	,952	-,392915	,263228
Cin3	unauff. Ep.	,0804061	,0914940	,816	-,164337	,325149
	Cin1	,0368392	,1107359	,987	-,259375	,333053
	Cin2	,0648432	,1226455	,952	-,263228	,392915

Tabelle 3: Detailergebnisse zu Kapitel 3.1.1. A:Boxplot, B: Vergleich der Mediane, C:Kolmogorov-Smirnov-Test, D: ANOVA, E: Tukey-HSD Test.

A

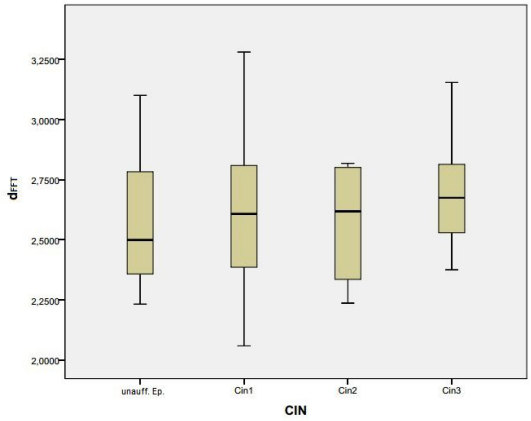

B

Tests auf Normalverteilung

ntsctres54k1bis65	Kolmogorov-Smirnov[a]		
CIN	Statistik	df	Signifikanz
unauff. Ep.	,157	15	,200*
Cin1	,199	8	,200*
Cin2	,179	6	,200*
Cin3	,165	17	,200*

*. Dies ist eine untere Grenze der echten Signifikanz.

a. Signifikanzkorrektur nach Lilliefors

C

Einfaktorielle ANOVA

ntscK1bis65

	Quadratsumme	df	Mittel der Quadrate	F	Signifikanz
Zwischen den Gruppen	,124	3	,041	,567	,640
Innerhalb der Gruppen	3,075	42	,073		
Gesamt	3,200	45			

D

Mehrfachvergleiche

Abhängige Variable: ntscK1bis65

Tukey-HSD

(I) CIN	(J) CIN	Mittlere Differenz (I-J)	Standardfehler	Signifikanz	95%-Konfidenzintervall	
					Untergrenze	Obergrenze
unauff. Ep.	Cin1	-,0422392	,1184612	,984	-,359118	,274639
	Cin2	,0046431	,1307047	1,000	-,344986	,354273
	Cin3	-,1135519	,0958535	,640	-,369956	,142852
Cin1	unauff. Ep.	,0422392	,1184612	,984	-,274639	,359118
	Cin2	,0468823	,1461323	,988	-,344015	,437780
	Cin3	-,0713127	,1160121	,927	-,381640	,239015
Cin2	unauff. Ep.	-,0046431	,1307047	1,000	-,354273	,344986
	Cin1	-,0468823	,1461323	,988	-,437780	,344015
	Cin3	-,1181950	,1284892	,794	-,461898	,225508
Cin3	unauff. Ep.	,1135519	,0958535	,640	-,142852	,369956
	Cin1	,0713127	,1160121	,927	-,239015	,381640
	Cin2	,1181950	,1284892	,794	-,225508	,461898

Tabelle 4: Detailergebnisse zu Kapitel 3.1.2. A:Boxplot, B:Kolmogorov-Smirnov-Test, C: ANOVA, D: Tukey-HSD Test.

A

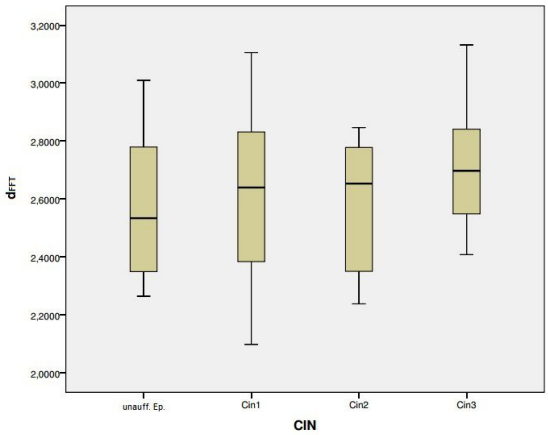

B

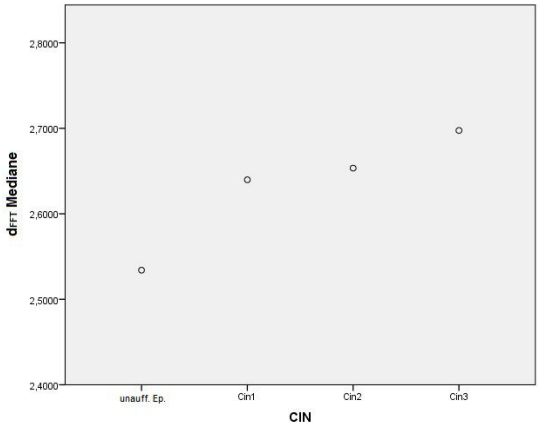

C

Tests auf Normalverteilung

blauK1bis65	Kolmogorov-Smirnov[a]		
CIN	Statistik	df	Signifikanz
unauff. Ep.	,194	15	,134
Cin1	,188	8	,200*
Cin2	,219	6	,200*
Cin3	,104	17	,200*

*. Dies ist eine untere Grenze der echten Signifikanz.

a. Signifikanzkorrektur nach Lilliefors

D

Einfaktorielle ANOVA

blauK1bis65

	Quadratsumme	df	Mittel der Quadrate	F	Signifikanz
Zwischen den Gruppen	,132	3	,044	,688	,565
Innerhalb der Gruppen	2,688	42	,064		
Gesamt	2,820	45			

E

Mehrfachvergleiche

Abhängige Variable: blauK1bis65

Tukey-HSD

(I) CIN	(J) CIN	Mittlere Differenz (I-J)	Standardfehler	Signifikanz	95%-Konfidenzintervall	
					Untergrenze	Obergrenze
unauff. Ep.	Cin1	-,0445570	,1107462	,978	-,340798	,251684
	Cin2	-,0171699	,1221923	,999	-,344029	,309689
	Cin3	-,1223861	,0896108	,527	-,362091	,117319
Cin1	unauff. Ep.	,0445570	,1107462	,978	-,251684	,340798
	Cin2	,0273871	,1366152	,997	-,338053	,392827
	Cin3	-,0778292	,1084566	,890	-,367946	,212288
Cin2	unauff. Ep.	,0171699	,1221923	,999	-,309689	,344029
	Cin1	-,0273871	,1366152	,997	-,392827	,338053
	Cin3	-,1052162	,1201211	,817	-,426535	,216103
Cin3	unauff. Ep.	,1223861	,0896108	,527	-,117319	,362091
	Cin1	,0778292	,1084566	,890	-,212288	,367946
	Cin2	,1052162	,1201211	,817	-,216103	,426535

Tabelle 5: Detailergebnisse zu Kapitel 3.1.3. A:Boxplot, B: Vergleich der Mediane, C:Kolmogorov-Smirnov-Test, D: ANOVA, E: Tukey-HSD Test

A

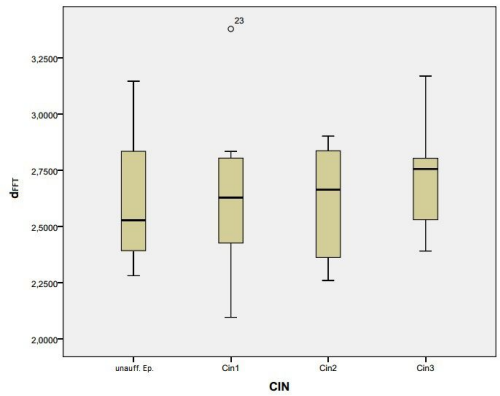

B

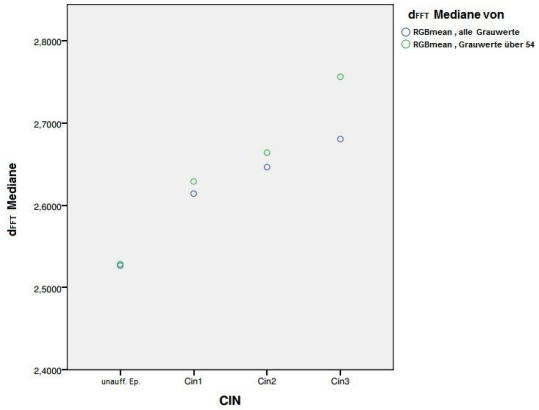

C

Tests auf Normalverteilung

rgbmTres54k1bis65	Kolmogorov-Smirnov[a]		
CIN	Statistik	df	Signifikanz
unauff. Ep.	,180	15	,200*
Cin1	,190	8	,200*
Cin2	,182	6	,200*
Cin3	,163	17	,200*

*. Dies ist eine untere Grenze der echten Signifikanz.

a. Signifikanzkorrektur nach Lilliefors

D

Einfaktorielle ANOVA

rgbmTres54k1bis65

	Quadratsumme	df	Mittel der Quadrate	F	Signifikanz
Zwischen den Gruppen	,044	3	,015	,190	,902
Innerhalb der Gruppen	3,203	42	,076		
Gesamt	3,246	45			

E

Mehrfachvergleiche

Abhängige Variable: rgbmTres54k1bis65

Tukey-HSD

(I) CIN	(J) CIN	Mittlere Differenz (I-J)	Standardfehler	Signifikanz	95%-Konfidenzintervall	
					Untergrenze	Obergrenze
unauff. Ep.	Cin1	-,0290521	,1208914	,995	-,352432	,294327
	Cin2	,0051791	,1333861	1,000	-,351623	,361981
	Cin3	-,0665000	,0978199	,904	-,328164	,195164
Cin1	unauff. Ep.	,0290521	,1208914	,995	-,294327	,352432
	Cin2	,0342312	,1491302	,996	-,364686	,433148
	Cin3	-,0374479	,1183921	,989	-,354142	,279246
Cin2	unauff. Ep.	-,0051791	,1333861	1,000	-,361981	,351623
	Cin1	-,0342312	,1491302	,996	-,433148	,364686
	Cin3	-,0716790	,1311252	,947	-,422433	,279075
Cin3	unauff. Ep.	,0665000	,0978199	,904	-,195164	,328164
	Cin1	,0374479	,1183921	,989	-,279246	,354142
	Cin2	,0716790	,1311252	,947	-,279075	,422433

Tabelle 6: Detailergebnisse zu Kapitel 3.2.1.1 A:Boxplot, B: Vergleich der Mediane, C:Kolmogorov-Smirnov-Test, D: ANOVA, E: Tukey-HSD Test

A

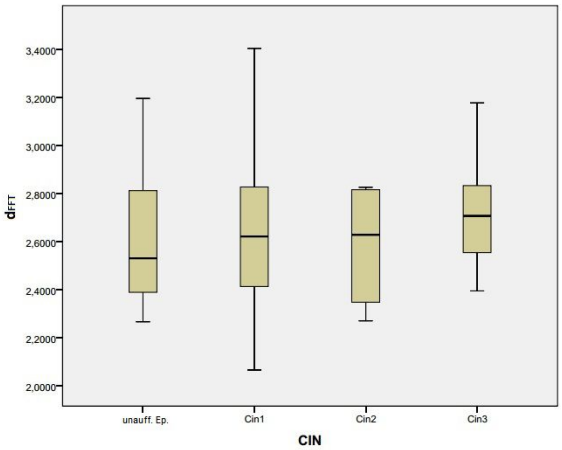

B

Tests auf Normalverteilung

ntsctres54k1bis65	Kolmogorov-Smirnov[a]		
CIN	Statistik	df	Signifikanz
unauff. Ep.	,157	15	,200*
Cin1	,199	8	,200*
Cin2	,179	6	,200*
Cin3	,165	17	,200*

*. Dies ist eine untere Grenze der echten Signifikanz.

a. Signifikanzkorrektur nach Lilliefors

C

Einfaktorielle ANOVA

ntsctres54k1bis65

	Quadratsumme	df	Mittel der Quadrate	F	Signifikanz
Zwischen den Gruppen	,109	3	,036	,459	,712
Innerhalb der Gruppen	3,315	42	,079		
Gesamt	3,424	45			

D

Mehrfachvergleiche

Abhängige Variable: ntsctres54k1bis65
Tukey-HSD

(I) CIN	(J) CIN	Mittlere Differenz (I-J)	Standardfehler	Signifikanz	95%-Konfidenzintervall	
					Untergrenze	Obergrenze
unauff. Ep.	Cin1	-,0373024	,1229957	,990	-,366311	,291706
	Cin2	,0257852	,1357078	,998	-,337227	,388798
	Cin3	-,0987992	,0995225	,754	-,365018	,167419
Cin1	unauff. Ep.	,0373024	,1229957	,990	-,291706	,366311
	Cin2	,0630876	,1517260	,975	-,342773	,468948
	Cin3	-,0614968	,1204528	,956	-,383703	,260709
Cin2	unauff. Ep.	-,0257852	,1357078	,998	-,388798	,337227
	Cin1	-,0630876	,1517260	,975	-,468948	,342773
	Cin3	-,1245844	,1334075	,787	-,481444	,232275
Cin3	unauff. Ep.	,0987992	,0995225	,754	-,167419	,365018
	Cin1	,0614968	,1204528	,956	-,260709	,383703
	Cin2	,1245844	,1334075	,787	-,232275	,481444

Tabelle 7: Detailergebnisse zu Kapitel 3.2.1.2. A:Boxplot, B:Kolmogorov-Smirnov-Test, C: ANOVA, D: Tukey-HSD Test.

A

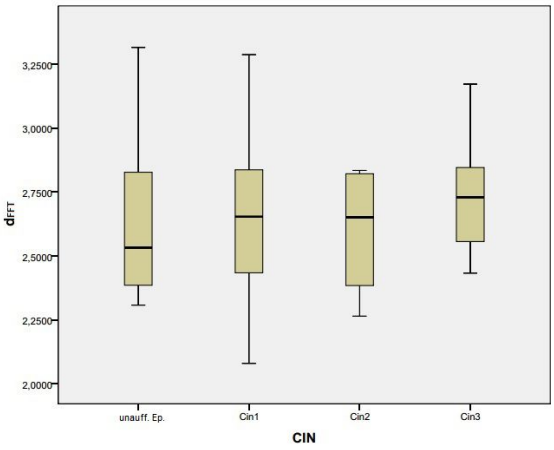

B

Tests auf Normalverteilung

blautres54k1bis65	Kolmogorov-Smirnov[a]		
CIN	Statistik	df	Signifikanz
unauff. Ep.	,195	15	,129
Cin1	,183	8	,200*
Cin2	,172	6	,200*
Cin3	,154	17	,200*

*. Dies ist eine untere Grenze der echten Signifikanz.

a. Signifikanzkorrektur nach Lilliefors

C

Einfaktorielle ANOVA

blautres54k1bis65

	Quadratsumme	df	Mittel der Quadrate	F	Signifikanz
Zwischen den Gruppen	,104	3	,035	,443	,724
Innerhalb der Gruppen	3,305	42	,079		
Gesamt	3,409	45			

D

Mehrfachvergleiche

Abhängige Variable: blautres54k1bis65
Tukey-HSD

(I) CIN	(J) CIN	Mittlere Differenz (I-J)	Standardfehler	Signifikanz	95%-Konfidenzintervall	
					Untergrenze	Obergrenze
unauff. Ep.	Cin1	-,0227062	,1228058	,998	-,351207	,305794
	Cin2	,0281846	,1354984	,997	-,334268	,390637
	Cin3	-,0948818	,0993689	,775	-,360689	,170926
Cin1	unauff. Ep.	,0227062	,1228058	,998	-,305794	,351207
	Cin2	,0508908	,1514918	,987	-,354343	,456125
	Cin3	-,0721755	,1202669	,931	-,393884	,249533
Cin2	unauff. Ep.	-,0281846	,1354984	,997	-,390637	,334268
	Cin1	-,0508908	,1514918	,987	-,456125	,354343
	Cin3	-,1230663	,1332016	,792	-,479375	,233242
Cin3	unauff. Ep.	,0948818	,0993689	,775	-,170926	,360689
	Cin1	,0721755	,1202669	,931	-,249533	,393884
	Cin2	,1230663	,1332016	,792	-,233242	,479375

Tabelle 8: Detailergebnisse zu Kapitel 3.2.1.3. A:Boxplot, B:Kolmogorov-Smirnov-Test, C: ANOVA, D: Tukey-HSD Test.

A

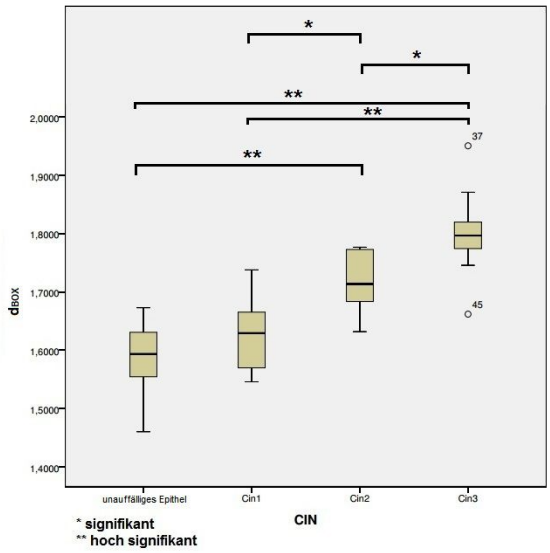

B

Tests auf Normalverteilung

b41m001	Kolmogorov-Smirnov[a]		
CIN	Statistik	df	Signifikanz
unauffälliges Epithel	,100	15	,200*
Cin1	,123	8	,200*
Cin2	,185	6	,200*
Cin3	,142	17	,200*

*. Dies ist eine untere Grenze der echten Signifikanz.

a. Signifikanzkorrektur nach Lilliefors

C

Einfaktorielle ANOVA

b41m001

	Quadratsumme	df	Mittel der Quadrate	F	Signifikanz
Zwischen den Gruppen	,397	3	,132	35,119	,000
Innerhalb der Gruppen	,158	42	,004		
Gesamt	,555	45			

D

Multiple Comparisons

Tukey HSD

(I) CIN	(J) CIN	Sig.	95% Confidence Interval	
			Lower Bound	Upper Bound
unauffälliges Epithel	Cin1	,507	-,109404	,034284
	Cin2	,001	-,205651	-,047112
	Cin3	,000	-,269599	-,153333
Cin1	unauff. Ep.	,507	-,034284	,109404
	Cin2	,049	-,177447	-,000195
	Cin3	,000	-,244265	-,103547
Cin2	unauff. Ep.	,001	,047112	,205651
	Cin1	,049	,000195	,177447
	Cin3	,028	-,163011	-,007159
Cin3	unauff. Ep.	,000	,153333	,269599
	Cin1	,000	,103547	,244265
	Cin2	,028	,007159	,163011

*. The mean difference is significant at the 0.05 level.

E

Klassifizierungsergebnisse[a]

		Vorhergesagte Gruppenzugehörigkeit				
	CIN	unauff. Ep.	Cin1	Cin2	Cin3	Gesamt
Original Anzahl	unauffälliges Epithel	9	4	2	0	15
	Cin1	3	4	1	0	8
	Cin2	0	1	3	2	6
	Cin3	0	1	2	14	17
%	unauffälliges Epithel	60,0	26,7	13,3	,0	100,0
	Cin1	37,5	50,0	12,5	,0	100,0
	Cin2	,0	16,7	50,0	33,3	100,0
	Cin3	,0	5,9	11,8	82,4	100,0

a. 65,2% der ursprünglich gruppierten Fälle wurden korrekt klassifiziert.

Tabelle 9: Detailergebnisse zu Kapitel 3.2.2.1. A:Boxplot, B:Kolmogorov-Smirnov-Test, C: ANOVA, D: Tukey-HSD Test, E:Confusion Matrix.

A

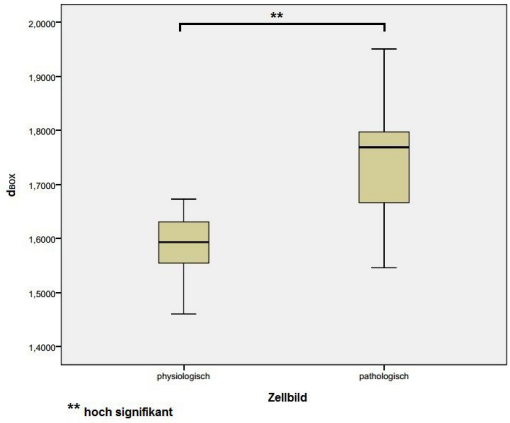

B

Tests auf Normalverteilung

		Kolmogorov-Smirnov[a]		
		Statistik	df	Signifikanz
b41m001	physiologisch	,100	15	,200*
	pathologisch	,139	31	,135

*. Dies ist eine untere Grenze der echten Signifikanz.

a. Signifikanzkorrektur nach Lilliefors

C

Einfaktorielle ANOVA

b41m001

	Quadratsumme	df	Mittel der Quadrate	F	Signifikanz
Zwischen den Gruppen	,228	1	,228	30,673	,000
Innerhalb der Gruppen	,327	44	,007		
Gesamt	,555	45			

D

Klassifizierungsergebnisse[a]

			Vorhergesagte Gruppenzugehörigkeit		
			physiologisch	pathologisch	Gesamt
Original	Anzahl	physiologisch	12	3	15
		pathologisch	8	23	31
	%	physiologisch	80,0	20,0	100,0
		pathologisch	25,8	74,2	100,0

a. 76,1% der ursprünglich gruppierten Fälle wurden korrekt klassifiziert.

Tabelle 10: Detailergebnisse zu Kapitel 3.2.2.2. A:Boxplot, B:Kolmogorov-Smirnov-Test, C: ANOVA, D:Confusion Matrix.

A

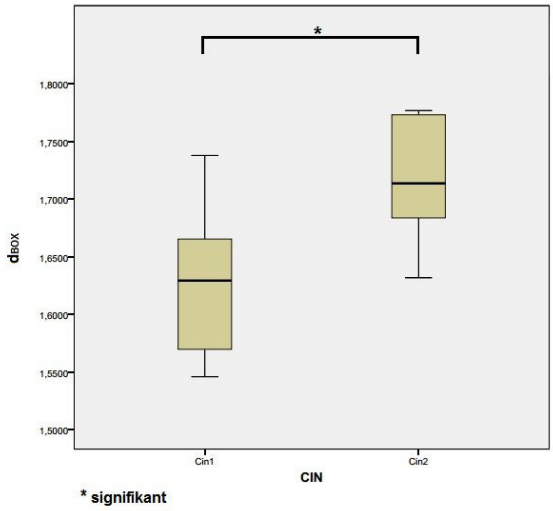

B

Tests auf Normalverteilung

	CIN	Kolmogorov-Smirnov[a]		
		Statistik	df	Signifikanz
b41m001	Cin1	,123	8	,200*
	Cin2	,185	6	,200*

*. Dies ist eine untere Grenze der echten Signifikanz.

a. Signifikanzkorrektur nach Lilliefors

C

Einfaktorielle ANOVA

b41m001

	Quadratsumme	df	Mittel der Quadrate	F	Signifikanz
Zwischen den Gruppen	,027	1	,027	7,355	,019
Innerhalb der Gruppen	,044	12	,004		
Gesamt	,071	13			

D

Klassifizierungsergebnisse[a]

		CIN	Vorhergesagte Gruppenzugehörigkeit		Gesamt
			Cin1	Cin2	
Original	Anzahl	Cin1	7	1	8
		Cin2	1	5	6
	%	Cin1	87,5	12,5	100,0
		Cin2	16,7	83,3	100,0

a. 85,7% der ursprünglich gruppierten Fälle wurden korrekt klassifiziert.

Tabelle 11: Detailergebnisse zu Kapitel 3.2.2.3. A:Boxplot, B:Kolmogorov-Smirnov-Test, C: ANOVA, D:Confusion Matrix.

A

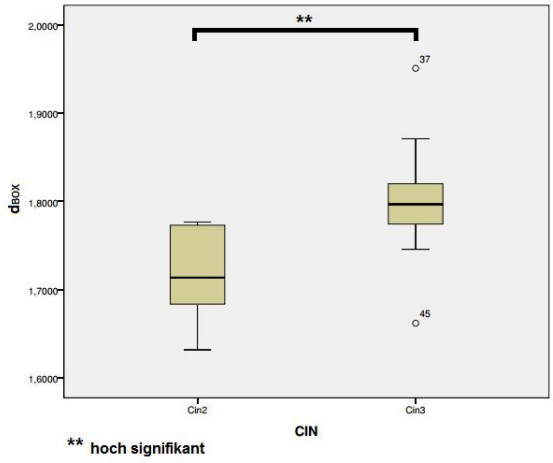

B

Tests auf Normalverteilung

	CIN	Kolmogorov-Smirnov[a] Statistik	df	Signifikanz
b41m001	Cin2	,185	6	,200*
	Cin3	,142	17	,200*

*. Dies ist eine untere Grenze der echten Signifikanz.

a. Signifikanzkorrektur nach Lilliefors

C

Einfaktorielle ANOVA

b41m001

	Quadratsumme	df	Mittel der Quadrate	F	Signifikanz
Zwischen den Gruppen	,032	1	,032	8,980	,007
Innerhalb der Gruppen	,075	21	,004		
Gesamt	,107	22			

D

Klassifizierungsergebnisse[a]

		CIN	Vorhergesagte Gruppenzugehörigkeit Cin2	Cin3	Gesamt
Original	Anzahl	Cin2	4	2	6
		Cin3	3	14	17
	%	Cin2	66,7	33,3	100,0
		Cin3	17,6	82,4	100,0

a. 78,3% der ursprünglich gruppierten Fälle wurden korrekt klassifiziert.

Tabelle 12: Detailergebnisse zu Kapitel 3.2.2.4. A:Boxplot, B:Kolmogorov-Smirnov-Test, C: ANOVA, D:Confusion Matrix.

A

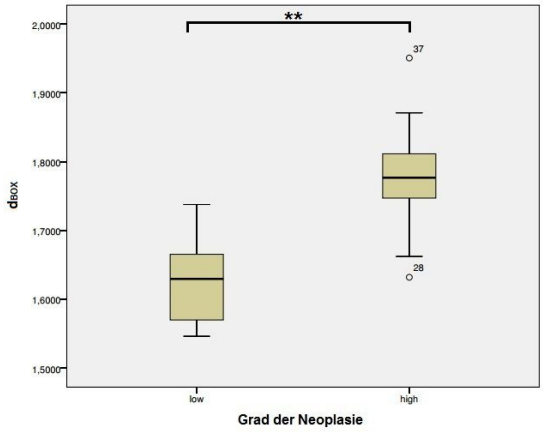

**hoch signifikant

B

Tests auf Normalverteilung

		Kolmogorov-Smirnov[a]		
	high23low1	Statistik	df	Signifikanz
b41m001	low	,123	8	,200*
	high	,142	23	,200*

*. Dies ist eine untere Grenze der echten Signifikanz.

a. Signifikanzkorrektur nach Lilliefors

C

Einfaktorielle ANOVA

b41m001

	Quadratsumme	df	Mittel der Quadrate	F	Signifikanz
Zwischen den Gruppen	,137	1	,137	29,108	,000
Innerhalb der Gruppen	,136	29	,005		
Gesamt	,273	30			

D

Klassifizierungsergebnisse[a]

			Vorhergesagte Gruppenzugehörigkeit		
		high23low01	low	high	Gesamt
Original	Anzahl	low	22	1	23
		high	3	20	23
	%	low	95,7	4,3	100,0
		high	13,0	87,0	100,0

a. 91,3% der ursprünglich gruppierten Fälle wurden korrekt klassifiziert.

Tabelle 13: Detailergebnisse zu Kapitel 3.2.2.5.1. A:Boxplot, B:Kolmogorov-Smirnov-Test, C: ANOVA, D:Confusion Matrix.

A

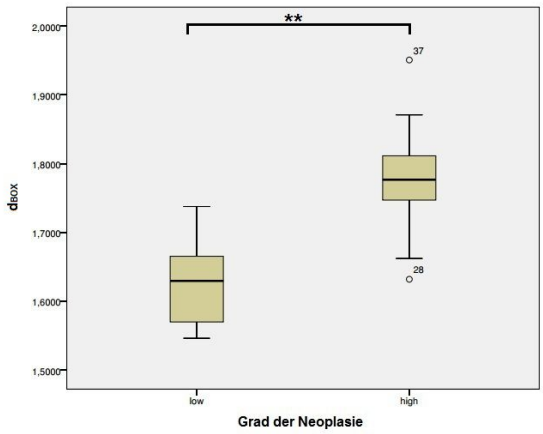

**hoch signifikant

B

Tests auf Normalverteilung

		Kolmogorov-Smirnov[a]		
	high23low1	Statistik	df	Signifikanz
b41m001	low	,123	8	,200*
	high	,142	23	,200*

*. Dies ist eine untere Grenze der echten Signifikanz.

a. Signifikanzkorrektur nach Lilliefors

C

Einfaktorielle ANOVA

b41m001

	Quadratsumme	df	Mittel der Quadrate	F	Signifikanz
Zwischen den Gruppen	,137	1	,137	29,108	,000
Innerhalb der Gruppen	,136	29	,005		
Gesamt	,273	30			

D

Klassifizierungsergebnisse[a]

			Vorhergesagte Gruppenzugehörigkeit		
		high23low1	low	high	Gesamt
Original	Anzahl	low	7	1	8
		high	3	20	23
	%	low	87,5	12,5	100,0
		high	13,0	87,0	100,0

a. 87,1% der ursprünglich gruppierten Fälle wurden korrekt klassifiziert.

Tabelle 14: Detailergebnisse zu Kapitel 3.2.2.5.2. A:Boxplot, B:Kolmogorov-Smirnov-Test, C: ANOVA, D:Confusion Matrix.