Diplomarbeit

Die LISS Platte - eine sichere Methode zur Versorgung distaler Femurfrakturen im Hinblick auf Verletzung des Ligamentum collaterale laterale

eingereicht von

Florian Freimoser

Geb.Dat.: 06.09.1985

zur Erlangung des akademischen Grades

Doktor der gesamten Heilkunde

(Dr. med. univ.)

an der

Medizinischen Universität Graz

ausgeführt an der

Universitätsklinik für Unfallchirurgie

unter der Anleitung von

Priv.-Doz. Dr. Johannes Schalamon

und

Univ.-Ass. Dr. Helmut Wegmann

Ort, Datum …….. (Unterschrift)

Eidesstattliche Erklärung

Ich erkläre ehrenwörtlich, dass ich die vorliegende Arbeit selbstständig und ohne fremde Hilfe verfasst habe, andere als die angegebenen Quellen nicht verwendet habe und die den benutzten Quellen wörtlich oder inhaltlich entnommenen Stellen als solche kenntlich gemacht habe.

Graz, am …… *Unterschrift*

Danksagungen

Zunächst möchte ich mich bei Priv.- Doz. Dr. Johannes Schalamon für seine spontane Unterstützung bei der Ausarbeitung des Themas und der Fertigstellung dieser Arbeit bedanken. Seinem unbürokratischen Einsatz ist es zu verdanken, dass diese Diplomarbeit zu Ende geführt werden konnte. Des Weiteren gilt mein Dank für die schnelle Korrektur meinem Zweitbetreuer Dr. Helmut Wegmann. Auch bei Prof. Dr. Wolfgang Grechenig möchte ich mich für die Themenstellung bedanken und natürlich auch für die Möglichkeit am AO Kurs teilzunehmen.
Zuletzt möchte ich mich bei Prof. Friedrich Anderhuber bedanken, da er mir im Rahmen des AO Kurses das Präparieren in den Räumlichkeiten der Anatomie ermöglicht hat.

Ein großer Dank geht auch an meine Eltern Wolfgang und Christine Freimoser, die mir durch ihre stete Unterstützung dieses Studium ermöglicht haben. Sie haben mir stets mit Rat und Tat zur Seite gestanden und mir dadurch die Studienzeit sehr erleichtert.
Vielen herzlichen Dank!

Zusammenfassung

Titel: Die LISS Platte - eine sichere Methode zur Versorgung distaler Femurfrakturen im Hinblick auf Verletzung des Ligamentum collaterale laterale

Schlagworte: LISS, distale Femurfraktur, Ligamentum collaterale laterale, LCP DF

Einleitung: Das LIS System ist ein etabliertes Implantat zur Versorgung von distalen Femurfrakturen. Durch die minimal invasive Technik der Einbringung werden die umliegenden Weichteile optimal geschützt und die ohnehin zahlreichen Komplikationen der Versorgung von distalen Oberschenkelfrakturen minimiert. Collinge et al. publizierten im Jahre 2010 eine Studie, mit dem Titel „Fallstricke in der Anwendung von distalen Femurplatten bei Frakturen“ in der auf implantatspezifische Probleme bei der Versorgung von distalen Femurfrakturen hingewiesen wurde. Laut Meinung der Autoren handele es sich dabei zwar um seltene Komplikation, jedoch seien diese nicht ausreichend in der Fachliteratur erwähnt. Zu diesen zählen u.a. Verletzungen von relevanten anatomischen Strukturen, wie etwa die der intercondylären Notch, durch Fehlplatzierung der Platte und in weiterer Folge Fehlplatzierung der Schrauben.[1] Bei genauerer Betrachtung der Anatomie des Operationsgebietes, insbesondere der des lateralen Femurkondyls stellte sich uns nun die Frage, ob weitere anatomische Strukturen durch die Versorgung mittels LISS in Gefahr sind. Durch die topografische Nähe des Ursprunges des Ligamentum collaterale laterale zum Zugangsweg der LCP DF und der durch das minimal invasive Einbringungsverfahren eingeschränkten Sicht auf diese Struktur, ist eine Verletzung des Ursprunges durch Verriegelungsschrauben der LCP DF nicht sicher auszuschließen. Da nicht alle Schraubenlöcher der LISS Platte am lateralen Femurkondyl besetzt werden müssen um ausreichenden Halt zu gewährleisten, bestünde die Möglichkeit, durch Nichtbesetzen des betreffenden Schraubenloches eine Läsion des lateralen Seitenbandes zu verhindern. Ziel dieser Studie ist es, die Möglichkeit einer Seitenbandverletzung zu untersuchen und eine Antwort auf die Frage ob das LISS eine sichere Methode der Versorgung von distalen Femurfrakturen darstellt, zu geben.

Material und Methoden: An dreizehn Leichen, sieben weiblichen und sechs männlichen, konserviert mittels Grazer Methode nach Thiel, wurde lateral die LCP DF minimal invasiv, unter Bildwandlerkontrolle und Supervision durch einen Facharzt für Unfallchirurgie eingebracht. Im Anschluss wurden sowohl das Femur als auch die proximale Fibula freipräpariert und das Implantat entfernt. Die Böhrlöcher der drei distalen Schraubenlöcher der Platte wurden mit roten Pins versehen und der Abstand zum Ursprung des Ligamentum collaterale laterale gemessen. Auch der sagittale Durchmesser des Femurkondyls und der Abstand der Kondylenvorderkante zum Ursprung des Seitenbandes wurde vermessen. Es wurde besonders auf makroskopisch sichtbare Verletzung des Ursprunges des Seitenbandes geachtet.

Ergebnisse: Es kam in keinem Fall zu einer Verletzung des Ligamentum collaterale laterale. Der Abstand der dorsalsten Schraube zum Ursprung des Ligamentum collaterale fibulare betrug im Durchschnitt 14mm (9mm – 21mm).
Der Durchmesser des Femurkondyls in sagittaler Richtung betrug im Mittel 72mm (65mm - 80mm). Die Distanz zwischen Femurvorderkante und Ursprung des Ligaments betrug durchschnittlich 46mm (37mm - 52mm). Auch in einer vorher festgelegten Pufferzone von 5mm rund um den Ursprung des Ligamentum collaterale laterale war makroskopisch keine Behinderung durch die dorsalste Schraube festzustellen.

Diskussion: Die LCP DF ist ein geeignetes Implantat zur Versorgung von distalen Femurfrakturen. In unserer Studie zeigten sich keine Anhaltspunkte für eine mögliche Verletzung des Ursprunges des Seitenbandes durch Verriegelungsschrauben der Platte. Da es sich jedoch um eine Fallstudie an 13 Leichen handelt, bedarf es weiterer Studien mit größerer Fallzahl um eine statistisch signifikante Aussage zur Fragestellung machen zu können. Auch ist eine mögliche mikroskopische Verletzung des Seitenbandursprunges nicht sicher auszuschließen, da keinerlei anatomische Studien zur Ausdehnung des Ursprunges vorliegen. In unserer Studie kam es in keinem Fall auch nur annähernd zum Kontakt einer Schraube mit dem Ursprung des Ligaments, sodass wir, mit Verweis auf unsere Fallzahl, sagen können, dass das LISS für die distale

Oberschenkelfraktur im Hinblick auf Verletzung des Ligamentum collaterale fibulare eine sichere Methode der Versorgung darstellt.

Abstract

Titel: The Less invasive stabilisation system – a safe method of operation for distal femoral fractures, with special regard to injuries of the lateral collateral ligament

Key words: LISS, distal femoral fracture, lateral collateral ligament, LCP DF

Introduction: The Less invasive stabilization system is a well-established implant for the treatment of distal femoral fractures. The minimally-invasive technique of implantation leads to less local soft- tissue trauma and minimizes the complications caused by the complexity of the fracturesite itself. In 2010, Collinge et al. published a study, called “Pitfalls in the application of distal femur plates for fractures” in which they referred to implant-related problems in the treatment of distal femoral fractures. The authors pointed out that these complications were very rare, but still not sufficiently dealt with in specialist literature. Among others these implant-related shortcomings include the injury of the intercondylar notch caused by plate misplacement, and in consequence misplacement of the fixation screws.[1] On closer examination of the femoral anatomy, especially the anatomy of the lateral condyl, we wondered if there was a danger of harming another relevant structure by implanting the LIS system. As the orgin of the lateral collateral ligament is located in close neighbourhood to the surgical entrance of the LCP DF and the fact that there is only a limited view on the origin itself, the danger of harming the origin by fixation screws of the LCP DF is given. In order to achieve proper fixation in the lateral condyl, there is no need to put a screw in every single hole of the implant. That means, the surgeon could leave out one screw if there was a risk of hurting the ligament. The aim of this study was to examine the possibility of harming the origin of the lateral collateral ligament and to give an answer to the question if the Less invasive stabilization system was a safe method of operation for distal femoral fractures.

Material and methods: Thirteen human cadavers, seven of them female and six of them male, preserved by means of Thiel’s method estabilished in Graz, were equipped with the LCP DF. The entire minimally-invasive operation process on the

lateral femur was controlled with x-ray and was also supervised by a Trauma surgeon. After that the femur and the proximal segment of the fibula were dissected and the implant was removed. The three distal drilling holes were marked with red pins and the distance between the backmost pin and the origin of the lateral collateral ligament was measured. The sagittal diameter of the lateral condyl and the distance between the frontal condyloid edge and the orgin was measured as well. During the whole procedure we paid special attention to macroscopically visible injuries of the lateral collateral ligament.

Results: There was not a single case of injury of the lateral collateral ligament. The distance between the backmost drilling hole and the ligament's origin was 14mm on average (9mm – 21mm). The average sagittal diameter of the lateral femoral condyl was 72mm (65mm – 80mm). The distance between the frontal condyloid edge and the origin of the lateral collateral ligament was 46mm on average (37mm – 52mm). There has also been no sign of injury in a predefinied 5mm safety buffer zone around the origin of the ligament.

Discussion: The LCP DF is an appropriate way to treat distal femoral fractures. In our case-report there was absolutely no evidence of an injury of the lateral collateral ligament caused by locking screws. However we have to be aware of the fact that this case-report only included 13 cadavers. Further studies including a larger number of cases are required in order to achieve a statistically significant conclusion. Furthermore we cannot rule out possible microscopical injuries, as there are no anatomical studies concerning the diameter of the origin of the ligament itself. In our case-report the backmost drilling hole did not even come close to the origin. Therefore we can say that the LISS is a suitable and safe treatment for distal femoral fractures, with special regard to injuries of the lateral collateral ligament, although we have to keep in mind that our number of cases is much too low for a final statement.

Inhaltsverzeichnis

Danksagungen II
Zusammenfassung III
Abstract VI
Inhaltsverzeichnis VIII
Abkürzungen IX
Abbildungsverzeichnis X
Tabellenverzeichnis XI
1 Einleitung und Fragestellung 1
2 Allgemeiner Teil 3
2.1 Studienrelevante Anatomie 3
2.1.1 Distales Femur 3
2.1.2 Gefährdete Gefäße und Nerven im Bereich des Kniegelenks 4
2.1.3 Muskulatur im Bereich des lateralen Oberschenkels 6
2.1.4 Lateraler Bandapparat des Kniegelenks 9
2.2 Frakturlehre 10
2.3 Frakturheilung 11
2.4 Prinzipien der Frakturbehandlung 12
2.5 AO Frakturklassifikation 14
3 Spezieller Teil 16
3.1 Distale Femurfraktur 16
3.2 Das Less Invasive Stabilization System 17
4 Material und Methoden 28
5 Ergebnisse – Resultate 30
6 Diskussion 32
7 Literaturverzeichnis 34

Abkürzungen

Abb.	Abbildung
AO	Arbeitsgemeinschaft für Osteosynthesefragen
ap	anterior – posterior (Strahlengang im Röntgen)
ca.	circa
DF	distales Femur
d.h.	das heißt
evtl.	eventuell
ggf.	gegebenenfalls
kg	Kilogramm
LCL	Ligamentum collaterale laterale
LCP DF	Locking compression plate distal femur
LISS	Less Invasive Stabilization System
max.	maximal
MIPO	minimal invasive Plattenosteosynthese
mm	Millimeter
sog.	so genannte
u.a.	unter anderem/ anderen
v.a.	vor allem/ allen
z.B.	zum Beispiel

Abbildungsverzeichnis

Abbildung 1: Flächenneigungswinkel rechtes Femur von distal, axial[7] 4
Abbildung 2: Gefäße und Nerven der rechten Fossa poplitea, Fascia lata und Fascia cruris entfernt, von dorsal[8] 6
Abbildung 3: Muskulatur der Hüfte und des Oberschenkels von lateral nach Entfernung der Fascia lata[10] 8
Abbildung 4: rechtes Kniegelenk von lateral[10]..... 9
Abbildung 5: AO Klassifikation Distale Femurfraktur[17] 14
Abbildung 6: rechtes, seziertes Kniegelenk von lateral mit Ligamentum collaterale laterale (Pfeil) und in Position gehaltener LCP DF; Digitalfoto mit Sony NEX 5n 14,2 MP..... 17
Abbildung 7: Lochnummerierung LISS (rechts)[16]..... 19
Abbildung 8: Einbringen der Platte am montierten Zielbügel[7]..... 22
Abbildung 9: Palpieren des proximalen Plattenendes[7] 22
Abbildung 10: LISS nach Implantation mit Überbrückung der Trümmerzone[7]... 26
Abbildung 11: Röntgenkontrolle der provisorisch mit Kirschnerdraht fixierten LISS Platte 29
Abbildung 12: Gemessene Strecken; Sagittaler Kondylendurchmesser (schwarz); Abstand dorsalste Schraube - Ursprung LCL (grün); Abstand Ursprung LCL - Femurvorderkante (blau)[11]..... 30
Abbildung 13: Freigelegtes Kniegelenk; Markierungspins der distalen Schraubenlöcher in rot; Ligamentum collaterale laterale in grün; Digitalfoto mit Sony NEX 5n 14,2 MP 31

Tabellenverzeichnis

Tabelle 1: Länge der Verriegelungsschrauben (mm)[16] 19
Tabelle 2: Alter, Anzahl und Geschlecht der Leichen..... 29
Tabelle 3: Gemessene Werte der 13 Extremitäten (mm) 31

1 Einleitung und Fragestellung

Das LISS DF ist ein von der Firma Synthes in Zusammenarbeit mit der Arbeitsgemeinschaft für Osteosynthesefragen entwickeltes Implantat zur Versorgung von distalen Femurfrakturen. Durch die minimal invasive Technik zur Einbringung der Platte werden die umgebenden Weichteile optimal geschont, was sich insbesondere im Hinblick auf die vielfältigen Komplikationen von distalen Oberschenkelfrakturen als vorteilhaft erwiesen hat.[2] Wenngleich es sich bei der LCP DF um eine minimal invasive Plattenosteosynthese (MIPO) handelt, so fungiert sie, durch Anwendung von winkelstabilen Kopfverriegelungsschrauben, vielmehr als Fixateur interne. Das LIS System für das distale Femur fordert vom Operateur viel Erfahrung und hohe technische Fertigkeiten, da nach Einbringen der Verriegelungsschrauben in die Hauptfragmente eine Korrektur des Repositionsergebnisses nur noch in sehr eingeschränktem Maße möglich ist.

Die Komplexität neuer Plattenosteosynthesen, wie der LCP DF, in Kombination mit der ohnehin hohen Komplikationsrate von distalen Femurfrakturen führte zum Auftreten neuer Probleme in der Versorgung und Nachbehandlung von Patienten mit eben diesem Verletzungsmuster.[2,3] Neben Studien zu ausbleibender Knochenheilung, Implantat- und Schraubenlockerung sowie dem Auftreten von Pseudoarthrosen existieren nur wenige Untersuchungen zu implantatspezifischen Komplikationen in der Versorgung von distalen Oberschenkelfrakturen.

Aus diesem Grund publizierten Collinge, Gardner und Crist eine Studie mit dem Titel „Fallstricke in der Anwendung von distalen Femurplatten bei Frakturen“. In dieser Arbeit stellten die Autoren exemplarisch einige ausgewählte Problemfälle dar, um auf mögliche Fehler bei der Implantation von Platten zur Behandlung von distalen Femurfrakturen und deren Folgen hinzuweisen. Dabei wurde ausdrücklich erwähnt, dass es sich dabei um seltene, jedoch in der gängigen Fachliteratur nicht ausreichend beschriebene Komplikationen handelt. Die in der Studie genannten Probleme rühren laut Autorenteam hauptsächlich von der falschen Platzierung des Implantates her; sei es zu weit anterior, zu weit posterior oder zu distal. Des Weiteren wird von falscher Lagerung bei der Operation berichtet. Auch Rotations- und Achsfehlstellungen werden in der Arbeit behandelt. Um etwaigen implantatbezogenen Problemen vorzubeugen, empfehlen die Verfasser u.a. eine genaue Kenntnis und Beachtung der anatomisch relevanten Strukturen. Bei einer

zu weit distalen Platzierung der Platte kann es laut den Autoren zu einer Fehlplatzierung der Schrauben, in die intercondyläre Notch oder bei einer Platzierung zu weit anterior, in das Patellofemoralgelenk kommen. Auch kann ein Überstehen der Platte über das distale Femurende hinaus auftreten. Ebenso wird von Iliotibialen Bandsyndromen, ausgelöst durch die LCP DF berichtet. Des Weiteren zählen Bewegungseinschränkungen im Kniegelenk zu den Komplikationen einer zu weit distal angebrachten Platte.[1]

Bei genauerer Betrachtung der Anatomie des lateralen Femurkondyls und unter Berücksichtigung des Wissens um die eingeschränkten Sichtverhältnisse beim lateralen Zugang, stellte sich uns nun die Frage, ob es bei korrekter Anlage des LIS Systems zu einer Verletzung des Ligamentum collaterale laterale kommen kann. Der Ursprung des lateralen Seitenbandes am Condylus femoris lateralis ist beim lateralen Zugang zum Femur in der Regel nicht direkt einsehbar. Auch im Bildwandler lässt sich die Bandstruktur nicht darstellen. Somit ist die mögliche Verletzung des Ligaments bei der Versorgung von distalen Femurfrakturen mittels LCP DF von großem Interesse für den ausführenden Operateur. Die LISS Platte, fixiert durch winkelstabile Schrauben wirkt wie ein Fixateur interne der die Trümmerzone überbrückt. Dabei ist es jedoch nicht zwingend notwendig alle Schraubenlöcher am distalen Ende der Platte zu belegen um ausreichenden Halt im lateralen Femurkondylen zu gewährleisten. Ziel dieser Arbeit war es nun, das mögliche Auftreten einer Verletzung des Ligamentum collaterale laterale durch eine der drei distalen Kopfverriegelungsschrauben zu untersuchen und, falls nötig, einen Hinweis auf Aussparung eines Schraubenloches zu geben. Ist das LISS, im Hinblick auf Verletzung des Ligamentum collaterale laterale, eine sichere Methode der Versorgung von distalen Femurfrakturen?

2 Allgemeiner Teil

2.1 Studienrelevante Anatomie

Nachfolgend soll auf die, für unsere Studie relevante Anatomie eingegangen werden. Insbesondere der distale Oberschenkel und der seitliche Bandapparat des Kniegelenks sind hier von Interesse.

2.1.1 Distales Femur

Das Femur ist der längste, größte und stärkste Röhrenknochen im menschlichen Körper. Nach dorsal ist der Oberschenkelknochen leicht konkav. Sein distales Ende verdickt sich zu zwei Knorren, nämlich Condylus medialis und lateralis.[4] Diese beiden Rollen oder Knorren unterscheiden sich sowohl in ihrer Form als auch in der Größe. Der laterale Femurkondyl ist vorne breiter als hinten, während der Condylus medialis eine gleichmäßige Breite aufweist.[5] Zwischen den beiden Gelenkknorren befindet sich hinten eine Einsenkung, die Fossa intercondylaris, welche auch als Kreuzbandhöhle oder intercondyläre Notch bezeichnet wird.[6] Nach proximal ist diese durch die Linea intercondylaris begrenzt. Ventral laufen die von Knorpel überzogenen Flächen der beiden Kondylen zusammen und bilden eine sattelförmige asymmetrische Gleitfläche für die Patella, die Facies patellaris.[4] In transversaler Ebene sind die Femurkondylen nur leicht und nahezu gleichmäßig gekrümmt, wohingegen sich in sagittaler Ebene eine stark ausgeprägte Krümmung findet, die von vorne nach hinten zunimmt.[5] Das bedeutet, der Krümmungsradius wird kleiner.[4] Dies ist der besonderen Bewegung des Kniegelenks bei Beugung geschuldet. Diese setzt sich sowohl aus einer Abroll- als auch aus einer Gleitbewegung zusammen. Das Femur besitzt darüber hinaus eine Torsion von etwa 12° beim erwachsenen Europäer, d.h. das Caput femoris ist gegenüber einer Transversalachse durch die Kondylen um eben diesen Winkel torquiert.[5] Proximal der beiden Kondylen befindet sich zu beiden Seiten je eine rauhe Erhebung, der Epicondylus lateralis und medialis. Sie dienen den beiden Ligamenta collateralia als Ursprung.[4]

Auch die verschiedenen Flächen des distalen Femurs weisen Besonderheiten auf. So ist die mediale Fläche des Condylus medialis um 20 – 25° und die laterale Fläche des Condylus lateralis um 10° gegenüber einer entsprechenden Sagittalebene geneigt. Auch die sog. patellofemorale Neigung, bezogen auf eine Frontalebene an der Kondylenvorderseite beträgt 10°.[7]

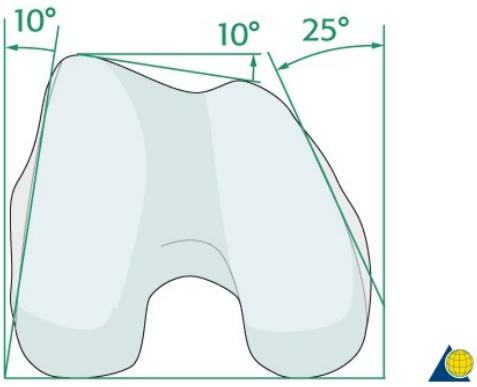

Abbildung 1: Flächenneigungswinkel rechtes Femur von distal, axial[7]

2.1.2 Gefährdete Gefäße und Nerven im Bereich des Kniegelenks

Im Folgenden wird kurz auf die für die Fragestellung relevanten Gefäße und Nerven an der Dorsal- und Lateralseite eingegangen. Insbesondere die durch Dislokation von Frakturfragmenten gefährdeten, sowie die beim lateralen Zugang relevanten Strukturen sollen hier in aller Kürze erwähnt werden.

Der dominante Nerv der Dorsalseite des Femurs ist der Nervus ischiadicus, der aus dem Plexus sacralis, genauer aus den Segmenten L4 – S3 entspringt. Der Nervus ischiadicus besteht aus zwei einzelnen Nervensträngen, dem Nervus tibialis und dem Nervus peroneus (auch fibularis) communis, welche jedoch von einer gemeinsamen Bindegewebshülle umgeben sind und so, im proximalen Verlauf, als einzelner Nervenstrang imponieren. Die Aufteilung des Nervs in beide Einzelstränge erfolgt in inkonstanter Höhe an der Rückseite des Oberschenkels.[8] Spaltet sich der Nervus ischiadicus erst knapp oberhalb der Kniekehle, so ist er durch das dorsale Abkippen eines eventuell vorhandenen distalen Frakturfragments bei Vorliegen einer distalen Femurfraktur gefährdet.[7]

Noch im Oberschenkelbereich gibt der Nervus fibularis communis (L4 – S2) einen Ramus muscularis zum Caput breve des Musculus biceps femoris ab. Der Nerv zieht dann entlang dieses Muskels, am lateralen Rand der Fossa poplitea zum

Caput fibulae, wo er sich in einen tiefen und einen oberflächlichen Ast aufteilt. Der Nervus peroneus profundus, vorwiegend motorisch, versorgt die Streckmuskulatur des Unterschenkels; der Nervus peroneus superficialis, als vorwiegend sensibler Ast die Haut am Fußrücken. Eine Schädigung des Nervus peroneus communis würde somit zu einer Behinderung der Dorsalextension des Fußes führen. Der Nervus peroneus communis gibt am lateralen Rand der Kniekehle zwei Hautäste ab die der sensiblen Versorgung der Haut am lateralen Unterschenkel und am Fußrücken dienen.[8]

Der Nervus tibialis (L4 – S3) gibt an der Dorsalseite des Oberschenkels mehrere Muskeläste zur ischiocruralen Gruppe und auch zum Musculus adductor magnus ab, bevor er senkrecht durch die Mitte der Kniekehle zieht um unter dem Musculus gastrocnemius zu verschwinden. In der Kniekehle gibt er noch den Nervus cutaneus surae medialis ab, der sich unter Vereinigung mit anderen Nervenästen zum Nervus suralis zusammenschließt um nach distal zu ziehen und dort die mediale und dorsale Haut des Unterschenkels und im weiteren Verlauf die Fußsohle und den lateralen Fußrand sensibel zu versorgen. Der Nervus tibialis versorgt darüber hinaus mit mehreren Rami musculares die Beuger am Unterschenkel (diese verlassen den Nerv in der Fossa poplitea) und die Zehenbeuger. Eine Schädigung würde also zum Ausfall der betroffenen Muskelgruppen führen.[8]

Durch die Kniekehle ziehen neben den o.g. Nerven auch die Arteria poplitea als Fortsetzung der Arteria femoralis, sowie die Vena femoralis welche von den Venae surales und geniculares sowie den Venen des Unterschenkels (Venae tibiales anteriores/ posteriores) gespeist wird. Die Arteria poplitea zieht vom Adduktorenschlitz aus, auf der hinteren Kniegelenkkapsel über den Musculus popliteus zum Sehnenbogen des Musculus soleus, wo sie sich in Arteria tibialis anterior und posterior aufteilt. Sie gibt dabei im Verlauf mehrere Äste, wie die Arteria media genus und die Arteriae surales ab. Für uns von Relevanz ist hier hauptsächlich die Arteria superior lateralis genus, welche sich um den lateralen Femurkondylen schlingt um vorne, zusammen mit der Arteria superior medialis genus im Rete articulare genus und im Rete patellae zu anastomosieren.[4] Eben diese Arteria superior lateralis genus liegt unmittelbar im Zugangsgebiet unserer minimal invasiven Plattenosteosynthese.

Sollte es im Rahmen einer distalen Femurfraktur bereits zu einem Abkippen des distalen Fragments durch den Zug des Musculus gastrocnemius gekommen sein, muss eine Verletzung der genannten Strukturen ausgeschlossen werden. Auch bei der Korrektur der Hyperextensionsfehlstellung mittels Polster oder Flexion des Kniegelenks muss vorsichtig vorgegangen werden um eine Verletzung der Gefäße und Nerven zu vermeiden.

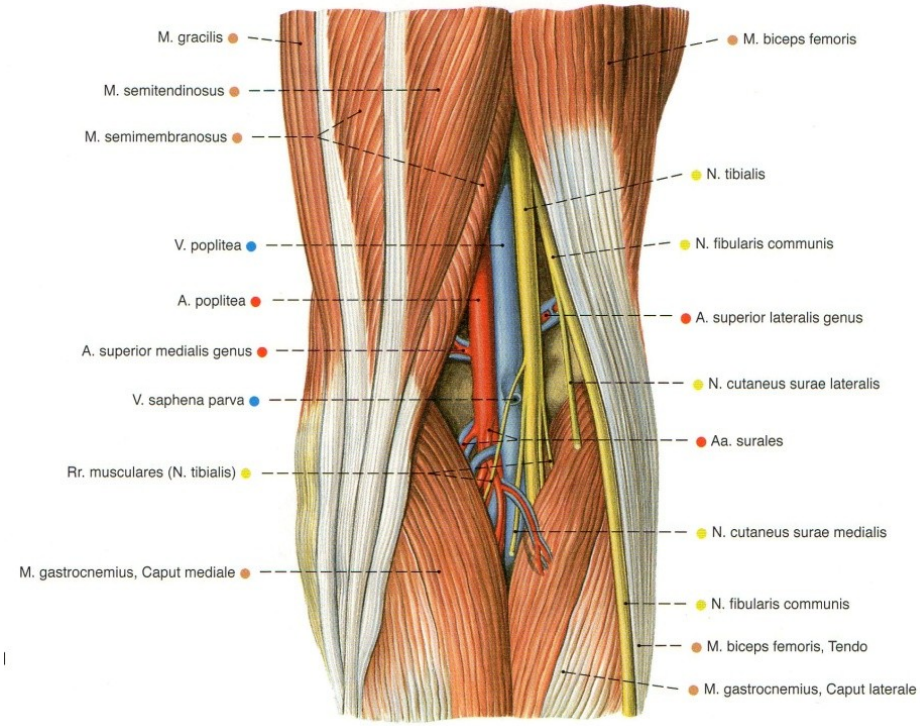

Abbildung 2: Gefäße und Nerven der rechten Fossa poplitea, Fascia lata und Fascia cruris entfernt, von dorsal[8]

2.1.3 Muskulatur im Bereich des lateralen Oberschenkels

Die für unsere Studie wichtige Muskulatur befindet sich nicht ausschließlich im Bereich des distalen Oberschenkels. Vielmehr ist auch die Muskulatur die vom Beckenkamm aus in die Fascia lata (eine feste parallelfaserige Bindegewebshülle am lateralen Oberschenkel) einstrahlt, von Interesse.

Während unserer Präparation wurde der sog. Tractus iliotibialis, ein verstärkter Faserzug der Fascia lata, gespalten um das Präparat einbringen zu können. Dies ist auch der Fall bei der regulären Operation zur Versorgung der distalen Femurfraktur mittels LISS. Auch hier wird der Tractus iliotibialis in Höhe des Condylus lateralis in Faserrichtung gespalten.[7] In den einige Zentimeter breiten

Tractus strahlen proximal sowohl der Musculus gluteus maximus als auch der Musculus tensor fasciae latae ein und halten somit den Iliotibialtrakt auf Spannung.[5]

Der Musculus tensor fasciae latae entspringt an der Spina iliaca anterior superior, zieht schräg nach dorsal und distal um in den Tractus iliotibialis einzustrahlen, welcher dann am Tuberculum tractus iliotibialis Gerdy an der Tibia ansetzt.[4] Das Tuberculum Gerdy gilt auch als anatomische Landmarke für den lateralen Zugang zum Femurkondyl. Hier beginnt der Hautschnitt bei der Implantation der LCP DF.[7]

Der Ursprung des Musculus gluteus maximus gliedert sich in einen oberflächlichen und einen tiefen Anteil. Der oberflächliche Teil entspringt von der Crista iliaca, der Spina iliaca posterior superior, der Fascia thoracolumbalis, dem Os sacrum, sowie dem Os coccygis. Der tiefe Anteil entspringt hingegen von der Ala ossis ilii. Beide Anteile strahlen wiederum in den Tractus iliotibialis ein.[5]

Ein weiterer, für unsere Studie interessanter Muskel, oder besser Muskelanteil ist der Musculus vastus lateralis, der einen Teil des Musculus quadriceps femoris darstellt. Dieser wird im Rahmen der LISS Implantation unterminiert, um die Platte entlang des Femurs nach proximal schieben zu können.[7] Der Musculus vastus lateralis nimmt seinen Ursprung vom Trochanter major, der Linea intertrochanterica, dem Labium laterale der Linea aspera femoris, sowie vom Septum intermusculare femoris laterale.[4] Von dort aus zieht er nach distal um dort mit Fasern des Musculus rectus femoris das Retinaculum patellae laterale zu bilden und über dieses an den Condylus lateralis tibiae zu ziehen. Auch der Tractus iliotibialis strahlt in vorgenanntes Retinaculum ein.[5]

Weiters ist der Musculus biceps femoris für uns von Interesse. Er entspringt mit seinem Caput longum am Tuber ischiadicum und mit seinem Caput breve vom mittleren Drittel des Labium laterale der Linea aspera, sowie vom Septum intermusculare femoris laterale und zieht nach distal um am Caput fibulae anzusetzen.[4] Der Bizeps femoris verursacht, in Zusammenarbeit mit dem Musculus quadriceps femoris, eine Verkürzung des Femurs bei vorliegender distaler Femurfraktur.[7]

Aufgrund seiner Zugwirkung auf das distale Frakturfragment nach distaler Femurfraktur und dem daraus resultierenden Abkippen des Fragments, sei hier des Weiteren der Musculus gastrocnemius erwähnt.[7] Er entspringt mit seinem

Caput mediale und seinem Caput laterale vom jeweiligen Femurkondylen und mit wenigen Fasern auch von der Gelenkkapsel. Nach distal hin vereinigt er sich mit Fasern des Musculus soleus zur Achillessehne, die am Tuber calcanei ansetzt.[5]
Als letztes sei hier noch der Musculus popliteus erwähnt der am Condylus lateralis entspringt und in seinem Verlauf das Ligamentum collaterale laterale unterkreuzt um an der Gelenkkapsel und der Facies posterior tibiae anzusetzen.[9] Der Musculus popliteus ist aufgrund seiner topografischen Nähe zum Ursprung des Ligamentum collaterale eventuell auch von einer Verletzung durch Verriegelungsschrauben des LIS Systems gefährdet.

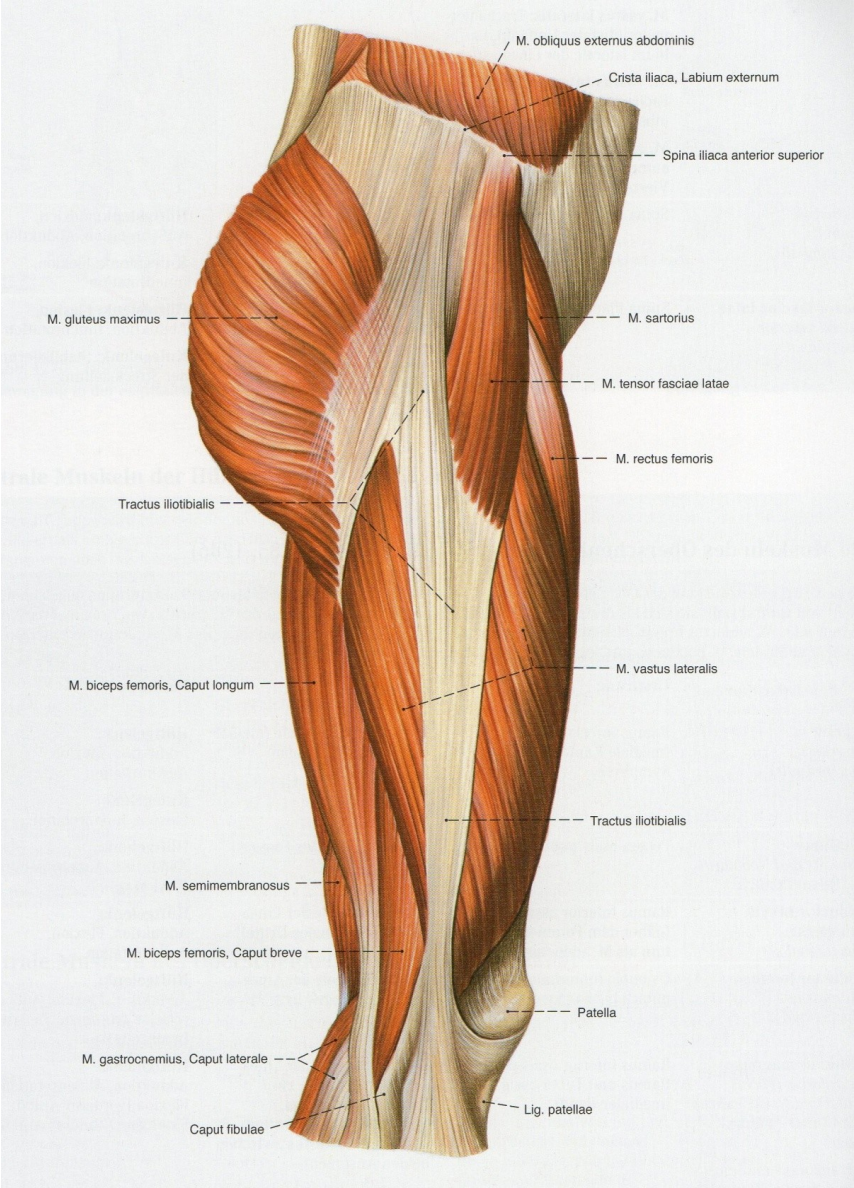

Abbildung 3: Muskulatur der Hüfte und des Oberschenkels von lateral nach Entfernung der Fascia lata[10]

2.1.4 Lateraler Bandapparat des Kniegelenks

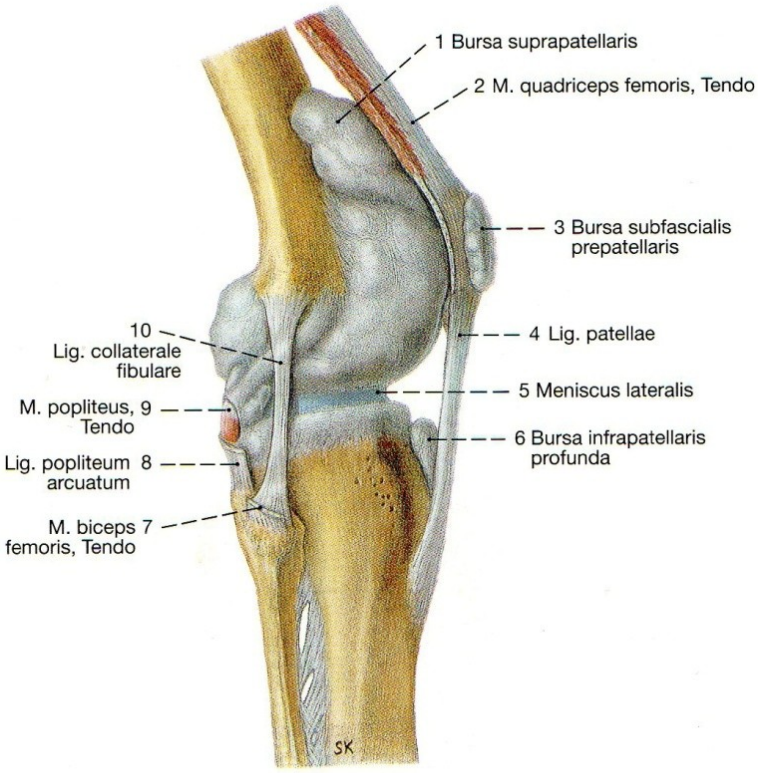

Abbildung 4: rechtes Kniegelenk von lateral[10]

Das Ligamentum collaterale laterale oder auch Ligamentum collaterale fibulare entspringt vom Epicondylus lateralis des Femurs. Dabei befindet sich der Ursprung des Ligaments nur ein klein wenig dorsal des Ursprunges des Musculus popliteus. Dieser unterkreuzt im weiteren Verlauf das Seitenband. Das Ligamentum collaterale laterale ist ein rundes, strangförmiges Band, das nach distal zum Caput fibulae zieht, um dort Fasern des Musculus biceps femoris aufzunehmen und an der Spitze des Fibulaköpfchens anzusetzen. Das Band ist in seinem Verlauf nicht mit der Gelenkkapsel verwachsen, stattdessen liegt zwischen beiden Strukturen eine dünne Fettschicht. Somit liegt es extrakapsulär.[9] Auch mit dem lateralen Meniskus ist das äußere Seitenband nicht verwachsen. Zusammen mit dem Ligamentum collaterale mediale dient es als Führungsband bei Beuge- und Streckbewegungen des Kniegelenkes.[5] In maximaler Streckstellung sind beide Kollateralbänder angespannt, in Beugung dagegen entspannt. Das Ligamentum collaterale laterale begrenzt die Außenrotation des

Unterschenkels und verhindert das seitliche Aufklappen den Kniegelenks bei Varusstress.[11]
Das Ligamentum popliteum arcuatum stellt den posterolateralen Bandapparat des Kniegelenkes dar. Es entspringt vom Caput fibulae und zieht nach proximal, um an der dorsale Kniegelenkskapsel anzusetzen. Dabei überkreuzt das Band die Sehne des Musculus popliteus.[5]

2.2 Frakturlehre

In der Frakturversorgung, sei es konservativ oder operativ, ist es von essentieller Bedeutung die Fraktur und ihre Eigenschaften genau zu beschreiben. Aus diesem Grund soll hier noch kurz auf die Nomenklatur von Knochenbrüchen eingegangen werden.
Kommt es durch direkte oder indirekte Gewalteinwirkung zu einer Überbeanspruchung der Elastizität des Knochens, spricht man von einer Fraktur. Diese ist definiert als eine Kontinuitätsunterbrechung des Knochens unter Bildung von zwei oder mehreren Fragmenten mit oder ohne Verschiebung.[12] Es gibt mehrere Frakturklassifikationen zur Einteilung und genaueren Spezifizierung eines Knochenbruches. Die Einteilung kann nach Art der Dislokation erfolgen, wobei eine Seitverschiebung (Dislocatio ad latus), eine Längsverschiebung (Dislocatio ad longitudinem), ein Achsknick (Dislocatio ad axim) und ein Drehfehler (Dislocatio ad peripheriam) unterschieden wird.[13]
Des Weiteren lassen sich Frakturen nach Art der Gewalteinwirkung unterscheiden. Dabei unterteilt man in Meißelfrakturen (z.B. am Radiusköpfchen), Biegungsfrakturen mit Biegungskeil, Torsionsfrakturen (der Knochen wurde durch zwei entgegengesetze Kräfte abgedreht, woraus eine spiralförmige Frakturlinie resultiert), Abscherfrakturen, Kompressionfrakturen (ein zentraler Gelenkflächenanteil ist hier eingestaucht), Depressionsfrakturen (Abscheren eines Gelenkflächenanteils) und Abrissfrakturen (knöcherner Ausriss eines Band- oder Sehnenansatzes).[13]
Eine weitere Einteilung lässt sich anhand des Verlaufes der Frakturlinie treffen. Hier unterscheidet man die Schrägfraktur von der Querfraktur und der Defektfraktur (Verlust von Knochensubstanz).[13]

Auch die Anzahl der Fragmente dient zur genaueren Spezifizierung von Knochenbrüchen. Der einfache Bruch besteht aus zwei Fragmenten, wohingegen die Mehrfragmentfraktur aus mehr als zwei Fragmenten besteht.[13] Liegen mehr als sechs Bruchstücke vor, so spricht man von einer Trümmerfraktur.[12]
Man kann Frakturen auch rein nach klinischem Aspekt in offene und geschlossene Brüche unterteilen.

2.3 Frakturheilung

Zum besseren Verständnis der Wirkungsweise des LIS System soll hier kurz auf den Heilungsprozess von Frakturen eingegangen werden.
Grundlegend werden zwei verschiedene Formen der Frakturheilung unterschieden: Die direkte, primäre und die indirekte, sekundäre Knochenheilung. Die indirekte Form entspricht der natürlichen Knochenheilung. Sind alle Voraussetzungen für eine ungestörte Knochenheilung gegeben, d.h. guter Kontakt der Fragmente zueinander, stabile Ruhigstellung und gute Durchblutung der Bruchstücke, so kommt es zur direkten, primären Frakturheilung. Dabei durchziehen die Osteone den Frakturspalt direkt und sorgen, gefolgt von Einsprossung neuer Havers Kanäle, für eine Knochenheilung ohne Bildung von Kallus. Man spricht hier von Kontaktheilung. Bleibt nach stabiler Fixation, z.B. durch eine Plattenosteosynthese ein minimaler Bruchspalt zurück, so kommt es zur sog. Spaltheilung. Dabei wird der Knochenspalt von endostal und periostal mit Geflechtknochen aufgefüllt.[14] Die Belastbarkeit nach vollständiger primärer Knochenheilung, ist ausgezeichnet, jedoch setzt diese eine lange, künstliche Stabilisierung mittels Osteosynthese voraus und dauert im Vergleich zur Kallusbildung relativ lange. Prinzipiell ist hier von einer Remodellingphase von ein bis eineinhalb Jahren auszugehen.[6]
Die sekundäre, indirekte Frakturheilung ist ein in verschiedenen Phasen ablaufender Prozess, der die natürliche Form der Knochenheilung repräsentiert. Zunächst kommt es nach Fraktur zur Ausbildung eines Frakturhämatoms, welches durch Einwachsen von Fibroblasten organisiert wird.[15] Das nun den Frakturspalt ausfüllende Zwischengewebe differenziert sich in weiterer Folge zu Geflechtknochen. Diesen Vorgang bezeichnet man auch als Kallusbildung. In den nächsten Wochen und Monaten kommt es zur Rekonstruktion des medullären

Gefäßsystems und zur Umwandlung des Geflechtknochen in lamellären Knochen. Dabei wird der überschüssige Kallus von Osteoklasten abgebaut. Der Zeitraum bis zum vollständigen Remodelling beträgt bei sekundärer Frakturheilung zwei bis drei Jahre.[6]
Die LCP DF als überbrückende Plattenosteosynthese verfolgt den Ansatz der sekundären Knochenheilung. Durch die Überbrückung der Trümmerzone wird zwar der Kontakt der Knochenfragmente nicht beeinflusst, jedoch bleibt dadurch deren Durchblutung unangetastet. Das LISS, als Fixateur interne führt damit zu einer ungestörten Heilung der Knochenfragmente.[7] Die Winkelstabilität des Implantats garantiert die, für die Kallusbildung benötigte relative Stabilität der Fraktur.[16]

2.4 Prinzipien der Frakturbehandlung

„Einrichten, Festhalten und Üben“, so formulierte Lorenz Böhler, einer der Begründer der modernen Unfallchirurgie, die Grundsätze der Frakturbehandlung, welche noch heute Gültigkeit besitzen.[13] Prinzipiell stehen dazu drei Möglichkeiten der Behandlung von Knochenbrüchen zur Verfügung, nämlich die funktionelle, die konservative und die operative Frakturbehandlung.
Funktionelle Behandlung findet bei stabil impaktierten Frakturen oder bei ausreichender Schienung durch den umgebenden Weichteilmantel Anwendung. Hier wird nach Abklingen der akuten Schmerzen, ohne weitere Ruhigstellung mit einer funktionellen Übungsbehandlung begonnen. Dabei nutzt man spezielle Orthesen, die Schwerkraft oder den im Wasser herrschenden Auftrieb.[15]
Sowohl der operativen als auch der konservativen Behandlung liegen zwei Intentionen, nämlich die der Wiederherstellung der Knochenachsen (Reposition), wie auch die Ruhigstellung des Repositionsergebnisses (Retention) zu Grunde.[12] Die Reposition wird durch das Prinzip des kontinuierlichen Zugs und Gegenzugs unter Verwendung von seitlichem Druck auf die Frakturfragmente erreicht. Dabei versucht man möglichst sämtliche Achsen in einer Bewegung wiederherzustellen. Um das Repositionsmanöver für den Patienten/die Patientin so schmerzarm wie möglich zu gestalten, verwendet man verschiedene Verfahren der Schmerzausschaltung, wie Allgemeinnarkose, Regional- und Leitungsanästhesie, sowie die häufig angewendete Bruchspaltanästhesie, bei der

das Lokalanästhetikum direkt in den Frakturspalt injiziert wird. Die Überprüfung des Repositionsergebnisses, vor und nach Retention, erfolgt mittels Röntgen. Vor und nach der Schienung werden die Durchblutung, die Motorik und die Sensibilität der betreffenden Extremität überprüft.[15]

Die konservative Frakturbehandlung umfasst die vorübergehende externe Retention des zuvor reponierten Knochens. Dazu bedient man sich verschiedener Materialien wie Gips oder Kunststoff. Bei zirkulärer Gipsanlage wird der initial bestehenden Weichteilschwellung durch Gipsspaltung Rechnung getragen. Sobald die Schwellung zurückgegangen ist, muss ein Wechsel auf eine geschlossene Gipsversorgung erfolgen, um die weitere Ruhigstellung zu gewährleisten.[12] Frakturen, die sich nicht im Gips retinieren lassen, jedoch auch nicht primär operativ versorgt werden müssen, können durch temporäre Extension behandelt werden. Hierfür wird an definierten Stellen, z.B. an der Tuberositas tibiae, ein Extensionsnagel eingebracht, der über einen Seilzug, welcher mit Gewichten verbunden ist, zu einer Dauerextension der Fraktur führt. Meist bringt diese Extension und das damit verbundene Auseinanderweichen der Frakturenden bereits eine deutliche Schmerzreduktion mit sich. Eine Distraktion der Knochenenden ist jedoch zu vermeiden.[13]

Die operative Frakturbehandlung umfasst die Versorgung von Frakturen, nach offener oder gedeckter Reposition, mittels internem Implantat oder mittels Fixateur externe.[15] Operatives Vorgehen ist u.a. bei offenen Frakturen, geschlossenen Frakturen mit Komplikationen durch Begleitverletzungen, Gelenkfrakturen, nicht ausreichend reponierbaren Frakturen, wie auch bei Trümmerfrakturen indiziert.[12] Beim Vorliegen einer Gelenkfraktur ist es von äußerster Wichtigkeit ein exaktes, anatomisches Repositionsergebnis zu erreichen um eine frühzeitige, posttraumatische Arthrose zu vermeiden. Die operative Therapie verfolgt meist das Prinzip der primären Frakturheilung. Nach erfolgter Reposition, sei es offen oder geschlossen, wird durch das Implantat oft sowohl eine Schienung der Fraktur als auch eine Kompression der Frakturfragmente erzeugt. Der damit erzeugte, enge Kontakt der Knochenfragmente führt zu einer Knochenheilung ohne Kallusbildung. Dem Operateur stehen je nach Art und Lokalisation des Knochenbruches verschiedene Implantate zur Verfügung. Die Form des Osteosyntheseverfahrens reicht von der Fixation mittels Draht, über Schrauben- und Plattenosteosynthese, zu Fixateur externe/interne und letztendlich noch zur

Marknagelung. Auch Zuggurtungsosteosynthesen werden heute für bestimmte Indikationen verwendet. Grundlegend kann man zwischen Kompressionsverfahren und Methoden zur Schienung von Frakturen unterscheiden. In der Praxis werden jedoch oftmals Kombinationen beider Verfahren eingesetzt. Kompressionsschrauben und Zuggurtung zählen zu den Kompressionsverfahren; sie können aber sehr wohl mit einer Stabilisierung durch eine Platte oder einen Marknagel kombiniert werden. Bei der operativen Frakturschienung wird zwischen extra- (Plattenosteosynthese, Fixateur) und intramedullären (Marknagel) Verfahren unterschieden.[12]

Das LIS System stellt einen Spezialfall der operativen Frakturbehandlung dar. Das Implantat ist zwar als Plattenosteosynthese konzipiert. Es fungiert jedoch, bedingt durch das LCP Prinzip als Fixateur interne. Das LCP Prinzip bietet die Möglichkeit der winkelstabilen Verschraubung bei gleichzeitig geringem Kontakt zum Knochen.[16]

2.5 AO Frakturklassifikation

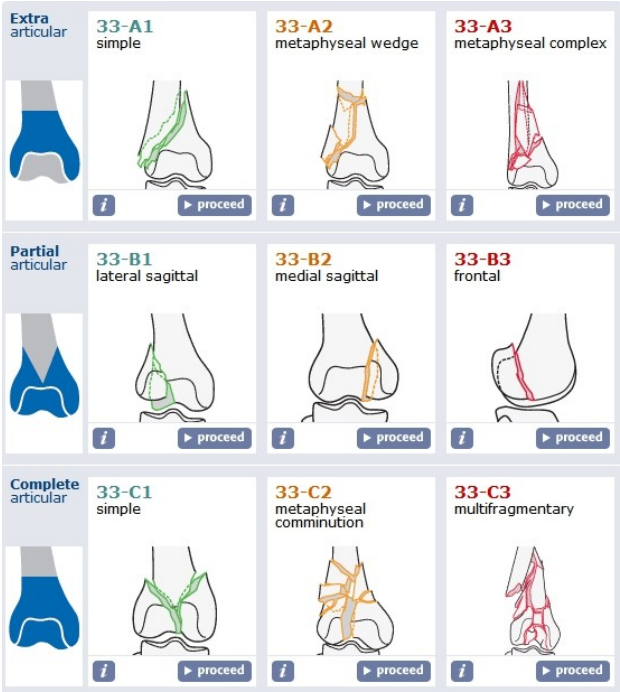

Abbildung 5: AO Klassifikation Distale Femurfraktur[17]

Im Jahre 1987 wurde von der Arbeitsgemeinschaft für Osteosynthesefragen eine standardisierte Frakturklassifikation vorgestellt. Diese ermöglicht eine bessere

Vergleichbarkeit von Frakturen und deren Behandlung.[18] Das fünfstellige alphanummerische System dient dem Unfallchirurgen zur Zusammenführung von klinischem und radiologischem Befund und erlaubt eine direkte Abschätzung des Schweregrades der Fraktur und der möglichen Therapieoptionen.[6]

„Eine Klassifikation ist nur nützlich, wenn sie sich auf den Schweregrad der Fraktur bezieht und als Grundlage sowohl für die Behandlung als auch für die Beurteilung der damit erreichten Resultate dient.“ (M.E. Müller)[13]

Die AO Klassifikation umfasst die detaillierte Kodierung der Frakturlokalisation und der genauen Morphologie der Fraktur im Röhrenknochen. Die erste Stelle im fünfstelligen Code beschreibt den frakturierten Knochen. Hierfür wurden den langen Röhrenknochen Ziffern zugewiesen (z.B. Femur – 3). Die zweite Ziffer der Klassifikation beschreibt den Teil des Knochens in dem sich die Fraktur befindet (1 entspricht einer proximalen Fraktur, 2 einer Fraktur im Schaftbereich und 3 steht für einen Bruch im distalen Segment). Die dritte Stelle dient der Typisierung der Fraktur, wobei hier die Buchstaben A-C verwendet werden. Das Spektrum reicht von einfacher (A) über eine Keil- (B) bis zu einer komplexen Fraktur (C).

Liegt eine Gelenkfraktur vor, so kodieren die Buchstaben mit anderer Bedeutung. A steht für extraartikulär, B für partielle und C für vollständige Gelenkfraktur.[13]

Die vierte und fünfte Ziffer der AO Klassifikation beschreibt die Komplexität einer Fraktur. Diese beiden Stellen dienen der genaueren Spezifizierung der Schwere einer Fraktur innerhalb der oben genannten Vorgaben (Stellen 1-3).

Beispiel: 33-C3.3 steht für eine distale Femurfraktur, mit vollständiger Gelenkfraktur, mehrfragmentär im metaphysio- diaphysären Bereich.

Im klinischen Alltag beschränkt man sich zumeist auf die ersten drei, maximal vier Stellen. Die Stellen 4 und 5 sind häufig in klinischen Studien zu wissenschaftlichen Zwecken von Interesse.[6]

3 Spezieller Teil

3.1 Distale Femurfraktur

Die Fraktur des distalen Femurs galt jahrelang, aufgrund von begleitenden Weichteil- und Bandverletzungen, Beschädigung des Gelenkknorpels und, nicht selten, zusätzlicher Patellafraktur als schwer zu versorgende Frakturlokalisation. Der hohen Komplikationsrate von distalen Femurfrakturen, wurde in den letzten Jahren durch die Entwicklung neuer intra- und extramedullärer Implantate begegnet. Dies führte zu einer enormen Verringerung der Probleme bei Versorgung von Frakturen des distalen Femurs.[1]

Ätiologisch kann grob zwischen zwei Hauptursachen für distale Femurfrakturen unterschieden werden. Zum einen sind dies Hochenergietraumen bei jungen Patienten die häufig zu einer Polytraumatisierung führen.[1] Ein Polytrauma ist die gleichzeitig entstandene Verletzung einer oder mehrerer Körperregionen, bei der mindestens eine Verletzung oder die Kombination mehrerer als potentiell lebensbedrohlich angesehen wird.[14] Dem gegenüber steht die zweite Gruppe von distalen Femurfrakturen am osteoporotischen Knochen oder bei liegender Prothese. Diese werden durch Niedrigenergietraumen, wie z.B. einem einfachen Sturz aus dem Stand ausgelöst.[2]

30% aller Patienten mit distaler Femurfraktur erleiden diese im Rahmen eines Polytraumas. Betroffen sind davon hauptsächlich junge Männer (60% < 40 Jahre). Aufgrund der Geschlecht- und Altersinzidenz von Osteoporose stellen ältere Frauen (60% > 60 Jahre) die zweite Hauptgruppe des Patientengutes dar. 40% der Patienten zeigen zusätzlich zur Femurfraktur signifikante Weichteilverletzungen. Zu begleitenden Bandverletzungen kommt es in 10% der Fälle. Knorpelabscherfragmente werden in 10% der Fälle beobachtet. Ein Meniskusschaden liegt bei 8% der Patienten vor. 15% der Betroffenen erwerben zusätzlich eine Fraktur der Patella.[1]

Eines der größten Probleme bei der Versorgung von distalen Femurfrakturen stellt die anatomisch korrekte Reposition dar. Durch die verschiedenen Muskelansätze/-ursprünge am Femur kommt es zu vielfältigen Fehlstellungen, die sich oftmals nur schwer beheben lassen. Typisch ist bei der distalen Femurfraktur die Verlagerung und das Verkippen des distalen Segmentes nach dorsal. Dieses Abkippen wird

durch den Muskelzug der beiden Köpfe des Musculus gastrocnemius verursacht. Auch eine Verkürzung der gesamten Extremität, ausgelöst durch den Muskelzug des Musculus quadriceps femoris und der ischiocruralen Gruppe, sowie eine Varusstellung im Bereich der Femur- Diaphyse, hervorgerufen durch Zug der Adduktoren, werden häufig beobachtet. Durch die Verlagerung des distalen Fragments können zusätzlich Verletzungen von Gefäßen und Nerven auftreten. In drei Prozent der distalen Femurfrakturen kommt es zu Gefäßverletzung, insbesondere der Poplitealgefäße. In immerhin noch einem Prozent der Fälle liegen Nervenläsionen vor. Besonders gefährdet sind hier aufgrund der anatomischen Nähe der Nervus tibialis und der Nervus peroneus communis.[7]

3.2 Das Less Invasive Stabilization System

Abbildung 6: rechtes, seziertes Kniegelenk von lateral mit Ligamentum collaterale laterale (Pfeil) und in Position gehaltener LCP DF; Digitalfoto mit Sony NEX 5n 14,2 MP

Das Less Invasive Stabilization System (LISS) ist eine LCP für das distale Femur. LCP steht für Locking compression plate und spezifiziert somit die Platte genauer. Über die Platte ist somit sowohl eine winkelstabile Versorgung, als auch eine Frakturkompression möglich. Die LCP DF (Distales Femur) ist ein anatomisch vorgeformtes Implantat, das sich durch ein niedriges Profil auszeichnet und somit

zu einer geringen Inzidenz von Weichteilproblemen nach Implantation führt. Auch ist somit ein Modellieren der Platte nicht erforderlich.[16] Durch die Verwendung von winkelstabilen Kopfverriegelungsschrauben wirkt das Implantat als extramedullärer Fixateur interne. Fixiert im distalen als auch im proximalen Fragment, überbrückt die LISS Platte die Trümmerzone und lässt diese somit unangetastet. Dies führt wiederum zu einer besseren indirekten Frakturheilung der in der Trümmerzone befindlichen Knochenfragmente, da oftmals eine ausreichende Durchblutung der Trümmer durch Weichteilkontakt vorhanden ist und die Blutversorgung im Frakturgebiet nicht durch unnötige direkte Manipulation kompromittiert wird.[7] Die Platte ist konzipiert um den Druck auf den Knochen und damit auf das für die Blutversorgung des Knochens wichtige Periost so gering wie möglich zu halten.[2] Die Winkelstabilität vermindert des Weiteren die Gefahr der Schraubenlockerung und den damit verbundenen Verlust der Primär- und Sekundärreposition. Damit ist das Implantat auch ein geeignetes Osteosyntheseverfahren zur Verwendung im osteoporotischen Knochen. Durch die Verwendung eines röntgendurchlässigen Zielbügels, der das Einbringen der Platte erleichtert, kann die LCP DF als MIPO (minimal invasive Plattenosteosynthese) eingebracht werden. Darüber hinaus ermöglicht dieser die präzise, perkutane Platzierung der Schrauben nach vorhergehender Stichinzision. Vorteile dieses Systems sind somit das geringe Operationstrauma, das ein besseres funktionelles und kosmetisches Ergebnis zur Folge hat und die durch die Winkelstabilität erreichte frühe, funktionelle Wiederherstellung der Extremität.

Die LCP DF kommt bei der Stabilisierung von Frakturen des distalen Femurs zum Einsatz. Im Speziellen ist das LIS System bei distalen Schaftfrakturen, suprakondylären Frakturen, intraartikulären Frakturen und periprothetischen Frakturen indiziert, wobei bei letzteren ein spezieller Schraubensatz von Nöten ist.[16] Gemäß AO Frakturklassifikation umfasst das Einsatzgebiet der LISS-Platte, Frakturen vom Typ A2- und A3- sowie vom Typ C2- und C3.3.[7]

Bevor jedoch eine Osteosynthese mittels LCP DF durchgeführt werden kann bedarf es einiger Planung. Zunächst ermittelt man die Länge der Platte und die Position der Schrauben mit Hilfe der passenden Röntgenschablone für die betreffende Seite. Im Anschluss bestimmt man anhand eines präoperativen Röntgenbildes (Strahlengang anterior-posterior) unter Verwendung einer 50mm breiten Röntgenstrahlen Eichplatte die Länge der Kondylenschrauben. Dazu wird

die Eichplatte auf Kondylenhöhe, lateral oder medial platziert und ein Röntgenbild im ap Strahlengang angefertigt. Nun folgt die Vermessung der Breite der Eichplatte (BEP) als auch die der maximalen Kondylenbreite (KBM) auf der Röntgenaufnahme. Die reale Kondylenbreite (KBR) lässt sich mit Hilfe folgender Formel berechnen:

$$KBR = \frac{50}{BEP}\ x\ KBM$$

Die passende Schraubenlänge für die Schraubenlöcher A bis G (siehe Abb.7) kann aus folgender Tabelle abgelesen werden.[16]

Reale Kondylenbreite (KBR)	Loch A	Loch B	Loch C	Loch D	Loch E	Loch F	Loch G
60 - 80mm	65	40	40	55	65	65	55
81 - 87mm	75	40	55	65	75	75	65
88 - 95mm	75	55	65	65	75	75	75
96 - 110mm	85	65	75	75	75	85	85

Tabelle 1: Länge der Verriegelungsschrauben (mm)[16]

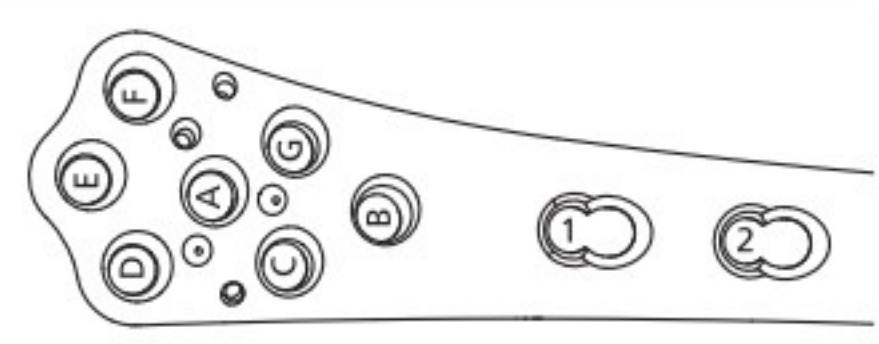

Abbildung 7: Lochnummerierung LISS (rechts)[16]

Alternativ kann die Schraubenlänge auch intraoperativ mittels indirekter Messung über einen 280mm langen Führungsdraht, der durch den Befestigungsbolzen eingeführt wird, bestimmt werden. Hierfür wird ein spezielles Längenmessinstrument auf den vorher eingebrachten Draht aufgesetzt und die Länge abgelesen.[7]

Vor Operationsbeginn, wird der Patient in Rückenlage auf einem röntgendurchlässigen Tisch gelagert, wobei die unverletzte untere Extremität so

positioniert wird, dass es bei einer seitlichen Durchleuchtung zu keinerlei Behinderung kommt. Das frakturierte Bein hingegen sollte derart gelagert werden, dass es intraoperativ frei beweglich bleibt und flektiert werden kann. Hierdurch wird die Frakturreposition erleichtert und das distale Fragment vom Zug des Musculus gastrocnemius entlastet.[16] Auch die in der Kniekehle verlaufenden Blutgefäße, sowie der Nervus tibialis und der Nervus peroneus communis, die unmittelbar hinter dem distalen Femur verlaufen, wären gefährdet.[7] Ist das distale Frakturfragment sehr kurz, so empfiehlt es sich den Unterschenkel um ca. 60° im Kniegelenk zu beugen.[16] Zusätzlich empfiehlt sich eine Muskelrelaxation des Patienten. Bei gestreckt gelagertem Bein kann eine Knierolle helfen, um eine Hyperextensionsfehlstellung und damit ein dorsales Abkippen des distalen Fragments zu verhindern.[7]

Zu Beginn der Operation wird der Zielbügel auf die Platte montiert. Dazu weist sowohl das Implantat als auch der Zielbügel einen speziellen Verriegelungsmechanismus auf, der für den korrekten Sitz der LCP DF am Bügel sorgt. Der Befestigungsbolzen wird durch diesen Bügel in das Loch A der Platte eingeschraubt und mit dem Stiftschlüssel festgezogen. Um zusätzliche Stabilität zu erreichen, wird der Stabilisierungsbolzen samt Bohrbüchse in das Loch B eingebracht. Optional besteht die Möglichkeit, die postoperativ freibleibenden, unbesetzten Schraubenlöcher vor dem Einbringen des Implantates, unter zu Hilfenahme eines Drehmomentschraubenziehers mit Schraubenlocheinsätzen zu verschließen, um ein Einwachsen von Gewebe zu verhindern und somit ein etwaiges, späteres Entfernen der Platte zu erleichtern.

Die Fraktur wird nun mittels manuellem Zug, einem temporären Fixateur externe oder einem Distraktor ausgerichtet.[16] Des Weiteren besteht die Möglichkeit der Verwendung eines Traktionstisches sowie das Einbringen einer Schanz-Schraube zur indirekten Manipulation.[7] Bei intraartikulären Frakturen muss noch vor Insertion des Implantates das Gelenk nach anatomischen und funktionellen Gesichtspunkten rekonstruiert und stabilisiert werden. Dabei ist beim Einbringen von eventuell notwendigen Zugschrauben darauf zu achten, dass diese nicht mit den später folgenden Implantatschrauben kollidieren. Intraoperativ muss die Lage der Fragmente zueinander regelmäßig per Bildwandler kontrolliert werden, um den Verlust des Repositionsergebnisses frühzeitig erkennen und korrigieren zu können.[16] Hierfür kann ein beliebiges Kabel, wie etwa das des Elektrokauters

verwendet werden. Man legt dabei das Kabel als röntgendichte Hilfslinie, beginnend an der Spina iliaca anterior superior, in einer geraden Linie nach unten bis in den ersten Zehenzwischenraum der betroffenen Extremität. Im ap Röntgenbild liegt das Elektrokabel, sofern die Achsverhältnisse korrekt wiederhergestellt sind, genau über der Mitte der Patella und nur leicht medial der Emenentia tibiae. Auch die radiologischen Landmarken, die der biomechanischen Achse der unteren Extremität entsprechen, sollten in einer Linie liegen (Mitte Femurkopf – Mitte Kniegelenk – Mitte Sprunggelenk).[7]

Es gibt zwei unterschiedliche chirurgische Zugangswege um die LCP DF zu implantieren. Bei intraartikulären Frakturen bevorzugt man die anterolaterale Arthrotomie. Diese erlaubt sowohl die Plattenimplantation, als auch eine adäquate Kontrolle der Reposition sowie das Einbringen von Zugschrauben. Bei der extraartikulären Fraktur empfiehlt sich der streng laterale Zugang zum Femur. Dabei wird eine ca. 80mm lange Hautinzision, ausgehend vom Gerdy'schen Tuberkel am Condylus lateralis tibiae nach proximal durchgeführt. Anschließend wird der Tractus iliotibialis in Faserrichtung gespalten und der Musculus vastus lateralis ggf. unter Zuhilfenahme eines Weichteilretraktors unterminiert. So entsteht ein Raum zwischen Vastus lateralis und Periost, der distal vom Ansatz dieses Muskels am Femurkamm begrenzt wird. In diesen Raum kann nun die LISS Platte eingebracht werden, da sich in diesem Teil des lateralen Femurs keine weiteren Muskelansätze befinden. Mittels montiertem Zielbügel lässt sich die Platte, unter ständigem Kontakt des proximalen Plattenendes zum Knochen, vorschieben. Das Implantat wird so lange nach proximal und distal verschoben, bis sein distales Ende auf den lateralen Femurkondylen passt und dort flach anliegt.[16] Sollte der Zielbügel bei besonders adipösen oder muskulösen Patienten ein Vorschieben der LCP DF behindern, so kann dessen proximaler Teil vorübergehend abgenommen werden.

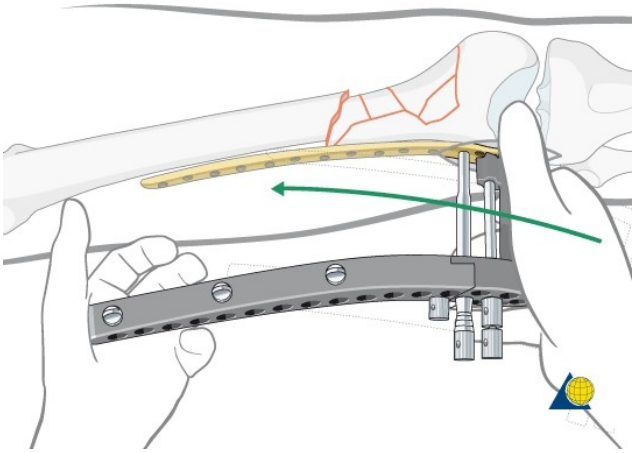

Abbildung 8: Einbringen der Platte am montierten Zielbügel[7]

Durch das Eigengewicht des montierten Bügels kann es zu einer Außenrotation der Platte kommen. Die korrekte Position des Femur LISS lässt sich mittels ap Röntgenaufnahme überprüfen (CAVE: ca. 10° Innenrotation des Zielbügels). Auch der Befestigungsbolzen stellt eine Orientierungshilfe für die Lage des Implantates dar. Er muss parallel zu einer gedachten Frontalebene durch das femoropatellare Gelenk ausgerichtet sein. Sobald man sich von der korrekten Positionierung der LCP DF überzeugt hat kann der Stabilisierungsbolzen samt Bohrbüchse aus dem Loch B entfernt werden. Im Anschluss wird ein Trokar in die Bohrbüchse geschoben und über eine Stichinzision in das proximalste Loch der Platte eingeführt.[16] Eine Lagekontrolle des proximalen Plattenteils erfolgt durch direktes Palpieren nach Erweiterung der Stichinzision oder unter Bildverstärkerkontrolle.[7]

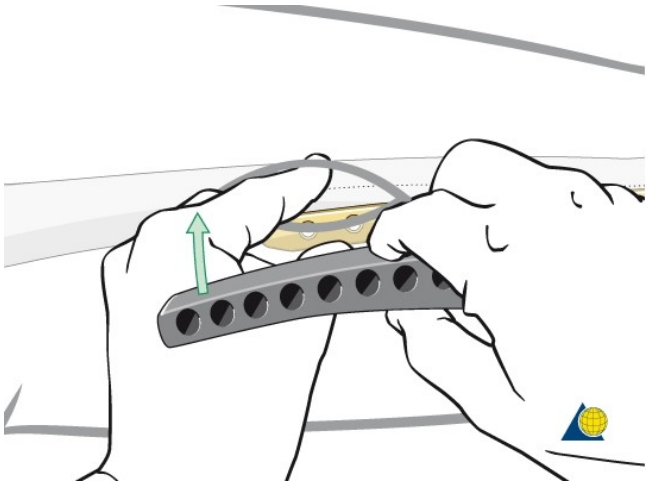

Abbildung 9: Palpieren des proximalen Plattenendes[7]

Nun wird die Bohrhülse mittels Fixationsschraube im Zielbügel fixiert und der Trokar durch den Stabilisierungsbolzen ersetzt. Der Bolzen wird in das proximalste Plattenloch eingeschraubt; damit entsteht ein stabiler Rahmen. Ab diesem Zeitpunkt ist eine Positionskorrektur nur sehr schwer möglich, da die umgebenden Weichteile nur noch geringen Spielraum für den Stabilisierungsbolzen lassen. Anschließend wird die Platte mittels zwei 2,0 mm dicken Drähten mit Gewindespitze durch den Befestigungs- und den Stabilisierungsbolzen provisorisch am Knochen fixiert. Die Länge der reponierten, verletzten Extremität und die Position der LCP DF muss nun sorgfältig überprüft werden. Ist das Repositionsergebnis zufriedenstellend und liegt die Platte korrekt am Femur an, so können die Verriegelungsschrauben eingesetzt werden.

Sollte dies von Nöten sein, kann das Implantat unter Verwendung eines speziellen Zielgeräts mit Bohrdrähten vorübergehend gegen ein ventrales bzw. dorsales Abrutschen am Femur gesichert werden. Dabei ist zu beachten, dass die ventral und dorsal der Platte eingebrachten Drähte zum Knochen hin konvergent verlaufen, was dazu führt, dass der Abstand zwischen Implantat und Knochen nicht mehr verändert werden kann. Lediglich ein Verschieben nach distal und proximal ist noch möglich. Darum ist bereits vor dem Einbringen der Drähte auf möglichst geringen Abstand der LCP zum Knochen zu achten. Die Drähte fixieren die Platte in der Sagittalebene, wodurch ein Abgleiten nach ventral oder dorsal verhindert wird.

Zur endgültigen Fixation werden nun die selbstbohrenden Verriegelungsschrauben eingebracht. Dabei kann auf monokortikale, wie auch auf bikortikale Schrauben zurückgegriffen werden. Welche Löcher des Implantates letztendlich besetzt werden hängt von der Art der Fraktur ab. In die Hauptfragmente werden Schrauben nahe und entfernt vom Frakturspalt eingebracht. Auf jeder Seite der Fraktur sind laut Hersteller mindestens vier Schrauben einzubringen.[16] Die Arbeitsgemeinschaft für Osteosynthesefragen empfiehlt sogar fünf monokortikale Schrauben.[7] Eigene Erfahrungen der Universitätsklinik für Unfallchirurgie Graz empfehlen die Verwendung von mindestens drei bikortikalen Schrauben (statt der monokortikalen) im proximalen Fragment.

Sobald in jedes Hauptfragment die erste Schraube eingebracht ist, ist eine Korrektur von Länge und Rotation nicht mehr möglich. Lediglich Fehlstellungen im

Sinne einer Ante- bzw. Rekurvation sind noch korrigierbar. Deshalb empfiehlt es sich zunächst eine Schraube in das distale Hauptfragment, parallel zum Kniegelenk einzubringen. Erst nach Überprüfung und ggf. Korrektur der Achsverhältnisse wird dann die Schraube im proximalen Fragment eingesetzt.[16]
Bevor eine Verriegelungsschraube eingebracht werden kann, muss ein Trokar durch die Bohrbüchse, über eine vorher anzulegende Stichinzision, bis zur Platte vorgeschoben werden. Die Länge der Kondylenschrauben ist Tabelle 1 zu entnehmen. Für eine monokortikale Verschraubung werden im Bereich der Diaphyse 26mm lange Schrauben empfohlen. Bei besonders dicker Kortikalis hat sich das Vorbohren mit einem Spiralbohrer (4,3mm Ø) oder dem LISS spezifischen Zuggerät als vorteilhaft erwiesen. Das Zuggerät verhindert eine Dislokation des Knochens mit Verlust der Reposition, während des Einbringens der entsprechenden Schrauben. Dieses Problem tritt v.a. bei zu hohem Druck beim Bohren auf, welcher bei besonders dicker Kortikalis und/oder instabiler Reposition auftreten kann. Um dieser Problematik zu begegnen, wird das Zuginstrument, ohne Rändelmuttern, über die Bohrbüchse in das Schraubenloch neben der ersten endgültig zu setzenden Schraube eingesetzt. Der Gewindeteil des Zuginstruments wird mittels maschinellem Antrieb in den Knochen eingeschraubt. Dabei ist darauf zu achten, dass der Antrieb angehalten wird, bevor das Zuggerät an der Platte anliegt, da ein Weiterbohren zu einem Ausreißen des Gewindes aus dem Knochen führen würde und das Instrument seine Wirksamkeit verliert. Auch sollte dabei nicht der gesamte Gewindeteil eingeschraubt werden um im Anschluss die Rändelmutter ansetzen zu können. Schraubt man nun die Mutter auf das freie Gewinde des Zuginstruments, so wird der Knochen an das Implantat gezogen. Da die Spitze des Zuggerätes 4,0mm im Durchmesser misst, muss das entstandene Bohrloch später mit einer 5,0mm Verriegelungsschraube besetzt werden, um ausreichenden Halt im Knochen zu gewährleisten. Um eine Kaltverschweißung zu vermeiden, wird für die weitere Schraubenmontage ein Drehmomentbegrenzer zwischen maschinellem Antrieb und Schraubenziehereinsatz eingebaut. Die Schraube wird durch die LISS Bohrbüchse im Zielbügel bis zur Platte eingeführt. Im Anschluss beginnt man langsam mit dem Einschrauben und steigert dabei nach und nach die Geschwindigkeit. Gegen Ende des Einschraubvorganges drosselt man die Drehzahl der Bohrmaschine wieder. Verschwindet die zweite Markierung des

Schraubendrehers in der Bohrbüchse, so ist die Schraube weit genug eingebracht. Man entfernt nun den maschinellen Antrieb und verriegelt die Schraube mittels Drehmomentschraubenzieher. Um Hitzenekrosen vorzubeugen, wird während des Bohrvorganges fortlaufend durch die Bohrhülse mittels Kochsalzlösung gekühlt. Des Weiteren ist beim Bohren darauf zu achten, keinen zu großen Druck aufzuwenden (max. 3-5 kg), um eine Verschiebung des Knochenfragments nach medial zu verhindern. Auch sollten die Schrauben nicht mit maximaler Geschwindigkeit eingedreht werden, um einer Beschädigung des Schraubenkopfes durch Überdrehen und Problemen bei der Implantatentfernung vorzubeugen.

Die Fixation mit bikortikalen Schrauben verläuft grundsätzlich entsprechend der Fixation mit monokortikalen Schrauben. Jedoch müssen für die bikortikalen Verriegelungsschrauben die Löcher vorgebohrt werden. Auch hier kann die Länge der Kondylenschrauben wieder aus Tabelle 1 abgelesen werden. Zu Beginn muss in die Bohrbüchse eine weitere Bohrhülse (7,2/4,3) eingeführt werden. Im Anschluss wird vorsichtig mit einem 4,3 mm Spiralbohrer vorgebohrt. Um die Schraubenlänge im diaphysären Bereich zu ermitteln, wird am Spiralbohrer ein Anschlagring angebracht und nach Einsetzen des Bohrers in die Bohrbüchse ganz nach unten an den Rand der Büchse geschoben. Nach dem vorsichtigen Durchbohren der plattenfernen Kortikalis kann mit Hilfe dieses Ringes die Länge der Schraube bequem an den Lasermarkierungen des Spiralbohrers abgelesen werden. Auch beim Einbringen von bikortikalen Schrauben ist anfangs zu großer Druck zu vermeiden, um eine Verlagerung von Frakturfragmenten nach medial zu verhindern. Nötigenfalls kann hier wieder mit einem Zuggerät gegengesteuert werden. Die selbstschneidenden Kopfverriegelungsschrauben werden anhand der zuvor ermittelten Länge ausgewählt und analog dem Verfahren bei monokortikalen Schrauben eingebracht. Ein Drehmomentbegrenzer auf dem maschinellen Antrieb ist hier ebenso unerlässlich, wie ausreichende Kühlung während des Bohrvorganges. Die Schraube wird wieder mittels Drehmomentschraubenzieher verriegelt und danach ein Verschlussbolzen in den LISS Zielbügel eingesetzt. Alternativ zum maschinellen Antrieb kann die Schraube natürlich auch komplett von Hand eingebracht werden.[16]

Bei Patienten mit liegendem Marknagel oder einer Endoprothese ist ein gesonderter Schraubensatz für die Versorgung von periprothetischen Frakturen

verfügbar. Die selbstschneidenden Schrauben zeichnen sich durch eine sehr kurze, stumpfe Spitze aus und gewährleisten eine gute diaphysäre Fixation der Platte in der plattennahen Kortikalis. Die Vorgehensweise bei periprothetischen Frakturen entspricht zunächst dem Vorgehen beim Einbringen von bikortikalen Schrauben. Das Vorbohren erfolgt hier unter Bildwandlerkontrolle. Dabei ist das Bohrloch möglichst nahe an die Prothese oder den Marknagel zu setzen, um das Einsetzen möglichst langer Schrauben zu ermöglichen. Die Ermittlung der Schraubenlänge erfolgt wieder über den Anschlagring auf dem Spiralbohrer. Bei geringerer Bohrtiefe als 8mm wird keine periprothetische Schraube eingesetzt (erhältliche Längen: 8, 10, 12, 14 und 18 mm). Anders als bei mono- und bikortikalen Verriegelungsschrauben muss hier die Schraube allein mittels Drehmomentschraubenzieher eingebracht werden. Es ist streng darauf zu achten, dass die Schraubenlänge nie die gemessene Bohrtiefe überschreitet, da dies zu einem Gewindeausriss im Knochen und damit zu einem Verlust der Schraubenverankerung führen würde. Auch hier wird wieder ein Verschlussbolzen in den LISS Zielbügel eingesetzt, sobald die Schraube vollständig verriegelt ist.[16]

Nachdem die letzte diaphysäre Schraube gesetzt ist, wird der Zielbügel abmontiert und durch das Loch A (siehe Abb. 7) die letzte Kondylenschraube eingebracht. Dies ist bei allen drei beschriebenen Varianten (mono-, bikortikal oder periprothetisch) der Fall. Im Anschluss daran erfolgt der Wundverschluss unter Einlage einer Saugdrainage unter dem Tractus iliotibialis, welcher mit resorbierbaren Nähten vernäht wird. Subcutis und Cutis werden in gewohnter Art und Weise verschlossen.[7]

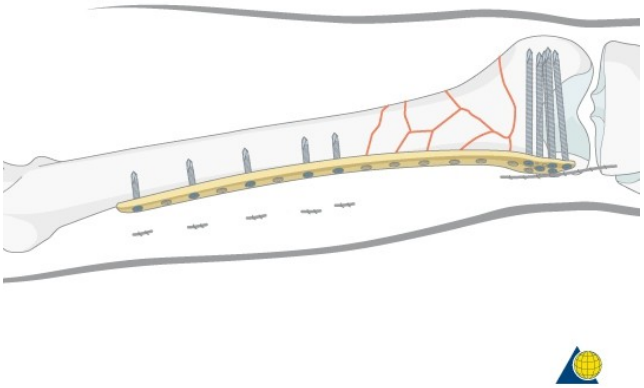

Abbildung 10: LISS nach Implantation mit Überbrückung der Trümmerzone[7]

Eine Implantatentfernung sollte erst nach Frakturkonsolidierung erfolgen. Dabei wird in umgekehrter Reihenfolge zur Implantation vorgegangen. Im Verlauf der Implantationsnarbe wird zunächst die Haut inzidiert, um bei Bedarf den Zielbügel montieren zu können. Nach Stichinzision können nun die Schrauben mit dem Drehmomentschraubenzieher von Hand gelöst und anschließend mit dem maschinellen Antrieb entfernt werden. Sollten die Schraubenköpfe von Gewebe überwachsen sein, kann mittels speziellem Reinigungsgerät eine Reinigung erfolgen. Lässt sich die Schraube nicht entfernen, sei es durch Beschädigung des Schraubenkopfes oder durch Bruch der Schraube, kommt das Schrauben-Extraktionsset zum Einsatz. Sind alle Schrauben entfernt, kann die Platte herausgenommen werden.[16]

4 Material und Methoden

Die Präparation und Vermessung der Leichen erfolgte in den Räumlichkeiten des Anatomischen Institutes der Medizinischen Universität Graz. Dabei wurden insgesamt dreizehn untere Extremitäten von sieben weiblichen und sechs männlichen Leichen präpariert. Das Alter der Körperspender betrug im Mittel 76 Jahre (67- 82 Jahre). Extremitäten mit liegenden Endoprothesen im Kniegelenk oder bereits verplattetem Femur wurden von der Studie ausgenommen. Ebenso wie jene Präparate mit pathologischen Veränderungen im Oberschenkel. Alle Präparate stammten vom Anatomischen Institut der Medizinischen Universität Graz und wurden durch die Grazer Methode nach Thiel konserviert. Durch diese Konservierungsmethode bleiben Farbe und Konsistenz der Weichteile sowie der Bewegungsumfang der Gelenke erhalten.[19]

Das Implantat wurde nach Vorgaben des Herstellers unter Supervision durch einen Facharzt für Unfallchirurgie eingebracht. Dabei wurde der minimal invasive Zugang an der lateralen Seite des Femurs gewählt. Die Kontrolle der Position der Platte erfolgte mittels Bildwandler (bereitgestellt durch die Firma Siemens). Das Implantat wurde nun zunächst mittels 2,0mm dicken Drähten provisorisch fixiert. Im Anschluss wurden unter Zuhilfenahme des LISS Zielbügels die distalen drei Schraubenlöcher (Löcher D-F, siehe Abb. 7) sowie das proximalste Schraubenloch mit selbstschneidenden, selbstbohrenden Kopfverriegelungsschrauben besetzt. Nun erfolgte eine weitere Bildwandlerkontrolle. Anschließend wurde der Zielbügel abmontiert und die Extremität schichtweise präpariert bis die Platte zur Gänze freigelegt war. Auch das für uns relevante Ligamentum collaterale laterale (fibulare) wurde mit seinem Ursprung am Epicondylus lateralis femoris und seinem Ansatz am Caput fibulae sorgfältig präpariert. Hierfür wurde auch der proximale Teil der Fibula freigelegt. Das Implantat wurde an der offenen Extremität entfernt und die drei distalen Bohrlöcher (Löcher D-F, siehe Abb. 7) wurden mit roten Pins versehen. Auch der makroskopische Mittelpunkt des Ursprungs des Ligamentum collaterale laterale wurde mit einem 2,0mm dicken Draht markiert.

Messung: Alle Messungen erfolgten mit Hilfe einer Schublehre.

Es wurde der Femurkondyl in seiner größten sagittalen Ausdehnung vermessen und die Ansatzpunkte der Schublehre wurden wiederum mit 2,0mm dicken

Drähten versehen. Die sagittale Ausdehnung könnte präoperativ auch mittels Röntgen oder CT ermittelt werden. Sollte eine Korrelation zwischen Verletzung des Ursprunges des Ligamentum collaterale laterale und dem sagittalen Durchmesser bestehen, wäre dies für den Operateur von großem Interesse. Des Weiteren erfolgte die Vermessung der Distanz zwischen der Markierung der dorsalsten Schraube (Schraubenloch F, siehe Abb. 7) im lateralen Femurkondylen und dem markierten Ursprung des Ligamentum collaterale laterale. Auch wurde der Abstand zwischen der Markierung an der Femurvorderkante und dem Usprung des Seitenbandes vermessen, da die Vorderkante trotz des minimal invasiven Zugangs für den Operateur leicht zugänglich und einsehbar wäre. Intraoperativ ließe sich dieser Abstand messen und bei gegebener Korrelation zu einer Verletzung des Bandursprunges könnten entsprechende Maßnahme ergriffen – das Implantat weiter ventral befestigt werden. Auf makroskopisch sichtbare Verletzungen des Bandes und dessen Ursprung wurde besonders geachtet.

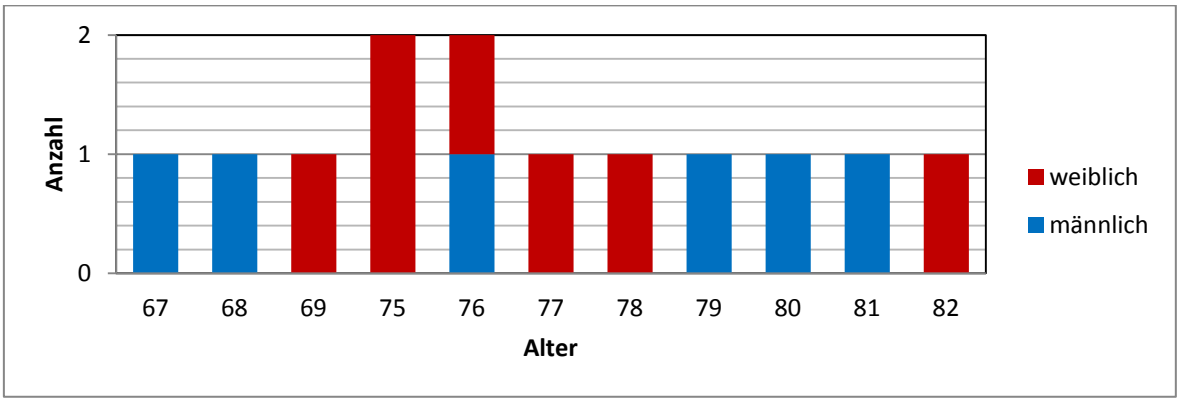

Tabelle 2: Alter, Anzahl und Geschlecht der Leichen

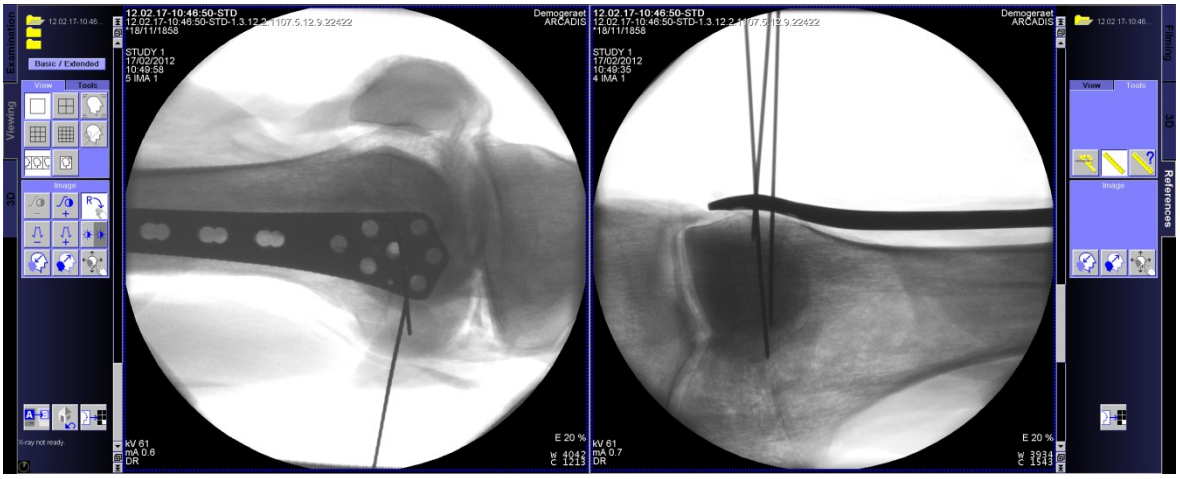

Abbildung 11: Röntgenkontrolle der provisorisch mit Kirschnerdraht fixierten LISS Platte

5 Ergebnisse – Resultate

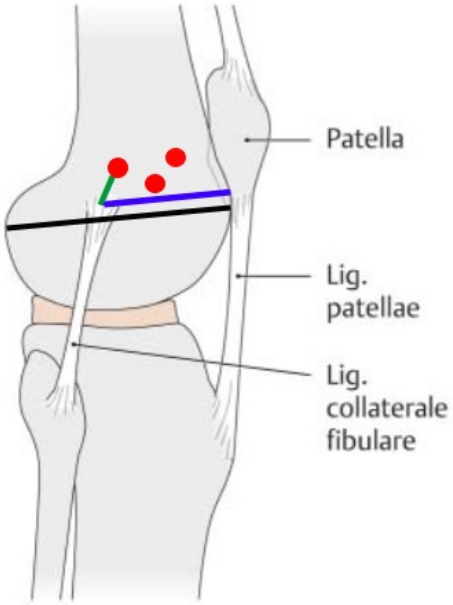

Abbildung 12: Gemessene Strecken; Sagittaler Kondylendurchmesser (schwarz); Abstand dorsalste Schraube - Ursprung LCL (grün); Abstand Ursprung LCL - Femurvorderkante (blau)[11]

In keinem der dreizehn Präparate kam es durch das Besetzen der drei distalen Schraubenlöcher (D-F, siehe Abb. 7) zu einer sichtbaren Verletzung des Ursprungs des Ligamentum collaterale laterale. Auch in einer 5mm breiten Pufferzone um den makroskopisch sichtbaren Ursprung des Seitenbandes kam es zu keinerlei Kontakt mit der dorsalsten Schraube. Der Abstand vom Mittelpunkt des Ursprunges zum markierten Schraubenloch (Loch F, siehe Abb. 7) betrug im Mittel 14mm, wobei sich die Distanzen zwischen 9mm und 21mm bewegten. Die sagittale Ausdehnung des Femurkondyls bewegte sich zwischen 65mm und 80mm und betrug im Durchschnitt 72mm. Der Abstand der Kondylenvorderkante zum Ursprung des Ligaments betrug durchschnittlich 46mm (37mm – 52mm). Eine Korrelation zwischen sagittalem Durchmesser und dem Abstand der dorsalsten Schraube zum Ursprung konnte nicht hergestellt werden. Ebenso wenig ließ der Abstand der Kondylenvorderkante zum Ursprung des Seitenbandes eine Abschätzung für eine mögliche Verletzung zu. Somit besteht leider keine Möglichkeit, durch präoperatives Röntgen oder intraoperative Vermessung eine im Raum stehende Bandverletzung zu erkennen und entsprechende Maßnahmen zu treffen.

Präparat	sagittaler Kondylendurchmesser	Vorderkante - Ursprung LCL	Ursprung LCL - dorsalste Schraube
1	73	41	15
2	65	37	10
3	74	47	17
4	80	49	18
5	73	47	16
6	75	52	21
7	74	50	16
8	70	47	13
9	76	45	9
10	70	50	12
11	68	44	10
12	71	47	16
13	65	40	9
Mittelwert	72	46	14
Maximum	80	52	21
Minimum	65	37	9

Tabelle 3: Gemessene Werte der 13 Extremitäten (mm)

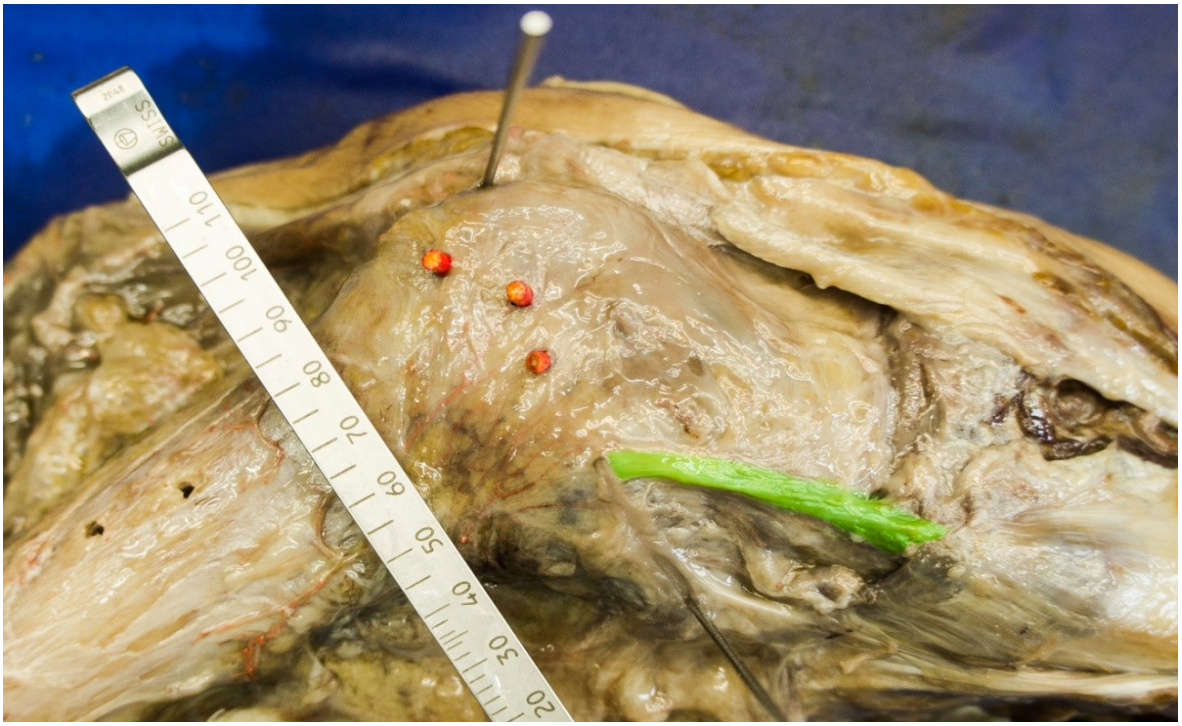

Abbildung 13: Freigelegtes Kniegelenk; Markierungspins der distalen Schraubenlöcher in rot; Ligamentum collaterale laterale in grün; Digitalfoto mit Sony NEX 5n 14,2 MP

6 Diskussion

Das LISS DF ist ein etabliertes Verfahren zur Versorgung von distalen Femurfrakturen.[2] Speziell im Hinblick auf eine evtl. vorhandene Trümmerzone hat sich das Implantat gegenüber anderen Versorgungsmöglichkeiten als vorteilhaft erwiesen, da es die in der Trümmerzone liegenden Fragmente sowie deren Durchblutung unangetastet lässt und somit eine bessere Heilung ermöglicht. Dies wird durch das Design der LCP DF, die als Fixateur interne fungiert und trotz Überbrückung der Trümmerzone ausreichend Stabilität gewährleistet, erreicht.[7] Auch die Möglichkeit der minimal invasiven Einbringung hat sich in Bezug auf Wundheilung und funktionelles Ergebnis als vorteilhaft gezeigt.[16] Jedoch ist durch den minimal invasiven Zugang nur eine begrenzte Sicht auf das Femur gegeben. Da der Ursprung des Ligamentum collaterale laterale nicht direkt einsehbar ist, kann eine Verletzung des Ursprunges durch eine Verriegelungsschraube nicht sicher ausgeschlossen werden. Die Versorgung der distalen Oberschenkelfraktur, die per se als problematisch gilt, wurde zwar durch neuere Implantate wie das LIS System erleichtert.[2] Unsere Studie hat jedoch bestätigt, dass das Implantat hohe technische Fertigkeiten und viel Erfahrung des Operateurs verlangt um ein zufriedenstellendes Ergebnis zu erreichen.[2] Ein weiterer wichtiger Punkt den es bei der Anwendung der LCP DF zu beachten gilt, ist das Indikationsspektrum nach AO Frakturklassifikation. Die Versorgung von einfachen distalen Femurfrakturen z.B. vom Typ A1 (keine Indikation für das LISS), führt häufig zu mangelnder Knochenheilung und Pseudoarthrose, da die Platte relativ flexibel ist und die Frakturzone nur überbrückt, ohne die Fragmente zu komprimieren.[7]

Speziell zu unserer Fragestellung „Die LISS Platte - eine sichere Methode zur Versorgung distaler Femurfrakturen im Hinblick auf Verletzung des Ligamentum collaterale laterale“ existieren derzeit keinerlei Vergleichsstudien. Zum Thema Komplikationen des Less Invasive Stabilization System liegen allerdings einige Arbeiten vor[1,2]. Die Messergebnisse unserer Studie haben gezeigt, dass es in keinem Fall zu einer Verletzung des Ligamentum collaterale laterale gekommen ist. Jedoch bleibt zu bedenken, dass es sich hier lediglich um eine Fallstudie an 13 Präparaten handelt. Für eine statistisch signifikante Aussage sind somit weitere Studien mit einer deutlich höheren Fallzahl von Nöten. Des Weiteren gilt zu

beachten, dass es sich in unserer Studie um einen rein makroskopischen Befund handelt. Auch die 5mm breite Pufferzone um den makroskopisch punktuell festgelegten Ursprung des Ligamentum collaterale fibulare, wurde von uns willkürlich als sicherer Abstand definiert. Genaue anatomische Untersuchungen über Art, Beschaffenheit und Ausdehnung des Ligaments an unseren Präparaten liegen jedoch nicht vor. Die gängige anatomische Fachliteratur liefert zu diesem speziellen Thema auch keine Beschreibungen. Insbesondere die Form des Randes und der Durchmesser der Ursprungsfläche wären für uns von enormem Interesse gewesen, um nicht makroskopisch sichtbare Verletzungen ausschließen zu können.

Als Ergebnis unserer Studie lässt sich festhalten, dass es durch die LISS Platte zu keiner Verletzung des Seitenbandes gekommen ist. Der durchschnittliche Abstand von 14mm ist unserer Meinung nach ausreichend, um die Aussage treffen zu können, dass bei korrekter Implantation der LCP DF, das Ligamentum collaterale laterale nicht gefährdet ist. Selbst der minimalste in der Studie gemessen Abstand von 9mm, zwischen Bandursprung und dorsalster Schraube ist unserer Meinung nach ausreichend um eine Gefährdung auszuschließen. Die sich an der Anatomie orientierende Form des Implantats, in Kombination mit dem in anderen Studien erwähnten Sicherheitsabstand des distalen Endes der Platte von 15mm zum Gelenkspalt, trägt zusätzlich zur Vermeidung einer Verletzung des lateralen Seitenbandes bei.[3] Eine Verletzung der Gelenksfläche ist damit auch ausgeschlossen.[7] Es ist darauf zu achten, das Implantat nicht zu weit dorsal anzubringen, um eine Seitenbandläsion zu vermeiden.[1]

Zusammengefasst ist das LISS eine schonende und, wie in anderen Studien beschrieben, adäquate Methode zur Versorgung der distalen Femurfraktur[2], insbesondere im Hinblick auf Verletzung des lateralen Seitenbandes.

7 Literaturverzeichnis

[1]Collinge CA, Gardner MJ, Crist BD. Pitfalls in the application of distal femur plates for fractures. J Orthop Trauma 2011 Nov;25(11):695-706.

[2]Schütz M, Schafer M, Bail H, Wenda K, Haas N. New osteosynthesis techniques for the treatment of distal femoral fractures. Zentralbl Chir 2005 Aug;130(4):307-313.

[3]Krettek C, Schandelmaier P, Richter M, Tscherne H. Distal femoral fractures. Swiss Surg 1998;(6)(6):263-278.

[4]Fanghänel J, Pera F, Anderhuber F, Nitsch R. Bein, untere Gliedmaße, Membrum inferius. In: Fanghänel J, Pera F, Anderhuber F, Nitsch R, editors. Waldeyer Anatomie des Menschen. 17. Auflage ed. Berlin: Walter de Gruyter; 2003. p. 1099-1218.

[5]Platzer W. Untere Extremität. Taschenatlas Anatomie - Band 1 Bewegungsapparat. 9. überarbeitete Auflage ed. Stuttgart: Georg Thieme Verlag; 2005. p. 186-279.

[6]Scharf H, Rüter A. Orthopädie und Unfallchirurgie. 1. Auflage ed. München: Urban & Fischer; 2009.

[7]Gebhard F, Kregor P, Oliver C. Less invasive stabilization system. 2008; Available at: https://www2.aofoundation.org/wps/portal/!ut/p/c1/04_SB8K8xLLM9MSSzPy8xBz9CP0os3hng7BARydDRwN3Q1dDA08XN59Qz8AAQwMDA6B8JJK8haGFgYFnqKezn7GTH1DahIBuP4_83FT9gtylcgBttnJy/dl2/d1/L2dJQSEvUUt3QS9ZQnB3LzZfQzBWUUFCMUEwRzFFMTBJREZMVUlRUDEwMDA!/?showPage=redfix&bone=Femur&segment=Distal&classification=33-C3&treatment=&method=ORIF&implantstype=Less%20invasive%20stabilization%20system%20%28LISS%29&approach=&redfix_url=1285238417489. Accessed Dezember/12.12.2012, 2012.

[8]Kahle W, Frotscher M. Taschenatlas Anatomie - Band 3 Nevensystem und Sinnesorgane. 9. überarbeitete Auflage ed. Stuttgart: Georg Thieme Verlag; 2005.

[9]Standring S, et al. Knee. In: Standring S, editor. Gray's anatomy - The anatomical basis of clinical practice. 40. Auflage ed. Philadelphia: Churchill Livingstone; 2008. p. 1396-1410.

[10]Putz R, Pabst R. Untere Extremität. In: Putz R, Pabst R, editors. Sobotta - Atlas der Anatomie des Menschen. 21., neubearbeitete Auflage in einem Band ed. München: Urban & Fischer; 2004. p. 690-716.

[11]Bob A, Bob K, et al. Duale Reihe Anatomie. 1. Auflage ed. Stuttgart: Thieme Verlag; 2006.

[12]Ficklscherer A. Orthopädie und Traumatologie Basics. 2. Auflage ed. München: Urban & Fischer; 2008.

[13]Nürnberger HR, Hasse FM, Pommer A. Klinikleitfaden Chirurgie. 5. Auflage ed. München: Urban & Fischer; 2010.

[14]Henne- Bruns D, Düring M, Kremer B. Duale Reihe Chirurgie. 2. korrigierte Auflage ed. Stuttgart: Georg Thieme Verlag; 2003.

[15]Bühren V, Trentz O. Checkliste Traumatologie. 6. erweiterte und überarbeitete Auflage ed. Stuttgart: Georg Thieme Verlag; 2005.

[16]Synthes. Manual LISS DF. 2010; Available at: http://www.synthes.com/sites/intl/IntlContent/Files/016.000.235.pdf. Accessed Dezember/ 11.12.2012, 2012.

[17]Gebhard F, Kregor P, Oliver C. Distaler Femur. 2008; Available at: https://www2.aofoundation.org/wps/portal/surgery?showPage=diagnosis&bone=Femur&segment=Distal. Accessed Januar/10.01.2013, 2013.

[18]Kluba T, Rehart S, Reize P, Roetman B, Rudert M. Hüfte, Becken, Oberschenkel; Knie und Unterschenkel. In: Wülker N, editor. Taschenlehrbuch Orthopädie und Unfallchirurgie. 2. Auflage ed. Stuttgart: Georg Thieme Verlag; 2010. p. 57-59.

[19]Thiel W. The preservation of the whole corpse with natural color. Ann Anat 1992 Jun;174(3):185-195.