Diplomarbeit

Vergleich von Magnetresonanzangiographie (MRA) und Digitaler Subtraktionsangiographie (DSA) bei PatientInnen mit peripherer arterieller Verschlusskrankheit (pAVK) II - IV hinsichtlich Schweregrad der Gefäßeinengung im Rahmen der in der DALIA Studie akquirierten Datensätze

eingereicht von

Michael Zellner

zur Erlangung des akademischen Grades

Doktor der gesamten Heilkunde

(Dr. med. univ.)

an der

Medizinischen Universität Graz

ausgeführt an der

Klinische Abteilung für vaskuläre und interventionelle Radiologie

unter der Anleitung von

Ass.-Prof.in Dr.in Manuela Aschauer
Ao.Univ. Prof.in Dr.in Andrea Obernosterer

Graz, August 2014 Michael Zellner

Eidesstattliche Erklärung

Ich erkläre ehrenwörtlich, dass ich die vorliegende Arbeit selbstständig und ohne fremde Hilfe verfasst habe, andere als die angegebenen Quellen nicht verwendet habe und die den benutzten Quellen wörtlich oder inhaltlich entnommenen Stellen als solche kenntlich gemacht habe.

Graz, August 2014 Michael Zellner

Danksagungen

Zu aller erst möchte ich mich ganz herzlich bei Frau Ass.-Prof.in Dr.in Manuela Aschauer bedanken, ohne die diese Arbeit nicht möglich gewesen wäre. Sie stand mir jederzeit mit Rat, Motivation und Inspiration zur Seite.
Auch bei Ao.Univ. Prof. in Dr. in Andrea Obernosterer möchte ich mich für ihre kompetenten Auskünfte und für die Zweitbetreuung bedanken.

Wichtig für das Gelingen der Arbeit war auch die Unterstützung seitens der RadiologietechnologInnen rund um Amtsrätin Radiologietechnologin Sabine Pfandl, die mich in den Untersuchungsräumlichkeiten freundlich aufgenommen haben.

Weiters möchte ich mich noch bei meinen Eltern, sowie Onkel Herbert und Tante Lotte für die Unterstützung während des Studiums bedanken.

Zusammenfassung

Hintergrund: Diese Arbeit fokussiert sich auf den Vergleich der intravenösen kontrastmittelgestützten MRA (Magnetresonanzangiographie) mit dem Goldstandard intraarterielle DSA (Digitale Subtraktionsangiographie) bei PatientInnen mit pAVK (periphere arterielle Verschlusskrankheit) II- IV. In der Fachliteratur für die MR Schrittangiografie ist die Wertigkeit von verschieden konzentriertem Kontrastmittel in der MRA noch nicht geklärt. Daher wurde die Wirksamkeit von 1 molarem Gadobutrol und 0.5 molarem Gadoterate meglumine ausgewertet.

Methoden: Die DALIA Studie umfasst 188 PatientInnen multizentrisch. 14 konsekutiv Kranke (11 Männer und 3 Frauen; 66,8 ± 16,2 Jahre) wurden zentrumspezifisch in Graz eingeschlossen: 62 Blutgefäße in der intraarteriellen DSA (im Rahmen der Intervention nur eine Extremität und teilweise bei antegrader Punktion der A. femoralis communis ohne Beckenarterien/ Aorta beurteilbar) und 238 Blutgefäße in der MRA (distale Aorta und beide untere Extremitäten beurteilbar) sind von zwei Befundenden und bei Diskrepanz im Consensus beurteilt worden. Die Gefäßdurchmesser (normaler Durchmesser ohne Stenosierung und kleinster Durchmesser mit Stenosierung bzw. Verschluss) und jeweils die Stenosenlängen wurden vermessen. Die Ergebnisse wurden mit den bereits vorhandenen der DALIA Studie verglichen. Als Nebenzielgröße wurde die Bildqualität (eingeteilt in 4 Qualitätskategorien) bezüglich der in der MRA verwendeten zyklischen Kontrastmittel (1 molares GADOBUTROL, Gadovist® mit 0,5 molarem Gadolinium-DOTA, Gadoterate meglumine, Dotarem®) analysiert.

Ergebnisse: 30 nachweisbare Stenosen zeigten beim kleinsten Gefäßdurchmesser im stenosierten Gefäß eine Abweichung von 0,9mm im Mittel, die Standardabweichung betrug 1,2mm. Bei der Bestimmung des normalen Gefäßdurchmessers des, der Stenose benachbarten Gefäßabschnittes, kam es zu einem Mittelwert der Abweichung von 0,6mm und zu einer Standardabweichung von 0,7mm. Bei der Stenosenlänge betrug der Mittelwert der Abweichung zwischen MRA und DSA 4,8mm und die Standardabweichung 5,1mm. Die Bildqualität bei Gadolinium-DOTA, Dotarem® (0,5 molares Kontrastmittel) war mit 2 venös überlagerten Gefäßen am Unterschenkel im Gegensatz zu Gadobutrol, Gadovist® (1 molares Kontrastmittel) mit 8 venös überlagerten Gefäßen überlegen. Allerdings weicht hier das Protokoll der DALIA Studie von unserem Routineprotokoll ab, wo dynamische Bilder der Unterschenkelregion zur generellen Vermeidung der venösen Überlagerung bei allen PAVK IV Pat. durchgeführt werden (1). Beide Kontrastmittel wiesen in 95% sehr gute Bildqualitäten auf. Im limitierten PatientInnenkollektiv dieser Arbeit traten weder bei der MRA noch bei der DSA therapiewürdige Kontrastmittelnebenwirkungen auf.

Diskussion: Die MRA erzielte für jeden der 14 PatientInnen eine Stenosenquantifizierung, die eine exakte Planung der Intervention analog der DSA ermöglichte. Die MRA bietet die bessere Gefäßwandbeurteilbarkeit mit möglichen Aussagen zu Thrombus im Gefäßlumen, Aneurysmadurchmessern, Dissektionen, Vaskulitiden und Plaques. Die Vorteile der MRA (dreidimensional) gegenüber der DSA (zweidimensional) sind die nicht invasive Untersuchungsweise, geringere Nephrotoxizität (MR- Kontrastmittel ist nicht jodhältig, es wurde durchschnittlich nur sehr wenig Kontrastmittel benötigt) und fehlende Röntgenstrahlenbelastung.

Abstract

Purpose: This thesis focuses on the comparison of intravenous contrast- enhanced MRA (magnetic resonance angiography) with the gold standard intra-arterial DSA (digital subtraction angiography) in patients with PAOD (peripheral arterial occlusive disease) II – IV. The specialist literature, relating to the stepping-table angiography, has not yet clarified the value of different contrast medias used in the MRA. Therefore the efficacy of the two contrast media 1 molar Gadobutrol compared to 0.5 molar Gadoterate meglumine was evaluated.

Methods: The DALIA study includes 188 multicenter patients.14 consecutive center specified invalids (11 males and 3 females; 66,8 ± 16,2 years old) were recruited in Graz: 62 blood vessels in the intra-arterial DSA (during the intervention only one limb and partially during the puncture of the common femoral artery without iliac vessels/aorta could be evaluated) and 238 blood vessels in MRA (distal aorta and both limbs could be evaluated) were analyzed by two examiners and in case of discrepancies a consensus was reached. The vessel diameter (normal diameter without stenosis and smallest diameter with stenosis/closure) and the lengths of the stenosis were measured. The results were compared to those of the DALIA studies. As a secondary focuse, the picture's qualities (classified in 4 categories of quality) regarding the cyclic contrast media used in MRA (1 molares GADOBUTROL, Gadovist® mit 0,5 molarem Gadolinium-DOTA, Gadoterate meglumine, Dotarem®) were analyzed.

Results: 30 verified stenosis, concerning the narrowest diameter in a narrowed vessel, showed a mean value of deviation between MRA/ DSA of 0.9mm and a standard deviation of 1.20mm. The determination of the normal vessel diameter of the vessel section right next to the stenosis showed a mean value deviation between MRA/ DSA of 0.6mm and a standard deviation of 0.7mm. The length of the stenosis revealed a mean value of deviation between MRA/ DSA of 4.8mm and a standard deviation of 5.1mm. The picture quality of Gadolinium-DOTA Dotarem® (0.5 molar contrast agent) at 2 venous overlaid vessels in the lower leg was superior to GADOBUTROL, Gadovist® (1 molar contrast agent) at 8 venous overlaid vessels. However, the protocol of the DALIA study deviates from our routine protocol, where dynamic pictures of the lower leg section were arranged to generally avoid a venous overlay in all PAOD stage IV patients. Both contrast medias held very good picture quality in 95%. Within the limited patient population of this paper no therapy worthy side effects induced by contrast media, occured in the MRA or DSA.

Discussion: The MRA achieved for all 14 patients a quantification of the stenosis, which could enable proper planning equal the DSA. The MRA provides better valuation of the vessel wall with further information about thrombus in the vessel lumen, diameter of aneurysm, dissection, vasculitis and plaques. The advantages of the MRA (three-dimensional) compared to the DSA (two-dimensional) are the non-invasive examination method, less nephrotoxicity (MRA- contrast agent is not iodine-containing, in general very little contrast media was required) as well as no radiation exposure.

Inhaltsverzeichnis

Danksagungen III
Zusammenfassung IV
Abstract V
Inhaltsverzeichnis VI
Glossar und Abkürzungen VII
Abbildungsverzeichnis VIII
Tabellenverzeichnis IX
1 Einleitung 1
1.1 Hintergrund der Arbeit 1
1.2 Kernfrage der Arbeit 2
2 Anatomie der Beinarterien 3
3 Bildgebende Verfahren in der pAVK Diagnostik 6
3.1 Digitale Subtraktionsangiographie (DSA) 6
3.1.1 DSA Allgemein 6
3.1.2 Vorteile der DSA 7
3.1.3 Limitationen der DSA 7
3.2 Magnetresonanzangiographie (MRA) 8
3.2.1 MRA Allgemein 8
3.2.2 Kontrastmittel in der MRA 9
3.2.3 Vorteile der MRA 9
3.2.4 Limitationen der MRA 10
3.3 Andere Bildgebende Verfahren in der pAVK Diagnostik 11
3.3.1 Farbkodierte Duplexsonographie (FKDS) 11
3.3.2 Computertomographische Angiographie (CTA) 11
4 Material und Methoden 13
4.1 Ethische Aspekte 13
4.2 Studiendesign 13
4.3 PatientInnenkollektiv 14
4.4 Klassifikationskriterien 14
4.5 Magnetresonanzangiographie (MRA) 15
4.5.1 Verwendete Kontrastmittel (Menge, Injektionsgeschwindigkeit) 16
4.6 Digitale Subtraktionsangiographie (DSA) 17
4.7 Statistische Auswertung 18
5 Ergebnisse 18
5.1 Stenosenverteilung 18
5.2 Bildqualität der in der MRT verwendeten Kontrastmittel 19
5.3 Nebenwirkungen der in der MRT verwendeten Kontrastmittel 20
5.4 Messergebnisse und Abweichungen 20
5.5 Ausfüllfehler und Diskrepanzen 22
5.6 Nebenbefunde der MRA 23
5.7 Artefakte in der MRT 24
6 Diskussion 26
6.1 Conclusio 32
7 Literaturverzeichnis 33
Anhang I – Beispiel für ein Ausfüllschema 39
Anhang II – Messdaten der PatientInnen 40

Glossar und Abkürzungen

A. dors. pedis	Arteria dorsalis pedis
A. iliaca com.	Arteria iliaca communis
A. iliaca int.	Arteria iliaca interna
A. prof. fem.	Arteria profunda femoris
A. tarsalis lat.	Arteria tarsalis lateralis
A. tib. ant.	Arteria tibialis anterior
A. tib. post.	Arteria tibialis posterior
Aa.	Arteriae
B1	Befunder 1
B2	Befunder 2
B3	Befunder 3
CRF	Case Report Form
CT	Computertomographie
CTA	computertomographische Angiographie
ceMRA	contrast enhanced Magnetic Resonance Angiography
dext.	dextra
DSA	Digitale Subtraktionsangiographie
Ao.abd.	Aorta abdominalis
Dot	Dotarem
3D	dreidimensional
TE	Echozeit
FOV	Field of View
Gad	Gadovist
CIN	Kontrastmittelinduzierte Nephropathie
LWK	Lendenwirbelkörper
MRA	Magnetresonanzangiographie
MIP	Maximumintensitätsprojektion
M.	Musculus
NFS	nephrogene systemische Fibrose
Pat.	PatientIn
pAVK	periphere Arterielle Verschlusskrankheit
PTA	perkutane transluminale Angioplastie
TR	Repetitionszeit
sin.	sinister
Tab.	Tabelle
TOF	Time-of-Flight
TWIST	Time-resolved Imaging With Stochastic Trajectories
2D	zweidimensional

Abbildungsverzeichnis

Abbildung 1: Die Prävalenz der pAVK in Abhängigkeit des Alters, [modifiziert nach (6)] 1

Abbildung 2: Anatomie der Oberschenkelarterien [modifizert nach (18)] 3

Abbildung 3: Anatomie der Unterschenkelarterien [modifiziert nach (18)] 4

Abbildung 4: Normvarianten der Unterschenkelarterien im Bereich der Kniekehle (20) 5

Abbildung 5: Beispiel für eine DSA der A. femoralis links mit exzentrischer Kalkdruse ... 7

Abbildung 6: Artefakt in der MRA im Quellbild (a) und in der MIP (b) aufgrund einer Knieprothese (44) 11

Abbildung 7: Studiendesign 13

Abbildung 8: Auswertung der Stenosenlänge durch zwei verschiedene Befunder in der DSA (a) verglichen mit der MIP der ceMRA (b) 15

Abbildung 9: DSA nicht exakt a.p. (rotiert), exakte Messung ohne Referenzmarker nicht mehr möglich 18

Abbildung 10: Venöse Überlagerung beider Unterschenkel in der MIP der MRT 19

Abbildung 11: Bildqualität der beiden Kontrastmittel in der MRT 20

Abbildung 12: A. fem. sup. sin. Stenose (Pfeile) mit exzellenter Übereinstimmung der beiden Modalitäten: a) DSA b) 3D MIP der ceMRA c) koronales Quellbild der ceMRA d) saggitale multiplanare Rekonstruktion (MPR) e) axiale multiplanare Rekonstruktion 21

Abbildung 13: Neu aufgetretener Verschluß der a. fibularis und A. retromalleolaris. Verdacht einer Distalembolisation von Thrombus/ atherosklerotischem Material anläßlich der DSA. a) Quellbild ceMRA b) MIP der ceMRA und c) DSA (aufgrund von Pixelanzeige war Stenosenmessung nicht möglich). 22

Abbildung 14: Nebenbefunde in der MRT: a) Muskelischämie, b) Prostatahyperplasie mit Anhebung des Blasenbodens und Coxarthrose 23

Abbildung 15: Nebenbefunde in der MRT: a) Nierenparenchymschädigung b) vergrößerte Lymphknoten 24

Abbildung 16: Artefakte am Spulenrand (Pfeile) in den MIP Serien der ceMRA 25

Abbildung 17: Problematik des normalen Gefäßdurchmessers in a) DSA und b) MIP der ceMRA 31

Tabellenverzeichnis

Tabelle 1: Einteilung der Bildqualitäten 15

Tabelle 2: Protokoll der DALIA Studie für die MRA 16

Tabelle 3: Verwendete Dotarem Kontrastmittelmenge in der MRT 16

Tabelle 4: Verwendete Gadovist Kontrastmittelmenge in der MRT 17

Tabelle 5: Stenosenanzahl in den jeweiligen Blutgefäßen 19

Tabelle 6: Vergleichsstudien (8) 28

1 Einleitung

1.1 Hintergrund der Arbeit

Die periphere arterielle Verschlusskrankheit (pAVK) geht mit einer erhöhten Morbidität und Mortalität einher und betrifft derzeit etwa 27 Millionen PatientInnen alleine in Nordamerika und Europa (2,3). Die Prävalenz dieser Erkrankung steigt mit höherem Alter, wodurch sie mit steigender Lebenserwartung an Wichtigkeit gewinnt (s. Abb. 1) (4). Eine große Rolle bei der Entstehung und Progression der pAVK spielen zahlreiche Risikofaktoren wie Nikotinabusus, Fettstoffwechselstörungen, arterielle Hypertonie, Diabetes mellitus, Hyperhomozysteinämie, Infektionen, Urämie, als auch immunologische und mechanische Faktoren (4,5).

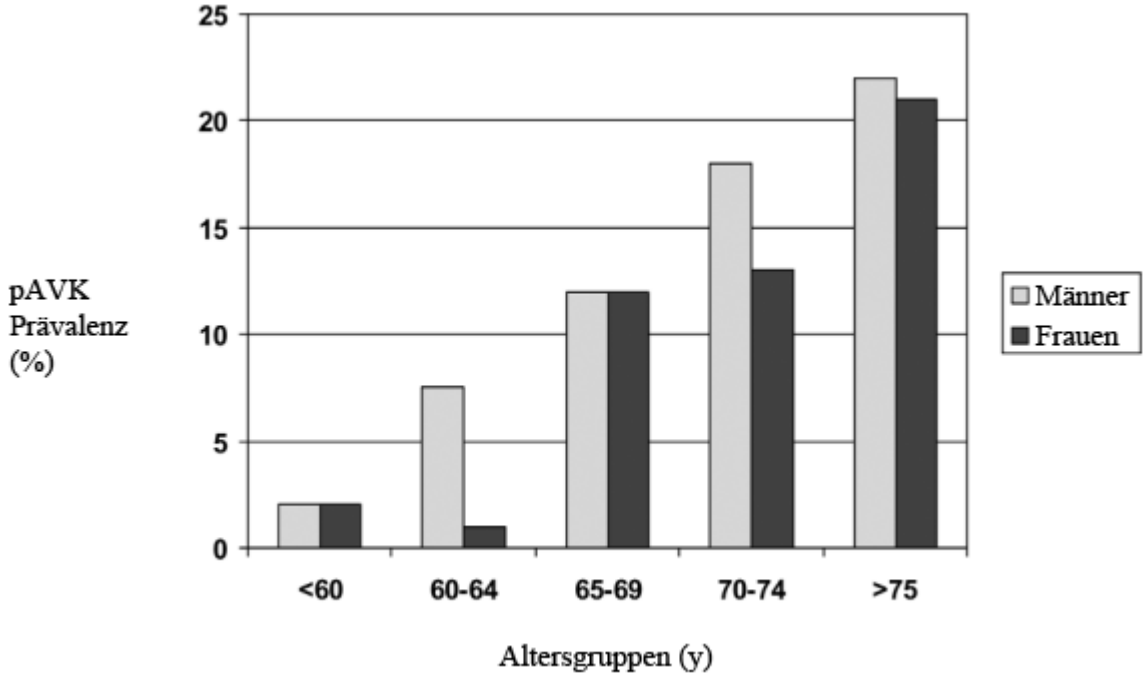

Abbildung 1: Die Prävalenz der pAVK in Abhängigkeit des Alters, [modifiziert nach (6)]

Die digitale Subtraktionsangiographie (DSA) ist die derzeitige Referenzuntersuchung und entspricht somit dem Goldstandard in der Diagnosestellung der pAVK (7,8). Jedoch ist die DSA invasiv, teuer und nicht ohne Risiko. Laut Literatur und auch an der hiesigen Universität beträgt die Komplikationsrate, abhängig von der Lokalisation des arteriellen Zuganges, dem Durchmesser des Katheters und der Erfahrung des Untersuchenden ca. 1% und hat in den letzten Jahren deutlich abgenommen (Reduktion der Katheterdurchmesser,

atraumatisches Katheter- und Drahtmaterial und perkutane Gefäßverschlusssysteme zur Reduktion der Nachblutungen) (8–12). Bei der DSA besteht das Risiko, aufgrund des jodhaltigen Kontrastmittels allergoide Reaktionen und/ oder kontrastmittelinduzierte Nephropathie auszulösen (13).

Die pAVK ist eine chronisch progressive Erkrankung. Erkrankte, die trotz Reduktion der Risikofaktoren, häufig keine Besserung der Symptomatik zeigen, werden bei Mehrfachuntersuchungen intermittierend einer Röntgenstrahlenbelastung ausgesetzt. Durch die Mehrfachverwendung des jodhaltigen Kontrastmittels steigt sowohl das Risiko einer allergoiden Reaktion als auch das eines Nierenversagens mit der Zeit (14). Obwohl die DSA als Goldstandard gilt, wird die kontrastmittelverstärkte Magnetresonanzangiographie bei fehlender Kontraindikation zur MRT nahezu vor jeder perkutanen peripheren Intervention durchgeführt (14–17).

1.2 Kernfrage der Arbeit

Das Hauptziel dieser Arbeit ist die Fragestellung, ob die DSA bezüglich der diagnostischen Konfidenz bei der Stenosequantifizierung der MRA überlegen ist. Als Nebenziel wurden die Bildqualitäten der beiden verwendeten Kontrastmittel (1 molares GADOBUTROL, Gadovist® mit 0,5 molarem Gadolinium-DOTA, Gadoterate meglumine, Dotarem®) miteinander verglichen.

2 Anatomie der Beinarterien

Die unteren Gliedmaßen werden von der Aorta abdominalis (Ao. abd.) ausgehend versorgt. Etwa in Höhe des 4. Lendenwirbelkörpers (LWK) teilt sie sich in die rechte und linke Arteriae (Aa.) Iliacae communes (Bifurcatio aortae). Von dieser zweigen sich je eine Arteria (A.) iliaca interna und eine A. iliaca externa (A. iliaca ext.) ab. Die A. femoralis (A. fem.) ist die Fortsetzung der A. iliaca ext., beginnt in der Lacuna vasorum und setzt sich am Ende des Hiatus adductorius als A. poplitea (A. pop.) fort (s. Abb. 2).
Die A. femoralis wird auch in A. femoralis communis (A. fem. com.) und A. femoralis superficialis (A. fem.sup.) unterteilt.

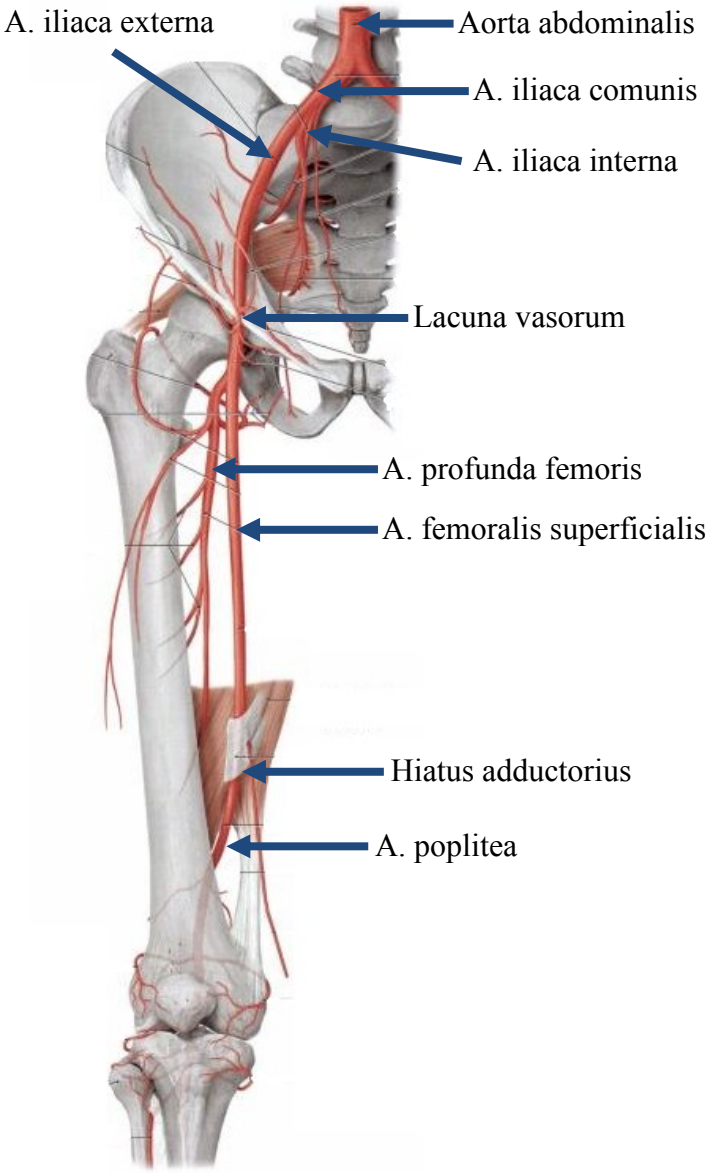

Abbildung 2: Anatomie der Oberschenkelarterien [modifizert nach (18)]

Die A. pop. zieht vom Ausgang aus dem Adduktorenschlitz durch die Fossa poplitea bis hin zum Sehnenbogen des Musculus (M.) soleus und versorgt mit ihren 3 Ästen (A. tibialis posterior, A. tibialis anterior und A. fibularis) die Unterschenkelregion und den Fuß (19). Die A. tibialis posterior (A. tib. post.) zieht als direkte Fortsetzung der A. pop. in die Flexorenloge des Unterschenkels ein und gelangt hinter dem Malleolus medialis mit ihren beiden Endästen (Aa. plantares medialis und lateralis) auf die Plantarseite des Fußes. Von der A. tib. post. zweigt im weiteren Verlauf die A. fibularis (A. fib.) ab. Als truncus tibiofibularis wird in der Praxis häufig der gemeinsame Stamm der A. tib. post. und der A. fib. als Fortsetzung der A. pop. bezeichnet. Aufgrund des vorgegebenen Auswerteschemas wird dieser Abschnitt der A. tibialis post. zugerechnet. Die A. tibialis anterior (A. tib. ant.) gelangt am Oberrand der Membrana interossea in die Streckerloge des Unterschenkels und verläuft zwischen M. tibialis anterior und M. extensor hallucis longus abwärts. Distal des Retinaculum musculorum extensorum tritt sie als A. dorsalis pedis auf den Fußrücken (s. Abb. 3) (18).

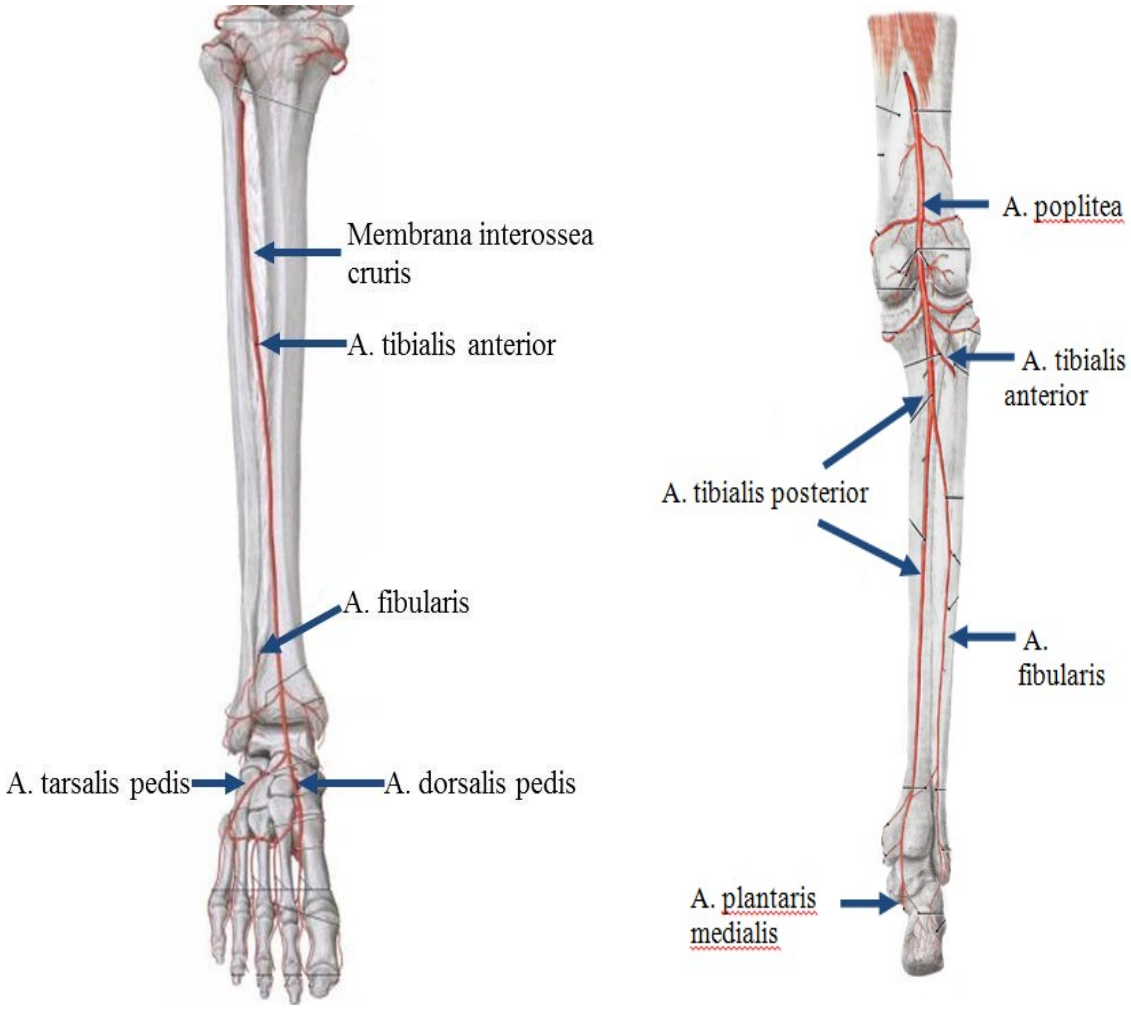

Abbildung 3: Anatomie der Unterschenkelarterien [modifiziert nach (18)]

Normvarianten der Unterschenkelarterien im Bereich der Kniekehle:

Die A. pop. teilt sich im Bereich der Kniekehle, in unterschiedlichen Höhen, in ihre Folgeäste auf. Die daraus resultierenden Variationen werden in Abb. 4 veranschaulicht. Abb. 4A zeigt die am häufigsten auftretende Trifurkation, die im engeren Sinne eigentlich eine Bifurkation ist. Sie entsteht aus einer Gabelung der A. pop. in den Truncus tibiofibularis und die A. tib. ant.. Im distalen Bereich zweigt sie sich in die A. tib. post. und A. fib. (20,21).

Im nächsten Bild (Abb. 4B) wird der Truncus tibiofibularis mit dem Abgang der A. tib. ant. gezeigt. In Abb. 4C wird die Trifurkation der 3 Hauptarterien (A.tib. ant., A. tib. post. und A. fib.) dargestellt. Eine Anastomose der A. tib. ant. und des Truncus tibiofibularis wird in Abb. 4D veranschaulicht. Das letzte Bild (Abb. 4E) zeigt einen langen Truncus tibiofibularis.

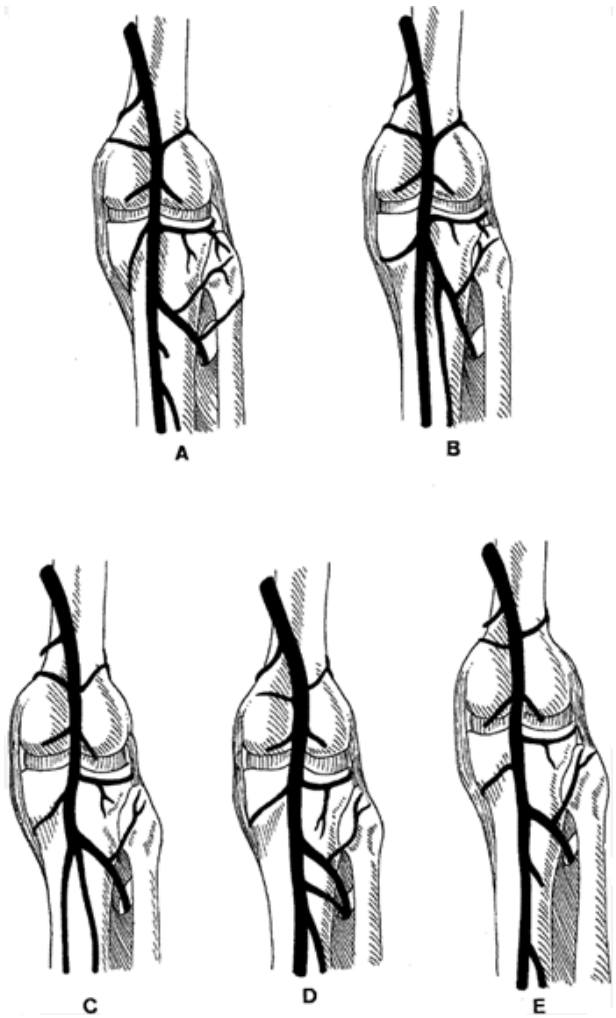

Abbildung 4: Normvarianten der Unterschenkelarterien im Bereich der Kniekehle (20)

3 Bildgebende Verfahren in der pAVK Diagnostik

3.1 Digitale Subtraktionsangiographie (DSA)

3.1.1 DSA Allgemein

Die Digitale Subtraktionsangiographie (DSA) ist eine invasive röntgenologische Untersuchungsmethode, die eine Applikation eines meist jodhaltigen Kontrastmittels in das zu untersuchende Gefäß erfordert. Distal davon flussabhängige Gefäße können damit ebenfalls dargestellt werden. In Seldingerpunktionstechnik wird ein Katheter in das interessierende Gefäß eingebracht und Kontrastmittel appliziert (21). Zuvor wird mittels Röntgenverfahren eine Maske der jeweiligen anatomischen Region erstellt, nach der Kontrastmittelinjektion werden Maskenaufnahme und Füllungsbild voneinander subtrahiert, so dass die Gefäße überlagerungsfrei betrachtet werden können (s. Abb. 5). Die 3D Rotationsangiographie ermöglicht ein 3D Verfahren mittels DSA und wird derzeit großteils nur für craniale Gefäße verwendet (22,23). Der derzeitige Goldstandard in der pAVK Diagnostik der unteren Extremitäten ist nach wie vor die intraarterielle digitale Subtraktionsangiographie (7,8). Aufgrund der erhöhten Verfügbarkeit von Schnittbildtechniken (CTA, MRA) und ihrer zunehmend besseren räumlichen Auflösung und verbesserten Weichteilkontrastes, wird auf die DSA als rein diagnostisches Verfahren weltweit zunehmend verzichtet. Wenn in ausreichender Zeit keine Schnittbildtechniken zur Verfügung stehen oder bei bestimmten Kontraindikationen, gilt die diagnostische intraarterielle DSA immer noch als unverzichtbar (8,24).

Abbildung 5: Beispiel für eine DSA der A. femoralis links mit exzentrischer Kalkdruse

3.1.2 Vorteile der DSA

Die Vorteile der intraarteriellen DSA liegen in der Möglichkeit zur Kombination von Intervention und Diagnostik in gleicher Sitzung, der einfachen Dokumentation/ Lesbarkeit und der großen klinischen Erfahrung. Die DSA ist ein seit rund 60 Jahren etabliertes Verfahren (23,25). Die Genauigkeit der Stenosendiagnostik, vorallem auch von In- Stent Stenosen, wird durch z.B. Kalzifizierung und Metall-/ Stentartefakte oft weniger beeinträchtigt als in der CTA und MRA (8,24,26). Durch die technischen Prameter im Rahmen der Aquisition lassen sich auch sehr kaliberschwache Kollateralen darstellen.

3.1.3 Limitationen der DSA

Die Schwächen der DSA sind ihre Invasivität, die ionisierende Strahlung, die sowohl PatientInnen als auch Personal betreffen, die Zweidimensionalität und das verwendete jodhaltige Kontrastmittel [allergoide Reaktionen in der Literatur bei 1,2% der PatientInnen beschrieben (27,28)], welches nephrotoxisch ist und in seltenen Fällen schwere thyreotoxische Krisen auslösen kann (29–31).

Weitere mögliche Komplikationen sind Hämatome, Aneurysmen und/ oder Fisteln an der Punktionsstelle, Gefäßdissektionen oder Thromboembolien in den flussabhängigen Gefäßen. Die DSA bildet als reine Luminografie die Gefäßwand, wandhaftende Thromben

sowie perivasale Weichteile nur ungenügend ab (8,26). Aufgrund der Zweidimensionalität des Verfahrens kommt es vermehrt zu Problemen bei der Vermessung der Stenosen. Die Dichte des Kontrastmittels kann als zusätzlicher Faktor in eine eigene Stenosegradbestimmung einfließen (bei pAVK Pat. an der Abteilung für Radiologie des LKH Graz praktisch nicht durchgeführt).
Die Wahl der Prophylaxe bei anaphylaktoider Reaktion ist nicht gesichert. In der Literatur wird die Gabe der Gruppe eins und zwei Antihistaminika oder Kortikosteroiden empfohlen (32). Die intravenöse Verabreichung von 1ml/kg Körpergewicht isotoner Kochsalzlösung sollte als Prävention der Kontrastmittelinduzierte Nephropathie (CIN) 3-12 Stunden vor dem Eingriff und 6-24 Stunden nach der Untersuchung verabreicht werden. Als Prophylaxe bei Hyperrthyreose sind derzeit 30 Tropfen Perchlorat (Irenat®) zwei Stunden vor und nach der Intervention zu geben (33). Diese Prophylaxe erfolgt auch an der Abteilung für Radiologie des LKH Graz. Nolte et al. haben in ihrer Studie den Vergleich zwischen Thiamazol und Perchlorat in Bezug auf ihre Wirkung und Nutzen bei der kontrastmittelinitiierten Schilddrüsenhormon Entgleisung untersucht. Sie empfehlen PatientInnen mit autonomer Schilddrüsenfunktion bei jodhaltiger Kontrastmittelbelastung eine Kombination aus oben genannten Medikamenten zu verabreichen (34).

3.2 Magnetresonanzangiographie (MRA)

3.2.1 MRA Allgemein

Die Magnetresonanzangiographie (MRA) hat sich als nicht-invasive Schnittbildtechnik ohne ionisierende Strahlenbelastung zur Untersuchung von PatientInnen mit pAVK etabliert (35–37). Durch Verwendung von Oberflächenspulen und dreidimensionalen Gradientenechosequenzen entstehen qualitativ hochwertige dreidimensionale Gefäßdarstellungen mit hoher Sensitivität und Spezifizität (36). Die Techniken wie Time-of-Flight (TOF) Magnetresonanzangiographie oder die Phasenkontrastangiographie, wie sie für die cerebrale Gefäßdiagnostik verwendet werden, sind für die Diagnostik der pAVK ungeeignet. In der Praxis wird bei der Becken- und Beingefäßdarstellung daher die kontrastverstärkte MRA (ceMRA) durchgeführt. In Schrittverschiebetechnik werden die aortoiliakale, femorale und die crurale Region nativ untersucht und nach Bestimmung der Kontrastmittelkreislaufzeit (Testbolus, Carebolus) die Messung nach Kontrastmittelgabe

wiederholt und voneinander subtrahiert. Das Ergebnis der Subtraktion wird als Maximumintensitätsprojektion (MIP) errechnet sowie in einem Spinverfahren dreidimensional rotiert. Es sind überlagerungsfreie und kontrastreiche Bilder durch Ausnutzen eines First-Pass-Effektes möglich (24). Im Vergleich mit anderen bildgebenden Verfahren in der pAVK Diagnostik konnte die MRA durchwegs eine hohe Sensitivität und Spezifität (>95%) erreichen und wird in der Literatur bereits manchmal als der DSA überlegen angesehen (8).

3.2.2 Kontrastmittel in der MRA

Bei der Einführung der MRT vor rund 40 Jahren wurde gemutmaßt, dass mit dieser Modalität keine Kontrastmittel zur Verbesserung der Bildqualität von Nöten sein werden. In den frühen 80ern stellte sich heraus, dass mithilfe der Kontrastmittel eine erhöhte Sensitivität und Spezifizität erreicht werden kann. In der MRA werden vorwiegend Gadolinium basierende Kontrastmittel verwendet Das erste MR- Kontrastmittel war 1988 Gadopentetsäure dimeglumine (Gd- DTPA, Magnevist®, Schering AG, Deutschland). Zahlreiche weitere folgten, bis 2003 das erste Kontrastmittel für die MRA zugelassen wurde – Gadobutrol (Gadovist®, Schering AG, Deutschland). Im Vergleich zu anderen extrazellulären Kontrastmitteln (0,5 molar), weist es eine doppelt so hohe Konzentration auf (1,0 molar). Somit wird mit Gadovist® für die gleiche Untersuchung um 50% weniger Kontrastmittel benötigt. Generell variieren die Empfehlungen je nach Untersuchung und Region bezüglich der zu verwendenden Kontrastmittelmengen (35,38).

3.2.3 Vorteile der MRA

Die Vorteile der MRA sind die nicht invasive Untersuchungsmethode, die fehlende Röntgenstrahlenbelastung und die Dreidimensionalität. Im Gegensatz zur DSA und computertomographischen Angiographie (CTA) wird kein nephrotoxisches Kontrastmittel verwendet. Die MRA bietet die bessere Gefäßwandbeurteilbarkeit mit möglichen Aussagen zu Thrombus im Gefäßlumen und/ oder Aneurysmadurchmessern. Aufgrund des besonders guten Weichteilkontrastes der Untersuchungsmodalität ist es manchmal möglich, relevante Zusatzbefunde zu generieren (siehe Kapitel 5.2.).

3.2.4 Limitationen der MRA

Die Limitationen der MRA sind Kontraindikationen wie ferromagnetische Metallimplantate, Herzschrittmacher bestimmter Bauart und Implantate, deren Funktionstüchtigkeit durch elektromagnetische Felder beeinträchtig werden kann wie z.B. Cochleaimplantate, Schmerzpumpen etc. (s. Abb. 6).

Suszebilitätsartefakte können durch chirurgische Clips, Gefäßstents oder Metallimplantate entstehen und zu einer Bildstörung unterschiedlichen Ausmaßes führen (24). Ebenso kommt es bei Bewegungsunruhe und bei einer venösen Überlagerung zu einer schlechteren Beurteilbarkeit. Eine venöse Überlagerung kann jedoch unter Anwendung einer entsprechenden dynamischen Aquisitionstechnik weitgehend vermieden werden (1). Es sollte die Anwendung von Time-resolved Imaging With Stochastic Trajectories (TWIST) überlegt werden, die es ermöglicht Aufnahmen mit höherer Zeitauflösung zu generieren. Mithilfe dieser Methode könnte man rein die arteriellen Phasen darstellen und daraus resultierend die venöse Überlagerung vermeiden. Leider gibt es kaum Studien in denen TWIST mit anderen Modalitäten verglichen wird und keine über den Einsatz von TWIST bei PatientInnen mit pAVK (39).

Die Anwendung bei klaustrophobischen PatientInnen ist aufgrund der Bauweise der neueren MRT Geräte mit größerem Röhrendurchmesser und der Möglichkeit der medikamentösen Vorbereitung deutlich verbessert worden und stellt in keinem Fall eine Kontraindikation dar (40). Publikationen berichten über das äußerst seltene Auftreten von nephrogenen systemischen Fibrosen (NSF) bei PatientInnen mit schwerer Niereninsuffizienz nach Durchführung einer Magnetresonanzangiographie (MRA) mit Gadolinium basierten Kontrastmitteln (41). Da diese Erkrankung jedoch keine Therapieoption hat, ist eine besondere interdisziplinäre Indikationsprüfung empfohlen. Allerdings bieten zyklische Gadolinium Kontrastmittelpräparate eine erhöhte Stabilität des Komplexes. Das Auftreten einer NSF in direktem Zusammenhang mit diesen Kontrastmitteln ist kausal nicht nachgewiesen (42). NSF ist auch ohne vorherige Gadolinium Applikation bekannt und wahrscheinlich ein multifaktoriell verursachtes Krankheitsbild (43). Generell ist die Rate an Nebenwirkungen von MR- Kontrastmitteln im Vergleich zu jodhaltigen Röntgenkontrastmitteln etwa zwei bis dreifach geringer (44).

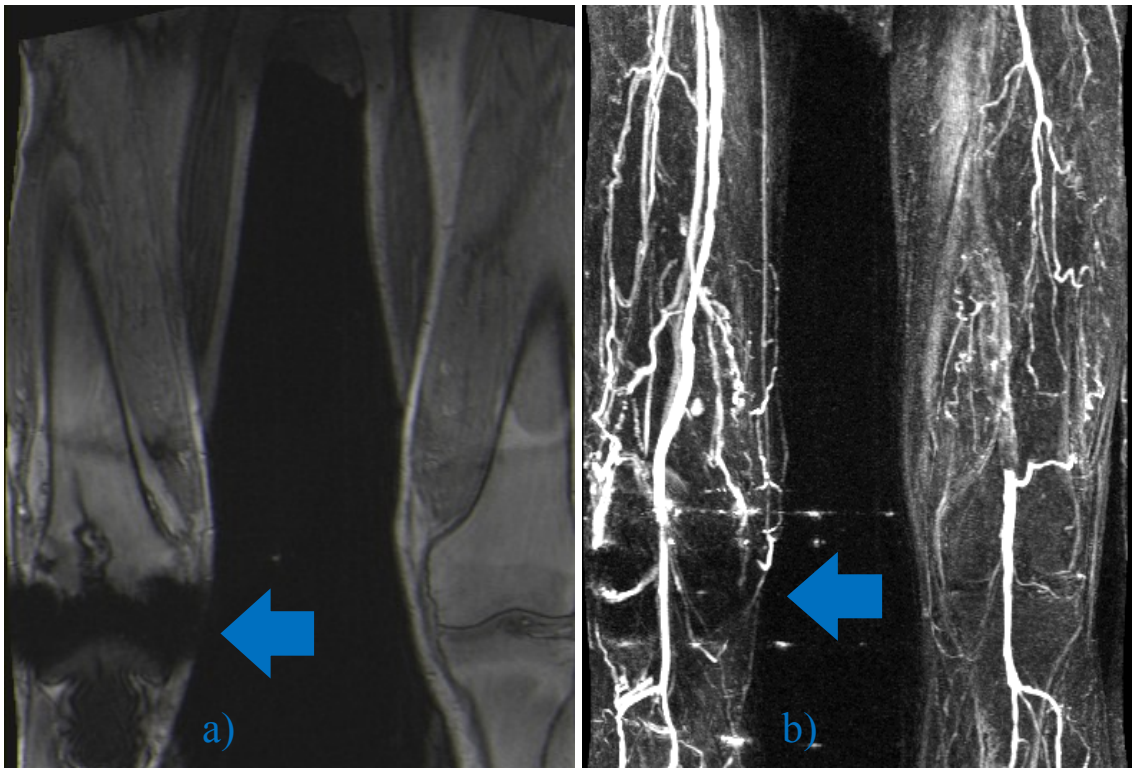

Abbildung 6: Artefakt in der MRA im Quellbild (a) und in der MIP (b) aufgrund einer Knieprothese (45)

3.3 Andere Bildgebende Verfahren in der pAVK Diagnostik

3.3.1 Farbkodierte Duplexsonographie (FKDS)

Die FKDS ist eine effektive Bildgebung um einzelne Blutgefäße und deren Blutstrom beurteilen zu können. Häufig wird sie für die Kontrolluntersuchungen nach Stentimplantation (z.B. A. femoralis Stent) verwendet. Limitationen der FKDS sind die lange Dauer der Untersuchung mehrerer/ längerer Gefäßabschnitte, die nötige Erfahrung des/ der Untersuchenden und die fehlende Darstellungsmöglichkeit eines gesamten Gefäßbaumes (8,36,46). In der Sensitivität und Spezifizität bei der Diagnostik von pAVK ist die FKDS der ceMRA im Allgemeinen unterlegen (47).

3.3.2 Computertomographische Angiographie (CTA)

Aufgrund der raschen Entwicklung und den fortschrittlichen Multidetektor- CT Geräten ist es möglich Aufnahmen in Submillimeter- Schichten in nur einem Atemzug anzufertigen (48,49). Mithilfe der Dual Source CT Geräten, in welchen zwei rotierenden, um 90 Grad

versetzt angeordneten gleichzeitig arbeitenden Röntgenstrahlern ausgestattet ist, war es möglich die Aufnahmezeit weiter zu halbieren. Jedoch sind auch diese nicht in der Lage mit der ceMRA bezüglich der pAVK Diagnostik zu konkurrieren. Kau et. al beschreibt eine schlechte Korrelation der CTA mit der MIP der ceMRA bei der Diagnostik der Unterschenkelgefäße (50).

Limitationen der CTA sind die Röntgenstrahlenbelastung, das jodhaltige Kontrastmittel und eingeschränkte diagnostische Beurteilbarkeit bei kalzifizierten Läsionen. Die ceMRA erreicht durchwegs höhere Interobserver Übereinstimmungen, besonders beim Vorliegen von kalzifizierten Gefäßen (die bei PatientInnen mit pAVK vermehrt vorkommen) (8,51).

4 Material und Methoden

4.1 Ethische Aspekte

Die benötigten Daten der PatientInnen wurden aus der bereits stattgefundenen multizentrischen DALIA Studie 2010, welche in Graz rekrutiert wurden, bezogen und erneut ausgewertet. Die DALIA Studie erhielt ein positives Ethikvotum mit der Ethikkommissionsnummer 452/2009. Es entstanden weder zusätzliche Untersuchungen noch ein erhöhtes Risiko für die teilnehmenden PatientInnen.

4.2 Studiendesign

Im Rahmen der prospektiv randomisierten Doppelblindstudie DALIA wurden 14 PatientInnen am LKH Graz zwischen 8. März 2010 und 15. Dezember 2010 eingeschlossen und in der klinischen Routine akquiriert. Die Kontrastmittel Dotarem® und Gadovist® waren im Zuge der ceMRA randomisiert und doppelt verblindet den jeweiligen PatientInnen verabreicht worden. In den darauffolgenden 30 Tagen wurde die DSA ohne anderweitige zwischenzeitliche Gefäßbehandlung durchgeführt (s. Abb. 7).

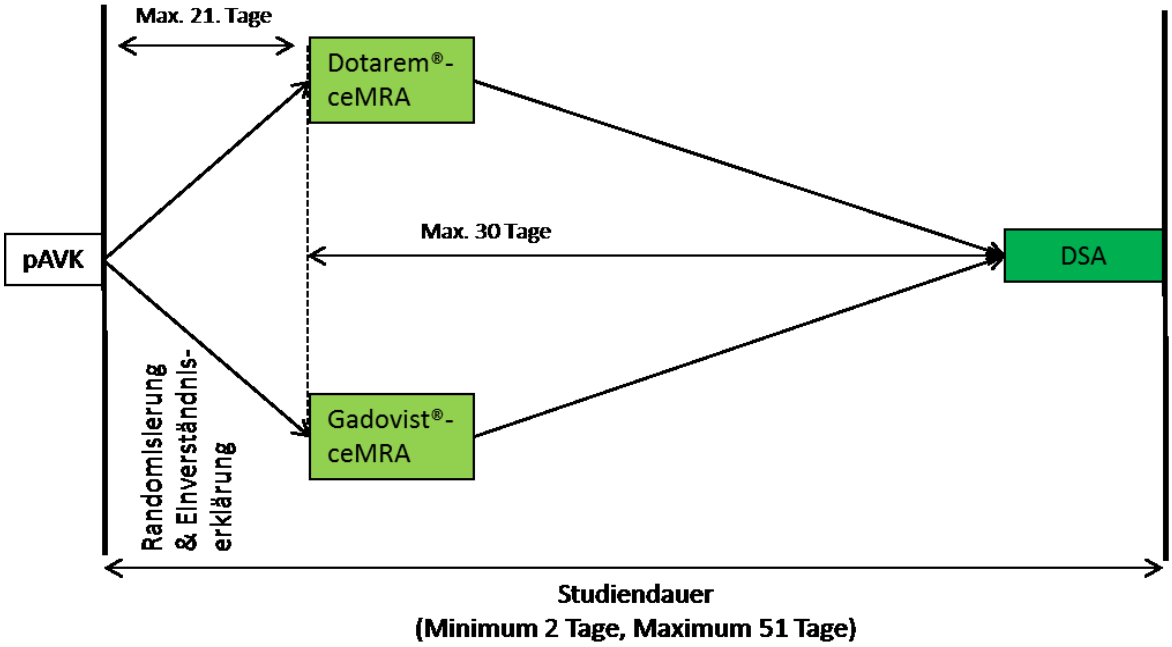

Abbildung 7: Studiendesign

In dieser Arbeit wurden die Ergebnisse für diese 14 PatientInnen nochmals ausgewertet und sind von zwei Befundenden erneut beurteilt worden. Alle Abweichungen der Messwerte von jedem Blutgefäß wurden dokumentiert und ausgewertet. Im Falle einer Diskrepanz erfolgte ein Consensus, wenn nötig auch mit Drittbefundung. Für die Analyse dienten exakt die damals in der DALIA Studie akquirierten Bildserien.

4.3 PatientInnenkollektiv

Konsekutiv wurden Kranke (11 Männer, 3 Frauen; 66,8 ± 16,2 Jahre) zentrumspezifisch in Graz eingeschlossen. Einschlusskriterien der DALIA Studie 2010 waren: Altersbeschränkung auf 18-85 Jahre, eine pAVK II – IV, eine durchgeführte DSA innerhalb von 30 Tagen nach der MRA und eine unterschriebene Einverständniserklärung. Bekannte Kontrastmittelunverträglichkeit, abdominale Aortenstents, Schwangerschaft, Hüftprothesen und Kontraindikationen für die MRT waren Ausschlusskriterien. Alle Daten, die Rückschlüsse auf die Identität erlauben, wurden anonymisiert.

4.4 Klassifikationskriterien

Die vorhandenen Bildserien der MRA und DSA sind vom Studenten nach dem Ausfüllschema der DALIA ausgewertet und die Ergebnisse mit den bereits vorhandenen verglichen worden. Ein Beispiel für das Auswerteschema entnehmen Sie dem Anhang.
Bei Diskrepanzen erfolgte ein Consensus mit Frau Ass. Prof. Aschauer, bei weiteren Uneinigkeiten ein weiterer Consensus mit Frau Prof. Obernosterer. Zur Auswertung kamen 62 Blutgefäße in der intraarteriellen DSA (im Rahmen der Intervention nur eine Extremität und teilweise bei antegrader Punktion der A. fem. com. ohne Beckenarterien/ Aorta beurteilbar) und 238 Blutgefäße in der MRA (distale Aorta und beide untere Extremitäten beurteilbar). Auch für die Gefäßdurchmesser (normaler Durchmesser ohne Stenosierung und kleinster Durchmesser mit Stenosierung bzw. Verschluss) und die jeweiligen Stenosenlängen fand eine Auswertung statt. Als Beispiel für eine Längenauswertung betrachte man Abb. 8: es erfolgte die Messung der Stenose bezüglich der Länge von 2 Befundern. Ein Consensus wurde in der DSA mit 10mm und in der MIP der ceMRA mit 8mm gebildet. Dies war die Vorgehensweise bei der Bestimmung der Messergebnisse für die Länge einer Stenose. Das gleiche Procedere erfolgte für die Gefäßdurchmesser. X1 und

X2 Distanz in Abb. 8a zeigen die Messungen, die während der Intervention vom Untersuchenden in die Bildserie gespeichert wurden.

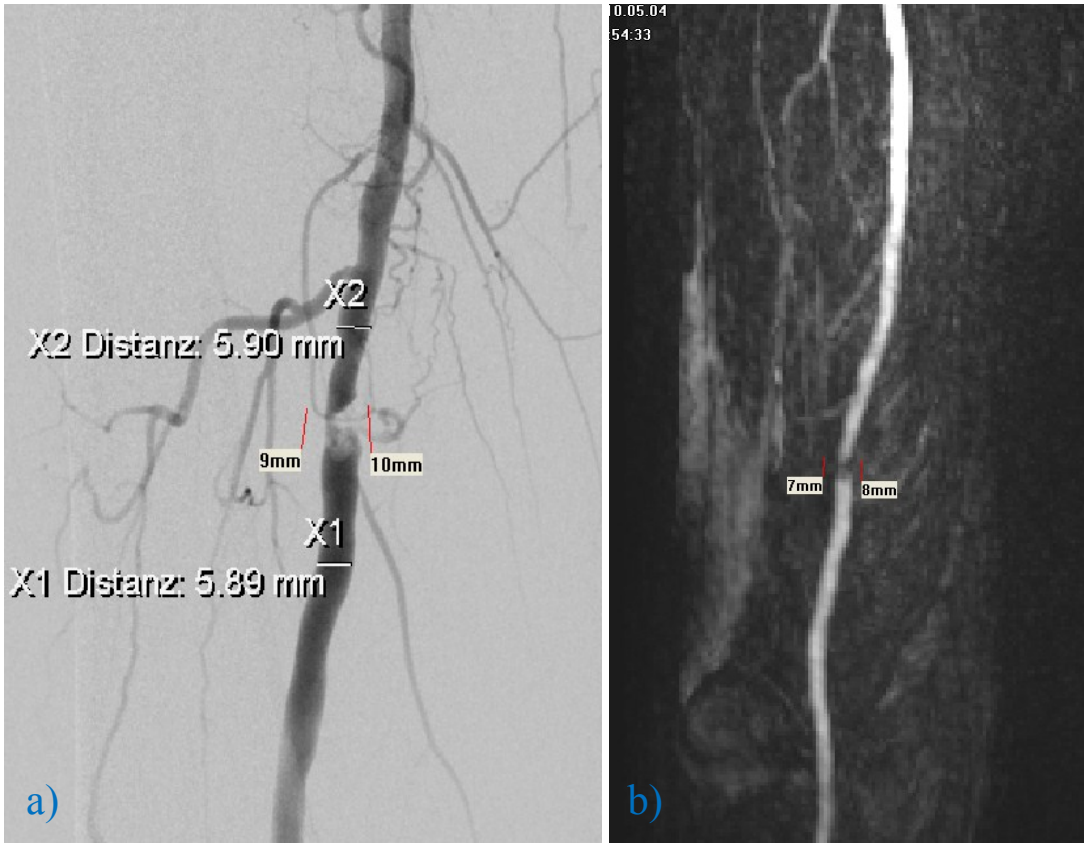

Abbildung 8: Auswertung der Stenosenlänge durch zwei verschiedene Befunder in der DSA (a) verglichen mit der MIP der ceMRA (b)

Als Nebenzielgröße wurde die Bildqualität bezüglich der in der MRA verwendeten zyklischen Kontrastmittel analysiert. Die Auswertung der Bildqualität erfolgte eingeteilt in vier Qualitätskriterien (s. Tab. 1).

1: Mangelhaft	keine ausreichende Information, eine weitere Untersuchung ist empfehlenswert
2: Moderat	lässt nicht die erwartete Information erkennen, möglicherweise ist noch eine weitere Untersuchung notwendig
3: Sehr gut	ausreichende Information bei eingeschränkter Bildqualität
4: Exzellent	erwartete Information ist erkennbar

Tabelle 1: Einteilung der Bildqualitäten

4.5 Magnetresonanzangiographie (MRA)

Alle MRA Serien wurden mit einem 3 Tesla Siemens Magnetom Trio, A Tim System™ (Siemens®, Erlangen, Deutschland) mit den vorgegebenen Parametern der DALIA Studie

erstellt. Eine Übersicht über diese Parameter gibt Tab. 2. Die untersuchten Blutgefäße, sowohl in der MRA als auch in der DSA wurden auf einer SIENET MagicView VE42(Siemens®, Erlangen, Deutschland) aufgerufen und beurteilt.

	Abdomen/ Becken	Oberschenkel	Unterschenkel
TR (ms)	2,54	3,46	2,96
TE (ms)	0,95	1,24	1,14
Flipwinkel (°)	15	36	20
Schichtdicke (mm)	1,5	1,5	1,2
Field of View (mm)	500 x 75%	500 x 75%	500 x 68,8%
Matrixgröße	512 x 288	384 x 216	512 x 334
Räumliche Auflösung (mm)	1,3 x 1,0 x 1,5	1,7 x 1,3 x 1,5	1,0 x 1,0 x 1,2
Bandbreite (Hz/pixel)	750	810	700
Scandauer (s)	14	17	21

Tabelle 2: Protokoll der DALIA Studie für die MRA

4.5.1 Verwendete Kontrastmittel (Menge, Injektionsgeschwindigkeit)

Es wurden 2 zyklische Kontrastmittel für die ceMRA verwendet: 1 molares GADOBUTROL, Gadovist® und 0,5 molares Gadolinium-DOTA, Gadoterate meglumine, Dotarem®. Bei beiden Kontrastmitteln wurde eine Dosis von 0,1 mmol/kg Körpergewicht gewählt, bei Dotarem® entspricht dies 0,2ml/kg Körpergewicht, bei Gadovist® 0,1ml/kg. Die Applikationen beider Substanzen erfolgte automatisiert mittels einer Kontrastmittel-Injektionsspritze (MEDRAD® Spectries Solaris, MEDRAD Medizinische Systeme GmbH, Deutschland) mit einer darauf folgenden Spülung mittels 30ml 0,9 prozentiger Kochsalzlösung. Bei Dotarem® wurde eine Flussgeschwindigkeit von 1ml pro Sekunde gewählt. Gadovist® wurde mit 0,5ml pro Sekunde injiziert. Durchschnittlich betrug die Kontrastmittelmenge bei Dotarem® 17,4ml und bei Gadovist® 7,8ml. Eine Übersicht über die verwendeten Kontrastmittelmengen ist in Tab. 3 und Tab. 4 veranschaulicht.

PatientIn (Pat.)	Kontrastmittelmenge Dotarem (ml)
Pat. 1	29,4
Pat. 2	13,8
Pat. 6	16
Pat. 7	15,2
Pat. 11	15,4
Pat. 12	16
Pat. 14	16

Tabelle 3: Verwendete Dotarem Kontrastmittelmenge in der MRT

PatientIn (Pat.)	Kontrastmittelmenge Gadovist (ml)
Pat.3	10,5
Pat. 4	6,6
Pat. 5	8,5
Pat. 8	6,7
Pat. 9	5,8
Pat. 10	7,1
Pat. 13	9,4

Tabelle 4: Verwendete Gadovist Kontrastmittelmenge in der MRT

4.6 Digitale Subtraktionsangiographie (DSA)

Bei der Durchführung der DSA gab es für diese Studie kein einheitliches Protokoll der Untersuchung. Generell gibt es aufgrund der unterschiedlichen Anforderungen und der verschiedenen Pathologien der PatientInnen kein einheitliches Protokoll zur Durchführung für Angiographien an der Universitätsklinik für Radiologie der medizinischen Universität Graz. Die Zugangswege variierten, am häufigsten fand eine antegrade Punktion in Seldingertechnik der A. femoralis communis statt. In keinem Fall wurde ein Cross-over Verfahren angewendet. Im Rahmen der DSA wurde zumeist eine Intervention (Ballondilatation, Stenting) durchgeführt. Es kamen unterschiedliche Röntgenkontrastmittel für die DSA zum Einsatz, die individuell ausgewählt wurden. Die verwendeten jodhaltigen Kontrastmittel waren: Iopromid 300 mg J/dl (Ultravist® Bayer-Schering, Berlin, Deutschland), Iomeprol 300 mg J/dl (Iomeron®, G.L. Pharma, Wien, Österreich), oder Iodixanol 270 mg J/dl (Visipaque®, GE Healthcare, Oslo, Norwegen). Die verwendete Kontrastmittelmenge betrug für eine Injektion zur prätherapeutischen Beurteilung der jeweiligen anatomischen Etage meist 10 ml und wurde nur für die Gesamtuntersuchung einschließlich der sehr unterschiedlichen Intervention exakt dokumentiert.

Im Rahmen jeder DSA werden Bilder mit und ohne Kontrastmittel erhoben und ebenfalls computergestützt subtrahiert. Die aussagekräftigsten Serien gelangen zur Archivierung. Die Aufnahmen standen meist in nur einer Ebene (überwiegend a.p., selten rotiert) zur Verfügung. Die Messwerte bei rotierten Aufnahmen können auf der Konsole nur noch als Pixel gemessen werden. Somit waren aufgrund von fehlendem Referenz- bzw. Markerkatheter drei Stenosen in der DSA nicht mit der MRA vergleichbar (s. Abb. 9).

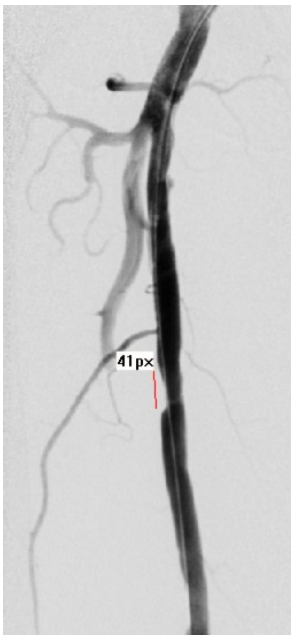

Abbildung 9: DSA nicht exakt a.p. (rotiert), exakte Messung ohne Referenzmarker nicht mehr möglich

4.7 Statistische Auswertung

Die statistische Auswertung und graphische Darstellung wurde mit Microsoft Office 2010 durchgeführt. Die Ergebnisse stellen die Abweichungen der beiden Modalitäten dar. Der Durschnitt und die Standardabweichung dieser sind berechnet worden.

5 Ergebnisse

5.1 Stenosenverteilung

Im Zuge der DSA wurde am häufigsten die antegrade Punktionstechnik als arterieller Gefäßzugang angewandt. Im Rahmen dieser Technik werden sowohl die distale Ao. abd., die A. iliaca com. und ext. nicht dargestellt als auch nur eine Extremität angiographiert. Daher konnten in der MRA (immer beide Extremitäten und Beckenarterien mit distaler Aorta abgebildet) mehr Stenosen in die Interobservervariabilitätsdiagnostik einfließen als in der DSA.

Drei Stenosen in der DSA konnten aufgrund von rotierten Aufnahmen nicht in die Auswertung einbezogen werden. Das am häufigsten betroffene Gefäß, bezogen auf beide Extremitäten, war die A. fem. sup. mit 16 Stenosen. Eine Übersicht der Stenosenverteilung in den Blutgefäßen, wie in der MRA abgebildet, wird in Tab. 5 dargestellt.

Blutgefäß	Stenosen
Ao. abd.	6
A. iliaca com.	11
A. iliaca ext.	7
A. fem. sup.	16
A. prof. fem.	4
A. pop.	13
A. tib. post.	15
A. tib. ant.	15
A. fib.	12
Gesamt	**99**

Tabelle 5: Stenosenanzahl in den jeweiligen Blutgefäßen

5.2 Bildqualität der in der MRT verwendeten Kontrastmittel

Wie in Kapitel 4.4. veranschaulicht, wurden die Qualitäten der Kontrastmittel in 4 Kriterien eingeteilt. In seltenen Fällen (5% der untersuchten 238 Gefäße) war die Bildqualität nicht ausreichend (s. Abb. 10).

Abbildung 10: Venöse Überlagerung beider Unterschenkel in der MIP der ceMRA

An der klinischen Abteilung für Radiologie des LKH Graz wird ein Protokoll verwendet,

mit dem es möglich ist, überlagerte Gefäßabbildungen zu vermeiden (1). Dieses kam jedoch aufgrund der Vorgaben der DALIA Studie nicht zum Einsatz. In 95% der Gefäßabbildungen (n=238) war die Bildqualität beider Kontrastmittel sehr hoch. Gadovist® mit 93% und Dotarem ® mit 97%. Eine Übersicht zu den Qualitäten gibt Abb. 11.

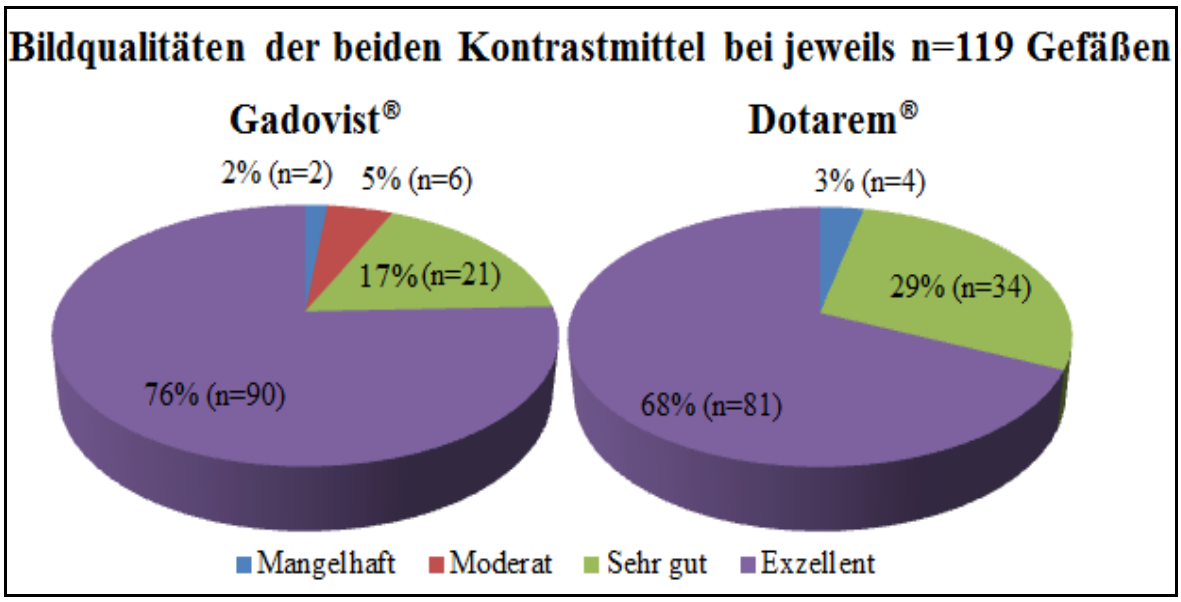

Abbildung 11: Bildqualität der beiden Kontrastmittel in der MRT

5.3 Nebenwirkungen der in der MRT verwendeten Kontrastmittel

Im PatientInnenkollektiv kam es zu keiner Kontrastmittelnebenwirkung. Im Rahmen des Protokolls wurden nur behandlungswürdige Kontrastmittelnebenwirkungen dokumentiert. Leichte Reaktionen wie erhöhtes Wärmeempfinden während der Injektion oder Veränderung des Geschmacksinns am Tag der Untersuchung wurden für diese Studie nicht erhoben.

5.4 Messergebnisse und Abweichungen

30 nachweisbare Stenosen zeigten im Vergleich der MRA/ DSA beim kleinsten Gefäßdurchmesser im stenosierten Gefäß eine Abweichung zwischen MRA und DSA von 0,9mm im Mittel, die Standardabweichung betrug 1,2mm. Bei der Bestimmung des „normalen“ Gefäßdurchmessers des, der Stenose benachbarten Gefäßabschnittes, kam es zu einem Mittelwert der Abweichung zwischen MRA und DSA von 0,6mm und zu einer

Standardabweichung von 0,7mm. Bei der Stenosenlänge betrug der Mittelwert der Abweichung zwischen MRA und DSA 4,8mm, die Standardabweichung 5,1mm. In Abb. 12 wird die exzellente Übereinstimmung der beiden Modalitäten in einer hochgradigen Stenose veranschaulicht.

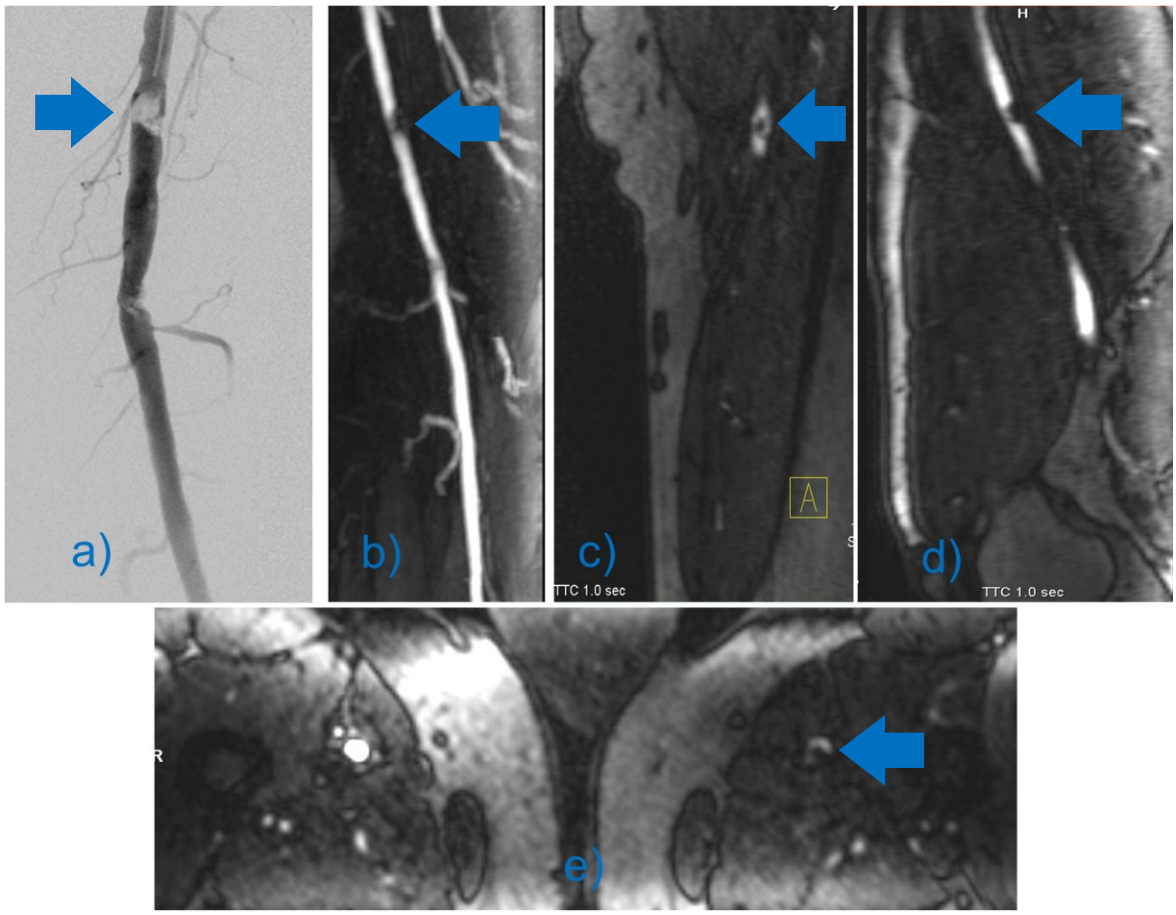

Abbildung 12: A. fem. sup. sin. Stenose (Pfeile) mit exzellenter Übereinstimmung der beiden Modalitäten: a) DSA b) 3D MIP der ceMRA c) koronales Quellbild der ceMRA d) saggitale multiplanare Rekonstruktion (MPR) e) axiale multiplanare Rekonstruktion

Abb. 13 zeigt eine Abweichung der beiden Messergebnisse aufgrund eines neu aufgetretenen Gefäßverschlusses der A. tib. post. in der DSA. Die Aufnahmen der MRA erfolgten einen Tag vor der DSA. Sowohl in den Quellbildern als auch in der MIP der MRA ist das Gefäß durchgängig. Der Verdacht einer Distalembolisation infolge der Punktion oder einer Kathetermanipulation liegt nahe, es könnte sich jedoch auch um einen Spontanabgang handeln. Die große Abweichung, die nicht auf die Bildmodalitäten, sondern auf einen plötzlich zur Vergleichsuntersuchung neu aufgetretenen Gefäßverschluss zurückzuführen ist, wurde als Ausreißer definiert und aus der statistischen Auswertung ausgeschlossen.

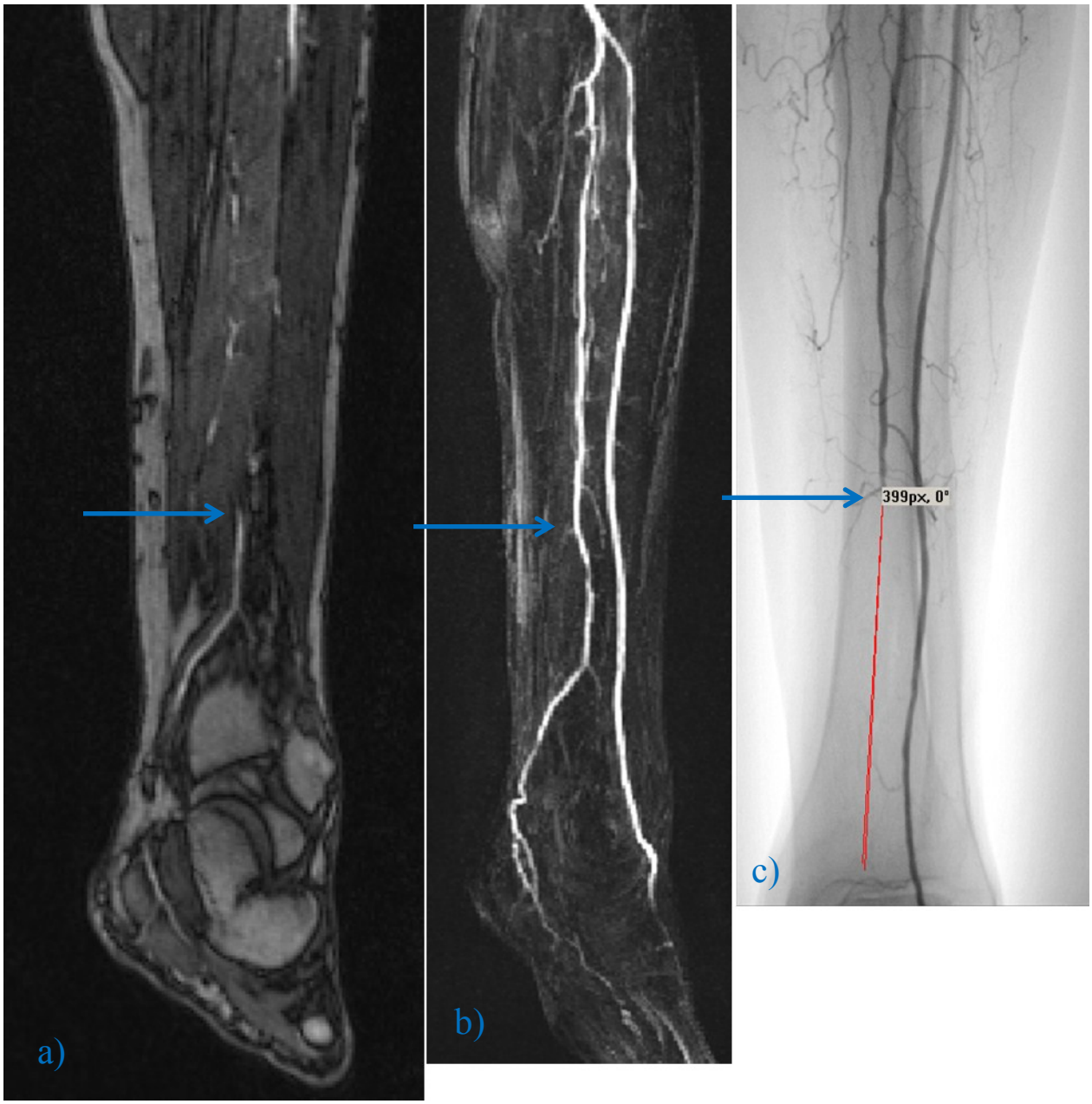

Abbildung 13: Neu aufgetretener Verschluß der A. fibularis und A. retromalleolaris. Verdacht einer Distalembolisation von Thrombus/ atherosklerotischem Material anläßlich der DSA. a) Quellbild ceMRA b) MIP der ceMRA und c) DSA (aufgrund von Pixelanzeige war Stenosenmessung nicht möglich).

5.5 Ausfüllfehler und Diskrepanzen

Die Neuauswertung der DALIA Studie brachte 5 bereits vorhandene Ausfüllfehler im Case Report Form (CRF) hervor:

1. Versehentliches Kennzeichnen einer nicht vorhandenen Stenose
2. Kommastelle vertauscht
3. Zeile verwechselt und Werte den falschen Gefäßen zugeordnet
4. 2 mal vergessenes Ausfüllfeld

Die MRA zeigte 96, die DSA 28 Diskrepanzen auf. Eine Diskrepanz wurde ab 2mm Abweichung (Aorta- und Beckenserien) und ab 1mm (Oberschenkel- und Unterschenkelserien) zwischen CRF Messwert und studentischem Messwert definiert.

Somit war ein Consensus in 32,3% der in der MRT beurteilten stenosierten Gefäße (297 Messwerte) und in 28,3% der in der DSA beurteilten stenosierten Gefäße (99 Messwerte) getroffen worden. Messabweichungen kleiner als 2 mm (bei Aorta und Beckenserien) und 1mm (bei Oberschenkel und Unterschenkelserien) galten als Interobservervariabilität und benötigten keinen Consensus. Diese Messabweichungen, wie auch jene die im Consensus gebildet worden sind, wurden in die statistische Auswertung einbezogen.

5.6 Nebenbefunde der MRA

Zahlreiche Nebenbefunde konnte man aufgrund des großen FOV (Field of View) der MRA diagnostizieren. Muskelischämie, arterio- venöse Shunts, Coxarthrosen, Prostatahyperplasie, Knochennekrosen, Schrumpfnieren und vergrößerte Lymphknoten gehörten zu den häufigsten Zufallsbefunden im Zuge der Auswertung. Abb. 14 und 15 geben einen Einblick in die zahlreichen Pathologien.

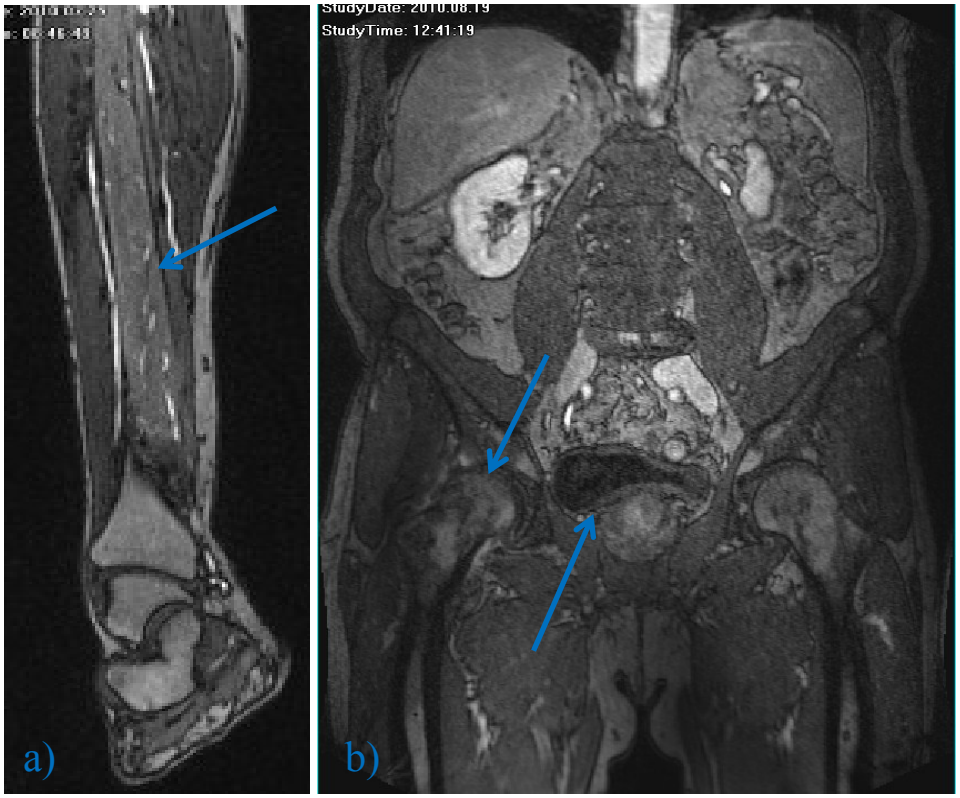

Abbildung 14: Nebenbefunde in der MRT: a) Muskelischämie, b) Prostatahyperplasie mit Anhebung des Blasenbodens und Coxarthrose

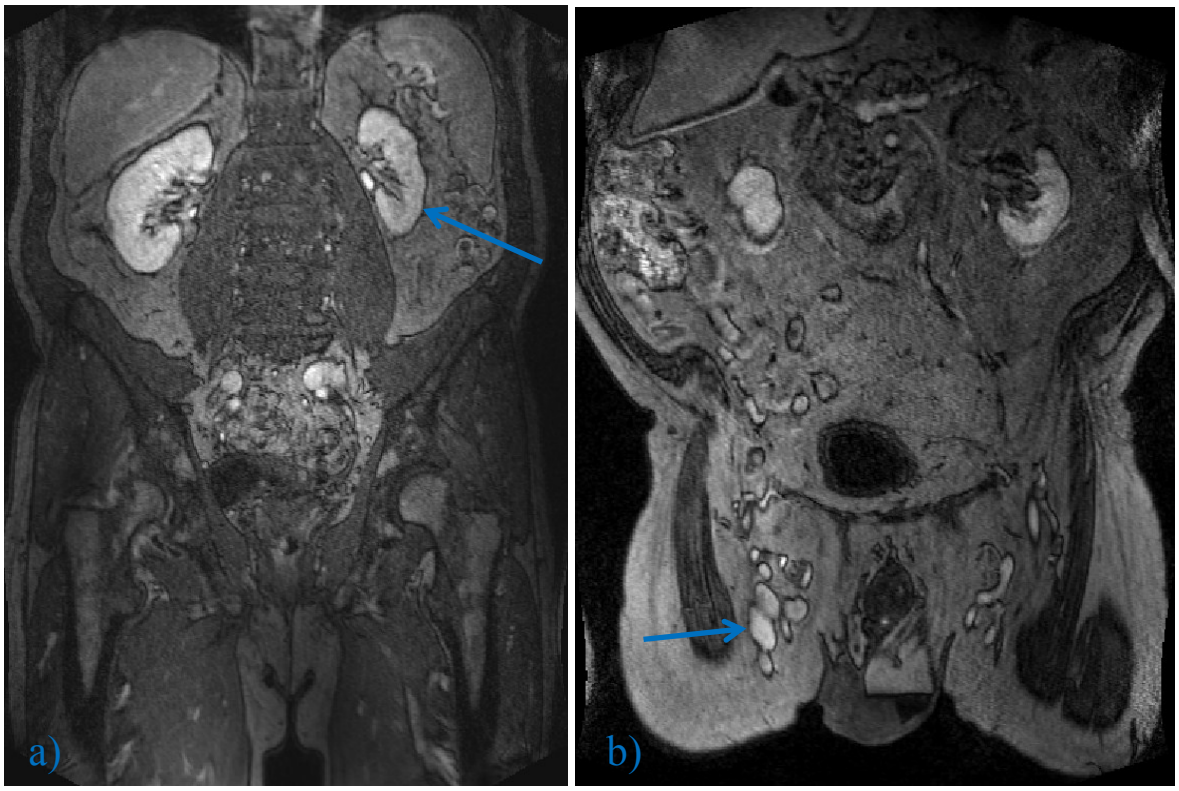

Abbildung 15: Nebenbefunde in der MRT: a) Nierenparenchymschädigung b) vergrößerte Lymphknoten

5.7 Artefakte in der MRT

Im Zuge der Befundung kam es bei allen PatientInnen zu einem asymmetrischen, rechts betonten Artefakt am Spulenrand der MRT (s. Abb. 16). Diese signalgemindert dargestellten Gefäßabschnitte weisen keinerlei Stenosen in den Quellbildern auf und könnten von Unerfahrenen als Stenosen fehlgedeutet werden.
Eine Anfrage an die Herstellungsfirma des MR- Gerätes ist meinerseits diesbezüglich erfolgt. Laut Frau Sabine Eder von der Firma Siemens, liegt es an einer Filtereinstellung in der Sequenz. Dieser Fehler ist bereits seit 2010 gelöst. Obgleich dieser Aussage ist bei Patienten 14 (Untersuchungsdatum: 15.12.2010) der Bildfehler weiterhin vorhanden.

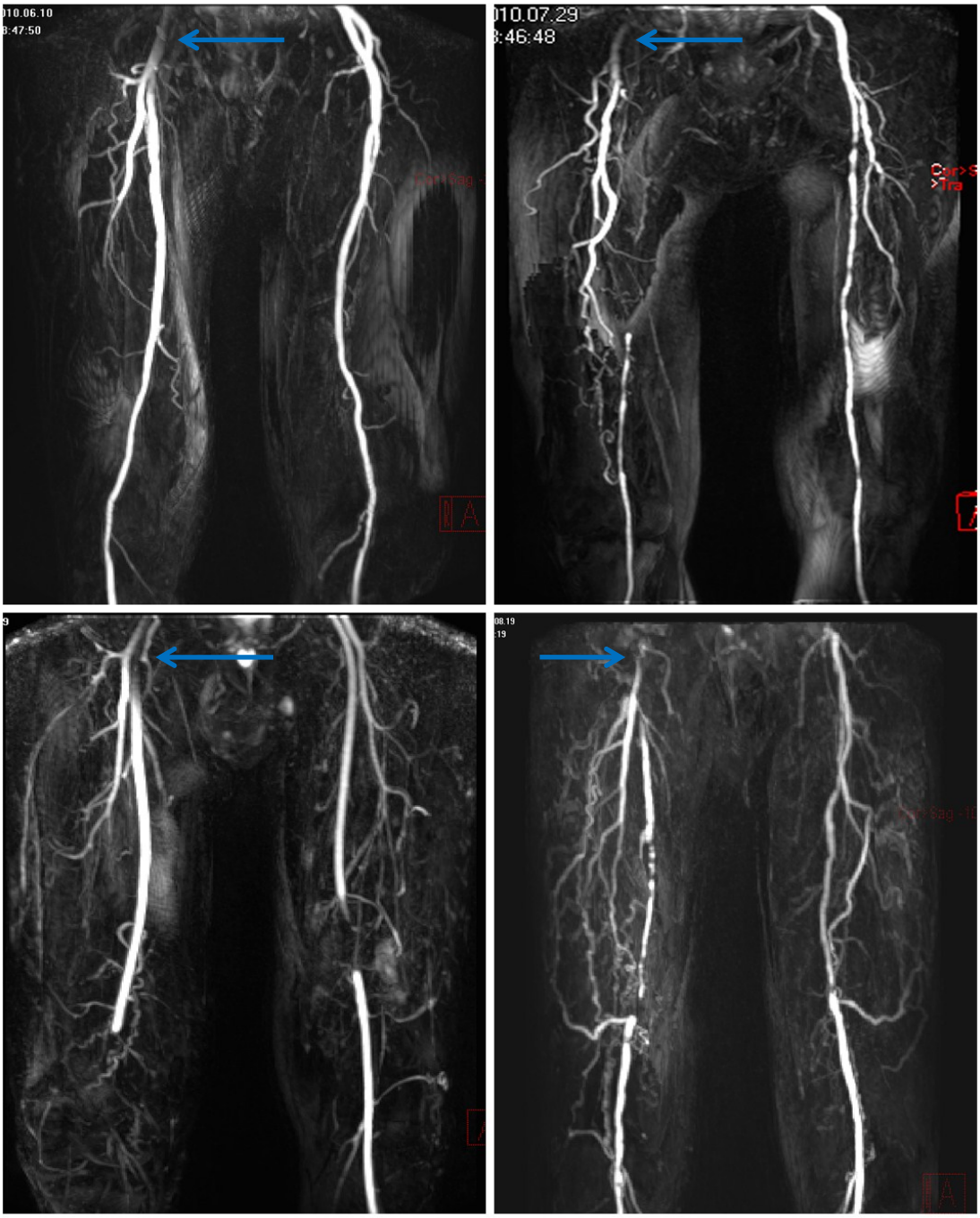

Abbildung 16: Artefakte am Spulenrand (Pfeile) in den MIP Serien der ceMRA

6 Diskussion

Das Ziel der Studie war der Vergleich zwischen MRA und DSA. Die DSA stellt den derzeitigen Goldstandard in der pAVK Diagnostik dar. Um den PatientInnen die bestmögliche Diagnostik bieten zu können, wurde evaluiert, ob die MRA der DSA gleichwertig ist. Die Krankheit pAVK betrifft zahlreiche Menschen auf der ganzen Welt und die Anzahl der Betroffenen steigt mit dem Lebensalter an. Aufgrund der Folgen der Nichtbehandlung (z.B. zunehmende Immobilität, Amputationen, schnelleres Erreichen des Stadiums IV nach Fontaine) ist eine rasche und exakte Diagnosestellung von großer Bedeutung. Dabei muss auch auf Invasivität, Kosten und Verfügbarkeit der Untersuchungsmodalität geachtet werden. Komplikationsraten der invasiven DSA werden in der Literatur mit bis zu 1% beschrieben (8). Beispiele für Komplikationsmöglichkeiten im Zuge einer DSA sind Hämatome, Aneurysmen, Gefäßdissektionen, Fisteln an der Punktionsstelle oder Thrombembolien.

Vorteile der nicht invasiven dreidimensionalen MRA sind eine bessere Gefäßwandbeurteilung mit Aussagen zu Thrombus im Gefäßlumen, Aneurysmadurchmessern, Dissektionen, Vaskulitiden und Plaques. Das MR-Kontrastmittel ist nicht jodhältig und allgemein mit einer niedrigeren Rate an Nebenwirkungen assoziiert. Ein weiterer Vorteil der MRA gegenüber der DSA ist eine bessere Planbarkeit der Intervention. Somit kann der Zugangsweg als auch die Ballonlänge bzw. der Ballondurchmesser und der Stent bereits im Voraus für die Operation geplant werden und die benötigten Materialien können bereits im Untersuchungsraum vorbereitet werden. Hiermit kann wertvolle Zeit im Operationssaal gespart werden. Diese Überlegung wird derzeit am LKH Graz nur bei Aortenstents mithilfe von CTA verwirklicht. Eine Interventionsplanung sowohl der Aortenstents als auch der peripheren Gefäßinterventionen unter Zuhilfenahme der MRA wäre erstrebenswert.

Die Schwächen der MRA sind Suszebilitätsartefakte, die ein Grund für eine schlechte diagnostische Konfidenz in den Artefaktarealen sind. Dieses Problem gilt auch für andere Bildmodalitäten, die eine eingeschränkte Bildqualität bei Metallimplantaten aufweisen. In Abb. 17 wird ein Artefakt aufgrund einer Knieendoprothese in 3 Modalitäten (DSA, MRA und CTA) veranschaulicht. Eine Aussage zum Gefäßlumen, lässt in diesem Fall nur die DSA mit rotierter Aufnahme zu. Aufgrund der Rotation wäre damit ohne Referenzkatheter

–lineal keine genau messbare Evaluierung möglich. Die DSA zeigt in der a.p. Aufnahme eine komplette Auslöschung des Gefäßes (s. Abb. 17d).

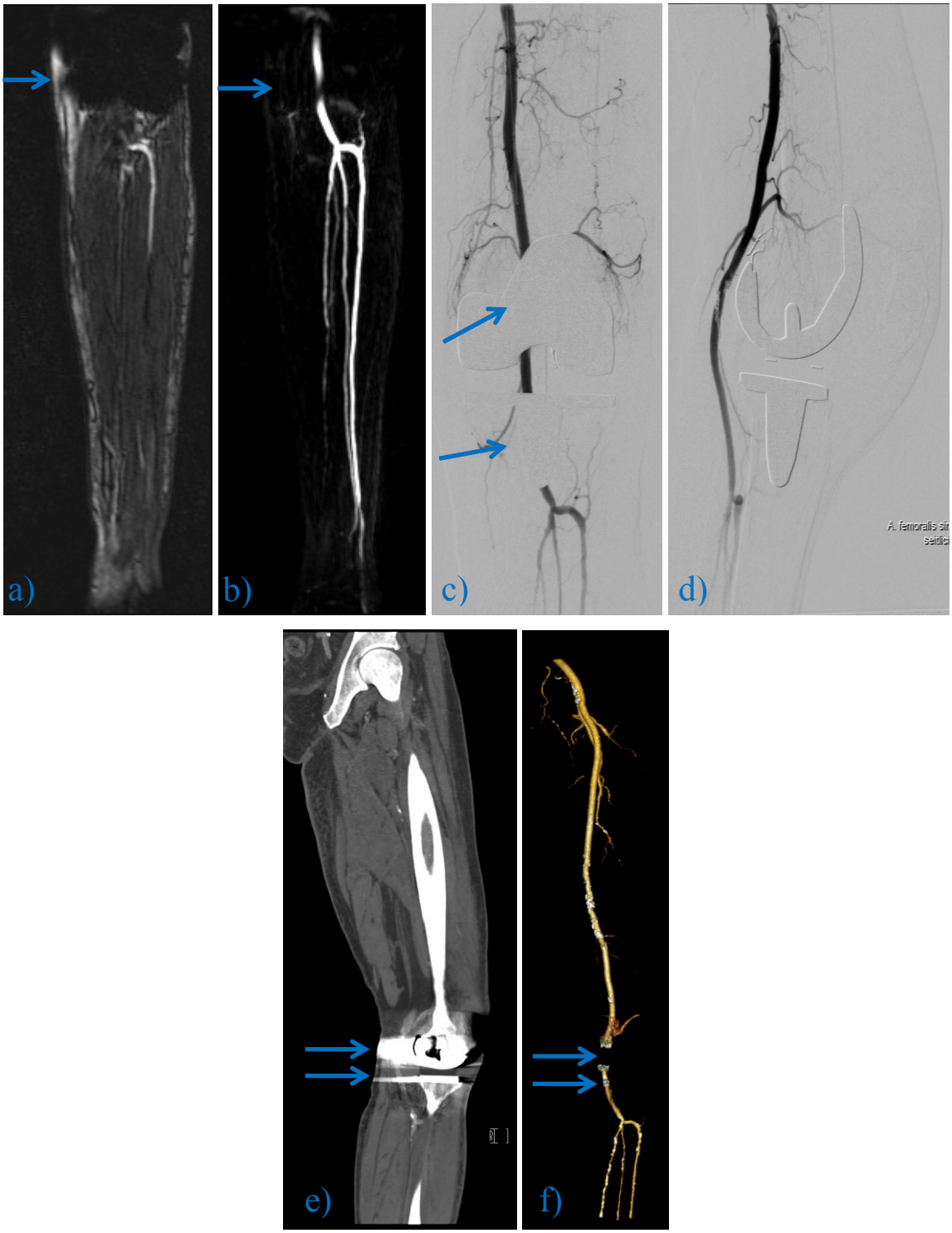

Abbildung 17: Artefakte (Pfeile) einer Knieprothese in 3 Modalitäten: a) Quellbild ceMRA b) MIP der ceMRA c) a.p. DSA d) rotierte Aufnahme der DSA e) CTA f) 3D Rekonstruktion des Gefäßbaumes in der CTA

Die Analyse der Daten ergab für unser Kollektiv eine Stenosenquantifizierung mittels MRA, die eine exakte Planung der Intervention (Ballonduchmesser, -länge,

Stentdurchmesser, -länge) analog der DSA ermöglichte. Durchschnittlich errechnete Abweichungen im zehntel mm Bereich bei den Gefäßdurchmessern veranschaulichte im Rahmen dieser Studie die diagnostische Konfidenz der MRA. Beim Messen im Millimeterbereich treten ohnedies beachtliche Interobservervariabilitäten auf, die primär den Methoden nicht anzulasten sind (52). In Tab. 6 sind zahlreiche vergleichbare Studien, die ebenso hervorragende Ergebnisse der MRA zeigten, abgebildet (8).

Studie & Jahr (Literatur)	PatientInnenanzahl	Sensitivität in %	Spezifizität in %
Ruehm et al. 2000 (16)	61	91	97
Huber et al. 2000 (53)	24	100	96
Ruehm et al. 2001 (54)	11	94	90
Goyen et al 2002 (55)	13	95	95
Hentsch et al. 2003 (56)	186	91	97
Leiner et al. 2004 (57)	23	90	76
Herborn et al 2004 (58)	51	93	89
Krause et al. 2005 (59)	26	79	93
Leiner et al. 2005 (47)	152	84	97
Janka et al. 2005 (60)	25	94	91
Gjønnaess et al. 2006 (61)	58	94	95
Fenchel et al. 2006 (62)	34	95	95

Tabelle 6: Vergleichsstudien (8)

Allerdings gab es auch Studien, die hohe Sensitivitäten und Spezifitäten der TOF MRA belegten, die nicht wieder nachvollziehbar waren.

Die Auswertung bezüglich der beiden Kontrastmittel zeigte eine Differenz von nur 4% bezüglich der exzellenten und sehr guten Bildqualitäten. Dieser Prozentsatz ist jedoch in Frage zu stellen, da venös überlagerte Bildserien mit in die Statistik eingeflossen sind, die in der täglichen Praxis seit Jahren durch dynamische Serien an der Medizinischen Universität Graz vermieden werden. Prospektiv geplante Multicenterstudien sollten die bestmögliche klinische Praxis im Protokoll enthalten. Bei Ausschluss dieser venös überlagerten Serien wäre ein Ergebnis von fast 100% bei den exzellenten und sehr guten Bildqualitäten zu erwarten. Somit zeigt sich in unserer Studie kein Unterschied der beiden Kontrastmittel. Außerdem ist zu erwähnen, dass die Einteilung der Bildqualität je nach Untersuchenden subjektiv variiert. In der Literatur wird der Vergleich zwischen Dotarem® und Gadovist® kontrovers diskutiert. Die Studie von Kramer et al. zeigte bei äquimolarer Gabe von 1.0 molarem Gadobutrol und zwei 0.5 molaren gadoliniumbasierenden

Kontrastmitteln (Gadobenat dimeglumin und Gadoterate meglumine) eine höhere Bildqualität bei Gadobutrol (63). Die Forschungsgruppe von Hansmann et al. verglichen Gadovist® ceMRA mit Dotarem® ceMRA bei Unterschenkelgefäßen von PatientInnen mit pAVK. Das Ergebnis seiner Studie zeigte eine bessere Kontrastierung der Gefäße bei Gadovist®, jedoch ohne signifikanten Unterschied bezüglich der Bildqualitäten beider Kontrastmittel (64). Somit ist weder bei unserer Studie noch bei derzeitiger Literatur ein signifikanter Unterschied bezogen auf die Bildqualitäten der beiden Kontrastmittel bewiesen. Generell ist zu sagen, dass Gadovist® den Vorteil aufweist in 1ml/s appliziert zu werden. Dadurch könnten dünnere Applikationskanülen verwendet werden. Die Gefahr einer Gefäßruptur und einer eventuellen Paravasate ist dadurch gesenkt. Durch das geringer benötigte Volumen führt Gadovist® eventuell zu einer niedrigeren Kreislaufbelastung und schont somit die Organe von Herz- und Nierenkranken. Eine weitere mögliche Schlussfolgerung ist eine eventuell bessere Verträglichkeit von Gadobutrol bei Dialysepatienten. Weitere Studien zur Evaluierung der Wertigkeit beider Substanzen könnten veranlasst werden. Allerdings ist die Verfügbarkeit verschiedener Kontrastmittel etwa gleicher Qualität von Vorteil, wenn man bedenkt, dass PatientInnen mit allergoiden Reaktionen ein anderes Kontrastmittel bekommen sollten als in der Voruntersuchung.

Im Zuge der Neuauswertung der DALIA Studie für das PatientInnenkollektiv aus Graz, wurden Ausfüllfehler gefunden, die in die Auswertung der DALIA Studie 2012 eingeflossen sind. Aufgrund dieser Fehler sollte das Ergebnis angezweifelt werden. Es besteht die Möglichkeit, dass dieselben Irrtümer an anderen teilnehmenden medizinischen Zentren auftraten. Ein Grund für diese Mängel könnte das Problem der vorgegebenen Ausfüllschemata sein (siehe Anhang). Jede(r) Untersuchende(r) hat sein eigenes Konzept zur Analyse von Bildserien. Die Gefäßfolge als auch variierend die linke bzw. rechte Körperseite durch die Anordnung der Ausfüllfelder am CRF ist fest vorgegeben. Aufgrund dieser Problematik ist eine Zeile innerhalb des CRF vertauscht worden. Eine weitere Ursache für Irrtümer ist die vorgegebene Einheit in mm, da alle Konsolen des LKH Graz die Längen in cm messen. Ein Umrechnen stellt kein Problem dar. Jedoch kam es zu falsch gesetzten Kommastellen, wodurch diese auch fehlerhaft in die DALIA Studienauswertung von 2012 eingeflossen sind. Eine Lösung für diese Ausfüllproblematik könnten benutzerdefinierte CRFs sein. Als Fehlerprävention könnte ein Formular, in welchem jede(r) Befunder(in) seine bzw. ihre gewünschte Reihenfolge der Gefäße und der

Körperseiten wählen kann, dienen.

Die Zahl der Diskrepanzen zwischen den einzelnen Befundenden lag bei der MRA mit 32% und bei der DSA mit 28% der Messwerte, die einen Consensus benötigten, sehr hoch. Dies ist auf die geringen Abweichungen, bei denen bereits ein Konsens angestrebt wurde (1mm und 2mm) zurückzuführen. Vergleichbare Studien werten die Ergebnisse bezüglich Sensitivität und Spezifizität des geschätzten oder unterschiedlich gemessenen Stenosegrades (s. Tab. 6) und nicht nach Messabweichungen aus. Nachteile hierbei sind eine größere Subjektivität bei der Stenosenquantifizierung als bei einer Messung. Stenosen werden in der täglichen Praxis und in den meisten Studien nur geschätzt und vom Untersuchenden als signifikant (z.B. >75% gelten als signifikant stenosiertes Gefäßlumen mit variierender Prozentzahl je nach Literatur) oder nicht signifikant eingeteilt. Es gibt bei den Extremitätengefäßen bezüglich der Stenosenquantifikation keine genauen Vorgaben. Für andere Gefäßregionen exisitieren feste Vorgaben z.B.: Die NASCET (North American Symptomatic Carotid Endarterectomy Trial) ist eine Leitlinie, die genaue Bestimmungen der Stenosegrade in den Karotiden definiert (65).

Problematisch war die Messung von Stenosen nach Vorgaben des DALIA Protokolls. Hierbei musste der normale Gefäßdurchmesser ausgemessen werden. Die Definition eines normalen Gefäßdurchmessers bei PatientInnen mit chronischer pAVK und generalisierter Atherosklerose gestaltete sich in beiden Modalitäten oft schwierig (s. Abb. 18) und wurde wenn nötig im Consensus festgelegt. Z.B. besteht die Möglichkeit einer prä- und/ oder poststenotischen Dilatation, die eventuell als normaler Gefäßdurchmesser fehlinterpretiert werden kann.

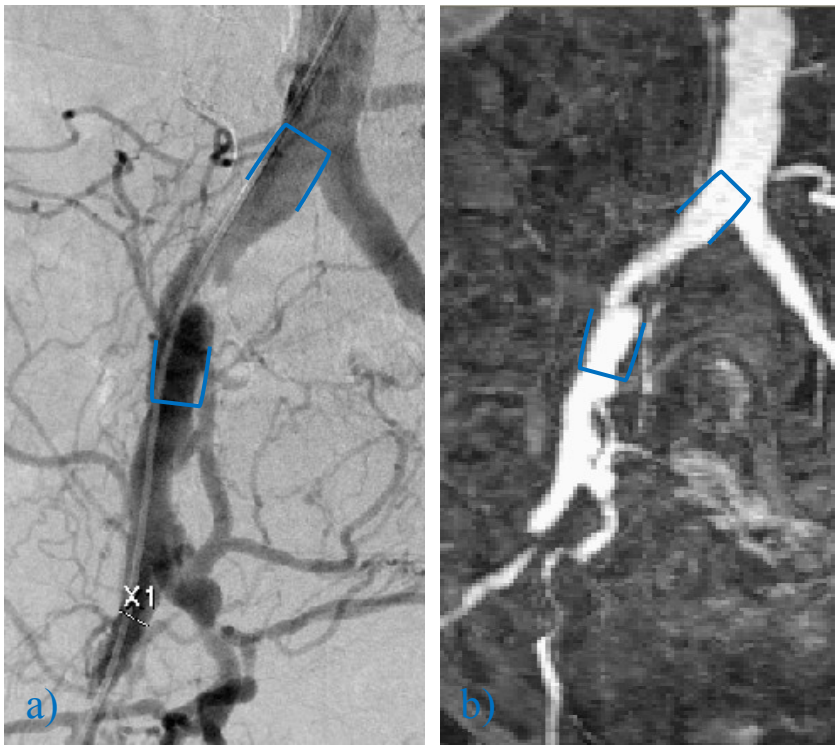

Abbildung 18: Problematik des normalen Gefäßdurchmessers in a) DSA und b) MIP der ceMRA

Schwierigkeiten beim Vermessen in der DSA treten bei PatientInnen mit unterschiedlicher körperlicher Beschaffenheit auf. Aufgrund dessen variieren die Abstände der Gefäße zum Röntgendetektor und somit sind auch die Längen nicht exakt messbar. Außerdem sind einige Bildserien der DSA, die nicht orthogonal erstellt wurden, nicht mehr im Längenmaß evaluierbar (nur Pixelanzeige). Eine Abhilfe könnte hier die generelle Einführung von längenmarkierten Referenzkathetern bringen.

Eine Lösung für die exaktere Evaluierung von Gefäßdurchmessern, Stenosenlängen und normalen Gefäßdurchmessern in der MRA wäre ein Flächenmaß. Hiermit ist es möglich, Gefäße dreidimensional über längere Strecken zu analysieren. Leider ist dies mit derzeitigem technischen Stand nur sehr zeitaufwändig und nicht automatisiert möglich. Dies wäre ein schöner Ansatz für eine wissenschaftliche Zusammenarbeit mit der TU Graz.

Für einen aussagekräftigeren Vergleich zwischen MRA und DSA wäre ein Phantommodell sehr gut geeignet. Ein solches Projekt ist derzeit an der Medizinischen Universität Graz aus finanziellen und zeitlichen Gründen nicht geplant. Ebenso wären aktuelle einheitliche Vorgaben der wissenschaftlichen Gesellschaften (z.B. ÖRG) für die Durchführungsprotokolle, je nach Technologiestandards der Geräte einer medizinischen Einrichtung, für Gefäßuntersuchungen der pAVK Kranken empfehlenswert.

6.1 Conclusio

Die Ergebnisse der Studie zeigten, dass die MRA bei fehlender ionisierender Strahlung eine Stenosenquantifizierung analog des Goldstandards DSA ermöglichte. Unseren Studienergebnissen zu Folge ist eine Neuevaluierung dieser Referenzuntersuchung zu empfehlen. Der Vergleich zwischen den beiden Kontrastmitteln bezüglich der Bildqualität lieferte keinen wesentlichen Unterschied. Zur weiteren Analyse der Bildmodalitäten wäre eine Studie an Phantomen und die Verwendung von einem Flächenmaß in der MRA empfehlenswert. Auftretende Artefakte durch z.B. metallische Implantate in anatomischer Gefäßnähe sollten ebenfalls methodenübergreifend (DSA, MRA, CTA) quantifizierend untersucht werden.

7 Literaturverzeichnis

1. Kahr L, Obernosterer A, Aschauer M. Analyse der Releveanz der dynamischen Unterschenkelangiographie im Rahmen der Schrittangiographie im Vergleich zur DSA bei PatientInnen mit pAVK IIb-IV [Diplomarbeit]. Meduni Graz;

2. Rosamond W, Flegal K, Friday G, Furie K, Go A, Greenlund K, u. a. Heart disease and stroke statistics--2007 update: a report from the American Heart Association Statistics Committee and Stroke Statistics Subcommittee. Circulation. 6. Februar 2007;115(5):e69–171.

3. Treitl M, Strube H, Helmberger T, Reiser M. [Peripheral arterial disease. Diagnosis and therapy according to current guidelines]. Radiol. November 2008;48(11):1022–8, 1030–1.

4. Hirsch AT, Haskal ZJ, Hertzer NR, Bakal CW, Creager MA, Halperin JL, u. a. ACC/AHA 2005 Practice Guidelines for the management of patients with peripheral arterial disease (lower extremity, renal, mesenteric, and abdominal aortic): a collaborative report from the American Association for Vascular Surgery/Society for Vascular Surgery, Society for Cardiovascular Angiography and Interventions, Society for Vascular Medicine and Biology, Society of Interventional Radiology, and the ACC/AHA Task Force on Practice Guidelines (Writing Committee to Develop Guidelines for the Management of Patients With Peripheral Arterial Disease): endorsed by the American Association of Cardiovascular and Pulmonary Rehabilitation; National Heart, Lung, and Blood Institute; Society for Vascular Nursing; TransAtlantic Inter-Society Consensus; and Vascular Disease Foundation. Circulation. 21. März 2006;113(11):e463–654.

5. Dormandy JA, Rutherford RB. Management of peripheral arterial disease (PAD). TASC Working Group. TransAtlantic Inter-Society Consensus (TASC). J Vasc Surg. Januar 2000;31(1 Pt 2):S1–S296.

6. Criqui MH, Fronek A, Barrett-Connor E, Klauber MR, Gabriel S, Goodman D. The prevalence of peripheral arterial disease in a defined population. Circulation. März 1985;71(3):510–5.

7. Nielsen YW, Eiberg JP, Løgager VB, Just S, Schroeder TV, Thomsen HS. Whole-body magnetic resonance angiography with additional steady-state acquisition of the infragenicular arteries in patients with peripheral arterial disease. Cardiovasc Intervent Radiol. Juni 2010;33(3):484–91.

8. Dellegrottaglie S, Sanz J, Macaluso F, Einstein AJ, Raman S, Simonetti OP, u. a. Technology Insight: magnetic resonance angiography for the evaluation of patients with peripheral artery disease. Nat Clin Pract Cardiovasc Med. Dezember 2007;4(12):677–87.

9. Shehadi WH, Toniolo G. Adverse reactions to contrast media: a report from the Committee on Safety of Contrast Media of the International Society of Radiology. Radiology. November 1980;137(2):299–302.

10. Shehadi WH. Contrast media adverse reactions: occurrence, recurrence, and

distribution patterns. Radiology. April 1982;143(1):11–7.

11. Hessel SJ, Adams DF, Abrams HL. Complications of angiography. Radiology. Februar 1981;138(2):273–81.

12. AbuRahma AF, Robinson PA, Boland JP, Umstot RK, Clubb EA, Grandia RA, u. a. Complications of arteriography in a recent series of 707 cases: factors affecting outcome. Ann Vasc Surg. März 1993;7(2):122–9.

13. Schönenberger E, Mühler M, Dewey M. [Complications due to contrast agent administration: what has been confirmed in prevention?]. Internist. Dezember 2010;51(12):1516–24.

14. Loewe C, Schoder M, Rand T, Hoffmann U, Sailer J, Kos T, u. a. Peripheral vascular occlusive disease: evaluation with contrast-enhanced moving-bed MR angiography versus digital subtraction angiography in 106 patients. AJR Am J Roentgenol. Oktober 2002;179(4):1013–21.

15. Huegli RW, Aschwanden M, Bongartz G, Jaeger K, Heidecker H-G, Thalhammer C, u. a. Intraarterial MR angiography and DSA in patients with peripheral arterial occlusive disease: prospective comparison. Radiology. Juni 2006;239(3):901–8.

16. Ruehm SG, Hany TF, Pfammatter T, Schneider E, Ladd M, Debatin JF. Pelvic and lower extremity arterial imaging: diagnostic performance of three-dimensional contrast-enhanced MR angiography. AJR Am J Roentgenol. April 2000;174(4):1127–35.

17. Vavrik J, Rohrmoser GM, Madani B, Ersek M, Tscholakoff D, Bucek RA. Comparison of MR angiography versus digital subtraction angiography as a basis for planning treatment of lower limb occlusive disease. J Endovasc Ther Off J Int Soc Endovasc Spec. Juni 2004;11(3):294–301.

18. Schünke M, Schulte E, Schumacher U. Prometheus LernAtlas der Anatomie. 2. Aufl. Stuttgart: Thieme; 2007. Kapitel „Untere Extremität Systematik der Leitungsbahnen“ S. 518-519; 600 p.

19. Fanghänel J, Waldeyer AJ. Anatomie des Menschen. Berlin [u.a.]: de Gruyter; 2003.

20. Uflacker R. Atlas of Vascular Anatomy: An Angiographic Approach 2nd. Auflage: Second. Lippincott Williams & Wilkins; Kapitel: „Arteries of the Lower Extremity“; S.845-847; 889 p.

21. Seldinger-Technik [Internet]. Wikipedia. 2014 [zitiert 13. Juni 2014]. Verfügbar unter: http://de.wikipedia.org/w/index.php?title=Seldinger-Technik&oldid=116172747

22. Lescher S, Samaan T, Berkefeld J. Evaluation of the Pontine Perforators of the Basilar Artery Using Digital Subtraction Angiography in High Resolution and 3D Rotation Technique. AJNR Am J Neuroradiol. 5. Juni 2014;

23. Reiser M, Kuhn F-P, Debus J. Duale Reihe Radiologie. Auflage: 3., vollständig überarbeitete und erweiterte Auflage. Stuttgart: Thieme; 2011.

24. Leitlinien: Diagnostik und Therapie der peripheren arteriellen Verschlusskrankheit (PAVK), Deutsche Gesellschaft für Angiologie - Gesellschaft für Gefäßmedizin e.V.

(DGA) [Internet]. [zitiert 20. Mai 2014]. Verfügbar unter: http://www.awmf.org/leitlinien/detail/ll/065-003.html

25. Die Geschichte der Angiographie von 1896 bis heute [Internet]. [zitiert 13. Juni 2014]. Verfügbar unter: http://www.mta-r.de/blog/allgemein/2011/10/geschichte-angiographie-von-1896-bis-heute.html

26. Norgren L, Hiatt WR, Dormandy JA, Nehler MR, Harris KA, Fowkes FGR, u. a. Inter-Society Consensus for the Management of Peripheral Arterial Disease (TASC II). J Vasc Surg. Januar 2007;45 Suppl S:S5–67.

27. Yamaguchi K, Katayama H, Takashima T, Kozuka T, Seez P, Matsuura K. Prediction of severe adverse reactions to ionic and nonionic contrast media in Japan: evaluation of pretesting. A report from the Japanese Committee on the Safety of Contrast Media. Radiology. Februar 1991;178(2):363–7.

28. Katayama H, Yamaguchi K, Kozuka T, Takashima T, Seez P, Matsuura K. Adverse reactions to ionic and nonionic contrast media. A report from the Japanese Committee on the Safety of Contrast Media. Radiology. 1. Juni 1990;175(3):621–8.

29. Schilddrüse und Röntgenkontrastmittel: Pathophysiologie, Häufigkeit und Prophylaxe der jodinduzierten Hyperthyreose (16.02.2001) [Internet]. [zitiert 13. Juni 2014]. Verfügbar unter: http://www.aerzteblatt.de/archiv/26060/Schilddruese-und-Roentgenkontrastmittel-Pathophysiologie-Haeufigkeit-und-Prophylaxe-der-jodinduzierten-Hyperthyreose

30. Saam T, Hess T, Kasperk C, Kauffmann GW, Düx M. [Prevalence of latent and manifest hyperthyroidism in an iodine-deficient area: non-selected patient population admitted for CT studies with iodine-containing contrast agents]. RöFo Fortschritte Auf Dem Geb Röntgenstrahlen Nukl. September 2005;177(9):1250–4.

31. Becker C. [Prophylaxis and treatment of side effects due to iodinated contrast media relevant to radiological practice]. Radiol. September 2007;47(9):768–73.

32. Ring J, Grosber M, Möhrenschlager M, Brockow K. Anaphylaxis: acute treatment and management. Chem Immunol Allergy. 2010;95:201–10.

33. Van Guldener C, Blom DM, Lips P, Strack van Schijndel RJ. [Hyperthyroidism induced by iodinated roentgen contrast media]. Ned Tijdschr Geneeskd. 18. Juli 1998;142(29):1641–4.

34. Nolte null, Muller R, Siggelkow H, Emrich D, Hufner M. Prophylactic application of thyrostatic drugs during excessive iodine exposure in euthyroid patients with thyroid autonomy: a randomized study. Eur J Endocrinol Eur Fed Endocr Soc. März 1996;134(3):337–41.

35. Goyen M. Kontrastmittelverstärkte Magnetresonanz-Angiographie. Auflage: 1., Aufl. Bremen: UNI-MED; 2004. 192 p.

36. Collins R, Burch J, Cranny G, Aguiar-Ibáñez R, Craig D, Wright K, u. a. Duplex ultrasonography, magnetic resonance angiography, and computed tomography angiography for diagnosis and assessment of symptomatic, lower limb peripheral

arterial disease: systematic review. BMJ. 16. Juni 2007;334(7606):1257.

37. Rajagopalan S, Prince M. Magnetic resonance angiographic techniques for the diagnosis of arterial disease. Cardiol Clin. November 2002;20(4):501–512, v.

38. Herborn CU, Honold E, Wolf M, Kemper J, Kinner S, Adam G, u. a. Clinical safety and diagnostic value of the gadolinium chelate gadoterate meglumine (Gd-DOTA). Invest Radiol. Januar 2007;42(1):58–62.

39. Seeger A, Kramer U, Bischof F, Schuettauf F, Ebner F, Danz S, u. a. Feasibility of Noninvasive Diagnosis and Treatment Planning in a Case Series with Carotid-Cavernous Fistula using High-Resolution Time-Resolved MR-Angiography with Stochastic Trajectories (TWIST) and Extended Parallel Acquisition Technique (ePAT 6) at 3 T. Clin Neuroradiol. 6. März 2014;

40. Thorpe S, Salkovskis PM, Dittner A. Claustrophobia in MRI: the role of cognitions. Magn Reson Imaging. Oktober 2008;26(8):1081–8.

41. Thomsen HS. Nephrogenic systemic fibrosis: A serious late adverse reaction to gadodiamide. Eur Radiol. Dezember 2006;16(12):2619–21.

42. Michaely HJ, Thomsen HS, Reiser MF, Schoenberg SO. [Nephrogenic systemic fibrosis (NSF)--implications for radiology]. Radiol. September 2007;47(9):785–93.

43. Schrempf B, Aschauer M, Obernosterer A. Nephrogene Systemische Fibrose im Zusammenhang mit gadoliniumhältigem Kontrastmittel in der Magnetresonanz.

44. Reimer P, Vosshenrich R. [Contrast agents in MRT. Substance, effects, pharmacology and validity]. Radiol. März 2004;44(3):273–83.

45. Aschauer M. ZRI Vortrag: Pseudostenose durch Knieprothese. LKH Graz.

46. Roth SM, Bandyk DF. Duplex imaging of lower extremity bypasses, angioplasties, and stents. Semin Vasc Surg. Dezember 1999;12(4):275–84.

47. Leiner T, Kessels AGH, Nelemans PJ, Vasbinder GBC, de Haan MW, Kitslaar PEJHM, u. a. Peripheral arterial disease: comparison of color duplex US and contrast-enhanced MR angiography for diagnosis. Radiology. Mai 2005;235(2):699–708.

48. Storto ML, Battista D. Advances in vascular and cardiac MDCT imaging: peripheral arteries. Eur Radiol. November 2003;13 Suppl 3:N59–62.

49. Jakobs TF, Wintersperger BJ, Becker CR. MDCT-imaging of peripheral arterial disease. Semin Ultrasound CT MR. April 2004;25(2):145–55.

50. Kau T, Eicher W, Reiterer C, Niedermayer M, Rabitsch E, Senft B, u. a. Dual-energy CT angiography in peripheral arterial occlusive disease—accuracy of maximum intensity projections in clinical routine and subgroup analysis. Eur Radiol. August 2011;21(8):1677–86.

51. Ouwendijk R, Kock MCJM, Visser K, Pattynama PMT, de Haan MW, Hunink MGM. Interobserver agreement for the interpretation of contrast-enhanced 3D MR angiography and MDCT angiography in peripheral arterial disease. AJR Am J

Roentgenol. November 2005;185(5):1261–7.

52. Lauenstein T, Odenhausen C, Kinner S, Umutlu L, Ladd S. Interobserver-Variabilität für die Bewertung von Atherosklerose bei Ganzkörper-MR-Angiographien. RöFo - Fortschritte Auf Dem Geb Röntgenstrahlen Bildgeb Verfahr [Internet]. Mai 2012 [zitiert 18. August 2014];184(S 01). Verfügbar unter: https://www.thieme-connect.com/products/ejournals/abstract/10.1055/s-0032-1311309

53. Huber A, Heuck A, Baur A, Helmberger T, Waggershauser T, Billing A, u. a. Dynamic contrast-enhanced MR angiography from the distal aorta to the ankle joint with a step-by-step technique. AJR Am J Roentgenol. November 2000;175(5):1291–8.

54. Ruehm SG, Goyen M, Barkhausen J, Kröger K, Bosk S, Ladd ME, u. a. Rapid magnetic resonance angiography for detection of atherosclerosis. Lancet. 7. April 2001;357(9262):1086–91.

55. Goyen M, Quick HH, Debatin JF, Ladd ME, Barkhausen J, Herborn CU, u. a. Whole-body three-dimensional MR angiography with a rolling table platform: initial clinical experience. Radiology. Juli 2002;224(1):270–7.

56. Hentsch A, Aschauer MA, Balzer JO, Brossmann J, Busch HP, Davis K, u. a. Gadobutrol-enhanced moving-table magnetic resonance angiography in patients with peripheral vascular disease: a prospective, multi-centre blinded comparison with digital subtraction angiography. Eur Radiol. September 2003;13(9):2103–14.

57. Leiner T, Kessels AGH, Schurink GW, Kitslaar PJEHM, de Haan MW, Tordoir JHM, u. a. Comparison of contrast-enhanced magnetic resonance angiography and digital subtraction angiography in patients with chronic critical ischemia and tissue loss. Invest Radiol. Juli 2004;39(7):435–44.

58. Herborn CU, Goyen M, Quick HH, Bosk S, Massing S, Kroeger K, u. a. Whole-body 3D MR angiography of patients with peripheral arterial occlusive disease. AJR Am J Roentgenol. Juni 2004;182(6):1427–34.

59. Krause U, Kroencke T, Spielhaupter E, Taupitz M, Kenn W, Hamm B, u. a. Contrast-enhanced magnetic resonance angiography of the lower extremities: standard-dose vs. high-dose gadodiamide injection. J Magn Reson Imaging JMRI. April 2005;21(4):449–54.

60. Janka R, Fellner C, Wenkel E, Lang W, Bautz W, Fellner FA. Contrast-enhanced MR angiography of peripheral arteries including pedal vessels at 1.0 T: feasibility study with dedicated peripheral angiography coil. Radiology. April 2005;235(1):319–26.

61. Gjønnaess E, Morken B, Sandbaek G, Stranden E, Slagsvold C-E, Jørgensen JJ, u. a. Gadolinium-enhanced magnetic resonance angiography, colour duplex and digital subtraction angiography of the lower limb arteries from the aorta to the tibio-peroneal trunk in patients with intermittent claudication. Eur J Vasc Endovasc Surg Off J Eur Soc Vasc Surg. Januar 2006;31(1):53–8.

62. Fenchel M, Scheule AM, Stauder NI, Kramer U, Tomaschko K, Nägele T, u. a. Atherosclerotic disease: whole-body cardiovascular imaging with MR system with 32 receiver channels and total-body surface coil technology--initial clinical results.

Radiology. Januar 2006;238(1):280–91.

63. Kramer JH, Arnoldi E, François CJ, Wentland AL, Nikolaou K, Wintersperger BJ, u. a. Dynamic and static magnetic resonance angiography of the supra-aortic vessels at 3.0 T: intraindividual comparison of gadobutrol, gadobenate dimeglumine, and gadoterate meglumine at equimolar dose. Invest Radiol. März 2013;48(3):121–8.

64. Hansmann J, Michaely HJ, Morelli JN, Luckscheiter A, Schoenberg SO, Attenberger UI. Enhancement characteristics and impact on image quality of two gadolinium chelates at equimolar doses for time-resolved 3-Tesla MR-angiography of the calf station. PloS One. 2014;9(6):e99079.

65. Karotisstenose [Internet]. Wikipedia. 2014 [zitiert 18. August 2014]. Verfügbar unter: http://de.wikipedia.org/w/index.php?title=Karotisstenose&oldid=129996021

66. Krug B, Kugel H, Harnischmacher U, Heindel W, Altenburg A, Fischbach R, u. a. [Peripheral occlusive arterial diseases: comparison of diagnostic value of MRA and DSA]. RöFo Fortschritte Auf Dem Geb Röntgenstrahlen Nukl. Februar 1995;162(2):112–9.

Anhang I – Beispiel für ein Ausfüllschema

MRA : STENOSIS ASSESSMENT 1/2

TERRITORY ASSESSED	SEGMENT	SEGMENT ASSESSABLE ?	STENOSIS PRESENCE	IF STENOSIS PRESENCE = YES — STENOSIS MEASUREMENT (mm)			IF SEGMENT NOT ASSESSABLE, SPECIFY THE MAIN REASON : 1 = motion 2 = slow flow 3 = clips 4 = saturation 5 = pulsability 6= misregistration 7= wrong positioning 8= proximal stenosis 9 = other
				Narrowest diameter	Normal diameter	Length	
AORTIC	IA	YES NO	YES NO NA	OR NA : ☐	OR NA : ☐	OR NA : ☐	
RIGHT ILIAC	RCI	YES NO	YES NO NA	OR NA : ☐	OR NA : ☐	OR NA : ☐	
	REI-CF	YES NO	YES NO NA	OR NA : ☐	OR NA : ☐	OR NA : ☐	
LEFT ILIAC	LCI	YES NO	YES NO NA	OR NA : ☐	OR NA : ☐	OR NA : ☐	
	LEI-CF	YES NO	YES NO NA	OR NA : ☐	OR NA : ☐	OR NA : ☐	
RIGHT FEMORAL	RSF	YES NO	YES NO NA	OR NA : ☐	OR NA : ☐	OR NA : ☐	
	RDF	YES NO	YES NO NA	OR NA : ☐	OR NA : ☐	OR NA : ☐	
LEFT FEMORAL	LSF	YES NO	YES NO NA	OR NA : ☐	OR NA : ☐	OR NA : ☐	
	LDF	YES NO	YES NO NA	OR NA : ☐	OR NA : ☐	OR NA : ☐	
RIGHT POPLITEAL	RPL	YES NO	YES NO NA	OR NA : ☐	OR NA : ☐	OR NA : ☐	
LEFT POPLITEAL	LPL	YES NO	YES NO NA	OR NA : ☐	OR NA : ☐	OR NA : ☐	

NA = not assessable

SEGMENT ABBREVIATIONS :

Aorto-Iliac

IA = Infrarenal Aorta
RCI = Right Common Iliac
REI-CF = Right External Iliac/Common Femoral
LCI = Left Common Iliac
LEI-CF = Left External Iliac/Common Femoral

Femoral

RSF = Right Superficial Femoral
RDF = Right Deep Femoral
LSF = Left Superficial Femoral
LDF = Left Deep Femoral

Popliteal

RPL = Right Popliteal
LPL = Left Popliteal

GUERBET
PROTOCOL DGD-44-045

PATIENT No

PAGE 12/25

Anhang II – Messdaten der PatientInnen

Pat. 1		MRA Stenose				DSA Stenose				VGL	MRA Bildq.				MRA Kl. GefäßØ (mm)				DSA Kl. GefäßØ (mm)				VGL	MRA n. GefäßØ (mm)				DSA n. GefäßØ (mm)				VGL	MRA Stenl. (mm)				DSA Stenl. (mm)				VGL
Blutgefäß		B1	B2	Diff	Con	B1	B3	Diff	Con	M/D	B1	B2	Diff	Con	B1	B2	Diff	Con	B1	B3	Diff	Con	M/D	B1	B2	Diff	Con	B1	B3	Diff	Con	M/D	B1	B2	Diff	Con	B1	B3	Diff	Con	M/D
Aorta	Ao. abd.	n	n	0	n	ϕ	ϕ	0	ϕ	n.a.	4	4	0	4																											
A. iliaca dex.	A. iliaca com.	n	n	0	n	ϕ	ϕ	0	ϕ	n.a.	4	4	0	4																											
	A. iliaca ext.	n	n	0	n	ϕ	ϕ	0	ϕ	n.a.	4	4	0	4																											
A. iliaca sin.	A. iliaca com.	n	n	0	n	ϕ	ϕ	0	ϕ	n.a.	4	4	0	4																											
	A. iliaca ext.	n	n	0	n	ϕ	ϕ	0	ϕ	n.a.	4	4	0	4																											
A. fem. dex.	A. fem. sup.	X	X	0	X	ϕ	ϕ	0	ϕ	n.a.	4	4	0	4	5	6	1	5						8	7	1	8						11	7	4	11					
	A. prof. fem.	n	n	0	n	ϕ	ϕ	0	ϕ	n.a.	4	4	0	4																											
A. fem. sin.	A. fem. sup.	X	X	0	X	X	X	0	X	0	4	4	0	4	1	1	0	1	1	1	0	1	0	7	7	0	7	7	7	0	7	0	8	8	0	8	11	12	1	12	4
	A. prof. fem.	n	n	0	n	ϕ	ϕ	0	ϕ	n.a.	4	4	0	4																											
A. pop. dex.	A. pop.	n	n	0	n	ϕ	ϕ	0	ϕ	n.a.	4	4	0	4																											
A. pop. sin.	A. pop.	X	X	0	X	X	X	0	X	0	4	4	0	4	2	3	1	2	4	4	0	4	2	5	7	2	6	6	6	0	6	0	11	3	8	11	20	21	1	21	10
Crus dex.	A. tib. post.	X	X	0	X	ϕ	ϕ	0	ϕ	n.a.	4	4	0	4	1	1	0	1						3	3	0	3						2	3	1	2					
	A. tib. ant.	n	n	0	n	ϕ	ϕ	0	ϕ	n.a.	4	4	0	4																											
	A. fib.	n	n	0	n	ϕ	ϕ	0	ϕ	n.a.	4	4	0	4																											
Crus sin.	A. tib. post.	X	X	0	X	X	X	0	X	0	4	4	0	4	2	0	2	2	1	1	0	1	1	6	3	3	3	2	3	1	3	0	17	50	33	17	4	4	0	4	13
	A. tib. ant.	n	n	0	n	n	n	0	n	n.a.	4	4	0	4																											
	A. fib.	n	n	0	n	n	n	0	n	n.a.	4	4	0	4																											

Qualitäten Einteilung:

ϕ	Nicht im Untersuchungsfeld
1	keine ausreichende Information, eine weitere Untersuchung ist empfehlenswert
2	lässt nicht die erwartete Information erkennen, möglicherweise ist noch eine weitere Untersuchung notwendig
3	ausreichende Information bei eingeschränkter Bildqualität
4	erwartete Information ist erkennbar

Stenosen Einteilung:

X	Stenose vorhanden
n	Keine Stenose vorhanden
ϕ	Nicht im Untersuchungsfeld

Allgemeine Einteilung:

VGL M/D	Vergleich MRA mit DSA
Bildq.	Bildqualität
Kl. GefäßØ	kleinster Gefäßdurchmesser
n. GefäßØ	normaler Gefäßdurchmesser
Stenl.	Stenosenlänge
Diff	Differenz
Con	Conclusio
B1	Beurteilung durch Student
B2, B3	Beurteilung durch RadiologIn
Pat	Patient
n.a.	nicht auswertbar

Pat. 2		MRA Stenose				DSA Stenose				VGL	MRA Bildq.				MRA Kl. GefäßØ (mm)				DSA Kl. GefäßØ (mm)				VGL	MRA n. GefäßØ (mm)				DSA n. GefäßØ (mm)				VGL	MRA Stenl. (mm)				DSA Stenl. (mm)				VGL
Blutgefäß		B1	B2	Diff	Con	B1	B3	Diff	Con	M/D	B1	B2	Diff	Con	B1	B2	Diff	Con	B1	B3	Diff	Con	M/D	B1	B2	Diff	Con	B1	B3	Diff	Con	M/D	B1	B2	Diff	Con	B1	B3	Diff	Con	M/D
Aorta	Ao. abd.	n	n	0	n	n	n	0	n	0	4	4	0	4																												
A. iliaca dex.	A. iliaca com.	X	X	0	X	X	X	0	X	0	4	4	0	4	3	3	0	3	4	5	1	4	1	9	9	0	9	9	10	1	9	0	8	9	1	8	13	27	14	13	5
	A. iliaca ext.	X	X	0	X	X	X	0	X	0	4	4	0	4	1	1	0	1	1	1	0	1	0	6	6	0	6	6	6	0	6	0	7	8	1	8	8	55	47	8	0
A. iliaca sin.	A. iliaca com.	X	X	0	X	X	X	0	X	0	4	4	0	4	3	3	0	3	3	4	1	3	0	8	7	1	8	8	8	0	8	0	9	9	0	9	7	26	19	7	2
	A. iliaca ext.	X	X	0	X	X	X	0	X	0	4	4	0	4	0	0	0	0	0	0	0	0	0	6	6	0	6	5	5	0	5	1	70	70	0	70	52	56	4	56	14
A. fem. dex.	A. fem. sup.	X	X	0	X	ϕ	ϕ	0	ϕ	n.a.	3	3	0	3	0	0	0	0						5	6	1	6						260	220	40	240					
	A. prof. fem.	X	X	0	X	ϕ	ϕ	0	ϕ	n.a.	3	3	0	3	0	0	0	0						4	4	0	4						180	180	0	180					
A. fem. sin.	A. fem. sup.	X	X	0	X	ϕ	ϕ	0	ϕ	n.a.	3	3	0	3	0	0	0	0						4	4	0	4						282	282	0	282					
	A. prof. fem.	n	n	0	n	ϕ	ϕ	0	ϕ	n.a.	3	3	0	3																												
A. pop. dex.	A. pop.	X	X	0	X	ϕ	ϕ	0	ϕ	n.a.	3	3	0	3	1	1	0	1						3	3	0	3						17	17	0	17					
A. pop. sin.	A. pop.	X	X	0	X	ϕ	ϕ	0	ϕ	n.a.	3	3	0	3	0	1	1	1						3	3	0	3						50	50	0	50					
Crus dex.	A. tib. post.	X	X	0	X	ϕ	ϕ	0	ϕ	n.a.	3	3	0	3	0	1	1	1						2	2	0	2						330	330	0	330					
	A. tib. ant.	X	X	0	X	ϕ	ϕ	0	ϕ	n.a.	3	3	0	3	0	1	1	1						2	2	0	2						330	330	0	330					
	A. fib.	X	X	0	X	ϕ	ϕ	0	ϕ	n.a.	3	3	0	3	1	1	0	1						2	2	0	2						22	22	0	22					
Crus sin.	A. tib. post.	X	X	0	X	ϕ	ϕ	0	ϕ	n.a.	3	3	0	3	0	1	1	1						2	2	0	2						310	310	0	310					
	A. tib. ant.	X	X	0	X	ϕ	ϕ	0	ϕ	n.a.	3	3	0	3	0	1	1	1						2	2	0	2						127	127	0	127					
	A. fib.	n	n	0	n	ϕ	ϕ	0	ϕ	n.a.	3	3	0	3																												

Qualitäten Einteilung:

- ϕ Nicht im Untersuchungsfeld
- 1 keine ausreichende Informtion, eine weitere Untersuchung ist empfehlenswert
- 2 lässt nicht die erwartete Information erkennen, möglicherweise ist noch eine weitere Untersuchung notwendig
- 3 ausreichende Information bei eingeschränkter Bildqualität
- 4 erwartete Information ist erkennbar

Stenosen Einteilung:

- X Stenose vorhanden
- n Keine Stenose vorhanden
- ϕ Nicht im Untersuchungsfeld

Allgemeine Einteilung:

VGL M/D	Vergleich MRA mit DSA
Bildq.	Bildqualität
Kl. GefäßØ	kleinster Gefäßdurchmesser
n. GefäßØ	normaler Gefäßdurchmesser
Stenl.	Stenosenlänge
Diff	Differenz
Con	Conclusio
B1	Beurteilung durch Student
B2, B3	Beurteilung durch RadiologIn
Pat	Patient
n.a.	nicht auswertbar

Pat. 3		MRA Stenose				DSA Stenose				VGL	MRA Bildq.				MRA Kl. GefäßØ (mm)				DSA Kl. GefäßØ (mm)				VGL	MRA n. GefäßØ (mm)				DSA n. GefäßØ (mm)				VGL	MRA Stenl. (mm)				DSA Stenl. (mm)				VGL
Blutgefäß		B1	B2	Diff	Con	B1	B3	Diff	Con	M/D	B1	B2	Diff	Con	B1	B2	Diff	Con	B1	B3	Diff	Con	M/D	B1	B2	Diff	Con	B1	B3	Diff	Con	M/D	B1	B2	Diff	Con	B1	B3	Diff	Con	M/D
Aorta	Ao. abd.	n	n	0	n	ϕ	ϕ	0	ϕ	n.a.	3	3	0	3																												
A. iliaca dex.	A. iliaca com.	n	n	0	n	ϕ	ϕ	0	ϕ	n.a.	3	3	0	3																												
	A. iliaca ext.	X	X	0	X	ϕ	ϕ	0	ϕ	n.a.	3	3	0	3	2	2	0							12	12	0							33	32	1						
A. iliaca sin.	A. iliaca com.	X	X	0	X	ϕ	ϕ	0	ϕ	n.a.	3	3	0	3	0	0	0							9	11	2							70	43	27						
	A. iliaca ext.	X	X	X	X	ϕ	ϕ	0	ϕ	n.a.	3	3	0	3	0	0	0							10	10	0							35	35	0						
A. fem. dex.	A. fem. sup.	X	X	0	X	X	X	0	X	0	4	4	0	4	1	1	0	1	1	1	0	1	0	6	6	0	6	6	6	0	6	0	7	8	1	8	9	10	1	9	1
	A. prof. fem.	n	n	0	n	n	n	0	n	0	4	4	0	4																												
A. fem. sin.	A. fem. sup.	n	n	0	n	ϕ	ϕ	0	ϕ	n.a.	4	4	0	4																												
	A. prof. fem.	n	n	0	n	ϕ	ϕ	0	ϕ	n.a.	4	4	0	4																												
A. pop. dex.	A. pop.	n	n	0	n	n	n	0	n	0	3	3	0	3																												
A. pop. sin.	A. pop.	n	n	0	n	ϕ	ϕ	0	ϕ	n.a.	3	3	0	3																												
Crus dex.	A. tib. post.	n	n	0	n	n	n	0	n	0	3	4	1	4																												
	A. tib. ant.	n	n	0	n	n	n	0	n	0	3	4	1	4																												
	A. fib.	n	n	0	n	n	n	0	n	0	3	4	1	4																												
Crus sin.	A. tib. post.	n	n	0	n	ϕ	ϕ	0	ϕ	n.a.	3	4	1	4																												
	A. tib. ant.	n	n	0	n	ϕ	ϕ	0	ϕ	n.a.	3	4	1	4																												
	A. fib.	n	n	0	n	ϕ	ϕ	0	ϕ	n.a.	3	4	1	4																												

Qualitäten Einteilung:

- ϕ Nicht im Untersuchungsfeld
- 1 keine ausreichende Informtion, eine weitere Untersuchung ist empfehlenswert
- 2 lässt nicht die erwartete Information erkennen, möglicherweise ist noch eine weitere Untersuchung notwendig
- 3 ausreichende Information bei eingeschränkter Bildqualität
- 4 erwartete Information ist erkennbar

Stenosen Einteilung:

- X Stenose vorhanden
- n Keine Stenose vorhanden
- ϕ Nicht im Untersuchungsfeld

Allgemeine Einteilung:

VGL M/D	Vergleich MRA mit DSA
Bildq.	Bildqualität
Kl. GefäßØ	kleinster Gefäßdurchmesser
n. GefäßØ	normaler Gefäßdurchmesser
Stenl.	Stenosenlänge
Diff	Differenz
Con	Conclusio
B1	Beurteilung durch Student
B2, B3	Beurteilung durch RadiologIn
Pat	Patient
n.a.	nicht auswertbar

Pat. 4		MRA Stenose				DSA Stenose				VGL	MRA Bildq.				MRA Kl. GefäßØ (mm)				DSA Kl. GefäßØ (mm)				VGL	MRA n. GefäßØ (mm)				DSA n. GefäßØ (mm)				VGL	MRA Stenl. (mm)				DSA Stenl. (mm)				VGL
Blutgefäß		B1	B2	Diff	Con	B1	B3	Diff	Con	M/D	B1	B2	Diff	Con	B1	B2	Diff	Con	B1	B3	Diff	Con	M/D	B1	B2	Diff	Con	B1	B3	Diff	Con	M/D	B1	B2	Diff	Con	B1	B3	Diff	Con	M/D
Aorta	Ao. abd.	n	n	0	n	ϕ	ϕ	0	ϕ	n.a.	4	4	0	4																												
A. iliaca dex.	A. iliaca com.	n	n	0	n	ϕ	ϕ	0	ϕ	n.a.	4	4	0	4																												
	A. iliaca ext.	n	n	0	n	ϕ	ϕ	0	ϕ	n.a.	4	4	0	4																												
A. iliaca sin.	A. iliaca com.	n	n	0	n	ϕ	ϕ	0	ϕ	n.a.	4	4	0	4																												
	A. iliaca ext.	n	n	0	n	ϕ	ϕ	0	ϕ	n.a.	4	4	0	4																												
A. fem. dex.	A. fem. sup.	n	n	0	n	n	n	0	n	0	4	4	0	4																												
	A. prof. fem.	n	n	0	n	n	n	0	n	0	4	4	0	4																												
A. fem. sin.	A. fem. sup.	n	n	0	n	ϕ	ϕ	0	ϕ	n.a.	4	4	0	4																												
	A. prof. fem.	n	n	0	n	ϕ	ϕ	0	ϕ	n.a.	4	4	0	4																												
A. pop. dex.	A. pop.	X	X	0	X	X	X	0	X	0	4	4	0	4	1	0	1	1	1	0	1	1	0	4	3	1	3	4	4	0		3	20	13	7	15	36	30	6	30	15
A. pop. sin.	A. pop.	X	X	0	X	ϕ	ϕ	0	ϕ	n.a.	4	4	0	4	1	1	0	1						3	3	0	3						20	20	0	20					
Crus dex.	A. tib. post.	X	X	0	X	X	ϕ	0	ϕ	n.a.	4	3	1	3	0	0	0	0	0	0	0	0	0	2	2	0	2	3	3	0	3	1	104	110	6	110	ϕ	ϕ	n.a.	ϕ	n.a.
	A. tib. ant.	X	X	0	X	X	ϕ	0	ϕ	n.a.	4	4	0	4	0	0	0	0	0	0	0	0	0	3	3	0	3	3	3	0	3	0	20	20	0	20	30	30	0	30	10
	A. fib.	X	X	0	X	X	ϕ	0	ϕ	n.a.	3	3	0	3	0	0	0	0	1	1	0	1	1	2	2	0	2	3	3	0	3	1	70	50	20	50	50	50	0	50	0
Crus sin.	A. tib. post.	X	X	0	X	ϕ	ϕ	0	ϕ	n.a.	4	3	1	3	0	0	0	0						2	2	0	2						160	180	20	180					
	A. tib. ant.	X	X	0	X	ϕ	ϕ	0	ϕ	n.a.	4	4	0	4	1	1	0	1						3	3	0	3						8	6	2	6					
	A. fib.	X	X	0	X	ϕ	ϕ	0	ϕ	n.a.	3	3	0	3	0	0	0	0						2	2	0	2						45	50	5	50					

Qualitäten Einteilung:

- ϕ Nicht im Untersuchungsfeld
- 1 keine ausreichende Informtion, eine weitere Untersuchung ist empfehlenswert
- 2 lässt nicht die erwartete Information erkennen, möglicherweise ist noch eine weitere Untersuchung notwendig
- 3 ausreichende Information bei eingeschränkter Bildqualität
- 4 erwartete Information ist erkennbar

Stenosen Einteilung:

- X Stenose vorhanden
- n Keine Stenose vorhanden
- ϕ Nicht im Untersuchungsfeld

Allgemeine Einteilung:

VGL M/D	Vergleich MRA mit DSA
Bildq.	Bildqualität
Kl. GefäßØ	kleinster Gefäßdurchmesser
n. GefäßØ	normaler Gefäßdurchmesser
Stenl.	Stenosenlänge
Diff	Differenz
Con	Conclusio
B1	Beurteilung durch Student
B2, B3	Beurteilung durch RadiologIn
Pat	Patient
n.a.	nicht auswertbar

Pat. 5		MRA Stenose				DSA Stenose				VGL	MRA Bildq.				MRA Kl. GefäßØ (mm)				DSA Kl. GefäßØ (mm)				VGL	MRA n. GefäßØ (mm)				DSA n. GefäßØ (mm)				VGL	MRA Stenl. (mm)				DSA Stenl. (mm)				VGL
Blutgefäß		B1	B2	Diff	Con	B1	B3	Diff	Con	M/D	B1	B2	Diff	Con	B1	B2	Diff	Con	B1	B3	Diff	Con	M/D	B1	B2	Diff	Con	B1	B3	Diff	Con	M/D	B1	B2	Diff	Con	B1	B3	Diff	Con	M/D
Aorta	Ao. abd.	n	n	0	n	ϕ	ϕ	0	ϕ	n.a.	4	4	0	4																												
A. iliaca dex.	A. iliaca com.	n	n	0	n	ϕ	ϕ	0	ϕ	n.a.	4	4	0	4																												
	A. iliaca ext.	n	n	0	n	ϕ	ϕ	0	ϕ	n.a.	4	4	0	4																												
A. iliaca sin.	A. iliaca com.	n	n	0	n	ϕ	ϕ	0	ϕ	n.a.	4	4	0	4																												
	A. iliaca ext.	n	n	0	n	ϕ	ϕ	0	ϕ	n.a.	4	4	0	4																												
A. fem. dex.	A. fem. sup.	X	X	0	X	X	X	0	X	0	4	3	1	3	5	4	1	4	n.a.	4	n.a.	n.a.	n.a.	7	6	1	6	n.a.	6	n.a.	n.a.	n.a.	9	3	6		n.a.	12	n.a.	n.a.	n.a.
	A. prof. fem.	n	n	0	n	n	n	0	n	0	4	3	1	3																												
A. fem. sin.	A. fem. sup.	n	n	0	n	ϕ	ϕ	0	ϕ	n.a.	4	4	0	4																												
	A. prof. fem.	n	n	0	n	ϕ	ϕ	0	ϕ	n.a.	4	4	0	4																												
A. pop. dex.	A. pop.	X	X	0	X	X	X	0	X	0	4	4	0	4	2	3	1	3	3	3	0	3	0	4	4	0	4	5	5	0	5	1	19	23	4	19	19	26	7	19	0
A. pop. sin.	A. pop.	X	X	0	X	ϕ	ϕ	0	ϕ	n.a.	4	4	0	4	3	3	0	3						5	4	1	4						10	5	5	10					
Crus dex.	A. tib. post.	n	n	0	n	n	n	0	n	0	4	4	0	4																												
	A. tib. ant.	X	X	0	X	X	X	0	X	0	4	4	0	4	1	0	1	1	1	1	0	1	0	3	3	0	3	3	3	0	3	0	3	2	1	3	3	6	3	3	0
	A. fib.	n	n	0	n	n	n	0	n	0	4	4	0	4																												
Crus sin.	A. tib. post.	n	n	0	n	ϕ	ϕ	0	ϕ	n.a.	4	4	0	4																												
	A. tib. ant.	n	X	X	X	ϕ	ϕ	0	ϕ	n.a.	4	4	0	4	0	0	0	0						3	3	0	3						2	2	0	2					n.a.
	A. fib.	X	X	0	X	ϕ	ϕ	0	ϕ	n.a.	4	4	0	4	0	0	0	0						3	3	0	3						6	5	1	5					n.a.

Qualitäten Einteilung:

ϕ	Nicht im Untersuchungsfeld
1	keine ausreichende Informtion, eine weitere Untersuchung ist empfehlenswert
2	lässt nicht die erwartete Information erkennen, möglicherweise ist noch eine weitere Untersuchung notwendig
3	ausreichende Information bei eingeschränkter Bildqualität
4	erwartete Information ist erkennbar

Stenosen Einteilung:

X	Stenose vorhanden
n	Keine Stenose vorhanden
ϕ	Nicht im Untersuchungsfeld

Allgemeine Einteilung:

VGL M/D	Vergleich MRA mit DSA
Bildq.	Bildqualität
Kl. GefäßØ	kleinster Gefäßdurchmesser
n. GefäßØ	normaler Gefäßdurchmesser
Stenl.	Stenosenlänge
Diff	Differenz
Con	Conclusio
B1	Beurteilung durch Student
B2, B3	Beurteilung durch RadiologIn
Pat	Patient
n.a.	nicht auswertbar

Pat. 6		MRA Stenose				DSA Stenose				VGL	MRA Bildq.				MRA Kl. GefäßØ (mm)				DSA Kl. GefäßØ (mm)				VGL	MRA n. GefäßØ (mm)				DSA n. GefäßØ (mm)				VGL	MRA Stenl. (mm)				DSA Stenl. (mm)				VGL
Blutgefäß		B1	B2	Diff	Con	B1	B3	Diff	Con	M/D	B1	B2	Diff	Con	B1	B2	Diff	Con	B1	B3	Diff	Con	M/D	B1	B2	Diff	Con	B1	B3	Diff	Con	M/D	B1	B2	Diff	Con	B1	B3	Diff	Con	M/D
Aorta	Ao. abd.	n	n	0	n	ϕ	ϕ	0	ϕ	n.a.	4	4	0	4																												
A. iliaca dex.	A. iliaca com.	X	X	0	X	ϕ	ϕ	0	ϕ	n.a.	4	4	0	4	2	2	0	2						7	7	0	7						2	2	0	2					
	A. iliaca ext.	n	n	0	n	ϕ	ϕ	0	ϕ	n.a.	4	4	0	4																												
A. iliaca sin.	A. iliaca com.	n	n	0	n	ϕ	ϕ	0	ϕ	n.a.	4	4	0	4																												
	A. iliaca ext.	n	n	0	n	ϕ	ϕ	0	ϕ	n.a.	4	4	0	4																												
A. fem. dex.	A. fem. sup.	n	n	0	n	n	n	0	n	0	4	4	0	4																												
	A. prof. fem.	n	n	0	n	n	n	0	n	0	4	4	0	4																												
A. fem. sin.	A. fem. sup.	n	n	0	n	ϕ	ϕ	0	ϕ	n.a.	4	4	0	4																												
	A. prof. fem.	n	n	0	n	ϕ	ϕ	0	ϕ	n.a.	4	4	0	4																												
A. pop. dex.	A. pop.	X	X	0	X	X	X	0	X	0	4	4	0	4	0	0	0	0	0	0	0	0	0	4	4	0	4	4	4	0	4	0	2	2	0	2	2	2	0	2	0
A. pop. sin.	A. pop.	n	n	0	n	ϕ	ϕ	0	ϕ	n.a.	4	4	0	4																												
Crus dex.	A. tib. post.	n	n	0	n	n	n	0	n	0	4	4	0	4																												
	A. tib. ant.	X	X	0	X	ϕ	ϕ	0	ϕ	n.a.	4	3	1	3	0	0	0	0						2	2	0	2						1	1	0	1					
	A. fib.	n	n	0	n	n	n	0	n	0	4	4	0	4																												
Crus sin.	A. tib. post.	n	n	0	n	ϕ	ϕ	0	ϕ	n.a.	4	4	0	4																												
	A. tib. ant.	n	n	0	n	ϕ	ϕ	0	ϕ	n.a.	4	4	0	4																												
	A. fib.	n	n	0	n	ϕ	ϕ	0	ϕ	n.a.	4	4	0	4																												

Qualitäten Einteilung:

- ϕ Nicht im Untersuchungsfeld
- 1 keine ausreichende Informtion, eine weitere Untersuchung ist empfehlenswert
- 2 lässt nicht die erwartete Information erkennen, möglicherweise ist noch eine weitere Untersuchung notwendig
- 3 ausreichende Information bei eingeschränkter Bildqualität
- 4 erwartete Information ist erkennbar

Stenosen Einteilung:

- X Stenose vorhanden
- n Keine Stenose vorhanden
- ϕ Nicht im Untersuchungsfeld

Allgemeine Einteilung:

VGL M/D	Vergleich MRA mit DSA
Bildq.	Bildqualität
Kl. GefäßØ	kleinster Gefäßdurchmesser
n. GefäßØ	normaler Gefäßdurchmesser
Stenl.	Stenosenlänge
Diff	Differenz
Con	Conclusio
B1	Beurteilung durch Student
B2, B3	Beurteilung durch RadiologIn
Pat	Patient
n.a.	nicht auswertbar

Pat. 7		MRA Stenose				DSA Stenose				VGL	MRA Bildq.				MRA Kl. GefäßØ (mm)				DSA Kl. GefäßØ (mm)				VGL	MRA n. GefäßØ (mm)				DSA n. GefäßØ (mm)				VGL	MRA Stenl. (mm)				DSA Stenl. (mm)				VGL
Blutgefäß		B1	B2	Diff	Con	B1	B3	Diff	Con	M/D	B1	B2	Diff	Con	B1	B2	Diff	Con	B1	B3	Diff	Con	M/D	B1	B2	Diff	Con	B1	B3	Diff	Con	M/D	B1	B2	Diff	Con	B1	B3	Diff	Con	M/D
Aorta	Ao. abd.	n	n	0	n	ϕ	ϕ	0	ϕ	n.a.	4	4	0	4																												
A. iliaca dex.	A. iliaca com.	X	X	0	X	ϕ	ϕ	0	ϕ	n.a.	4	4	0	4	3	4	1	4						12	12	0	12						13	12	1	12					
	A. iliaca ext.	X	X	0	X	ϕ	ϕ	0	ϕ	n.a.	4	4	0	4	3	3	0	3						7	7	0	7						9	10	1	10					
A. iliaca sin.	A. iliaca com.	X	X	0	X	ϕ	ϕ	0	ϕ	n.a.	4	4	0	4	1	2	1	2						11	12	1	12						10	13	3	10					
	A. iliaca ext.	n	n	0	n	ϕ	ϕ	0	ϕ	n.a.	4	4	0	4																												
A. fem. dex.	A. fem. sup.	X	X	0	X	X	X	0	X	0	4	4	0	4	2	2	0	2	2	2	0	2	0	5	5	0	5	5	5	0	5	0	11	14	3	14	14	15	1	14	0
	A. prof. fem.	n	n	0	n	n	n	0	n	0	4	4	0	4																												
A. fem. sin.	A. fem. sup.	X	X	0	X	ϕ	ϕ	0	ϕ	n.a.	4	4	0	4	1	2	1	2						5	5	0	5						20	20	0	20					
	A. prof. fem.	n	n	0	n	ϕ	ϕ	0	ϕ	n.a.	4	4	0	4																												
A. pop. dex.	A. pop.	n	n	0	n	n	n	0	n	0	4	4	0	4																												
A. pop. sin.	A. pop.	n	n	0	n	ϕ	ϕ	0	ϕ	n.a.	4	4	0	4																												
Crus dex.	A. tib. post.	n	n	0	n	n	n	0	n	0	4	4	0	4																												
	A. tib. ant.	X	X	0	X	X	X	0	X	0	4	4	0	4	0	0	0	0	n.a.	0	n.a.	n.a.	n.a.	2	2	0	2	n.a.	2	n.a.	n.a.	n.a.	110	100	10	110	n.a.	200	n.a.	n.a.	n.a.
	A. fib.	X	X	0	X	X	X	0	X	0	4	4	0	4	2	2	0	2	1	2	1	1	1	3	3	0	3	2	3	1	3	0	5	5	0	5	5	5	0	5	0
Crus sin.	A. tib. post.	n.a.	n.a.	0	n.a.	ϕ	ϕ	0	ϕ	n.a.	1	1	0	1																												
	A. tib. ant.	X	X	0	X	ϕ	ϕ	0	ϕ	n.a.	4	4	0	4	0	0	0	0						2	2	0	2						80	50	30	70					
	A. fib.	n.a.	n.a.	0	n.a.	ϕ	ϕ	0	ϕ	n.a.	1	1	0	1																												

Qualitäten Einteilung:

ϕ Nicht im Untersuchungsfeld
1 keine ausreichende Informtion, eine weitere Untersuchung ist empfehlenswert
2 lässt nicht die erwartete Information erkennen, möglicherweise ist noch eine weitere Untersuchung notwendig
3 ausreichende Information bei eingeschränkter Bildqualität
4 erwartete Information ist erkennbar

Stenosen Einteilung:

X Stenose vorhanden
n Keine Stenose vorhanden
ϕ Nicht im Untersuchungsfeld

Allgemeine Einteilung:

VGL M/D	Vergleich MRA mit DSA
Bildq.	Bildqualität
Kl. GefäßØ	kleinster Gefäßdurchmesser
n. GefäßØ	normaler Gefäßdurchmesser
Stenl.	Stenosenlänge
Diff	Differenz
Con	Conclusio
B1	Beurteilung durch Student
B2, B3	Beurteilung durch RadiologIn
Pat	Patient
n.a.	nicht auswertbar

Pat. 8		MRA Stenose				DSA Stenose				VGL	MRA Bildq.				MRA Kl. GefäßØ (mm)				DSA Kl. GefäßØ (mm)				VGL	MRA n. GefäßØ (mm)				DSA n. GefäßØ (mm)				VGL	MRA Stenl. (mm)				DSA Stenl. (mm)				VGL
Blutgefäß		B1	B2	Diff	Con	B1	B3	Diff	Con	M/D	B1	B2	Diff	Con	B1	B2	Diff	Con	B1	B3	Diff	Con	M/D	B1	B2	Diff	Con	B1	B3	Diff	Con	M/D	B1	B2	Diff	Con	B1	B3	Diff	Con	M/D
Aorta	Ao. abd.	X	X	0	X	ϕ	ϕ	0	ϕ	n.a.	4	4	0	4	6	7	1	7						11	11	0	11						27	27	0	27					
A. iliaca dex.	A. iliaca com.	X	X	0	X	ϕ	ϕ	0	ϕ	n.a.	4	4	0	4	4	4	0	4						8	8	0	8						3	3	0	3					
	A. iliaca ext.	n	n	0	n	ϕ	ϕ	0	ϕ	n.a.	4	4	0	4																												
A. iliaca sin.	A. iliaca com.	n	n	0	n	ϕ	ϕ	0	ϕ	n.a.	4	4	0	4																												
	A. iliaca ext.	n	n	0	n	ϕ	ϕ	0	ϕ	n.a.	4	4	0	4																												
A. fem. dex.	A. fem. sup.	X	X	0	X	X	X	0	X	n.a.	3	3	0	3	1	1	0	1	1	1	0	1	0	5	5	0	5	4	4	0	4	1	15	13	2	13	10	10	0	10	3
	A. prof. fem.	n	n	0	n	n	n	0	n	n.a.	3	3	0	3																												
A. fem. sin.	A. fem. sup.	n	n	0	n	ϕ	ϕ	0	ϕ	0	3	3	0	3																												
	A. prof. fem.	n	n	0	n	ϕ	ϕ	0	ϕ	n.a.	3	3	0	3																												
A. pop. dex.	A. pop.	n	n	0	n	n	n	0	n	n.a.	4	4	0	4																												
A. pop. sin.	A. pop.	n	n	0	n	ϕ	ϕ	0	ϕ	0	4	4	0	4																												
Crus dex.	A. tib. post.	X	X	0	X	X	X	0	X	0	3	3	0	3	0	0	0	0	0	0	0	0	0	2	2	0	2	2	2	0	2	0	200	200	0	200	190	200	10	200	0
	A. tib. ant.	n	n	0	n	n	n	0	n	0	3	3	0	3																												
	A. fib.	X	X	0	X	ϕ	n	n	ϕ	n.a.	3	3	0	3	0	0	0	0						2	2	0	2						20	21	1	20					
Crus sin.	A. tib. post.	n.a.	n.a.	0	n.a.	ϕ	ϕ	0	ϕ	n.a.	1	1	0	1																												
	A. tib. ant.	n	n	0	n	ϕ	ϕ	0	ϕ	n.a.	3	3	0	3																												
	A. fib.	n.a.	n.a.	0	n.a.	ϕ	ϕ	0	ϕ	n.a.	1	1	0	1																												

Qualitäten Einteilung:

- ϕ Nicht im Untersuchungsfeld
- 1 keine ausreichende Informtion, eine weitere Untersuchung ist empfehlenswert
- 2 lässt nicht die erwartete Information erkennen, möglicherweise ist noch eine weitere Untersuchung notwendig
- 3 ausreichende Information bei eingeschränkter Bildqualität
- 4 erwartete Information ist erkennbar

Stenosen Einteilung:

- X Stenose vorhanden
- n Keine Stenose vorhanden
- ϕ Nicht im Untersuchungsfeld

Allgemeine Einteilung:

VGL M/D	Vergleich MRA mit DSA
Bildq.	Bildqualität
Kl. GefäßØ	kleinster Gefäßdurchmesser
n. GefäßØ	normaler Gefäßdurchmesser
Stenl.	Stenosenlänge
Diff	Differenz
Con	Conclusio
B1	Beurteilung durch Student
B2, B3	Beurteilung durch RadiologIn
Pat	Patient
n.a.	nicht auswertbar

Pat. 9		MRA Stenose				DSA Stenose				VGL	MRA Bildq.				MRA Kl. GefäßØ (mm)				DSA Kl. GefäßØ (mm)				VGL	MRA n. GefäßØ (mm)				DSA n. GefäßØ (mm)				VGL	MRA Stenl. (mm)				DSA Stenl. (mm)				VGL
Blutgefäß		B1	B2	Diff	Con	B1	B3	Diff	Con	M/D	B1	B2	Diff	Con	B1	B2	Diff	Con	B1	B3	Diff	Con	M/D	B1	B2	Diff	Con	B1	B3	Diff	Con	M/D	B1	B2	Diff	Con	B1	B3	Diff	Con	M/D
Aorta	Ao. abd.	X	X	0	X	ϕ	ϕ	0	ϕ	n.a.	4	4	0	4	4	10	6	4						17	17	0	17						41	27	14	41					
A. iliaca dex.	A. iliaca com.	n	n	0	n	ϕ	ϕ	0	ϕ	n.a.	4	4	0	4																											
	A. iliaca ext.	X	X	0	X	ϕ	ϕ	0	ϕ	n.a.	4	4	0	4	2	1	1	2						5	5	0	6						13	16	3	13					
A. iliaca sin.	A. iliaca com.	n	n	0	n	ϕ	ϕ	0	ϕ	n.a.	4	4	0	4																											
	A. iliaca ext.	X	X	0	X	ϕ	ϕ	0	ϕ	n.a.	4	4	0	4	4	4	0	4						7	7	0	7						2	2	0	2					
A. fem. dex.	A. fem. sup.	X	X	0	X	ϕ	ϕ	0	ϕ	n.a.	4	4	0	4	0	0	0	0						6	4	2	6						225	230	5	225					
	A. prof. fem.	X	X	0	X	ϕ	ϕ	0	ϕ	n.a.	4	4	0	4	3	3	0	3						5	5	0	5						5	5	0	5					
A. fem. sin.	A. fem. sup.	X	X	0	X	X	X	0	X	0	4	4	0	4	1	1	0	1	1	1	0	1	0	5	5	0	5	4	4	0	4	1	11	8	3	11	8	8	0	8	3
	A. prof. fem.	X	X	0	X	X	X	0	X	0	4	4	0	4	1	2	1	1	2	2	0	2	1	4	4	0	4	4	4	0	4	0	15	5	10	14	5	5	0	5	9
A. pop. dex.	A. pop.	n	n	0	n	ϕ	ϕ	0	ϕ	n.a.	4	4	0	4																											
A. pop. sin.	A. pop.	X	X	0	X	X	X	0	X	0	4	4	0	4	1	2	1	1	2	2	0	2	1	4	4	0	4	4	4	0	4	0	13	12	1	12	6	12	6	12	0
Crus dex.	A. tib. post.	n	n	0	n	ϕ	ϕ	0	ϕ	n.a.	4	4	0	4																											
	A. tib. ant.	X	X	0	X	ϕ	ϕ	0	ϕ	n.a.	4	4	0	4	1	1	0	1						2	2	0	2						8	43	35	8					
	A. fib.	n	n	0	n	ϕ	ϕ	0	ϕ	n.a.	4	4	0	4																											
Crus sin.	A. tib. post.	X	X	0	X	X	X	0	X	0	4	4	0	4	0	0	0	0	0	0	0	0	0	2	2	0	2	2	2	0	2	0	250	200	50	220	n.a.	200	n.a.	n.a.	n.a.
	A. tib. ant.	n	n	0	n	n	n	0	n	0	4	4	0	4																											
	A. fib.	X	X	0	X	X	X	0	X	0	4	4	0	4	0	1	1	0	0	1	1	0	0	2	2	0	2	2	2	0	2	0	30	20	0	50	n.a.	20	n.a.	103	53

Qualitäten Einteilung:

- ϕ Nicht im Untersuchungsfeld
- 1 keine ausreichende Informtion, eine weitere Untersuchung ist empfehlenswert
- 2 lässt nicht die erwartete Information erkennen, möglicherweise ist noch eine weitere Untersuchung notwendig
- 3 ausreichende Information bei eingeschränkter Bildqualität
- 4 erwartete Information ist erkennbar

Stenosen Einteilung:

- X Stenose vorhanden
- n Keine Stenose vorhanden
- ϕ Nicht im Untersuchungsfeld

Allgemeine Einteilung:

VGL M/D	Vergleich MRA mit DSA
Bildq.	Bildqualität
Kl. GefäßØ	kleinster Gefäßdurchmesser
n. GefäßØ	normaler Gefäßdurchmesser
Stenl.	Stenosenlänge
Diff	Differenz
Con	Conclusio
B1	Beurteilung durch Student
B2, B3	Beurteilung durch RadiologIn
Pat	Patient
n.a.	nicht auswertbar

Pat. 10		MRA Stenose				DSA Stenose				VGL	MRA Bildq.				MRA Kl. GefäßØ (mm)				DSA Kl. GefäßØ (mm)				VGL	MRA n. GefäßØ (mm)				DSA n. GefäßØ (mm)				VGL	MRA Stenl. (mm)				DSA Stenl. (mm)				VGL
Blutgefäß		B1	B2	Diff	Con	B1	B3	Diff	Con	M/D	B1	B2	Diff	Con	B1	B2	Diff	Con	B1	B3	Diff	Con	M/D	B1	B2	Diff	Con	B1	B3	Diff	Con	M/D	B1	B2	Diff	Con	B1	B3	Diff	Con	M/D
Aorta	Ao. abd.	X	X	0	X	ϕ	ϕ	0	ϕ	n.a.	4	4	0	4	6	6	0	8						12	12	0	12						35	18	17	35					
A. iliaca dex.	A. iliaca com.	n	n	0	n	n	n	0	n	0	4	4	0	4																												
	A. iliaca ext.	n	n	0	n	n	n	0	n	0	4	4	0	4																												
A. iliaca sin.	A. iliaca com.	X	X	0	X	X	X	0	X	0	4	4	0	4	3	3	0	3	n.a.	4	n.a.	n.a.	n.a.	6	6	0	6	n.a.	6	n.a.	n.a.	n.a.	13	13	0	13	n.a.	12	n.a.	n.a.	n.a.
	A. iliaca ext.	n	n	0	n	n	n	0	n	0	4	4	0	4																												
A. fem. dex.	A. fem. sup.	n	n	0	n	ϕ	ϕ	0	ϕ	n.a.	4	4	0	4																												
	A. prof. fem.	n	n	0	n	ϕ	ϕ	0	ϕ	n.a.	4	4	0	4																												
A. fem. sin.	A. fem. sup.	n	n	0	n	ϕ	ϕ	0	ϕ	n.a.	4	4	0	4																												
	A. prof. fem.	n	n	0	n	ϕ	ϕ	0	ϕ	n.a.	4	4	0	4																												
A. pop. dex.	A. pop.	n	n	0	n	ϕ	ϕ	0	ϕ	n.a.	4	4	0	4																												
A. pop. sin.	A. pop.	n	n	0	n	ϕ	ϕ	0	ϕ	n.a.	4	4	0	4																												
Crus dex.	A. tib. post.	n	n	0	n	ϕ	ϕ	0	ϕ	n.a.	4	4	0	4																												
	A. tib. ant.	n	n	0	n	ϕ	ϕ	0	ϕ	n.a.	4	4	0	4																												
	A. fib.	n	n	0	n	ϕ	ϕ	0	ϕ	n.a.	4	4	0	4																												
Crus sin.	A. tib. post.	X	n	X	X	ϕ	ϕ	0	ϕ	n.a.	4	4	0	4	0	0	0	0						2	2	0	2						81	81	0	81					
	A. tib. ant.	X	X	0	X	ϕ	ϕ	0	ϕ	n.a.	4	4	0	4	0	0	0	0						2	2	0	2						200	180	20	190					
	A. fib.	n	X	X	n	ϕ	ϕ	0	ϕ	n.a.	4	4	0	4	1	1	0	1						2	2	0	2						78	78	0	78					

Qualitäten Einteilung:

- ϕ Nicht im Untersuchungsfeld
- 1 keine ausreichende Informtion, eine weitere Untersuchung ist empfehlenswert
- 2 lässt nicht die erwartete Information erkennen, möglicherweise ist noch eine weitere Untersuchung notwendig
- 3 ausreichende Information bei eingeschränkter Bildqualität
- 4 erwartete Information ist erkennbar

Stenosen Einteilung:

- X Stenose vorhanden
- n Keine Stenose vorhanden
- ϕ Nicht im Untersuchungsfeld

Allgemeine Einteilung:

VGL M/D	Vergleich MRA mit DSA
Bildq.	Bildqualität
Kl. GefäßØ	kleinster Gefäßdurchmesser
n. GefäßØ	normaler Gefäßdurchmesser
Stenl.	Stenosenlänge
Diff	Differenz
Con	Conclusio
B1	Beurteilung durch Student
B2, B3	Beurteilung durch RadiologIn
Pat	Patient
n.a.	nicht auswertbar

Pat. 11		MRA Stenose				MRA Bildq.				MRA Kl. GefäßØ (mm)				MRA n. GefäßØ (mm)				MRA Stenl. (mm)			
Blutgefäß		B1	B2	Diff	Con	B1	B2	Diff	Con	B1	B2	Diff	Con	B1	B2	Diff	Con	B1	B2	Diff	Con
Aorta	Ao. abd.	X	n	X	X	4	4	0	4	9		9	9	15		15	15	9		9	9
A. iliaca dex.	A. iliaca com.	n	n	0	n	4	4	0	4												
	A. iliaca ext.	n	n	0	n	4	4	0	4												
A. iliaca sin.	A. iliaca com.	X	X	0	X	4	4	0	4	4	5	1	5	9	11	2	9	15	10	5	15
	A. iliaca ext.	n	n	0	n	4	4	0	4												
A. fem. dex.	A. fem. sup.	X	X	0	X	3	3	0	3	0	0	0	0	6	7	1	6	15	15	0	15
	A. prof. fem.	X	X	0	X	3	3	0	3	1	2	1	1	6	7	1	6	4	10	6	10
A. fem. sin.	A. fem. sup.	X	X	0	X	4	4	0	4	1	1	0	1	6	7	1	6	17	10	7	6
	A. prof. fem.	n	n	0	n	4	4	0	4												
A. pop. dex.	A. pop.	X	X	0	X	4	4	0	4	2	1	1	2	5	6	1	5	11	10	1	11
A. pop. sin.	A. pop.	n	n	0	n	4	4	0	4												
Crus dex.	A. tib. post.	n	n	0	n	4	4	0	4												
	A. tib. ant.	n	n	0	n	4	4	0	4												
	A. fib.	n	n	0	n	4	4	0	4												
Crus sin.	A. tib. post.	n	n	0	n	4	4	0	4												
	A. tib. ant.	n	n	0	n	4	4	0	4												
	A. fib.	n	n	0	n	4	4	0	4												

	Qualitäten Einteilung:
ϕ	Nicht im Untersuchungsfeld
1	keine ausreichende Information, eine weitere Untersuchung ist empfehlenswert
2	lässt nicht die erwartete Information erkennen, möglicherweise ist noch eine weitere Untersuchung notwendig
3	ausreichende Information bei eingeschränkter Bildqualität
4	erwartete Information ist erkennbar
	Stenosen Einteilung:
X	Stenose vorhanden
n	Keine Stenose vorhanden
ϕ	Nicht im Untersuchungsfeld

Allgemeine Einteilung:	
VGL M/D	Vergleich MRA mit DSA
Bildq.	Bildqualität
Kl. GefäßØ	kleinster Gefäßdurchmesser
n. GefäßØ	normaler Gefäßdurchmesser
Stenl.	Stenosenlänge
Diff	Differenz
Con	Conclusio
B1	Beurteilung durch Student
B2, B3	Beurteilung durch RadiologIn
Pat	Patient
n.a.	nicht auswertbar

Pat. 12		MRA Stenose				MRA Bildq.				MRA Kl. GefäßØ (mm)				MRA n. GefäßØ (mm)				MRA Stenl. (mm)			
Blutgefäß		B1	B2	Diff	Con	B1	B2	Diff	Con	B1	B2	Diff	Con	B1	B2	Diff	Con	B1	B2	Diff	Con
Aorta	Ao. abd.	n	n	0	n	4	4	0	4												
A. iliaca dex.	A. iliaca com.	n	n	0	n	4	4	0	4												
	A. iliaca ext.	n	n	0	n	4	4	0	4												
A. iliaca sin.	A. iliaca com.	X	X	0	X	4	4	0	4	2	2	0	2	8	7	1	7	14	14	0	
	A. iliaca ext.	n	n	0	n	4	4	0	4												
A. fem. dex.	A. fem. sup.	X	X	0	X	4	4	0	4	0	0	0	0	6	6	0	6	90	50	40	50
	A. prof. fem.	n	n	0	n	4	4	0	4												
A. fem. sin.	A. fem. sup.	X	X	0	X	4	4	0	4	0	0	0	0	6	6	0	6	58	50	8	50
	A. prof. fem.	n	n	0	n	4	4	0	4												
A. pop. dex.	A. pop.	X	X	0	X	4	4	0	4	0	0	0	0	6	6	0	6	140	90	50	140
A. pop. sin.	A. pop.	n	n	0	n	4	4	0	4												
Crus dex.	A. tib. post.	X	X	0	X	3	3	0	3	0	0	0	0	2	2	0	2	250	250	0	250
	A. tib. ant.	X	X	0	X	3	3	0	3	0	0	0	0	2	2	0	2	282	283	1	282
	A. fib.	X	X	0	X	3	3	0	3	0	0	0	0	1	1	0	1	230	291	61	265
Crus sin.	A. tib. post.	X	X	0	X	3	3	0	3	1	1	0	1	2	2	0	2	300	301	1	300
	A. tib. ant.	X	X	0	X	3	3	0	3	0	0	0	0	2	2	0	2	40	37	3	40
	A. fib.	n	n	0	n	3	3	0	3												

Qualitäten Einteilung:

ϕ	Nicht im Untersuchungsfeld
1	keine ausreichende Information, eine weitere Untersuchung ist empfehlenswert
2	lässt nicht die erwartete Information erkennen, möglicherweise ist noch eine weitere Untersuchung notwendig
3	ausreichende Information bei eingeschränkter Bildqualität
4	erwartete Information ist erkennbar

Stenosen Einteilung:

X	Stenose vorhanden
n	Keine Stenose vorhanden
ϕ	Nicht im Untersuchungsfeld

Allgemeine Einteilung:

VGL M/D	Vergleich MRA mit DSA
Bildq.	Bildqualität
Kl. GefäßØ	kleinster Gefäßdurchmesser
n. GefäßØ	normaler Gefäßdurchmesser
Stenl.	Stenosenlänge
Diff	Differenz
Con	Conclusio
B1	Beurteilung durch Student
B2, B3	Beurteilung durch RadiologIn
Pat	Patient
n.a.	nicht auswertbar

Pat. 13		MRA Stenose				DSA Stenose				VGL	MRA Bildq.				MRA Kl. GefäßØ (mm)				DSA Kl. GefäßØ (mm)				VGL	MRA n. GefäßØ (mm)				DSA n. GefäßØ (mm)				VGL	MRA Stenl. (mm)				DSA Stenl. (mm)				VGL
Blutgefäß		B1	B2	Diff	Con	B1	B3	Diff	Con	M/D	B1	B2	Diff	Con	B1	B2	Diff	Con	B1	B3	Diff	Con	M/D	B1	B2	Diff	Con	B1	B3	Diff	Con	M/D	B1	B2	Diff	Con	B1	B3	Diff	Con	M/D
Aorta	Ao. abd.	n	n	0	n	ϕ	ϕ	0	ϕ	0	4	4	0	4																												
A. iliaca dex.	A. iliaca com.	n	n	0	n	ϕ	ϕ	0	ϕ	n.a.	4	4	0	4																												
	A. iliaca ext.	n	n	0	n	ϕ	ϕ	0	ϕ	n.a.	4	4	0	4																												
A. iliaca sin.	A. iliaca com.	n	n	0	n	ϕ	ϕ	0	ϕ	n.a.	4	4	0	4																												
	A. iliaca ext.	n	n	0	n	ϕ	ϕ	0	ϕ	n.a.	4	4	0	4																												
A. fem. dex.	A. fem. sup.	n	n	0	n	ϕ	ϕ	0	ϕ	n.a.	4	4	0	4																												
	A. prof. fem.	n	n	0	n	ϕ	ϕ	0	ϕ	n.a.	4	4	0	4																												
A. fem. sin.	A. fem. sup.	n	n	0	n	n	n	0	n	0	4	4	0	4																												
	A. prof. fem.	n	n	0	n	n	n	0	n	0	4	4	0	4																												
A. pop. dex.	A. pop.	n	n	0	n	ϕ	ϕ	0	ϕ	n.a.	4	4	0	4																												
A. pop. sin.	A. pop.	n	n	0	n	n	n	0	n	0	4	4	0	4																												
Crus dex.	A. tib. post.	n.a.	X	n.a.	X	ϕ	ϕ	0	ϕ	n.a.	1	2	1	2	n.a.	0	n.a.	0						n.a.	2	n.a.	2						n.a.	60	n.a.	n.a.					
	A. tib. ant.	n.a.	X	n.a.	X	ϕ	ϕ	0	ϕ	n.a.	1	3	2	2	n.a.	0	n.a.	0						n.a.	2	n.a.	2						n.a.	200	n.a.	n.a.					
	A. fib.	n.a.	X	n.a.	X	ϕ	ϕ	0	ϕ	n.a.	1	2	1	2	n.a.	0	n.a.	0						n.a.	2	n.a.	2						n.a.	80	n.a.	n.a.					
Crus sin.	A. tib. post.	n.a.	X	n.a.	X	X	X	0	X	0	1	2	1	2	n.a.	0	n.a.	0	1	0	1	0	0	n.a.	2	n.a.	2	3	3	0	3	1	n.a.	60	n.a.	n.a.	6	3	3	3	n.a.
	A. tib. ant.	n.a.	n	n.a.	n	n	n	0	n	0	1	2	1	2																												
	A. fib.	n.a.	n	n.a.	n	ϕ	ϕ	0	ϕ	n.a.	1	2	1	2																												

Qualitäten Einteilung:

- ϕ Nicht im Untersuchungsfeld
- 1 keine ausreichende Informtion, eine weitere Untersuchung ist empfehlenswert
- 2 lässt nicht die erwartete Information erkennen, möglicherweise ist noch eine weitere Untersuchung notwendig
- 3 ausreichende Information bei eingeschränkter Bildqualität
- 4 erwartete Information ist erkennbar

Stenosen Einteilung:

- X Stenose vorhanden
- n Keine Stenose vorhanden
- ϕ Nicht im Untersuchungsfeld

Allgemeine Einteilung:

VGL M/D	Vergleich MRA mit DSA
Bildq.	Bildqualität
Kl. GefäßØ	kleinster Gefäßdurchmesser
n. GefäßØ	normaler Gefäßdurchmesser
Stenl.	Stenosenlänge
Diff	Differenz
Con	Conclusio
B1	Beurteilung durch Student
B2, B3	Beurteilung durch RadiologIn
Pat	Patient
n.a.	nicht auswertbar

Pat. 14		MRA Stenose				DSA Stenose				VGL	MRA Bildq.				MRA Kl. GefäßØ (mm)				DSA Kl. GefäßØ (mm)				VGL	MRA n. GefäßØ (mm)				DSA n. GefäßØ (mm)				VGL	MRA Stenl. (mm)				DSA Stenl. (mm)				VGL
Blutgefäß		B1	B2	Diff	Con	B1	B3	Diff	Con	M/D	B1	B2	Diff	Con	B1	B2	Diff	Con	B1	B3	Diff	Con	M/D	B1	B2	Diff	Con	B1	B3	Diff	Con	M/D	B1	B2	Diff	Con	B1	B3	Diff	Con	M/D
Aorta	Ao. abd.	n	n	0	n	ϕ	ϕ	0	ϕ	n.a.	3	3	0	3																												
A. iliaca dex.	A. iliaca com.	n	n	0	n	ϕ	ϕ	0	ϕ	n.a.	3	3	0	3																												
	A. iliaca ext.	n	n	0	n	ϕ	ϕ	0	ϕ	n.a.	3	3	0	3																												
A. iliaca sin.	A. iliaca com.	n	n	0	n	ϕ	ϕ	0	ϕ	n.a.	3	3	0	3																												
	A. iliaca ext.	n	n	0	n	ϕ	ϕ	0	ϕ	n.a.	3	3	0	3																												
A. fem. dex.	A. fem. sup.	n	n	0	n	ϕ	ϕ	0	ϕ	n.a.	3	3	0	3																												
	A. prof. fem.	n	n	0	n	ϕ	ϕ	0	ϕ	n.a.	3	3	0	3																												
A. fem. sin.	A. fem. sup.	X	X	0	X	X	X	0	X	0	3	3	0	3	0	0	0	0	0	0	0	0	0	5	5	0	5	7	7	0	7	2	130	60	70	60	45	50	5	50	10
	A. prof. fem.	n	n	0	n	n	n	0	n	0	3	3	0	3																												
A. pop. dex.	A. pop.	X	X	0	X	ϕ	ϕ	0	ϕ	n.a.	4	4	0	4	0	0	0	0						4	4	0	4						85	80	5	80					
A. pop. sin.	A. pop.	X	X	0	X	X	X	0	X	0	4	4	0	4	0	0	0	0	0	0	0	0	0	4	4	0	4	4	4	0	4	0	140	100	40	100	90	90	0	90	10
Crus dex.	A. tib. post.	X	X	0	X	ϕ	ϕ	0	ϕ	n.a.	3	3	0	3	0	0	0	0						2	2	0	2						350	300	50	350					
	A. tib. ant.	X	X	0	X	ϕ	ϕ	0	ϕ	n.a.	3	3	0	3	0	0	0	0						2	2	0	2						310	300	10	300					
	A. fib.	X	X	0	X	ϕ	ϕ	0	ϕ	n.a.	3	3	0	3	0	0	0	0						2	2	0	2						42	40	2	40					
Crus sin.	A. tib. post.	X	X	0	X	X	X	0	X	0	3	3	0	3	0	0	0	0	0	0	0	0	0	2	2	0	2	2	2	0	2	0	350	294	56	290	275	280	5	280	10
	A. tib. ant.	X	X	0	X	X	X	0	X	0	3	3	0	3	0	0	0	0	0	0	0	0	0	2	2	0	2	2	2	0	2	0	290	350	60	290	320	330	10	320	30
	A. fib.	X	X	0	X	X	X	0	X	0	3	3	0	3	0	0	0	0	0	0	0	0	0	2	2	0	2	2	2	0	2	0	45	45	0	42	40	40	0	40	2

Qualitäten Einteilung:

ϕ Nicht im Untersuchungsfeld
1 keine ausreichende Informtion, eine weitere Untersuchung ist empfehlenswert
2 lässt nicht die erwartete Information erkennen, möglicherweise ist noch eine weitere Untersuchung notwendig
3 ausreichende Information bei eingeschränkter Bildqualität
4 erwartete Information ist erkennbar

Stenosen Einteilung:

X Stenose vorhanden
n Keine Stenose vorhanden
ϕ Nicht im Untersuchungsfeld

Allgemeine Einteilung:

VGL M/D	Vergleich MRA mit DSA
Bildq.	Bildqualität
Kl. GefäßØ	kleinster Gefäßdurchmesser
n. GefäßØ	normaler Gefäßdurchmesser
Stenl.	Stenosenlänge
Diff	Differenz
Con	Conclusio
B1	Beurteilung durch Student
B2, B3	Beurteilung durch RadiologIn
Pat	Patient
n.a.	nicht auswertbar