

**Diplomarbeit**

**Neuerungen und minimal-invasive Techniken in der  
Extraktionslehre**

Eine narrative Literaturrecherche

eingereicht von

**Anneli Slana**

zur Erlangung des akademischen Grades

**Doktorin der Zahnmedizin**

**(Dr<sup>in</sup>. med. dent.)**

an der

**Medizinischen Universität Graz**

ausgeführt an der

**Universitätsklinik für Zahnmedizin und Mundgesundheit**

**Klinische Abteilung für orale Chirurgie und Kieferorthopädie**

unter der Anleitung von

Assoz. Prof. Priv.-Doz. DDr. Michael Payer

Univ.-Prof. DDr. Norbert Jakse

Graz, am 21.07.2024

## **Eidesstattliche Erklärung**

*Ich erkläre ehrenwörtlich, dass ich die vorliegende Arbeit selbstständig und ohne fremde Hilfe verfasst habe, andere als die angegebenen Quellen nicht verwendet habe und die den benutzten Quellen wörtlich oder inhaltlich entnommenen Stellen als solche kenntlich gemacht habe.*

*Graz, am 21.07.2024*

*Anneli Slana eh.*

## **Danksagungen**

Mein aufrichtiger Dank gilt meinem Betreuer, Prof. Priv.-Doz. DDr. Michael Payer, der mir bei der Erstellung dieser Arbeit mit fachkundigem Rat zur Seite stand. Ebenfalls möchte ich mich bei Herrn Univ.-Prof. DDr. Norbert Jakse für seine wertvollen Anregungen bedanken.

An dieser Stelle möchte ich besonders meiner Familie danken, die mir dieses Studium ermöglicht und mich zu jeder Zeit liebevoll unterstützt hat. Nur durch Euch bin ich zu dem Menschen geworden, der ich heute bin. Danke Gundi, Thomas und Max für all die Liebe, die ihr mir schenkt.

Zuletzt danke ich all meinen lieben Freunden, die ich durch dieses Studium gewonnen habe, meinen Freunden aus der Heimat und meinem Freund. Danke euch und danke Fabio, dass ihr immer ein offenes Ohr hattet, mich aufgebaut habt und ein Teil meines Lebens seid.

## **Zusammenfassung**

**Einführung:** Die Zahnextraktion ist ein elementarer Bestandteil der zahnärztlichen Praxis. Bei der konventionellen Extraktion kann es zu Gewebsverletzungen und Komplikationen kommen. Eine mögliche Folge der Extraktion ist der Verlust von Alveolarknochen, der sich nachteilig auf eine ästhetische, prothetische Rehabilitation beziehungsweise Implantation auswirkt. Weitere Problematiken können sich im Schmerz- und Angstmanagement, in der postoperativen Heilung sowie im Komplikationsmanagement ergeben. Das Ziel moderner Zahnextraktionsverfahren ist ein möglichst schonendes Vorgehen. In den vergangenen Jahrzehnten haben sich die Techniken und Ansätze der Zahnextraktion signifikant weiterentwickelt. Dabei lässt sich eine zunehmende Fokussierung auf minimalinvasive Verfahren beobachten.

**Ziel:** Die Zielsetzung dieser narrativen Literaturrecherche bestand in der Untersuchung der neuesten Entwicklungen sowie der Erörterung ihrer Anwendbarkeit und ihres Einflusses auf die Wundheilung. Die Arbeit soll darüber hinaus einen aktuellen Überblick über intra- und postoperatives Komplikationsmanagement in der Extraktionslehre sowie der perioperativen Medikation geben.

**Material und Methoden:** Im Rahmen der Literaturrecherche wurden die medizinischen Online-Datenbanken Pubmed, Springer Medizin und Google Scholar sowie Fachzeitschriften und die Bibliothek der Medizinischen Universität Graz nach themenrelevanten Quellen durchsucht. Die Suche erfolgte mittels zuvor bestimmter Keywords. Daraus resultierende Quellen wurden dann mithilfe von festgelegten Ein- und Ausschlusskriterien (englisch-, deutschsprachig, ab dem Jahr 2000, Studiendesign) sowie anhand des Abstracts und einer Volltextanalyse ausgewertet.

**Ergebnisse:** Es wurden insgesamt 186 aktuelle Quellen zu den Themen Diagnostik, Anästhesie Extraktionstechniken, Wundheilung und Komplikationsmanagement in die vorliegende Arbeit einbezogen. Hierbei handelt es sich um 12 Bücher, 8 Leitlinien und 5 manuell erfasste Arbeiten aus Referenzlisten. Zusätzlich wurden 161 relevante Studien identifiziert, die sich wie folgt aufteilen: 88 Reviews (davon 4 systematische Reviews und 4 Metaanalysen) und 73 Primärstudien (davon 3 Beobachtungsstudien, 12 Vergleichsstudien,

3 retrospektive Studien, 24 prospektive Studien, 9 Fallberichte und 22 randomisierte kontrollierte Studien).

**Konklusion:** Der Fortschritt in der Diagnostik, den Extraktionsverfahren sowie der Nachsorge trägt dazu bei, Komplikationen während und nach Zahnextraktionen zu reduzieren. Es lässt sich ein positiver Einfluss durch die Anwendung minimalinvasiver Techniken auf den Erhalt von Hart- und Weichgewebe beobachten. Im Gegensatz zu konventionellen Techniken bieten sie potenziell einen höheren Behandlungskomfort durch weniger postoperative Schmerzen und eine schnellere Genesung. Einige moderne Verfahren erfordern jedoch noch standardisierte Langzeitstudien, um auf Basis valider Ergebnisse ihre Etablierung in der zahnärztlichen Praxis sicherzustellen.

## **Abstract**

**Introduction:** Tooth extraction is a fundamental part of dental practice. Conventional extraction can lead to tissue injuries and complications. One possible consequence of extraction is the loss of alveolar bone, which has a detrimental effect on aesthetic, prosthetic rehabilitation or implant placement. Further problems can arise in pain and anxiety management, postoperative healing and complication management. The aim of modern tooth extraction procedures is to be as gentle as possible. Over the past few decades, the techniques and approaches to tooth extraction have developed significantly. An increasing focus on minimally invasive procedures can be observed.

**Aim:** The aim of this narrative literature review was to analyze the latest developments and discuss their applicability and influence on wound healing. The paper also aims to provide an up-to-date overview of intra- and postoperative complication management in extraction theory and perioperative medication.

**Material and methods:** As part of the literature search, the medical online databases Pubmed, Springer Medizin and Google Scholar as well as specialist journals and the library of the Medical University of Graz were searched for sources relevant to the topic. The search was carried out using previously defined key words. The resulting sources were then analyzed using defined inclusion and exclusion criteria (German and English, from the year 2000, study design) as well as the abstract and a full-text analysis.

**Results:** A total of 186 current sources on the topics of diagnostics, anesthesia, extraction techniques, wound healing and complication management were included in this study. These included 12 books, 8 guidelines and 5 manually entered works from reference lists. In addition, 161 relevant studies were identified, broken down as follows: 88 reviews (including 4 systematic reviews and 4 meta-analyses) and 73 primary studies (including 3 observational studies, 12 comparative studies, 3 retrospective studies, 24 prospective studies, 9 case reports and 22 randomized controlled trials).

**Conclusion:** Advances in diagnostics, extraction procedures and aftercare are helping to reduce complications during and after tooth extractions. The use of minimally invasive

techniques has a positive influence on the preservation of hard and soft tissue. In contrast to conventional techniques, they offer greater treatment comfort due to less post-operative pain and faster recovery. However, some modern procedures require standardized long-term studies to ensure their establishment in dental practice based on valid results.

# Inhaltsverzeichnis

Eidesstattliche Erklärung .....	II
Danksagungen .....	III
Zusammenfassung .....	IV
Abstract.....	VI
Abkürzungsverzeichnis .....	1
Abbildungsverzeichnis .....	2
Tabellenverzeichnis .....	3
1 Einleitung.....	4
2 Grundlagen .....	5
2.1 Anatomie im Überblick .....	5
2.1.1 Das Parodont.....	5
2.1.2 Die Gingiva.....	5
2.1.3 Das Desmodont.....	6
2.1.4 Der Alveolarfortsatz .....	6
2.2 Die Wundheilung.....	7
2.2.1 Weichgewebsheilung.....	7
2.2.2 Hartgewebsheilung .....	9
3 Material und Methoden .....	10
4 Ergebnisse.....	11
5 Extraktion allgemein.....	13
5.1 Indikationen .....	13
5.1.1 Therapeutische Indikationen.....	13
5.1.2 Strategische Indikationen .....	13
5.2 Kontraindikationen .....	14
5.3 Antibiotikaphylaxe .....	19
6 Diagnostik.....	22
6.1.1 Anamnese & Klinische Untersuchung .....	22
6.1.2 Orthopantomographie (OPG) .....	23
6.1.3 Intraorale Einzelröntgenaufnahme .....	23
6.1.4 Digitale Volumtomographie (DVT) .....	24
6.1.5 Artificial Intelligence (AI).....	24
7 Anästhesie.....	26
7.1 Konventionelle Anästhesietechniken .....	26
7.2 Computerunterstützte lokale Anästhesie .....	27
7.3 Vibrotaktile Anästhesie .....	28
7.4 Needle-Free Injection Systeme.....	28
8 Instrumentarien und Technik.....	29
8.1 Klassische Instrumentarien.....	29
8.1.1 Periotome.....	29
8.1.2 Hebel.....	29
8.1.3 Extraktionszangen .....	30
8.2 Extraktionstechnik .....	32
8.3 Die operative Zahntfernung.....	33
9 Innovative Extraktionsverfahren .....	34
9.1 Benex Extraktor .....	34
9.2 Piezochirurgie .....	36
9.3 Laser .....	38
9.4 Kieferorthopädische Extraktion retinierter dritter Molaren.....	39

9.5	Physics Forceps .....	41
10	Volumserhalt und Nachsorge .....	43
10.1	Alveolar Ridge Preservation (ARP) .....	43
10.1.1	Weichgewebserhalt .....	44
10.1.2	Gelatine-Schwamm .....	45
10.1.3	Socket Preservation .....	46
10.1.4	Guided Bone Regeneration (GBR) .....	47
10.1.5	Socket Shield Technik (SST) .....	48
10.1.6	Platelet-Rich Plasma (PRP) und Platelet Rich Fibrin (PRF) .....	50
10.1.7	Sofortimplantation .....	51
10.2	Nachsorge .....	52
10.2.1	Naht .....	52
10.3	ExoDont – eine innovative App .....	54
11	Komplikationen und Komplikationsmanagement .....	55
11.1	Intraoperative Komplikationen .....	55
11.1.1	Verletzung der Weichteile .....	55
11.1.2	Verletzung von Nachbarzähnen .....	55
11.1.3	Eröffnung der Kieferhöhle .....	55
11.1.4	Fraktur der Zahnkrone bzw. der Wurzel .....	56
11.1.5	Verschlucken oder Aspiration .....	57
11.1.6	Alveolarfortsatz- und Kieferfrakturen .....	57
11.1.7	Kiefergelenksluxation .....	58
11.1.8	Eröffnung des Mandibularkanals .....	58
11.2	Postoperative Komplikationen .....	59
11.2.1	Schmerzen und Schwellung .....	59
11.2.2	Nachblutung .....	59
11.2.3	Infektion .....	59
11.2.4	Sensibilitätsstörung .....	60
11.2.5	Dolor post extractionem .....	61
11.2.6	Osteonekrose .....	62
12	Diskussion .....	63
12.1	Conclusio .....	67
13	Literaturverzeichnis .....	68

## **Abkürzungsverzeichnis**

**ECM** Extrazellulärmatrix

**St.p.** status post

**Et. al.** et alii

**IND** Indikation

**KI** Kontraindikation

**ORN** Osteoradionecrosis

**MRONJ** Medication Related Necrosis of the jaw

**OPG** Orthopantomogramm

**PSA** Panoramaschichtaufnahme

**DVT** digitale Volumetomographie

**CT** Computertomographie

**AI** Artificial Intelligence

**KI** Künstliche Intelligenz

**OK** Oberkiefer

**UK** Unterkiefer

**DGZMK** Deutsche Gesellschaft für Zahn-, Mund- und Kieferheilkunde

**AWMF** Arbeitsgemeinschaft der Wissenschaftlichen Medizinischen Fachgesellschaften

**SST** Socket Shield Technik

**Er:YAG** Erbium-Yttrium-Aluminium garnet

**OE** Orthodontic Extrusion

**ARP** Alveolar Ridge Preservation

**GBR** Guided Bone Regeneration

**PRF** Platelet Rich Fibrin

**PRP** Platelet Rich Plasma

**MAV** Mund-Antrum-Verbindung

**LLLT** Low-Level-Laser-Therapie

## Abbildungsverzeichnis

Abbildung 1: Literaturrecherche .....	12
Abbildung 2: Wirkmechanismus der intraligamentären Anästhesie (22) .....	27
Abbildung 3: Gewinkeltes und gerades Periotom (78) .....	29
Abbildung 4: Schmalere und breitere Hohlmeißel-Hebel nach Bein (78).....	30
Abbildung 5: Extraktionszangen für Oberkiefer und Unterkiefer (selbst fotografiert).....	31
Abbildung 6: Molarenzangen für den 1. und 2. Quadranten (selbst fotografiert) .....	31
Abbildung 7: Frontzahnzange (selbst fotografiert) .....	31
Abbildung 8: UK-Molarenzange (selbst fotografiert) .....	31
Abbildung 9: UK-Wurzelzange (selbst fotografiert).....	31
Abbildung 10: Darstellung der Zerteilung von Wurzelstöcken (22).....	34
Abbildung 11: Benex-Extraktionssystem (81) .....	35
Abbildung 12: Osteotomie mittels Piezo-Chirurgie im Rahmen einer Weisheitszahnentfernung (91).....	37
Abbildung 13: Strategien der orthopädischen Extrusion dritter Molaren unter Berücksichtigung der Lage des N. alveolaris inferior (105) .....	40
Abbildung 14: Physics Forceps (113) .....	42
Abbildung 15: Darstellung der Dimensionsänderung nach einer Zahnextraktion. A: bei unversorgter Alveole B: bei Anwendung von ARP (185).....	43
Abbildung 16: Schritte der Socket-Seal-Technik (118) .....	45
Abbildung 17: Schritte der GBR-Technik (118) .....	47
Abbildung 18: Chirurgische Schritte bei der Socket-Shield-Technik (140) .....	49
Abbildung 19: Chirurgische Schritte bei der Socket-Shield-Technik (140) .....	49
Abbildung 20: Darstellung der Herstellung von PRP und PRF (186).....	50

## **Tabellenverzeichnis**

Tabelle 1 Klassifizierung zahnärztlicher Eingriffe (24) .....	15
Tabelle 2 Graz Concept for Compromised Coagulation 2021 (24).....	16
Tabelle 3 Möglichkeiten der prophylaktischen Antibiotikagabe (44).....	20
Tabelle 4 Single-Shot Antibiose (44) .....	21

# 1 Einleitung

Die Zahnextraktion ist eine der am häufigsten durchgeführten Eingriffe in der zahnärztlichen Praxis. In Zeiten der Modernisierung finden auch in diesem Bereich fortschrittliche Techniken und innovative Ansätze zunehmend Anwendung.

Die Entfernung eines Zahnes aus seiner Alveole führt in der Regel zu einem gewissen Verlust des Alveolarknochens und Veränderungen des umliegenden Weichgewebes.(1) Dies kann sich nachteilig auf eine ästhetische, prothetische Rehabilitation beziehungsweise auf eine spätere Implantation auswirken. Weitere Herausforderungen können in den Bereichen des Schmerz- und Angstmanagement, in der postoperativen Wundheilung sowie im Komplikationsmanagement auftreten.(2)

In den vergangenen Jahrzehnten haben sich die Techniken und Ansätze der Zahnextraktion signifikant weiterentwickelt. Dabei lässt sich eine zunehmende Fokussierung auf minimalinvasive Verfahren beobachten. Neben fortschrittlichen bildgebenden Verfahren wie der DVT (3), dem Einsatz von künstlicher Intelligenz (4) und modernen Anästhesieverfahren (5,6) finden sich innovative chirurgische Ansätze. Dazu gehören Neuerungen wie die Verwendung vertikaler Extraktionstechniken (7), die Piezochirurgie (8), Lasertechnologien (9) und modernisierte Extraktionsinstrumente (10). Das Ziel moderner Zahnextraktionsverfahren ist ein möglichst schonendes Vorgehen. Das Gewebe soll weniger traumatisiert werden, die Heilungsprozesse gefördert, Komplikationen vermieden und der Patientenkomfort erhöht werden.(2,11)

Zudem haben Maßnahmen zur Alveolar Ridge Preservation (ARP) und die Anwendung von Blutkonzentraten zunehmend an Bedeutung gewonnen. Um das Volumen nach der Zahnextraktion zu erhalten und einen Kollaps der Alveole zu verhindern, wurden ARP-Techniken entwickelt.(12) Das Regenerationspotenzial und die Reparaturfähigkeit von Blutkonzentraten auf Weich- und Hartgewebe werden in verschiedenen klinischen Situationen intensiv erforscht.(13)

Die vorliegende narrative Literaturrecherche hat zum Ziel, diese Neuerungen und minimalinvasiven Techniken zu erörtern und ihre Anwendbarkeit und Einfluss auf die Wundheilung zu untersuchen. Zudem soll die Arbeit einen aktuellen Überblick über intra- und postoperatives Komplikationsmanagement in der Extraktionslehre sowie der perioperativen Medikation geben.

## **2 Grundlagen**

### **2.1 Anatomie im Überblick**

Das Entfernen eines Zahnes geht mit dem potenziellen Verlust von Alveolarknochen und umliegendem Weichgewebe einher. Dies ist sowohl auf physiologische als auch auf iatrogene Ursachen zurückzuführen, da keine Extraktionstechnik völlig atraumatisch ist.(2) Die Kenntnis und das Verständnis der verschiedenen Gewebestrukturen sind von entscheidender Bedeutung für die Erhaltung von Gewebe während und nach extraktiven Eingriffen.

#### **2.1.1 Das Parodont**

Die umliegenden Gewebe eines Zahnes werden als Parodontium, auch Zahnhalteapparat genannt, zusammengefasst. Es bildet eine funktionelle Einheit aus dem Zahnfleisch (Gingiva), dem Wurzelzement, dem parodontalen Ligaments (Desmodont) und dem Alveolarfortsatz.

Das Parodont fixiert die Zähne innerhalb von so genannten Zahnfächern, den Alveolen, im Kiefer. Als natürliche Barriere schützt es vor äußeren Einflüssen, mindert Kaukräfte und trennt anatomisch die Zahnwurzel von der Mundhöhle.(14)

#### **2.1.2 Die Gingiva**

Die anatomische Struktur der Gingiva gliedert sich in verschiedene Abschnitte, beginnend mit der am weitesten koronal gelegene, freie Gingiva, die den Zahnhals umgibt. Darunter die unverschiebliche Gingiva, die am Alveolarfortsatz verankert ist und in die Mucosa übergeht. In den Zahnzwischenräumen formt die interdentale Gingiva oral und vestibulär die Papillen, die durch den Col sattelförmig miteinander verbunden sind.(14,15)

Man differenziert außerdem zwischen einem dicken und einem dünnen Gingiva-Biotyp. Diese verschiedenen anatomischen Gegebenheiten beeinflussen unter anderem auch die Therapie und den Heilungsprozess. So wird der dünne gingivale Biotyp mit dem Vorhandensein dünnerer bukkaler Knochenlamellen und häufigen Defekten wie Fenestrationsen und Dehiszenzen assoziiert und erfordert mehr Präzision in der chirurgischen Vorgehensweise als bei Patientinnen/Patienten mit einem dicken gingivalen Phänotyp. Unter

diesen Umständen könnte es von Vorteil sein, mittels Techniken, die den Gewebeerhalt nach Zahntfernungen unterstützen (sog. Techniken der Alveolar Ridge Preservation (16)), dem Knochen- und Weichteilverlust, nach erfolgter Zahnextraktion entgegenzuwirken.(17)

### **2.1.3 Das Desmodont**

Der Raum zwischen dem Zahnzement der Zahnwurzel und dem Alveolarknochen – der Parodontalspalt – wird von Desmodont ausgefüllt. Dieses stellt ein komplexes Netz aus kollagenen Bindegewebsfasern dar, welches die beiden Strukturen verbindet und den Zahn in seiner Alveole befestigt. Entsprechend ihrer Lokalisation und Verlaufsrichtung werden die Faserbündel in folgende Hauptgruppen eingeteilt: (14,18)

- Krestale/supraalveoläre Faserbündel
- Horizontale Faserbündel
- Schräg verlaufende Faserbündel
- Apikale Faserbündel
- Interradikuläre Faserbündel (bei mehrwurzeligen Zähnen)
- Sharpey-Fasern (diese inserieren den Bündelknochen und das Wurzelzement)

Der Faserapparat ist verantwortlich für die physiologische Beweglichkeit des Zahnes und hat zur Aufgabe, bei Belastung der Zähne, beispielsweise beim Kauakt, Kräfte zu mindern. Weitere Bestandteile des Desmodonts sind Blutgefäße, zahlreiche Zellen (Fibroblasten, Osteoblasten, Osteoklasten, Zementoblasten, Malassez-Epithelreste und Leukozyten), sowie Nervenfasern. Letztere sind über ihre Rezeptoren für Tastsinn und Schmerzreiz verantwortlich.(18)

### **2.1.4 Der Alveolarfortsatz**

Der Alveolarfortsatz ist der zahnttragende Knochenteil der Maxilla und Mandibula, welcher sich erst mit dem Durchbruch der Zähne entwickelt. Als zahntabhängige Struktur, besteht er nur unter dessen Anwesenheit und atrophiert bei Verlust derselben.(19)

Er besteht aus der äußeren Kompakta, dem eigentlichen Alveolarknochen, welcher auch Lamina cribriformis genannt wird, sowie der zwischen diesen beiden Strukturen liegenden Spongiosa.(15) Die Lamina dura, beziehungsweise Lamina cribriformis, wird aufgrund der einstrahlenden Sharpey`schen Fasern auch als Bündelknochen bezeichnet. (19) Sie bildet die 0,22 bis 0,54 mm dicke Alveolen-Innenwand, welche im Frontzahnbereich bukkal häufig

mit der äußeren Kortikalis zu einer dünnen Lamelle verschmilzt, während sich oral Spongiosa unterschiedlichen Volumens zwischen jenen befindet.(20) Es konnte festgestellt werden, dass die vestibuläre Alveolenwand fast ausschließlich aus Faserbündel besteht. Somit wird durch die Entfernung eines Zahnes dem Bündelknochen sein kollagener Anteil und seine Funktion entzogen und er schwindet, was die hohe Resorption vorzugsweise in dieser Regio erklärt.(21) Dies entspricht einer horizontalen bukkalen Knochenresorption bis zu 56 %, während die linguale Knochenresorption nur bis zu 30 % beträgt. Durchschnittlich kommt es zu einer Dimensionsreduktion von 11-22% vertikal und 29-63% horizontal (nach 6 Monaten) des Hartgewebes status post Extraktion, aufgrund verschiedenster Einflussfaktoren.(1,20,21)

Dieser vertikale und horizontale Verlust des Alveolarfortsatzes im Zuge seiner Heilung hat einen erheblichen Einfluss auf die darauffolgende prothetische Versorgung und Ästhetik (1), umso wichtiger ist es atraumatische Verfahren zu verinnerlichen und knochenerhaltend zu arbeiten. Je weniger traumatisch der Extraktionsvorgang ist, desto geringer sind folgend die Veränderungen im Weich- und Hartgewebe.(11)

## **2.2 Die Wundheilung**

Kommt es zu einer Gewebeläsion setzt der Körper komplexe zelluläre, sowie humorale Prozesse in Gange, um diese Wunde zu verschließen. Dies kann entweder durch die vollständige Neubildung des Gewebes, bekannt als Regeneration, oder durch Reparatur, mit Ausbildung einer Narbe, erfolgen.

Grundvoraussetzung ist in beiden Fällen die Organisation eines Blutkoagels, für die konsekutive Blutgerinnung und die Einwanderung von Immunzellen.(22,23)

### **2.2.1 Weichgewebsheilung**

Die Wundheilung kann anhand ihres Verlaufes in zwei Prozesse unterschieden werden:

- Primäre Wundheilung/Intensionsheilung (Sanatio per primam intentionem)  
Ausgangssituation sind adaptierte, glatte, gut vaskularisierte Wundränder, beispielsweise ein chirurgischer Schnitt. Der Heilungsprozess verläuft schnell aufgrund der geringen Gewebereparatur.

- Sekundäre Wundheilung/Intentionsheilung (Sanatio per secundam intentionem)

Diese Art der Heilung findet bei größeren Verletzungen mit einem Gewebsdefekt statt, welche nicht mit Nähten versorgt wurden, oder sich eventuell infizierten. Der Heilungsprozess ist länger und komplizierter, da der Defekt zuerst von Granulationsgewebe ausgefüllt wird, um anschließend zu epithelisieren. (22,24,25)

Beider dieser Wundheilungsprozesse unterlaufen folgenden Phasen:

1. **Hämostase/Entzündungsphase:** Die Hämostase zielt darauf ab die Blutung, mittels kurzzeitiger Vasokonstriktion und Thrombozytenaggregation, zu stoppen. Zur Reinigung der Wunde von Bakterien und nekrotischem Gewebe wandern neutrophile Granulozyten ein, welche, zusammen mit Thrombozyten, Zytokine und Wachstumsfaktoren freisetzen und damit den Entzündungsprozess einleiten.
2. **Proliferationsphase:** In dieser Phase kommt es zur Bildung von Granulationsgewebe und zur Angiogenese. Entscheidend ist hier vor allem die Einwanderung der Fibroblasten, denn diese sind verantwortlich für die die Produktion der extrazellulären Matrix (ECM), sowie Kollagensynthese. Sie stellen somit die Grundlage für die neue Bindegewebsmatrix dar, die dem Wundverschluss und der Wiederherstellung der mechanischen Festigkeit der Wunde dient. (23,26)
3. **Remodellingphase:** Anschließend an die Bildung von Granulationsgewebe folgt in der letzten Phase die Epithelisierung und die Formation einer Narbe. Es folgt der Abbau von ECM und Ersatz des zuvor hergestellten Typ-III-Kollagens, durch stärkeres Typ-I-Kollagen. Auf Grund von Kontraktion verringert sich die Ausdehnung der Narbe. Im Gegensatz zur primären Wundheilung, bei der die Narbe dezent und unauffällig resultiert, kann es im Zuge einer Sekundärheilung zu größeren, weniger ästhetischen und funktionseingeschränkten Narbenbildung kommen.(22,23)

## 2.2.2 Hartgewebsheilung

Im Gegensatz zur Weichgewebsheilung, verläuft die Knochenheilung narbenlos. Auch hier wird zwischen primärer und sekundärer Wundheilung unterschieden:

- Primäre/direkte Frakturheilung:

Können eine anatomische Adaptation der Knochenfragmente und eine Immobilisation dieser sichergestellt werden, kann die primäre Frakturheilung stattfinden. In Abhängigkeit der Distanz der Knochenenden erfolgt diese durch Kontaktheilung (Distanz kleiner als 0,01mm) oder durch Spaltheilung (Distanz größer als 0,01mm).

Osteone ragen über ein sogenanntes „cutting cone“ in Richtung des anderen Fragments. Am Ende des „cutting cone`s“ befinden sich Osteoklasten, die Hohlräume bilden, welche anschließend von Osteoblasten mit Osteoid aufgefüllt werden. Im Falle einer Spaltheilung wird entlang des Frakturspalts Lamellenknochen gebildet, welcher sekundär durch Osteone ersetzt wird.

- Sekundäre/indirekte Frakturheilung & alveoläre Heilung:

Diese Form der Heilung erfordert keine exakte Adaptation und Ruhigstellung der Frakturfragmente. Die Heilung der Extraktionsalveole verläuft immer sekundär. Das Einbluten in die Alveole, beziehungsweise die Organisation eines Blutkoagulums, nach einer Extraktion, stellt die Basis für die anschließende Verknöcherung dar. Im Zuge dessen kommt es zu einer aseptischen Entzündungsreaktion durch die Migration von Immunzellen. Nekrotisches Gewebe wird von Osteoklasten resorbiert. Ortsständige Fibroblasten bilden anschließend einen Bindegewebskallus im Frakturspalt aus. Osteoblasten aus gefäßreichem Mesenchym, welches zuvor in das Frakturhämatom eingewachsen ist, sind für die Osteoid-Bildung und somit für die Entstehung eines knöchernen Kallus zuständig. Der resultierende Geflechtknochen wandelt sich schlussendlich unter Druck- und Zugbelastung nach und nach zu Lamellenknochen um (Remodelling).(22,27)

### **3 Material und Methoden**

Im Rahmen dieser Diplomarbeit wurde eine umfassende narrative Literaturrecherche durchgeführt, um themenrelevante Informationen zu sammeln und den aktuellen Stand des Forschungsbereichs zu erfassen. Informationen über die aktuelle Studienlage wurden mithilfe der Suchprogramme Pubmed, Springer Medizin und Google Scholar gesammelt. Die Recherche nach passender Literatur erfolgte anhand folgender, teilweise kombinierter Schlüsselwörter ab dem Jahr 2000: „tooth extraction“, „digital dental radiography“, „local anesthesia“, „atraumatic extraction“, „minimally-invasive extraction“, „alveolar ridge preservation“, „postoperative care“, „sutures AND oral surgery“, „complications IN exodontia“. Zusätzlich wurde Literatur durch die manuelle Durchsicht von Referenzlisten relevanter Arbeiten erhoben.

Literatur und Studien, die keinen wesentlichen Bezug zur Thematik hatten, Umfragen und Duplikate wurden anhand ihres Titels und Abstracts ausgeschlossen. Eingeschlossen wurden zu den jeweiligen Themen relevante systematische Reviews, literature reviews, Fallberichte, Meta-Analysen, klinische Studien, Beobachtungs- und Vergleichsstudien in englischer und deutscher Sprache im Zeitraum von 2000 bis 2024.

Die anatomischen und physiologischen Grundlagen wurden unter Verwendung gängiger Lehrbücher der Zahnheilkunde sowie der Mund-, Kiefer- und Gesichtschirurgie erörtert. Diese wurden sowohl privat erworben als auch aus der Bibliothek der Medizinischen Universität Graz entliehen. Es wurde darauf geachtet, aktuelle Publikationen ab dem Jahr 2000 zu verwenden. Als Quelle wurden englisch- und deutschsprachigen Publikationen herangezogen. Darüber hinaus wurden aktuelle Leitlinien und Empfehlungen der Deutschen Gesellschaft für Zahn-, Mund- und Kieferheilkunde (DGZMK) aus dem Leitlinienregister der Arbeitsgemeinschaft der Wissenschaftlichen Medizinischen Fachgesellschaften (AWMF) entnommen und in die Arbeit eingeschlossen.

## 4 Ergebnisse

Die elektronische Literatursuche anhand der Key-Words ergab 72666 Quellen, 13 wurden zusätzlich manuell erfasst (8 Leitlinien und 5 Artikel von Referenzlisten).

Folgende Ergebnisse erzielte die Suche der Schlüsselwörter im Zeitraum von 2000 bis 2024:

- Zahnextraktion: „tooth extraction“ 18421 Ergebnisse
- Diagnostik: „digital dental radiography“ 3229 Ergebnisse
- Anästhesie: „local anesthesia“ 36470 Ergebnisse
- Minimalinvasive Extraktion: „atraumatic extraction“ und „minimally-invasive extraction“ 498 und 3882, resultierend in 4380 Ergebnissen
- Alveolar-Ridge-Preservation: „alveolar ridge preservation“ 1825 Ergebnisse
- Nachsorge: „sutures and oral surgery“ und „postoperative care“ 3641 und 264, resultierend in 3905 Ergebnissen
- Komplikationen: „complications in exodontia“ 4436 Ergebnisse

Anhand der festgelegten Ausschlusskriterien wurden 72102 Arbeiten verworfen. Die verbleibenden Quellen wurden anschließend kritisch bewertet und auf ihre Relevanz für die Fragestellung beziehungsweise Zielsetzung der Arbeit überprüft. Nach erfolgter Volltextanalyse wurden schlussendlich 161 relevante Arbeiten der elektronischen Literaturrecherche in die Arbeit eingeschlossen:

- 80 Reviews
- 4 systematische reviews
- 3 Beobachtungsstudien
- 12 Vergleichsstudien
- 3 retrospektive Studien
- 24 prospektive Studien
- 4 Meta-Analysen
- 9 Fallberichte
- 22 randomisierte kontrollierte Studien

Somit wurden 161 Arbeiten elektronisch erfasst sowie 12 Bücher, 8 Leitlinien und 5 manuell erfasste Arbeiten ausgewählt. Dies ergibt insgesamt 186 Quellen, welche in diese Literaturarbeit einbezogen wurden.

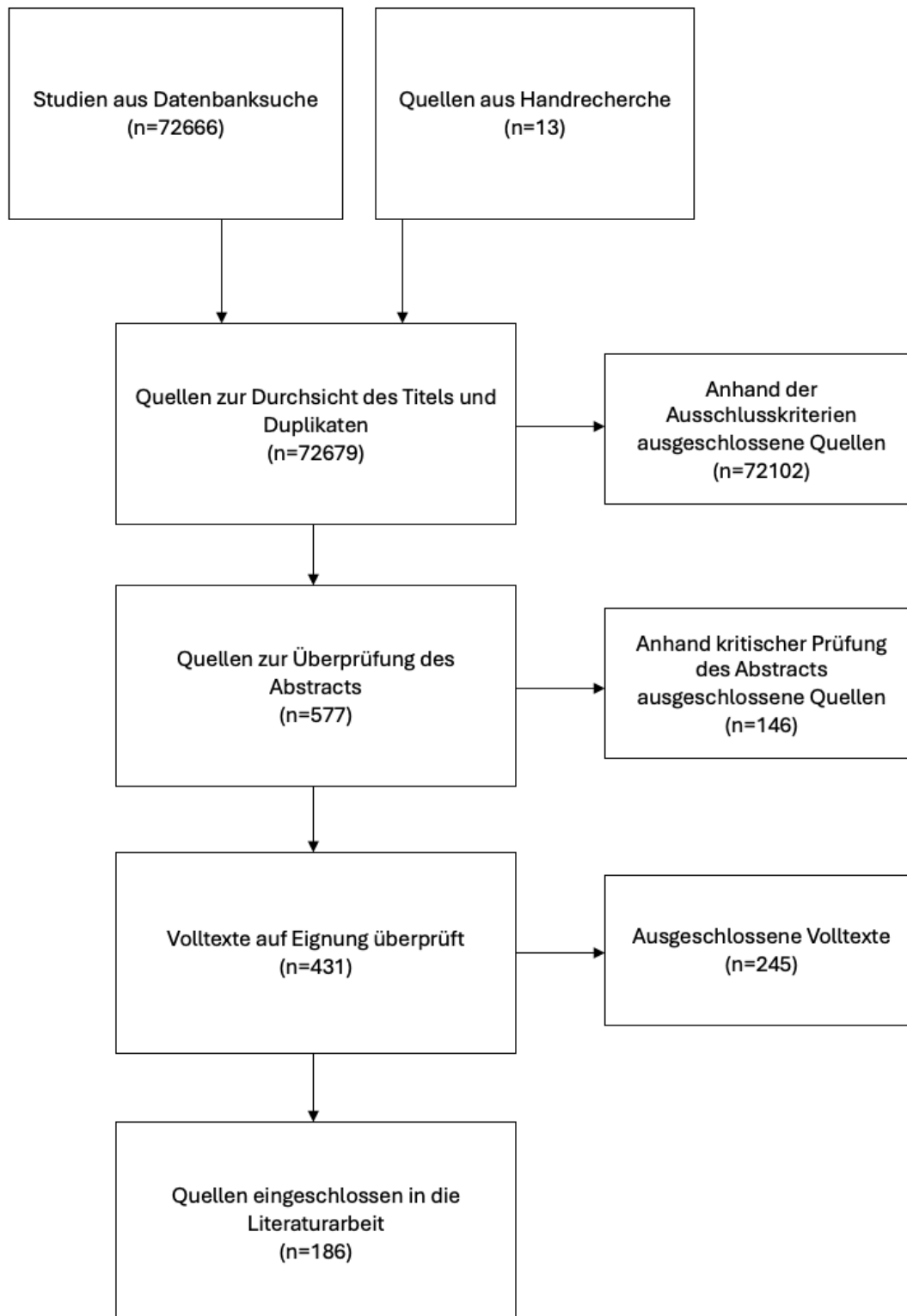


Abbildung 1: Literaturrecherche

## **5 Extraktion allgemein**

Trotz der abnehmenden Zahnlosigkeit und Zahnverluste in unserer Gesellschaft, aufgrund der positiven Auswirkungen von Prophylaxe und Zahnerhaltung, stellt die Extraktion im zahnmedizinischen Bereich immer noch eine elementare Rolle dar. (28) Im Falle dieser, ist eine genaue Indikationsstellung unerlässlich, um Komplikationen zu vermeiden und maximalen Gewebserhalt sicherstellen zu können. (22)

### **5.1 Indikationen**

Im Zuge der Indikationsstellung müssen zusätzlich zur zahnbezogenen Diagnose, sowohl der enorale Gesamtbefund als auch der Allgemeinzustand der Patientin/des Patienten berücksichtigt und individuelle Therapieentscheidungen getroffen werden.(29)

#### **5.1.1 Therapeutische Indikationen**

Die therapeutische Entfernung eines Zahnes ist dann indiziert, sofern eine konservierende Therapie nicht mehr zielführend oder sinnvoll ist. Der Zahn ist in dieser Situation nicht mehr sanierbar/erhaltungswürdig (29,30):

- Endodontologisch - Karies profunda, Fausse route
- Parodontologisch - hochgradige Lockerung
- Therapieresistente apikale Parodontitis
- St.p. Zahntrauma - Längsfraktur, Wurzelfraktur
- Dentitio difficilis
- Zysten, Tumore
- Maxillofaziale Fraktur mit im Frakturspalt verbliebenen Zähnen

#### **5.1.2 Strategische Indikationen**

Stellen Zähne als Infektionsquelle eine Gefahr für Risikopatienten und Risikopatientinnen oder deren Therapie dar, kann es indiziert sein diese zu entfernen, auch wenn sie in erster Linie erhaltungswürdig wären. Als präprothetische Maßnahme, zur Schaffung eines suffizienten Prothesenlagers, oder im Rahmen einer kieferorthopädischen Behandlung, beispielsweise bei Platzmangel oder Zahnengstand, kann es indiziert sein, Zähne zu extrahieren. Die prophylaktische Entfernung von Weisheitszähnen zur Verhinderung eines späteren Engstandes, oder als Schutzmaßnahme angrenzender Strukturen, wie des zweiten

Molaren vor möglichen Komplikationen, beispielsweise einer Wurzelresorption, wird diskutiert. (31–33)

Zusammenfassend: (29,30)

- Herdsanierung
- Kieferorthopädische IND
- Prothetische IND
- dritte Molaren

## 5.2 Kontraindikationen

Die Durchführung von Zahnextraktionen erfordert eine sorgfältige Bewertung der Gesundheit und Risiken der Patientin/des Patienten. In einigen Fällen sind bestimmte medizinische Bedingungen und Situationen absolute Kontraindikationen, bei denen Zahnextraktionen vermieden werden sollten. Dazu gehören (22,29,30):

### 1. Gerinnungsstörungen (Hämophilie, hämorrhagische Diathesen usw.):

In Fällen, in denen es an einer angemessenen Gerinnungsfähigkeit des Blutes mangelt oder die Gerinnungsparameter (INR, Quickwert) nicht bekannt sind, können oralchirurgische Maßnahmen zu erheblichen Blutungen führen und kontraindiziert sein. (34)

Im Zuge dessen wurde an der klinischen Abteilung für Orale Chirurgie und Kieferorthopädie der Universitätsklinik für Zahnmedizin und Mundgesundheits der Medizinischen Universität Graz ein Gerinnungskonzept als Leitfaden im Umgang mit Gerinnungsstörungen beziehungsweise Patientinnen/Patienten unter Antikoagulationstherapie bei zahnärztlich-chirurgischen Eingriffen erstellt.

<b>Gruppe 1 – „Kleine Oralchirurgie“</b>	
Intramuköse LA/Infiltrationsanästhesie und gefäßferne Leitungsanästhesie (z.B. palatinal)	
Ausnahmefälle bzw. kleinste chirurgische Eingriffe	
	Biopsien/PE
	Extraktion gelockerter Zähne
	Parobehandlungen (Kürette, US, rotierende Instr.)
<b>Gruppe 2 – „Mittlere Oralchirurgie“</b>	
Leitungsanästhesie am N. alv. Inf. u. a. Leitungsanästhesien	
Kleine und mittelgroße zahnärztlich-chirurgische Eingriffe	
	Zahnextaktionen
	operative Zahnenfernung
	operative Entfernung retinierter Zähne
	Zahntransplantationen
	WSR (Frontzähne und Prämolaren)
	Kleine Tu-Resektionen (Fibrome, Epuliden etc.)
	Einfache Implantation
	Parochirurgie
<b>Gruppe 3 – „Große Oralchirurgie“</b>	
Eingriffe mit großer Blutungsgefahr	
	Große Wundfläche (z.B. ausgedehnte Vestibulumplastik)
	Komplizierte Operationen an retinierten Zähnen
Größere elektive Eingriffe	
	komplizierte Implantation und Augmentation
Eingriffe mit schlechter Interventionsmöglichkeit bei Nachblutung	
	tiefer reichende Operationen im Weichgewebe
	Operationen an der Kieferhöhle

Tabelle 1 Klassifizierung zahnärztlicher Eingriffe (35)

Die Patientinnen/Patienten werden je nach Art des oralchirurgischen Eingriffs und dem damit verbundenen Blutungsrisiko, unter der Berücksichtigung von der Invasivität, anatomischen Eigenschaften, und der Notwendigkeit der Behandlung, in drei Gruppen eingeteilt. Abhängig von der Art der Gerinnungsstörung und der Eingriffsgruppe kann man daraus Empfehlungen bezüglich Gerinnungswerte, prä-, intra- und postoperativem Management ableiten. Die Zielsetzung besteht darin, das Blutungsrisiko zu minimieren, während gleichzeitig das Thromboserisiko beachtet wird.

		EMPFOHLENE GERINNINGSTESTS, GRENZWERTE UND BESONDERE MASSNAHMEN		
		Gruppe 1	Gruppe 2	Gruppe 3
ART DER GERINNINGSTÖRUNG	Therapie mit klassischen oralen Antikoagulantien (=VKA: Marcoumar®, Sintrom®)	INR ≤ 3,5	INR < 3	INR < 2
	DOAK/ NOAK Direkte Faktor Xa-Inhibitoren (DXaI, z.B., Xarelto®; Eliquis®, Lixiana®) Direkte Thrombininhibitoren (DTI z.B.: Pradaxa®)	Eingriffe im Talspiegel: <b>Mindestintervall</b> nach letzter DOAK- Dosis: <b>12 Std.</b> Wiedereinleiten nach Sistieren der Blutung zum gewohnten Zeitpunkt (mind. 6 Std. postop.)	Eingriffe im Talspiegel: <b>Mindestintervall</b> nach letzter DOAK-Dosis: <b>24 Std.</b> Wiedereinleiten nach Sistieren der Blutung zum gewohnten Zeitpunkt (mind. 6 Std. postop.)	Eingriffe im Talspiegel: <b>Mindestintervall</b> nach letzter DOAK-Dosis: <b>48 Std.</b> Wiedereinleiten nach Sistieren der Blutung zum gewohnten Zeitpunkt (mind. 6 Std. postop.) Frühzeitig internistisches Konsil! Cave: Nierenfunktion (v.a. bei Dabigatran)
	Heparintherapie (NMH)	Eingriffe im Talspiegel mind. <b>12 Std.</b> post injectionem	Eingriffe im Talspiegel ca. <b>24 Std.</b> post injectionem	Eingriffe im Talspiegel ca. <b>24 Std.</b> post injectionem
	Therapie mit Thrombozytenaggregationshemmern (z.B. ASS®; Plavix®; Efient®; Brilique®)	Präinterventionell <b>keine Umstellung, Pause oder Abklärung notwendig!</b> Bei Nachblutung in der Nachbeobachtungsphase: hämostyptische Lokalmaßnahmen	<b>Pausierung</b> (für mindestens 5 d) <b>nur nach Rücksprache mit dem Internisten:</b> Gilt für schwierige WSR (z.B. Seitzahnbereich)	<b>Pausierung</b> (für mindestens 5 d) <b>nur nach Rücksprache mit dem Internisten</b>
	Thrombozytopenien	Thrombozytenzahl > 20.000/ mm3	Thrombozytenzahl > 40.000/mm3	Thrombozytenzahl > 80.000/mm3
		<b>Aktuelle Blutungsanamnese erheben! Cave: Plasmatische Gerinnung muss im Normbereich sein!</b>		
	Lebererkrankungen	<b>Blutungsanamnese erheben!</b> Bei unauffälliger Blutungsanamnese Eingriffe ohne präinterventionelle Abklärung möglich	INR < 3  Cave: bei Thrombopenie (<80.000/mm3) und/oder positiver Blutungsanamnese hämostaseologisches Konsil!	INR < 2 Internistisches Konsil: Thromboelastografie
Hämophilie A und B Willebrand-Jürgens-Syndrom sonstige plasmatische Gerinnungsstörungen	<b>Aktuelle Blutungsanamnese erheben!</b> Bei Erstvorstellung frühzeitig hämatologisches Konsil!			

Tabelle 2 Graz Concept for Compromised Coagulation 2021 (35)

2. **Schwere Herz-Kreislauf-Insuffizienz:** Bei Patientinnen/Patienten, welche nicht in internistischer Behandlung sind, sollten erst nach medizinischer Abklärung, Einstellung der Erkrankung und unter Berücksichtigung der medikamentösen Therapie, zahnärztliche Eingriffe durchgeführt werden.(36)
3. **Akute Phase eines Herzinfarktes:** Das Risiko von Komplikationen ist heute in erster Linie von der Antikoagulationstherapie abhängig und weniger von der Schwere der koronaren Herzerkrankung. Die Entscheidung, ob eine zahnärztliche Behandlung durchgeführt werden kann, muss stets individuell getroffen werden. In den meisten Fällen kann eine zahnärztliche Behandlung, unter gewissen Richtlinien, sechs Wochen nach einem Herzinfarkt durchgeführt werden.(37)
4. **Akute Leukosen und Agranulozytosen:** Neben dem Auftreten einer Anämie und der Gefahr von Blutungen infolge der verminderten Thrombozytenzahl ist das Infektionsrisiko betroffener Patientinnen/Patienten aufgrund der stark beeinträchtigten Immunabwehr erhöht.(38)

5. **Radio und Chemotherapie:** Infolge einer Strahlentherapie im Kopf-Hals-Bereich können in einigen Fällen (abhängig von dem Strahlenfeld und der Strahlendosis) Veränderungen des Knochens in seiner Vaskularisation und Heilung beobachtet werden. Die zusätzliche Traumatisierung des Gewebes im Rahmen einer Zahnextraktion erhöht signifikant das Risiko für die Entwicklung einer Osteoradionekrose (ORN), als posttherapeutische Komplikation.(39,40) Aufgrund dessen wird das Vermeiden von Zahnextraktionen intra-, sowie sechs Wochen post radiationem empfohlen.(40) Präventiv sollte eine zahnärztliche Untersuchung und Behandlung im Sinne einer Herdsanierung, vor Beginn der Radiatio, durchgeführt werden.(39,40) Sofern der Befund auf einen Herd hindeutet, der eine Zahnextraktion vor Beginn der Strahlentherapie erfordert, sollte diese mit größtmöglicher Schonung und unter Anstreben einer primären Wunddeckung durchgeführt werden.(39) Während laufender Therapie mit Zytostatika sollten dentoalveoläre Eingriffe, aufgrund einer reduzierten Anzahl von Leukozyten und der dadurch beeinträchtigten Immunabwehr, vermieden werden. Akute, notwendige Behandlungen müssen vorab mit dem behandelnden Onkologen abgestimmt und unter Umständen eine antibiotische Therapie eingeleitet werden.(41)

Zusätzlich zu den oben genannten absoluten Kontraindikationen werden in der Literatur relative Kontraindikationen beschrieben, bei denen eine Zahnextraktion nach sorgfältiger Risikostratifizierung und unter Berücksichtigung des individuellen Gesundheitszustands der Patientin/des Patienten in Erwägung gezogen werden kann:

1. **Bei akutem Entzündungsgeschehen:** Aufgrund des sauren pH-Wertes in entzündlichem Gewebe kommt es zu einer Herabsetzung der Wirkung des Lokalanästhetikums.(42) Außerdem ist das Risiko für die Entwicklung eines Dolor post nach einer Extraktion bei akutem Entzündungsgeschehen erhöht. Abszessgeschehen können mittels einer Inzision und/oder antibiotischer Therapie vor der Kausaltherapie durchgeführt werden. (29)
2. **Immunsuppression:** Immunsupprimierte Personen sollten aufgrund ihrer gesteigerten Infektionsgefahr präoperativ in Form einer Single-Shot Antibiose abgeschirmt werden. Laut der aktuellen Leitlinien wird empfohlen, im Zeitraum von

sechs Monaten nach einer Organtransplantation oralchirurgische Behandlungen nur in Akutsituationen durchzuführen.(43)

### **3. Während/Nach antiresorptiver Therapie, beispielsweise mit Bisphosphonaten und Denosumab/Bevacizumab:**

Patientinnen/Patienten, die eine den Knochenstoffwechsel beeinflussende antiresorptive Therapie erhalten, bedürfen besonderer Aufmerksamkeit, da bei ihnen ein erhöhtes Risiko für die Entwicklung einer Osteonekrose (sog. Medication Related Necrosis of the Jaw - MRONJ) besteht. Schätzungen zufolge liegt das Risiko für Hochrisikopatientinnen/Hochrisikopatienten, eine medikamentenassoziierte Osteonekrose zu entwickeln, zwischen 1 und 5 Prozent. Die American Association of Oral and Maxillofacial Surgeons empfiehlt, eine Zahnextraktion während einer antiresorptiven Therapie gänzlich zu vermeiden.(44) Die Entscheidung zur Zahnextraktion sollte in Absprache mit der Ärztin/dem Arzt getroffen werden, und die aktuelle Leitlinie berücksichtigt werden.(45)

Die sichere Durchführung von Zahnextraktionen erfordert eine sorgfältige Abwägung der medizinischen Faktoren und eine enge Zusammenarbeit zwischen der Zahnärztin/dem Zahnarzt und der behandelnden Ärztin/dem behandelnden Arzt oder Spezialistin/Spezialisten, um die bestmögliche Behandlung für die Patientin/den Patienten zu gewährleisten.(46,47)

Aus den genannten Punkten kann man schließen, dass es von großer Bedeutung ist, dass Patientinnen/Patienten ihren Zahnärztinnen/Zahnärzten vollständige Informationen zu ihrer medizinischen Vorgeschichte, bestehenden Gesundheitszuständen, sowie sämtlichen Medikamenten, die sie einnehmen, zur Verfügung stellen. Diese Angaben ermöglichen es der Zahnärztin/dem Zahnarzt, die optimale Vorgehensweise für die Zahnextraktion individuell auf die Bedürfnisse und den Gesundheitszustand der Patientin/des Patienten anzupassen.(46,47)

### 5.3 Antibiotikaprophylaxe

Interventionen in der Mundhöhle führen zwangsläufig zu einer Bakteriämie. Im Allgemeinen variiert die Häufigkeit einer Bakteriämie nach einer Zahnextraktion mit 10-100% sehr stark. Unter physiologischen Bedingungen wird diese vom Immunsystem kontrolliert und eliminiert, ohne ernsthafte Komplikationen zu verursachen. Bei Risikopatientinnen/Risikopatienten oder in bestimmten Situationen kann es jedoch zu einer stärkeren Immunreaktion kommen, was zu einer vorübergehenden Belastung des Körpers führen kann. (48,49)

Die antibiotische Prophylaxe bei oralchirurgischen Eingriffen ist ein wichtiger Bestandteil der präventiven Maßnahmen, um postoperative Infektionen zu vermeiden. Dieser Ansatz zielt darauf ab, das Risiko einer bakteriellen Kontamination während und nach oralchirurgischen Eingriffen zu reduzieren. Die Entscheidung für oder gegen eine antibiotische Prophylaxe sollte jedoch sorgfältig abgewogen werden, unter Berücksichtigung individueller Risikofaktoren, des Eingriffsumfangs und lokaler Resistenzmuster.(50)

Aktuelle Leitlinien und Empfehlungen berücksichtigen zur Indikationsstellung folgende Faktoren(51–53):

1. *Wundklassifikation*: Grad der Kontamination des Operationsgebietes in vier Klassen (sauber, sauber-kontaminiert, kontaminiert, verschmutzt)
2. *Patienteneigene Risikofaktoren*: reduzierte Immunabwehr, schlechter Allgemeinzustand, Endokarditisprophylaxe, Gelenk-Totalendoprothesen, etc.
3. *Eingriffsbezogene Risikofaktoren*: können in präoperative, perioperative und postoperative Risiken unterteilt werden, wobei beispielsweise eine verlängerte Operationsdauer mit einem erhöhten Risiko für Wundinfektionen assoziiert ist.

Hinsichtlich oralchirurgischer Eingriffe besteht folgende Empfehlung der Universitätsklinik Graz zur Anwendung einer perioperativen Antibiotikaphylaxe(54):

**Lokale Risikofaktoren:**

- St.p. Radiatio im Mund-, Kieferbereich
- inflammiertes Operationsgebiet
- Bisphosphonat-Therapie
- Eingriffsbezogen: Invasivität und Dauer des Eingriffes, sowie Erfahrungheit des Chirurgen

**Systemische Risikofaktoren:**

- Endokarditisrisiko
- reduzierte Immunabwehr erworben/genetisch

Um eine Keimverschleppung zu verhindern, ist eine einmalige Antibiotikagabe vor dem Eingriff in den meisten Fällen ausreichend, während längere Eingriffe eine Wiederholungsdosis erfordern. Die Auswahl des Antibiotikums und der Zeitpunkt der Anwendung sollten sicherstellen, dass ein wirksamer lokaler Wirkspiegel bis zum Wundverschluss im Gewebe vorhanden ist. Bei postoperativen Komplikationen oder lokalen Risikosituationen wird eine fortgesetzte Antibiotikatherapie empfohlen, entweder kurzfristig bis über die erste Wundheilungsphase oder über die Nahtentfernung hinaus für mindestens 10 bis 14 Tage.(52,54)

	Indikation	Dosierung, Einnahmedauer
<b>Single-Shot-Antibiotikagabe</b>	Systemisches Risiko bei bakterieller Streuung	Doppelte Einzeldosis 1h vor dem Eingriff
<b>1x Wiederholungsdosis</b>	Lange OP-Dauer (>3h, 2,5 Wirkstoffhalbwertszeiten)	Zweitdosis nach ca. 3-4h
<b>Kurzzeitantibiose</b>	Eingriffsbezogene Risikosituation	Normale Tageswirkdosis für 4-5d (oder länger)
<b>Langzeitantibiose</b>	Lokale Risikosituation	Normale Tageswirkdosis bis über die Nahtentfernung hinaus (14 Tage oder länger)

Tabelle 3 Möglichkeiten der prophylaktischen Antibiotikagabe (54)

Wirkstoffklasse	Beispiel	Einnahmezeitpunkt	Dosierung	
			Erwachsene	Kinder
<b>Penicilline</b>	Amoxicillin	1h präoperativ per os	2 g	50 mg/kg KG
<b>Cephalosporine</b>	Cephalexin	1h präoperativ per os	2g	50 mg/kg KG
<b>Lincosamide</b>	Clindamycin	1h präoperativ per os	600 mg	20 mg/kg KG

Tabelle 4 Single-Shot Antibiose (54)

Eine Studie publiziert im British Journal of Oral and Maxillofacial Surgery untersuchte 31 relevante Studien zu Antibiotikaprophylaxe bei Zahnextraktionen, insbesondere bei dritten Molaren. Die prophylaktische Anwendung von Antibiotika wurde für sauber-kontaminierte chirurgische Eingriffe in Erwägung gezogen, abhängig von Faktoren wie der Impaktionstiefe, der Notwendigkeit einer Osteotomie, dem Gewebetrauma und der postoperativen Entzündung. Es wurde festgestellt, dass präoperative Antibiotika die Rate von Alveolitis sicca und Wundinfektionen reduzierten. Obwohl einige Studien eine Reduktion des Infektionsrisikos um 60% bis 70% post Extraktion nahelegen, muss berücksichtigt werden, dass die Inzidenz postoperativer Infektionen bei Weisheitszahnentfernungen unter 1% liegt. Daher sind die möglichen Nebenwirkungen von Antibiotika und das Risiko von Antibiotikaresistenzen unbedingt zu berücksichtigen.(55) Im Gegensatz dazu konnten Kirnbauer et al. in ihrer randomisierten Split-mouth-Studie keinen Vorteil einer prophylaktischen Antibiotikagabe bei der Entfernung von Weisheitszähnen bei parodontal und systemisch gesunden Patientinnen/Patienten im Vergleich zu einer Kontrollgruppe nachweisen.(56)

Gemäß der aktuellen Stellungnahme der Deutschen Gesellschaft für Zahn-, Mund- und Kieferheilkunde (DGZMK) ist eine systemische Antibiotikatherapie, ohne Vorhandensein systemischer Erkrankungen, in der zahnmedizinischen Chirurgie nur bei umfangreicheren Eingriffen ratsam. Hierbei handelt es sich um Operationen, bei denen fremde Materialien in den Körper eingebracht werden, wie beispielsweise Implantationen oder Knochenaugmentationen, sowie in der orthognathen Chirurgie.(50)

Studien haben jedoch auch für diese Indikationen bei parodontal und systemisch gesunden Patientinnen/Patienten keinen Vorteil einer perioperativen systemischen Antibiose im Hinblick auf das Implantat-Überleben, dem Auftreten von Komplikationen und subjektivem Patientinnen-/Patienten-Wohlbefinden gezeigt.(57) Eine prophylaktische Antibiose ist allenfalls kein Ersatz für grundlegende Hygienemaßnahmen zur Prävention postoperativer Infektionen, ein aseptisches Vorgehen und atraumatische Operationstechniken.(52,53)

## **6 Diagnostik**

### **6.1.1 Anamnese & Klinische Untersuchung**

Wesentlicher Bestandteil, wie schon im Kapitel der Kontraindikationen beschrieben, ist ein ausführliches Anamnesegegespräch vor Beginn jeder klinischen Untersuchung, in welchem unter anderem der allgemeine Gesundheitszustand der Patientinnen/der Patienten erhoben wird. Die spezielle Anamnese bezieht sich auf eine detaillierte Befragung und Untersuchung, die auf zahnärztliche Aspekte und spezifische Mundgesundheitsfragen abzielt. Insbesondere Informationen über die Schmerzdauer, -lokalisation, -ausstrahlung und den -zeitpunkt sind für eine Diagnosestellung essenziell.

Es folgt die orientierende extraorale-, und intraorale Untersuchung, welche jeweils eine Inspektion und Palpation beinhalten. Um die zahnspezifische, klinische Situation zu erfassen, werden zunächst Instrumente wie die zahnärztliche und parodontologische Sonde und ein Dentalspiegel benötigt. Inspiziert wird beispielsweise der Mobilitätsgrad oder der parodontologische Zustand der Zähne. Zudem kann man mittels des Perkussionstests Verdachtsdiagnosen stellen. Dieser Test bezieht sich auf die Anwendung einer leichten Klopftechnik auf einen Zahn, um Anzeichen von Schmerz oder Sensibilität zu überprüfen, die auf eine mögliche Entzündung von unterschiedlicher Herkunft hinweisen könnten. (22) Differentialdiagnostisch dient insbesondere die Schmerzqualität, sie lässt Rückschlüsse auf gewisse pathologische Geschehnisse ziehen. Die Sensibilitätsprüfung des Zahnes erfolgt in der Regel mittels Kohlendioxid, oder eines Kältesprays, bei dem mittels Kälte die Reaktion des Nervs evaluiert wird. Ein Ausbleiben der Sensibilität kann als Folge eines Zahntraumas festgestellt werden und bedeutet nicht zwingend eine Pulpanekrose. Dabei kann es zu einer vorübergehend eingeschränkten Empfindlichkeit der Pulpa kommen, sich jedoch zu einem späteren Zeitpunkt wieder regenerieren.(22,58)

### **6.1.2 Orthopantomographie (OPG)**

In der Zahnmedizin werden hauptsächlich radiologische bildgebende Verfahren eingesetzt, um Verdachtsdiagnosen zu überprüfen, zu bestätigen oder zu widerlegen. Die Röntgendiagnostik ist ein unverzichtbares Element für die Diagnosestellung und die Festlegung des geeigneten Behandlungsplans.(58)

Das Orthopantomogramm, auch Panoramaschichtaufnahme (PSA) genannt, stellt als Übersichtsaufnahme die Zähne, den Ober- und Unterkiefer, die beiden Kiefergelenke und umliegende anatomische Strukturen wie die Kiefer- und Nebenhöhlen dar. Sie ist die am häufigsten angewandte extraorale Aufnahme in der Zahnmedizin.(3) Je nach Fragestellung besteht die Möglichkeit, nur ausgewählte Bereiche wie beispielsweise nur ein Kiefergelenk, oder nur einen Quadranten abzubilden. Die Vorteile des OPGs als zweidimensionales Standardverfahren liegen nicht nur in der diagnostischen Vielseitigkeit, sondern auch in den geringen Kosten und der guten Bildqualität bei einer vergleichsweise niedrigen Strahlendosis von etwa 4 bis 75 mSv.(22,58,59) Für die Zahnextraktion ist unter anderem die Lage des zu entfernenden Zahnes zu unmittelbar angrenzenden anatomischen Strukturen wie die Kieferhöhle oder den Mandibularkanal relevant. Diese Lagebeziehung beeinflusst die Behandlungsplanung und birgt potenzielle Risiken wie eine mögliche Kieferhöhleneröffnung oder Nervenverletzungen.(22,59) In einer Studie von Mehra und Pai (2009) wurde die Dimensionsgenauigkeit des OPGs und dessen Fähigkeit zur Identifizierung des Canalis mandibulae untersucht. Die Messung an 18 Extraktionsalveolen ergab folgende Abweichungen: Die mittleren horizontalen und vertikalen Vergrößerungsfaktoren betragen  $1,47 \pm 0,048$  und  $1,53 \pm 0,038$ . Die Kamm-Kanal-Distanz wurde um 0,59 % überschätzt, die Dicke der Kortikalis an der unteren Grenze des Unterkiefers um 5,16 % und die Entfernung vom bukkalen Kortex zum Mandibularkanal um 3,64 %. Die Sichtbarkeit des Unterkieferkanals war in 44,44% der Fälle nicht zufriedenstellend. (60) Zur genaueren Darstellung des Nervenverlaufs im Unterkiefer in allen drei Ebenen wäre die Durchführung einer digitalen Volumentomografie sinnvoll.(3)

### **6.1.3 Intraorale Einzelröntgenaufnahme**

Intraorale Einzelröntgenaufnahmen spielen eine entscheidende Rolle im Kontext von Zahnextraktionen, da sie eine präzise und detaillierte Darstellung des zu extrahierenden Zahns sowie seiner umgebenden Strukturen bieten.(3) Dies ermöglicht der Zahnärztin/dem Zahnarzt, potenzielle Risiken wie Nervenverletzungen,

Kieferhöhleneröffnungen oder andere Komplikationen während des Extraktionsvorgangs zu erkennen und zu berücksichtigen.

Die detaillierte Darstellung der Wurzelstruktur und des umgebenden Knochens auf diesen Röntgenaufnahmen ist von großem Wert, um individuell die schonendste Behandlung zu wählen.

Durch die Verwendung intraoraler Einzelaufnahmen können präoperative Anzeichen von Wurzelresorption, Karies oder anderen pathologischen Veränderungen erkannt werden. Dies ermöglicht eine präzisere Planung der Extraktionsvorgehensweise und gegebenenfalls zusätzlicher Behandlungen vor oder nach der Extraktion.

Insgesamt sind intraorale Einzelröntgenaufnahmen unverzichtbar für den Erfolg und die Sicherheit von dentalen Eingriffen und somit auch von Zahnextraktionen. Sie bilden die Grundlage für eine präzise Diagnose, Planung und Durchführung von extraktiven Eingriffen.(61,62)

#### **6.1.4 Digitale Volumentomographie (DVT)**

Eine weiterführende Diagnostik mittels DVT ist vor allem dann angezeigt, wenn zweidimensionale Bildgebungen eine direkte räumliche Nähe zu risikobehafteten Strukturen oder pathologischen Anomalien aufweisen. Diese dreidimensionale Röntgentechnik bietet eine adäquate Darstellung von Hartgewebe in hoher Bildauflösung, mit einer, zur Computertomographie (CT), vergleichsweise niedrigen Strahlenbelastung.(22,63) In klinischen Kontexten wird die Anwendung dieser diagnostischen Methode besonders relevant, wenn die Zahnärztin/der Zahnarzt zusätzliche räumliche Informationen benötigt. Dies ist insbesondere dann erforderlich, wenn eine umfassende Aufklärung der Patientin/des Patienten über mögliche Risiken, die genaue Planung des Eingriffs oder eine exakte Orientierung während der Operation notwendig sind. Daher erweist sich der Einsatz dieser Methode als indiziert, um einen umfassenden Einblick in die räumlichen Beziehungen im betroffenen Bereich zu gewährleisten und somit eine optimal angepasste therapeutische Herangehensweise zu ermöglichen und Komplikationen zu vermeiden.(3,64)

#### **6.1.5 Artificial Intelligence (AI)**

Künstliche Intelligenz (KI) hat in diversen Branchen, darunter die Zahnmedizin, ihre Präsenz und Relevanz signifikant erhöht. Ihre Fähigkeit, menschliche Intelligenz zu imitieren, ermöglicht komplexe Vorhersagen und soll Entscheidungsfindungen erleichtern. KI-Modelle finden insbesondere in der Bildgebung Anwendung, darunter Röntgenaufnahmen

und 3D-Scans. Ihr Einsatz dient der Unterstützung von Zahnärztinnen/Zahnärzten bei der präzisen Identifizierung von verschiedenen zahnärztlichen Problemen wie Kieferfrakturen, periapikalen Läsionen und anderen pathologischen Zuständen. Diese automatisierten Modelle sind in der Lage, radiologische Bilder zu analysieren, Läsionen zu erkennen und sogar bei der differenzierten Klassifizierung von Zysten oder Tumoren behilflich zu sein.(65)

Unter Verwendung von KI strebt man danach, nicht erforderliche Interventionen zu verhindern und postoperative Komplikationen zu minimieren. Selbst kleine Veränderungen auf der Ein-Pixel-Ebene, die das menschliche Auge möglicherweise übersieht, werden erfasst. In der Oralchirurgie findet die KI ihre Anwendung zudem in der robotergestützten Chirurgie.(4,66,67)

## **7 Anästhesie**

Die Verwendung von lokaler Anästhesie ist ein unverzichtbarer Bestandteil der zahnärztlichen Praxis, insbesondere der Oralchirurgie, um Schmerzen bei Patientinnen/Patienten während zahnmedizinischer Verfahren zu lindern.

### **7.1 Konventionelle Anästhesietechniken**

Zu den konventionellen Techniken gehört beispielsweise die Oberflächenanästhesie, bei der mittels Sprays, Stieltupfer oder Pinsel das lokale Anästhetikum auf die Schleimhaut aufgebracht wird. Sie dient der Herabsetzung des Einstichschmerzes der folgenden Anästhesie mittels Injektionskanüle und hat zusätzlich eine antibakterielle Wirkung auf das angewandte Gebiet.(68)

Unter dem Begriff Infiltrationsanästhesie versteht man das Einbringen von Lokalanästhetikum mittels Injektionsnadel submukös oder subkutan nahe dem Knochen des zu anästhesierenden Zahnes. Durch den Knochen dringt das Anästhetikum zu dem Plexus dentalis des entsprechenden Zahnes. Da im Oberkiefer die Kortikalisdicke geringer ist als im Unterkiefer, reicht eine Anästhesie mittels Infiltration für eine Zahnextraktion meist aus. Dagegen findet sie im Unterkiefer nur im Bereich der Frontzähne Anwendung sowie zur Ausschaltung der vom N. bukkalis versorgten bukkalen Schleimhaut des Seitenzahnbereichs.

Im Bereich des distalen Unterkiefers stellt die Leistungsanästhesie aufgrund der anatomischen Gegebenheiten die bevorzugte Vorgehensweise dar. Hierbei wird der N. alveolaris inferior (mit oder ohne zusätzliche Anästhesie des N. lingualis) durch eine direkte oder indirekte Technik am Nervenstamm blockiert. Eine Leitungsanästhesie im Oberkiefer kann im Bereich des N. palatinus major und N. nasopalatinus erfolgen, welche den Knochen und die palatinale Schleimhaut sensibel versorgen. Extra- oder Intraoral ist zudem eine Leitungsunterbrechung des N. infraorbitalis möglich.

Mit der Erfindung der intraligamentären Anästhesie erlangte man eine gezielte, effektive Lokalanästhesie im Zahnextraktionsbereich, insbesondere im Unterkiefer. Dabei wird mit eigenen Spritzensystemen, mit graziilen Injektionskanülen, das Anästhetikum in den Parodontalspalt appliziert. Der Vorteil ergibt sich aus dem begrenzten Wirkungsbereich,

ohne dass das gesamte Kiefergebiet oder Gesicht betroffen ist. Dies sollte zu einer schnelleren postoperativen Erholung und geringeren Nebenwirkungen im Vergleich zu einer Leitungsanästhesie führen. (22,29)

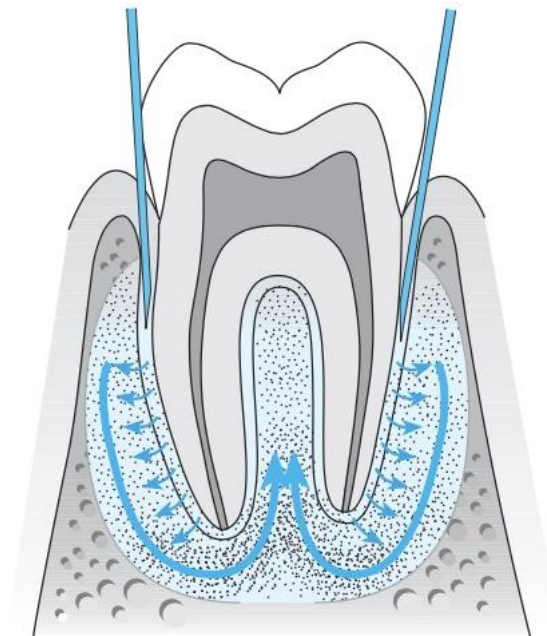


Abbildung 2: Wirkmechanismus der intraligamentären Anästhesie (22)

In den letzten Jahren haben technologische Fortschritte zu neuen Ansätzen in der lokalen Anästhesie geführt, welche die Erfahrung der Patientin/des Patienten verbessern und möglicherweise traditionelle Methoden ergänzen oder ersetzen könnten.

## 7.2 Computerunterstützte lokale Anästhesie

Computerunterstützte Anästhesiegeräte ermöglichen eine präzisere Kontrolle von Flussrate und Druck während der Injektion. Es handelt sich dabei um ein kugelschreiberähnliches Gerät mit sehr grazieller Nadel, wodurch die taktile Kontrolle während der Injektion erhöht wird. Diese Systeme ermöglichen eine genauere Lokalisierung des Parodontalligaments und eine Aspiration an der genauen Stelle der Nadel. Dadurch begrenzt sich die Anästhesie auf den zu behandelnden Bereich und unangenehme Folgebeschwerden können entgegengewirkt werden. Zudem bieten diese Geräte eine schmerzärmere Erfahrung durch ein kontrolliertes, langsam abgegebenes Anästhetikum. Durch die exakte Steuerung des Drucks wird das umliegende Gewebe zusätzlich geschont und ermöglicht eine minimalinvasive Anästhesiemethode. (6,69–71)

### **7.3 Vibrotaktile Anästhesie**

Eine weitere innovative Entwicklung ist die Vibrotaktile Anästhesie, bei der Vibrationen verwendet werden, um die Schmerzwahrnehmung während der Lokalanästhesie zu verringern. Dieses Prinzip basiert auf der Annahme, dass Schmerzen durch die gleichzeitige Stimulation von Nervenfasern, die nicht schmerzhafte Reize leiten, reduziert werden können. (5,6,72)

### **7.4 Needle-Free Injection Systeme**

Diese Systeme verwenden Hochgeschwindigkeitsstrahlen, um das Lokalanästhetikum über die Haut in den subkutanen oder intramuskulären Bereich zu verabreichen. Neben dem patientenfreundlichen, nadelfreien Ansatzpunkt haben Sie auch das Potenzial, Schmerzen während der Injektion zu reduzieren. Aufgrund ihrer Vorteile bei der Vermeidung von Problemen im Zusammenhang mit der Nadelanwendung haben diese in den letzten Jahren an Popularität gewonnen. Durch das Fehlen einer Punktion oder von Injektionsphasen, die als unangenehm empfunden werden, bieten diese Systeme insbesondere bei Kindern einen höheren Komfort.(73,74)

In der Literatur ist auch die Anwendung einer intranasalen Anästhesie als nadelfreie Methode der Analgesie beschrieben. Hierbei werden Tetracain und Oxymetazolin in Form eines Nasensprays oder Nasentropfen verabreicht. Diese Methode bietet Vorteile in ihrer schnellen Wirkung, der geringen Unannehmlichkeiten für die Patientin/den Patienten und der Vermeidung von Injektionen im Mundraum. Insbesondere für Patientinnen/Patienten mit Nadelphobie oder Furcht vor zahnärztlichen Injektionen kann die intranasale Anästhesie eine geeignete Alternative darstellen. (6,75)

## 8 Instrumentarien und Technik

### 8.1 Klassische Instrumentarien

#### 8.1.1 Periotome

Periotome bestehen aus einem füllfederähnlichen Haltegriff und einem schmalen Arbeitsteil, welches gerade oder gewinkelt in einer schneidenden Spitze endet. Mithilfe dieses grazil gestalteten Instruments können die Sharpey'schen Fasern zu Beginn der Zahnextraktion atraumatisch gelöst werden. Es wurde gezeigt, dass der Einsatz des Periotoms die Operationszeit, unabhängig vom Lockerungsgrad des Zahnes, verkürzt und Verletzungen der Gingiva sowie postoperative Schmerzen reduziert.(76)

Der Einsatz eines Periotoms bietet ideale Bedingungen für Sofortimplantationen, da sie die Unversehrtheit der Alveole und der Gingiva bei der Zahnextraktion gewährleisten.(77)



Abbildung 3: Gewinkeltes und gerades Periotom (78)

#### 8.1.2 Hebel

Hebel dienen der Zahnluxation und gibt es in drei Arten: gerade, abgewinkelt und krallenförmig. Diese weisen diverse Variationen auf, die sich durch unterschiedliche Längen, Breiten und Radien bis hin zu beinahe flachen Ausführungen auszeichnen. Gerade Hohlmeißel nach Bein besitzen dabei eher stumpfe Arbeitsteile und einen anatomisch geformten Handgriff. Sie sind universell einsetzbar, sowohl im Unter- als auch im Oberkiefer, und können bei jedem Zahn verwendet werden. Doppelt angulierte Hebel nach Flohr sind besonders für schwer zugängliche Bereiche und zur Entfernung von Wurzelresten

geeignet. Für tief gelegene Wurzelfragmente können Krallenhebel verwendet werden, wobei es je einen für die rechte Seite und einen für die linke Seite gibt.(29,78)



Abbildung 4: Schmäler und breiter Hohlmeißel-Hebel nach Bein (78)

### 8.1.3 Extraktionszangen

Ihr Aufbau besteht grundlegend aus den folgenden Hauptkomponenten:

- Dem Griff
- Dem Zangenmaul mit den Zangenbacken oder Zangenbranchen
- Dem Schloss, welches die beiden vorherigen Teile miteinander verbindet

Außerdem differenziert man zwischen *Vollzangen* und *Wurzelzangen* sowie *Zangen für Erwachsenen- und Milchzähne*.

Das Zangenmaul ist der Zahnanatomie angepasst gestaltet, sodass es dem Zahnhals möglichst kongruent anliegt. Vollzangen weisen keine direkte Berührung der Zangenmäuler bei maximalem Schluss auf und sind zahnindividuell geformt, unterschieden nach Frontzahn-, Prämolaren- und Molarenzangen. Im Oberkiefer sind Frontzahnzangen gerade, während jene für den Seitenzahnbereich S-förmig über die Fläche geschwungen sind. Molarenzangen haben bukkal eine interradikuläre Zacke für eine Rechts-Links-Unterscheidung. Die Unterkieferzangen hingegen sind im Schlossbereich rechtwinklig über Kante gebogen und besitzen sowohl bukkal als auch lingual einen Dorn für zweiwurzelige Unterkiefermolaren. (siehe Abb. 4) Schmale Wurzelzangen treffen bei Zangenschluss an der Spitze zusammen, was die Fixierung schlecht fassbarer Wurzelfragmente ermöglicht. Bei parodontalem Abbau wird die Kuhhornzange verwendet, die interradikulär im Oberkiefer bukkal und im Unterkiefer bukkal und lingual ein Horn aufweist. Milchzahnzangen sind

entsprechend den Milchzahngrößen konstruiert, mit Oberkiefer- und Unterkieferzangen sowie Front- und Molarenzangen.(22,29)

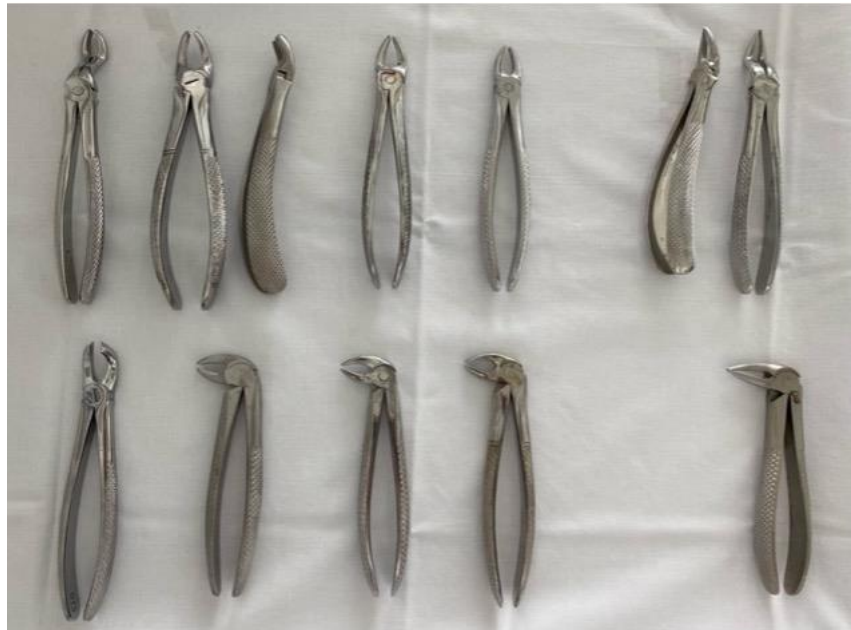

Abbildung 5: Extraktionszangen für Oberkiefer und Unterkiefer (selbst fotografiert)



Abbildung 6: Molarenzangen für den 1. und 2. Quadranten (selbst fotografiert)



Abbildung 7: Frontzahnzange (selbst fotografiert)



Abbildung 8: UK-Molarenzange (selbst fotografiert)



Abbildung 9: UK-Wurzelzange (selbst fotografiert)

## 8.2 Extraktionstechnik

Nach der Lokalanästhesie erfolgt die konventionelle Extraktion mithilfe der genannten Instrumente:

Bei der Extraktion im Oberkiefer findet die Behandlerin/der Behandler ihre/seine Position vor der Patientin/dem Patienten, auf ungefähr 9-Uhr. Die Positionierung zur Behandlung des Unterkiefers erfolgt im 4. Quadranten hinter (11 Uhr), sowie im 3. Quadranten vor der Patientin/dem Patienten (9 Uhr) unter gleichzeitiger Fixierung des Unterkiefers mit der anderen Hand.(29)

Zum Eröffnen des gingivalen Sulcus und Lösen der desmodontalen Fasern wird zuerst ein Periotom oder bereits ein Bein verwendet. Dies soll das Einreißen des Zahnfleischsaumes verhindern. Hierbei soll das ausgewählte Instrument mit der dominanten Hand entlang der Zahnachse bis auf Knochenkontakt zirkulär eingeführt werden. Zum Schutz der umliegenden Weichteile (Mundboden, Zunge, Wange und Gaumen) werden Zeigefinger und Daumen der zweiten Hand zur Abstützung eingesetzt. Anschließend wird der Parodontalspalt mittels Bein'schen Hebeln progressiv vergrößert. Der Zeigefinger der gegensätzlichen Hand wird zum Schutz der umgebenden Strukturen vor Verletzungen eingesetzt. Als Widerlager dient hierbei der Alveolarknochen. Aufgrund der Krafteinwirkung ist es zu vermeiden, den Nachbarzahn dafür zu verwenden. Unter Dreh- und Hebelbewegungen können stark gelockerte Zähne auch nur mithilfe des Beins aus ihrer Alveole luxiert werden.(78) Wenn der Zahn mit dem Hebel gelockert, aber nicht entfernt werden kann, ist der Einsatz von Extraktionszangen indiziert. Bei der Platzierung der Zange ist es unbedingt darauf zu achten, dass das Zangenmaul entlang der Zahnachse unter ständigem Kontakt zur Zahnoberfläche bis zur Schmelz-Zement-Grenze vorgeschoben wird. Mit der zweiten Hand werden das Unterkiefer beziehungsweise der Alveolarfortsatz fixiert. Mittels Luxationsbewegungen und unter kontrollierter Druckerhöhung erfolgt das Dehnen des Zahnfaches und die Trennung der Sharpey-Fasern. Um Komplikationen wie Wurzelfrakturen zu vermeiden, ist es wichtig, bei der Bewegung auf die Anatomie und die Anzahl der Zahnwurzeln zu achten. Die Mobilisierung mehrwurzeliger- und einwurzeliger Zähne mit *ovalem* Querschnitt (32-42) erfolgt in bucco-orale Richtung. Einwurzelige Zähne mit *runder* Querschnittsform werden unter rotierender Bewegung luxiert und aus ihrem Zahnfach gezogen. Das Einbluten in die Alveole trägt unterstützend bei, indem es den Zahn zusätzlich nach koronal drückt.(22,29,59)

Nach der Extraktion wird der Zahn taktil auf seine Integrität hin überprüft. Dabei sollte die Wurzelspitze keine scharfen Kanten aufweisen. Sollte dennoch ein Teil der Zahnwurzel in der Alveole verbleiben, muss dieser mittels geeigneter Instrumente (Krallenhebel) oder unter Umständen operativ entfernt werden. Granulationsgewebe wird mithilfe eines scharfen Löffels entfernt, um Residualzysten zu verhindern. Zur Überprüfung einer oroantralen Kommunikation wird nach der Extraktion von Oberkieferseitenzähnen eine feine Knopfsonde eingesetzt. Nachfolgend wird die Patientin/der Patient angewiesen, für etwa 30 Minuten auf einen angefeuchteten Aufbisstopfer zu beißen. Dies unterstützt die Blutstillung.(22,29,59)

### **8.3 Die operative Zahnentfernung**

Bei der Entfernung mehrwurzeliger Zähne kann es unter Umständen notwendig sein, diese entsprechend ihrer Wurzelanatomie mittels Handstück und einer Fräse zu segmentieren und die einzelnen Wurzeln separat zu extrahieren. (siehe Abbildung 1) (22,59)

Die Entscheidung für einen chirurgischen Eingriff zur Entfernung eines Zahnes erfolgt bei retinierten oder verlagerten Zähnen sowie in Fällen, in denen konventionelle Methoden wie Zangen oder Hebel nicht ausreichen.(59) Anstatt den Zahn mit übermäßiger Kraft zu entfernen, sollte frühzeitig die Entscheidung getroffen werden, die Wurzel und Krone oder nur die Wurzel operativ zu trennen und zu entfernen (siehe Abb. 10).(78) Typischerweise betrifft dies Zähne mit ankylosierten Wurzeln, die beim Extrahieren leicht eine Kronenfraktur erleiden können, oder allgemein verbleibende Wurzelreste. Darüber hinaus kann eine chirurgische Zahnentfernung erforderlich sein, um mehrwurzelige Zähne mit divergierenden Wurzeln besonders schonend zu extrahieren, insbesondere im Fall der oberen ersten Molaren.(59) In der Literatur wird die operative Zahnentfernung oft mit der Bildung eines vestibulären Mukoperiostlappens und einer Osteotomie im Bereich der bukkalen Alveolenwand beschrieben. Aufgrund der gesteigerten Resorptionsprozesse der bukkalen Lamelle werden diese Schritte heutzutage als überholt betrachtet und nur in seltenen Fällen, mit eingeschränkter Sicht und Zugang zum Operationsgebiet, eingesetzt. Die moderne intraalveoläre Osteotomie hat das Ziel, die Wurzel ohne Lappenbildung und unter Schonung vor allem des bukkalen Knochens zu entfernen. Hierbei wird durch präzises Trennen der Wurzel in Verbindung mit minimaler Osteotomie des Alveolarknochens Platz für den Hebel geschaffen, um die Wurzel zu mobilisieren.(59,79)

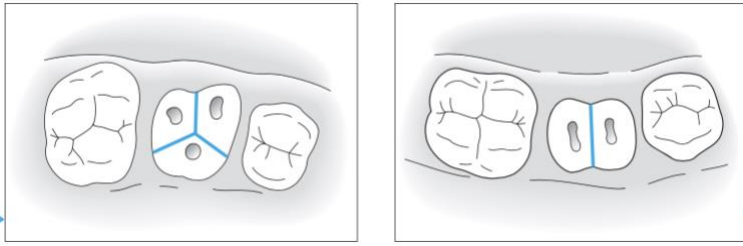


Abbildung 10: Darstellung der Zerteilung von Wurzelstöcken (22)

## 9 Innovative Extraktionsverfahren

In den letzten Jahrzehnten hat die Zahnmedizin bedeutende Fortschritte gemacht, insbesondere im Bereich der minimalinvasiven Zahnentfernungsmethoden. Diese Innovationen haben ein Ziel gemeinsam: die Effizienz, den Komfort und die Sicherheit zahnärztlicher Behandlungen zu verbessern. Die aktuellen Trends und zukünftigen Entwicklungen in diesem Bereich lassen vermuten, wie sich die Zahnmedizin weiterentwickeln könnte. Angesichts dieser Fortschritte und der ständig wachsenden Bedeutung minimalinvasiver Verfahren ist es wichtig, einen umfassenden Überblick über ihre Anwendungsbereiche zu erhalten.

### 9.1 Benex Extraktor

Das Benex-Extraktionssystem wurde bereits 2003 von Benno Syfrig entwickelt (ZEPF Medizintechnik, Seitingen-Oberflacht, Deutschland).(80) Diese vertikale Extraktionsmethode ermöglicht eine minimalinvasive, atraumatische Entfernung von stark zerstörten Zähnen oder Wurzelresten. Das System besteht aus dem Benex-Extraktor selbst mit einem Zugseil, Diamantbohrern, einer Eindrehhilfe, selbstschneidenden Schrauben und einer Quadrantenstütze. Das Prinzip dieses Systems beruht darin, den Zahn in axialer Richtung durch eine Zugkraft, ähnlich einem Flaschenzug, aus seiner Alveole zu ziehen. Dadurch wird eine Dehnung des Zahnfaches vermieden und der Alveolarknochen wird maximal geschont. Der Benex-Extraktor findet nicht nur bei einwurzeligen Zähnen Anwendung, sondern kann auch im Seitenzahnbereich durch vorheriges Trennen divergierender Wurzeln eingesetzt werden.(81)



Abbildung 11: Benex-Extraktionssystem (81)

**Vorgehensweise:** Um einen Kanal zum Eindrehen der Schraube zu schaffen, wird nach Exkavation der Karies mit dem Diamantbohrer entlang des Wurzelkanals gebohrt. Anschließend wird die selbstschneidende Schraube mit der Eindrehhilfe eingedreht und das Zugseil an der Schraube und am Extraktor befestigt. Optional kann eine Quadrantenstütze verwendet werden. Hierbei handelt es sich um einen speziellen Abformlöffel, der mit Knetsilikon gefüllt ist. Dieser dient der achsengerechten Zugführung und Abstützung an den Nachbarzähnen. Durch kontrollierten, zunehmenden Zug wird der Zahn sukzessive aus seiner Alveole entfernt.(81,82) Die dabei entstehenden Kräfte variieren stark und können weniger als 50 N oder mehr als 600 N betragen.(83)

In einer 2013 veröffentlichten Studie wurden erstmals die praktische Umsetzbarkeit sowie die Limitationen des Benex-Extraktionssystems untersucht. Im Rahmen dieser Studie wurden an der Klinik für Oralchirurgie an der Universität Birmingham Patientinnen/Patienten mit stark destruierten Zähnen oder Wurzelresten rekrutiert, bei denen eine konventionelle Extraktion mit Extraktionszangen nicht erfolgreich war.

Die Zähne wurden mit dem Benex-Extraktor entfernt und bei Bedarf luxiert. Von den insgesamt 111 extrahierten Zähnen handelte es sich überwiegend um einwurzelige (87%) und nicht wurzelkanalbehandelte (78%) Zähne im Oberkiefer (65%). Bei mehrwurzeligen Zähnen waren 71% zuvor separiert worden. Die Quadrantenstütze wurde bei 74% der Extraktionen verwendet, wobei trotz ihrer Anwendung nur einmal keine achsengerechte Ausrichtung des Seilzuges erreicht werden konnte.

Die Erfolgsrate der Extraktionen betrug insgesamt 83% und variierte je nach Anzahl der Wurzeln mit 89% Erfolgsrate bei einwurzeligen Zähnen und 43% Erfolgsrate bei mehrwurzeligen Zähnen. Mehrwurzelige Zähne wiesen ein höheres Misserfolgsrisiko auf.

Die Hauptursachen für Misserfolge waren unzureichender Halt der Zugschraube und Wurzelfrakturen. Diese traten hauptsächlich als Folge von Karies, einer Fehlplatzierung oder fehlerhaften Ausrichtung der Schraube oder einer Fraktur der Wurzel auf. Nicht zu vernachlässigen ist die Wurzelmorphologie, die ebenfalls ein Hindernis für die vertikale Extraktionstechnik darstellt. In derselben Studie wurde jedoch festgestellt, dass lediglich 8 Zähne (7 %) nach einer erfolglosen Benex-Extraktion operativ entfernt werden mussten. Dies deutet darauf hin, dass die Verwendung des Geräts die Notwendigkeit chirurgischer Extraktionen reduzieren kann.(7)

Die durchschnittliche Gesamtbehandlungszeit betrug 10,5 Minuten, einschließlich der Zeit für alternative Extraktionsmethoden bei Versagen des Extraktors. Außerdem konnte eine verkürzte Behandlungsdauer bei erfahreneren Behandlerinnen/Behandlern festgestellt werden.(7)

Positive Effekte auf die Wundheilung konnten in einer aktuellen Studie nachgewiesen werden. Die Evaluierung der postoperativen Heilungszeichen, Schmerzintensität und Komplikationen bei Verwendung des Benex-Extraktionssystems und der Vergleich mit konventioneller Extraktion bei Patientinnen/Patienten der Universität Umm Al-Qura ergab folgende Ergebnisse: Das Benex-Extraktionssystem beschleunigte die frühe Weichgewebsheilung und reduzierte signifikant postoperative Schmerzen und die Wundgröße im Vergleich zur Kontrollgruppe. Das Benex-System gilt als sicher und einfach anzuwenden, erfordert jedoch eine gewisse Schulung und Training. Die richtige Indikationsstellung, das Wissen über die Anwendung des Gerätes und die Umsetzung dieses Wissens in die Behandlungsplanung sind wichtige Faktoren für den Erfolg mit diesem System.(84)

## **9.2 Piezochirurgie**

Die Piezochirurgie ist eine moderne Methode in der oralen Chirurgie, die präzise und schonende Eingriffe am Knochen ermöglicht. Im Gegensatz zu herkömmlichen rotierenden Instrumenten verwendet sie Ultraschallschwingungen, um den Knochen exakt zu schneiden, ohne umliegende Strukturen wie Nerven, Blutgefäße oder Weichgewebe zu beschädigen.

Die Operationstechnik funktioniert auf Basis des piezoelektrischen Effekts. Dieser Mechanismus beruht auf der Verformung von Kristallen unter Einwirkung von elektrischer Spannung. Die daraus resultierenden Schwingungen im Frequenzbereich des Ultraschalls

(25 bis 35 kHz) sind genau auf Hartgewebe abgestimmt. Auf diese Weise ist es möglich, Knochen und Zahnhartsubstanz mit geringem Druck (150 g) zu schneiden, wobei das Weichgewebe geschont wird.(41) Die Ultraschallvibrationen der Piezospitze führen zur Bildung und Implosion von Gasbläschen in der Kühlflüssigkeit (physiologische Kochsalzlösung), wodurch Energie freigesetzt wird. Dies wird auch als Kavitationseffekt bezeichnet. Dadurch wird ein optimales, blutfreies Sichtfeld während der Operation gewährleistet.(85–87) Darüber hinaus ist die Geräusentwicklung im Vergleich zu einem konventionellen Motor geringer, was die Angst und den psychischen Stress der Patientinnen/Patienten reduziert.(86)

Es existieren verschiedene Edelstahl-Aufsätze, die je nach Anwendungsgebiet unterschiedliche Formen und Oberflächenbeschaffenheiten aufweisen.

Die Piezochirurgie findet insbesondere in der dentoalveolären Chirurgie ihre Anwendung: In der Implantologie im Sinne der Aufbereitung des Implantatbetts, der Knochenaugmentation oder der Explantation. Sie findet auch Anwendung in der resektiven und regenerativen Parodontalchirurgie, bei Osteoplastiken und chirurgischen Kronenverlängerungen sowie zur retrograden Wurzelkanalaufbereitung bei Wurzelspitzenresektionen. Hinsichtlich einer Osteotomie, wie sie im Zuge von Weisheitszahnentfernungen durchgeführt wird, kann die gewebeschonende Technik ebenfalls eingesetzt werden. Dies gilt insbesondere dann, wenn anatomische Strukturen wie Nerven in unmittelbarer Nähe liegen.(8,41) Der Kontakt des Instruments mit dem Nerv führt lediglich zu einer Kompression, nicht aber zu einer Durchtrennung, wie dies bei der Verwendung eines rotierenden Instruments der Fall wäre. (88) Darüber hinaus konnte gezeigt werden, dass piezoelektrische Instrumente den Knochenverlust begrenzen und die Integrität des Alveolarknochens durch präzises und selektives Schneiden des Knochens maximieren.(89,90)

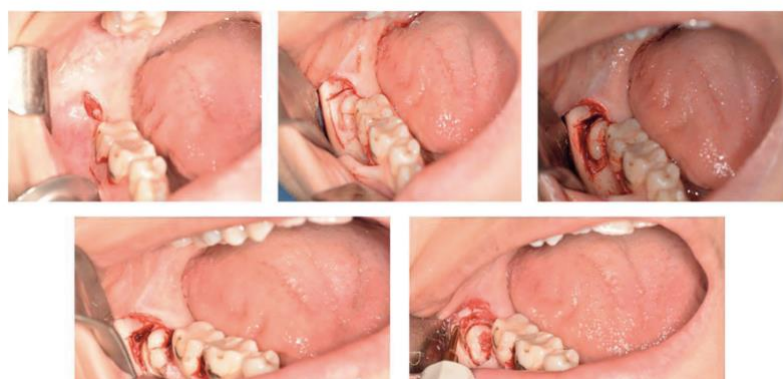

Abbildung 12: Osteotomie mittels Piezo-Chirurgie im Rahmen einer Weisheitszahnentfernung (91)

Insgesamt ist die Piezochirurgie eine vielversprechende Technik für minimalinvasive dentale Operationen, bei der Studien eine Verringerung von postoperativer Bildung von Ödemen, Hämatomen, Schmerzen und intraoperativen Schleimhautverletzungen im Vergleich zu konventionellen Osteotomien zeigen. Allerdings kann die Operationszeit durch die Verwendung des piezochirurgischen Instruments verlängert werden.(89,91–93) Gemäß den Angaben des Herstellers ist die Anwendung von Piezoinstrumenten bei Patientinnen/Patienten mit einem Herzschrittmacher kontraindiziert.(41)

### **9.3 Laser**

Die Verwendung von Lasern in der oralen Chirurgie gewinnt immer größerer Beliebtheit. Jedoch ist nicht jeder Laser für jedes Anwendungsgebiet geeignet. Je nach Art des Lasers und den Einstellungsparametern zeigen sich unterschiedliche Effekte an den jeweiligen Gewebetypen. Es gibt Laser für Hartgewebe und Laser für Weichgewebe, die in Gas-Laser und Festkörper-Laser unterteilt werden.(41) Allerdings relevant für diese Arbeit ist der Er:YAG-Laser (erbium-yttrium-aluminium-garnet).

Durch die Verwendung von diesem Festkörperlaser mit einer Wellenlänge von 2940 nm, der eine optimale Absorption durch Wasser aufweist, können Gewebestrukturen wie Knochen effektiv abgetragen werden, ohne bedeutsame thermische Nebenwirkungen zu verursachen. Dies wird durch die gepulste Arbeitsweise dieses Lasersystems ermöglicht.(94–96)

In einigen Studien wird die Anwendung des Er:YAG-Lasers als Alternative zu rotierenden Instrumenten zur Osteotomie im Zuge der Weisheitszahnentfernung diskutiert.(97) Die Vorteile liegen in der Sterilisation des Operationsfeldes während der Gewebedurchtrennung, der gleichzeitigen Blutstillung kleiner Gefäße, dadurch weniger Blutung und trockenes Operationsfeld, berührungslose Technik, reduzierten postoperativen Schmerzen, weniger postoperativen Ödemen und begrenzter Narbenbildung. Da berührungslos gearbeitet wird und der Laser frei positioniert werden kann, sind beliebige Schnittführungen möglich. Nachteile der Laserchirurgie sind längere Operationszeiten, mangelnde taktile Sensibilität, länger andauernder postoperativer Trismus, schwierige Sicherheitsvorkehrungen und der Kostenfaktor des Gerätes.

Aus den Studien geht hervor, dass der Einsatz von Er:YAG-Lasern in der Oralchirurgie zur Osteotomie als minimalinvasive Methode genutzt werden kann, dieser Ansatz jedoch weiterverfolgt werden muss. (9,97,98)

## **9.4 Kieferorthopädische Extraktion retinierter dritter Molaren**

Die Entfernung von retinierten Weisheitszähnen im Unterkiefer ist ein wesentlicher Bestandteil der oralchirurgischen Eingriffe.(99) Jedoch birgt dieses Verfahren einige potenzielle Risiken und Komplikationen, darunter Nervenschäden und Parästhesien, die vorübergehend oder von Dauer sein können. Je nach Lagebeziehung des retinierten Zahnes zum Nervus alveolaris inferior erhöht sich dieses Risiko.(100,101)

Die kieferorthopädische Extrusion, im Englischen „orthodontic extrusion“ (OE), ist eine Technik, die zur Behandlung retinierter dritter Molaren, insbesondere solcher, die sich in unmittelbarer Nähe zum Unterkiefernerve befinden, angewandt werden kann. Das Ziel der OE, bekannt als kieferorthopädische Extraktion, ist es, vor der eigentlichen Extraktion den Zahn aufzurichten und langsam mit forcierter Kraft nach koronal zu bewegen. Sie umfasst folgende sechs Phasen:(102)

Phase 0: Evaluation der chirurgischen Risiken

Phase 1: Schaffung der kieferorthopädischen Verankerung

Phase 2: Chirurgische Freilegung der Zahnkrone

Phase 3: Kieferorthopädische Extrusion

Phase 4: Klinische und radiologische Bewertung des Extrusionsniveaus

Phase 5: Extraktion des dritten Molars

Nach der klinischen und röntgenologischen Diagnostik erfolgt die kieferorthopädische Vorbereitung der Patientin/des Patienten für die weitere Verankerung der eigentlichen Apparatur. Das Verfahren beinhaltet die präzise Abtragung von alveolärem Knochen um die umgebende Zahnkrone des retinierten Zahnes, um die koronale Bewegung zu ermöglichen. Anschließend wird je nach Verlagerung des retinierten Zahnes (vertikal oder distal, horizontal oder mesial) ein kieferorthopädisches Bracket auf dem Weisheitszahn platziert. Nach Abschluss der initialen Weichgewebsheilung (nach circa einer Woche) wird ein Vierkant-Stahldraht als aktives Element am dritten Molaren und am Zahnbogen befestigt. Dieser wird alle vier bis sechs Wochen reaktiviert. Der optimale Extraktionszeitpunkt wird

radiologisch anhand der geschaffenen Distanz zwischen der Wurzelspitze des Weisheitszahnes und dem Mandibularkanal bestimmt. Diese sollte sich schneller und komplikationsloser, vor allem hinsichtlich neurologischer Komplikationen, gestalten.(102)

Die hier beschriebene spezielle kieferorthopädische Extraktionstechnik ermöglicht eine einfachere und sicherere Entfernung von Weisheitszähnen im Unterkiefer, die nahe am Mandibularkanal liegen.(103–105) Im Vergleich zu herkömmlichen Methoden wird das Risiko von Nervenschäden reduziert, da der Abstand zwischen Wurzeln und Kanal größer ist und weniger Instrumente benötigt werden.(105) Der Zahn wird in eine bessere Position gebracht und bereits gelockert, was die Extraktion erleichtert. Aufgrund der geringeren Anzahl an chirurgischen Eingriffen am Knochen sind die postoperativen Schmerzen und die Erholungszeit tendenziell geringer, was die geringe Invasivität dieser Technik unterstreicht.(102)

Die kieferorthopädische Extraktion kann im Fall von ankylosierten dritten Molaren nicht angewandt werden, da diese nicht bewegt werden können. Sie erfordert eine sorgfältige Auswahl der Patientinnen/der Patienten. Die Bewertung der Zahnstellung, der Integrität des Zahnbogens, der parodontalen Situation, des Antagonisten und des psychologischen Profils der Patientin/des Patienten ist von entscheidender Bedeutung, da diese Faktoren das Endergebnis maßgeblich beeinflussen können. Zudem ist die Anwendung dieser Methode sehr zeit- und damit auch kostenintensiv.(106)

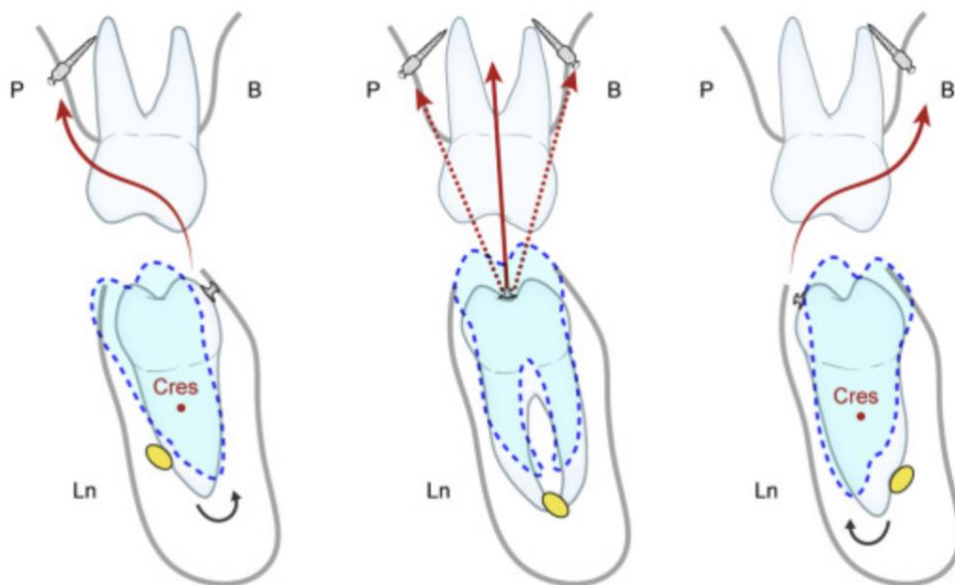


Abbildung 13: Strategien der orthopädischen Extrusion dritter Molaren unter Berücksichtigung der Lage des N. alveolaris inferior (105)

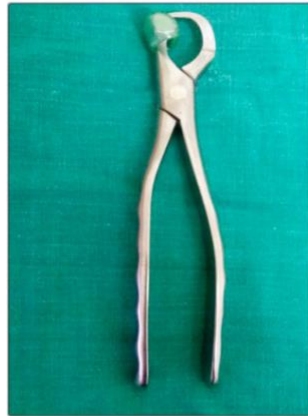## 9.5 Physics Forceps

Die von Dr. Richard Golden im Jahr 2004 entwickelte Physics® Forceps stellt eine besonders schonende, minimalinvasive Extraktionstechnik dar, die sich durch eine hohe Effektivität auszeichnet.

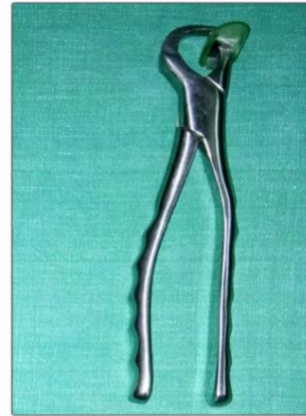Dieses Extraktionsinstrument besitzt zwei „Schnabel“, die mit einem Scharnier verbunden sind, von denen einer oral an der Zahnwurzel in den gingivalen Sulkus positioniert wird. An dem anderen Zangenschnabel befindet sich ein „Bumper“, ein Einweg-Silikon-Stoßdämpfer, welcher tief im Vestibulum auf Höhe des mukogingivalen Übergangs platziert wird und als Drehpunkt dient. Ist das Instrument in seiner Position, wird es um einige Grad in Richtung des Stoßdämpfers gedreht, wobei nur eine langsame, gleichmäßige und kontrollierte Bewegung des Handgelenks erforderlich ist. Sie wirkt mehr wie ein Hebel als eine Zange. Die auf den Zahn, das Parodont und den Knochen erzeugte Drehmomentkraft ist abhängig von der Länge des Griffs bis zum Anschlag (8 cm) dividiert durch den Abstand vom Anschlag bis zum Zangenschnabel (1 cm). Folglich führt die Kraft, die auf den mit dem Bumper verbundenen Griff einwirkt, zu einer achtfachen Erhöhung der Kraft auf die genannten Gewebe. Auf den Schnabel muss keine Kraft ausgeübt werden, da dieser lediglich auf der oralen Seite der Zahnwurzel positioniert ist. Somit kann es zu keiner Spaltung, Quetschung der Gingiva oder gar einer Fraktur des Zahnes kommen.(107,108)

In ihrer Studie verglichen El-Kenawy und Ahmed das physikalische Instrument mit konventionellen Zangen hinsichtlich der Häufigkeit von Wurzel-, Kronen- und Knochenfrakturen der bukkalen Lamelle der Maxilla. Die Autoren stellten eine signifikante Verringerung der Inzidenz von Kronen- und Wurzelfrakturen mit der physikalischen Zange fest.(109) Ein wesentlicher Vorteil hinsichtlich atraumatischer Extraktionen, der sich aus der Anwendung von Physics Forceps gemäß Dym und Weiss (110) ergibt, ist die Vermeidung des Einsatzes von Elevatoren sowie der Präparation eines Mukoperiostlappens. Die Extraktion benötigt aufgrund der konstanten Kraft und Bewegung nur in einer Richtung weniger Zeit als mit konventionellen Extraktionsinstrumenten (10,111,112) und erweist sich für die Patientin/den Patienten sowohl in physischer als auch in psychischer Hinsicht als weniger traumatisch. Durch die Anwendung des physikalischen Extraktionssystems wird das parodontale Ligament zur Freisetzung von Hyaluronidase angeregt, was wiederum die parodontale Befestigung an der Alveole löst und so die Entfernung des Zahnes erleichtert. Dies erklärt eine weniger traumatische Extraktion.(108)

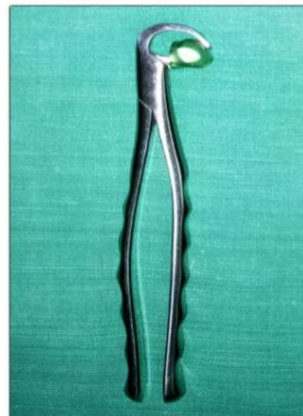**PHYSICS FORCEPS**



**UPPER RIGHT**



**UPPER LEFT**



**LOWER UNIVERSAL**

*Abbildung 14: Physics Forceps (113)*

Die Ergebnisse einer wissenschaftlichen Untersuchung belegen, dass es postoperativ zu einem geringeren Verlust des Gingivaniveaus und des Alveolarknochens kommt.(111,114)  
In Bezug auf Frakturen des bukkalen Alveolarknochens konnten keine signifikanten Unterschiede zwischen konventionellen und physikalischen Zangen festgestellt werden.(10,109,111)

## 10 Volumserhalt und Nachsorge

### 10.1 Alveolar Ridge Preservation (ARP)

Eine häufige physiologische Folge nach Zahnextraktionen ist die Knochenresorption aufgrund des Verlustes physiologischer Reize am Alveolarknochen. Diese morphologische Veränderung kann nicht nur die Integrität des Alveolarkamms beeinträchtigen, sondern stellt auch potenzielle Herausforderungen für zukünftige prothetische Versorgungsstrategien dar. Im Rahmen oralchirurgischer Eingriffe werden diverse Verfahren zur Volumenerhaltung eingesetzt, welche darauf abzielen, den Knochenverlust nach der Extraktion zu minimieren, um somit sowohl Hart- als auch Weichgewebe an der Extraktionsstelle zu erhalten. Der Erhalt dieser Strukturen stellt nicht nur einen entscheidenden Aspekt für die zukünftige Ästhetik dar, sondern auch für die Vermeidung späterer komplexer und kostspieliger rekonstruktiver Eingriffe.(1,115) Die Vielzahl an Techniken, welche allesamt das Ziel der Volumenbewahrung verfolgen, wird auch unter dem Begriff „Alveolar Ridge Preservation“ (ARP) zusammengefasst. Die Anwendung der ARP ist insbesondere dann indiziert, wenn eine verzögerte Implantation aufgrund von Faktoren wie unzureichend gesicherter Primärstabilität oder ökonomischen Erwägungen erforderlich ist, da ein zu geringes Knochenangebot ein potenzielles Risiko für das Implantat darstellen kann.(16)

Zu den Methoden der ARP gehören Teil-Extraktionen (Socket-Shield-Technik), Knochentransplantate, in Kombination mit oder ohne Weichgewebstransplantaten oder Membranen, Membranen allein und Wachstumsfaktoren.(12)

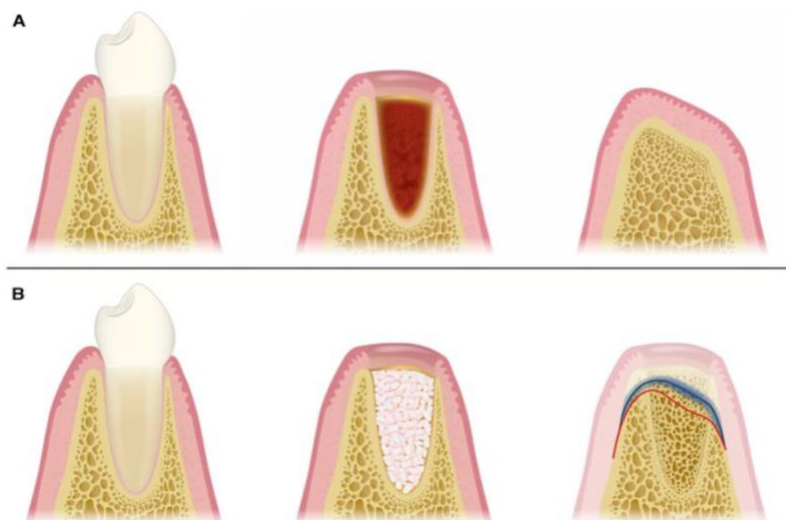


Abbildung 15: Darstellung der Dimensionsänderung nach einer Zahnextraktion. A: bei unversorgter Alveole B: bei Anwendung von ARP (185)

Behandlungsmöglichkeit	Ziel	Indikationen	Grenzen
<b>Weichgewebserhalt</b>	Verbesserung der Quantität und Qualität des Weichgewebes zum Zeitpunkt der Extraktion	Ankylosierte Zähne mit vertikalen Weichteildefiziten. Zähne mit Rezessionen. Zähne ohne keratinisiertes Gewebe	Zähne mit akuten Infektionen. Große Knochendefekte. Techniksensitiv hinsichtlich Weichgewebsmanagement an Stellen mit ausgedehnten Weichgewebedefekten
<b>Erhalt von Hart- und Weichgewebe</b>	Regenerieren und erhalten von Hart- und Weichgewebe zum Zeitpunkt der Zahnextraktion ohne Lappenbildung	Kleine bukkale Knochendefekte (weniger als 50 % der bukkalen Knochenwand fehlen), mit oder ohne Weichteildefekte. Als Methode zur Implantation 4–6 Monate danach Pontics der konventionellen Rekonstruktion	Die Socket-Seal-Technik ermöglicht keinen 100 %-igen Erhalt der Kieferkammkontur und erfordert daher in ästhetisch anspruchsvollen Bereichen eine weitere kleine Augmentation
<b>Hartgewebeerhalt (GBR)</b>	Regenerieren und augmentieren des Alveolarknochens zum Zeitpunkt der Zahnextraktion	Große bukkale Knochendefekte (>50 % der bukkalen Knochenwand fehlen), geplant für eine späte Implantation (>6 Monate).	Invasiver Eingriff zum Zeitpunkt der Zahnextraktion ohne Implantation. Lange Heilungszeit

Tabelle 5 Indikationen und Grenzen der Behandlungsmodalitäten bei ARP (116)

### 10.1.1 Weichgewebserhalt

Nach dem Auffüllen der Extraktionsalveole mit Knochenersatzmaterial ist eine Versiegelung des Defekts zu empfehlen, um die Weichgewebsheilung für optimale ästhetische Ergebnisse zu erhalten. Zu den sogenannten „Socket-Seal-Techniken“ gehören autogene Gewebetransplantate vom Gaumen, freie Gingivatransplantate, Gelatine-Schwämme, nicht resorbierbare oder resorbierbare Membranen, die den Wundverschluss unterstützen.(117) Resorbierbare Membranen bieten den Vorteil einer geringeren Morbidität und einer kürzeren Operationszeit. Autogene Weichgewebstransplantate scheinen jedoch die vorhersagbarste Möglichkeit zu sein, keratinisiertes Gewebe zu erhalten oder zu gewinnen. Zur Unterstützung des Weichteiltransplantates kann ein Gelatineschwamm eingesetzt werden. Die Einheilzeit beträgt in der Regel 6-8 Wochen, in denen ein minimaler Knochenumbau in der Extraktionsalveole, aber ein vollständiger Verschluss des Weichgewebes erwartet wird.(16)

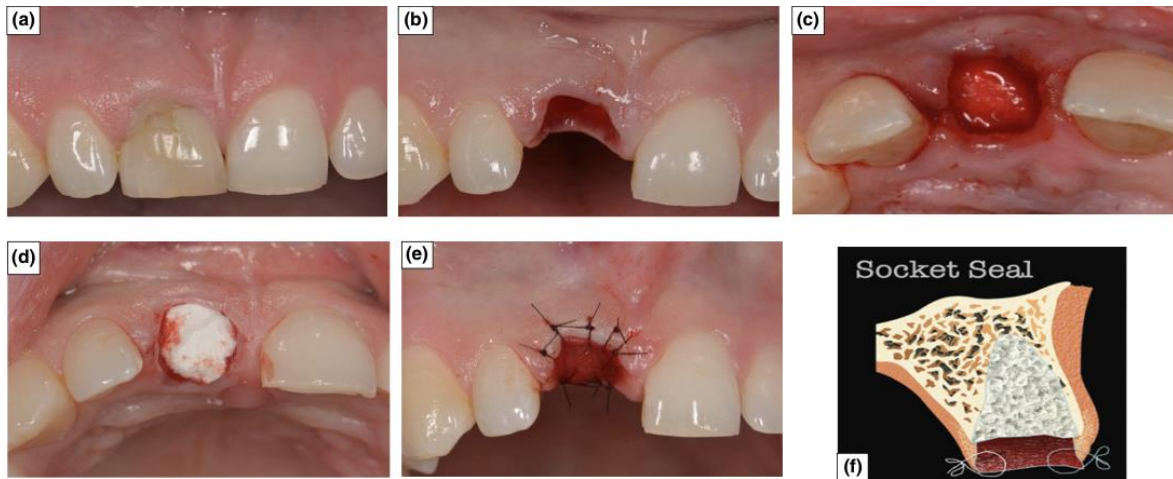


Abbildung 16: Schritte der Socket-Seal-Technik (118)

### 10.1.2 Gelatine-Schwamm

Eine kostengünstige, gängige Möglichkeit, die Extraktionsalveole postoperativ zu versorgen, ist der Einsatz von Gelatine-Schwämmen (Beispiel: Spongostan Dental® 1 × 1 × 1 cm, Ethicon, Johnson & Johnson, New Brunswick, NJ, USA). Das würfelförmige Biomaterial wird aus Schweinegewebe (porcin) gewonnen und weist Eigenschaften auf, die die Aggregation von Blutplättchen stimulieren und die Fibrinverknüpfung verbessern. In der Regel handelt es sich um nicht denaturiertes, gefriergetrocknetes Kollagen vom Typ 1. Dadurch bieten sie Wundschutz und fördern die Bildung, Stabilisierung und Reifung des anfänglichen Blutgerinnsels.(119) Die Resorption im Körper erfolgt innerhalb eines Zeitraums von zwei Wochen bis drei Monaten. Die Anwendung ist unkompliziert und zudem kostengünstiger als die Verwendung von Knochenersatzmaterialien.(16) Bereits im Jahr 1948 wurde von Walter C. et al. (120) darauf hingewiesen, dass resorbierbare Schwämme aufgrund ihrer blutstillenden Wirkung und ihrer Fähigkeit zur Defektfüllung in der oralen Chirurgie eine wichtige Rolle spielen. Die Gelatine-Schwämme wurden seither modifiziert, verbessert (121) und in Kombination mit Knochenersatzmaterialien angewandt.(119,122) Obgleich Kollagenschwämme eine bessere Blutungskontrolle bieten, scheint die Verwendung von Schwämmen allein im Vergleich zu natürlich verheilten Alveolen nur begrenzte Vorteile aufzuweisen.(16,123)

Debel M. et al. (122) verglichen in ihrer Studie die klinischen Ergebnisse bei zwei Gruppen von Patientinnen/Patienten, die entweder mit Knochenersatzmaterial und einem Schleimhauttransplantat oder mit Knochenersatzmaterial und dem Gelatine-Schwamm behandelt wurden. Die ersten Ergebnisse zeigten, dass beide Techniken dem postextraktiven Dimensionsschwund nicht vollständig entgegenwirken konnten. Die Ergebnisse der beiden

Gruppen wiesen jedoch signifikante Unterschiede zugunsten des hämostatischen Gelatine-Schwamms hinsichtlich der postoperativen Schmerzen und der horizontalen Dimensionsänderungen auf. Die Technik der Alveolenversiegelung mit einem hämostatischen Schwamm bietet eine gebrauchsfertige, kostengünstige Option mit weniger postoperativen Schmerzen und vermeidet darüber hinaus die Nachteile einer palatinalen Entnahmestelle. Im Rahmen einer aktuellen Untersuchung konnten keine Unterschiede im Vergleich mit einer Kollagenmatrix bezüglich des Knochenerhalts festgestellt werden. Die Anwendung der Kollagenmatrix zur Deckung einer Extraktionsalveole führte jedoch zu signifikant besseren Ergebnissen hinsichtlich der Weichgewebmessungen im Vergleich zu Gelatine-Schwämmen.(119)

### **10.1.3 Socket Preservation**

Die Socket-Preservation-Technik basiert im Wesentlichen auf der Füllung der Alveole unmittelbar nach der Extraktion mit Knochenersatzmaterial und der Anwendung einer Membran zur Abdichtung des koronalen Teils. Unterschiedliche Ergebnisse können je nach Art des Transplantats und der Barrieremembran, die bei der Behandlung verwendet werden, erzielt werden, wie aus früheren systematischen Übersichten hervorgeht.(124,125) Die Transplantation kann mit eigenem Knochen der Patientin/des Patienten (Autografts), Knochen aus einer humanen Spenderquelle (Allografts), natürlichen (Xenografts) oder synthetischen (Alloplasts) Knochentransplantatmaterialien erfolgen. Zur Abdeckung des Transplantats können resorbierbare oder nicht resorbierbare Barrieremembranen verwendet werden.(22)

Die Funktion der Membran manifestiert sich in einer ungestörten Knochenheilung, da sie das Einwachsen von Weichgewebe verhindert und das Knochenersatzmaterial am Ort hält. In einigen Studien konnte eine Reduktion der Atrophie von Weich- und Hartgewebe durch die Anwendung von Socket Preservation verglichen mit unversorgten Alveolen festgestellt werden. Die Ergebnisse jüngster Publikationen legen nahe, dass die Knochenresorption um etwa 50 % reduziert werden kann. Allerdings lässt sich das Knochen-Remodelling nach einer Extraktion nicht vollständig verhindern.(126,127) Cha et al. (128) stellten fest, dass die Anwendung des Verfahrens im distalen Oberkieferbereich die Notwendigkeit von späteren Sinus-Augmentationen signifikant reduziert. Dies konnte in den von Stumbras et al. und Del Fabbro et al. (129,130) durchgeführten systematischen Übersichtsarbeiten bestätigt werden.

Obwohl autologe Knochentransplantate allgemein als Goldstandard gelten, weisen sie mehrere Nachteile auf, darunter die Notwendigkeit einer Entnahmestelle, eine längere Operationszeit und eine erhöhte Morbidität. Aus diesen Gründen könnten alternative Materialien wie Allotransplantate oder Xenotransplantate eine sinnvolle Alternative darstellen.(131) Derzeit gelten Xenotransplantatmaterialien als eine der besten Optionen für den Alveolärerhalt nach einer Zahnextraktion. Ihre exzellenten klinischen Resultate sowie ihre unkomplizierte Handhabung machen sie bei Ärztinnen und Ärzten äußerst beliebt.(132,133)

### 10.1.4 Guided Bone Regeneration (GBR)

Die gesteuerte Knochenregeneration zielt auf die Regeneration von Knochendefekten durch die Schaffung einer Weichgewebebarriere ab. Sie beinhaltet die Verwendung von Membranen und Knochentransplantaten, um die ungestörte Regeneration von neuem Knochen zu fördern. Die zu verwendenden Knochenersatzmaterialien können, wie bereits erwähnt, unterschiedlicher Herkunft sein, sowie resorbierbare und nicht resorbierbare Membranen. Resorbierbare Membranen haben den Vorteil, dass sie nicht in einer zweiten Operation entfernt werden müssen.(134) Der Unterschied zwischen Socket Preservation und GBR liegt im Zeitpunkt ihrer Anwendung. Erstere wird direkt nach einer Zahnextraktion eingesetzt, während die GBR-Technik zur Regeneration bestehender Defekte vor oder gleichzeitig mit einer Implantation verwendet wird. Es wurde beschrieben, dass sowohl die Socket Preservation mit verzögerter Implantation als auch die GBR mit sofortiger Implantation zu ähnlichen Behandlungsergebnissen führen. Es fehlt jedoch an Literatur zum Vergleich der beiden Verfahren.(135)

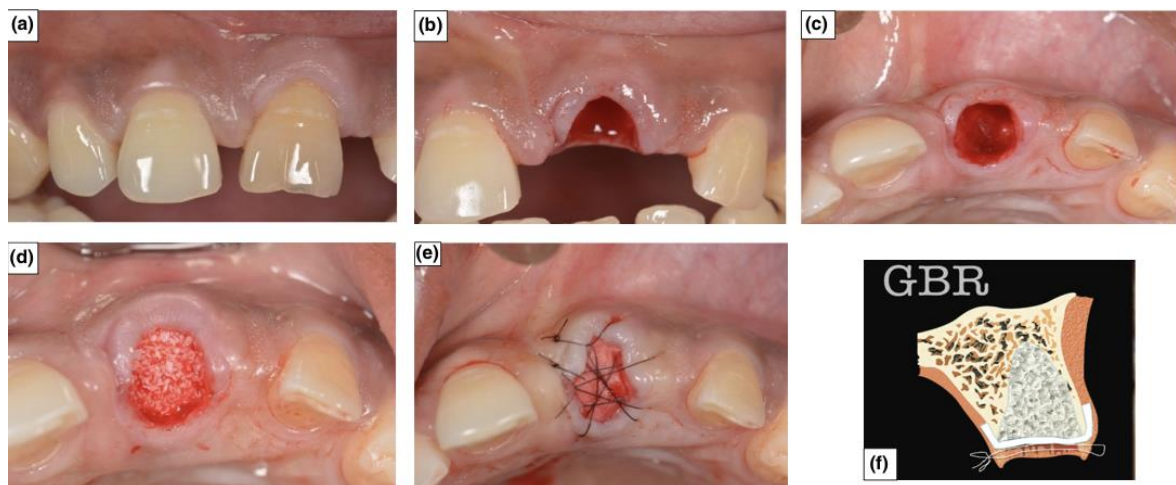


Abbildung 17: Schritte der GBR-Technik (118)

### **10.1.5 Socket Shield Technik (SST)**

Die Socket-Shield-Technik (SST) ist eine fortschrittliche Methode in der Oralchirurgie und Implantologie. Sie wurde 2010 erstmals von Hürzeler et al als chirurgisches Verfahren beschrieben.(136) Ihr Ziel ist es, den Alveolarknochen und das Weichgewebe des zu extrahierenden Zahns zu erhalten und Resorptionen zu verhindern. Aufgrund der ästhetischen Relevanz wird diese Technik hauptsächlich im Bereich der Oberkieferfront angewandt.(137)

Da bei der Extraktion das Desmodont verloren geht, welches den Bündelknochen ernährt, kommt es zu einer Resorption der bukkalen Knochenlamelle und infolgedessen zu Weichgewebsveränderungen.(21) Um dies zu verhindern, soll bei der SST der bukkale Wurzelanteil belassen und in Kombination mit einer Implantation verwendet werden. Diese Kombination hat das Potenzial, das natürliche Erscheinungsbild zu erhalten, und gilt als minimalinvasiv, da sie keine Lappenbildung, Zweitoperation oder zusätzliche Verwendung von Knochenersatzmaterial erfordert.(138)

Mehrere Studien haben gezeigt, dass die Socket-Shield-Technik bei der Sofortimplantation zu guten ästhetischen Ergebnissen, hoher Zufriedenheit der Patientinnen/der Patienten und erfolgreichen Implantat-Ergebnissen bei minimalem Knochenverlust und guter Weichteilstabilität führen kann.(139–141)

In einer systematischen Übersicht von T. Ogawa (137) wurden 20 Studien analysiert. Lediglich eine Studie konnte über postoperative Komplikationen bei Anwendung der SST berichten. Es kam zu einer Infektion um das Implantat aufgrund ungewollt verbliebener Wurzelrest-Anteile in der Alveole, was jedoch vermeidbar gewesen wäre. Die meisten Studien berichteten über gute ästhetische Ergebnisse mit dieser Technik. Aufgrund der kurzen Nachbeobachtungszeit der inkludierten Studien bedarf es jedoch weiterer Evidenz für die Verwendung der SST, um den langfristigen Erfolg vorhersagen zu können.(137)

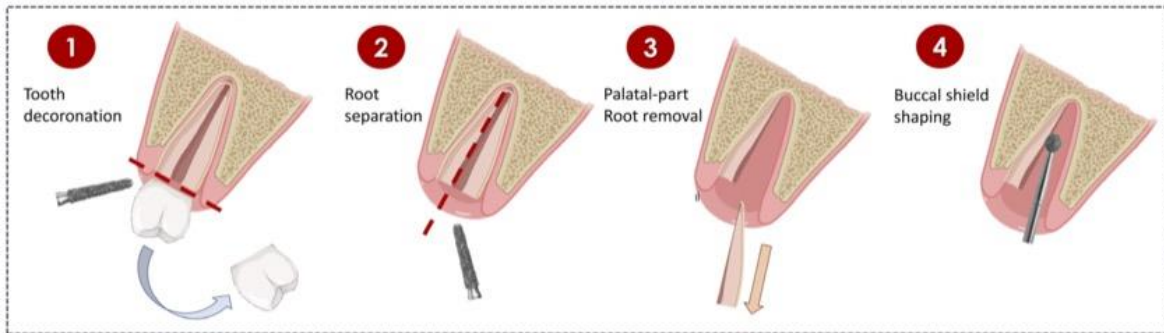


Abbildung 18: Chirurgische Schritte bei der Socket-Shield-Technik (140)

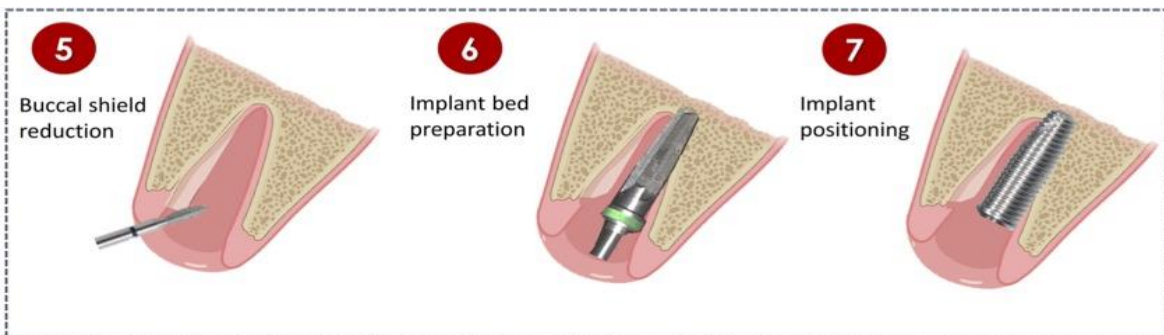


Abbildung 19: Chirurgische Schritte bei der Socket-Shield-Technik (140)

### 10.1.6 Platelet-Rich Plasma (PRP) und Platelet Rich Fibrin (PRF)

Die Eigenbluttherapie mit heilungsfördernden Wachstumsfaktoren wie plättchenreichem Plasma (PRP) und plättchenreichem Fibrin (PRF) zeigt vielversprechende Ergebnisse beim Volumenerhalt nach Zahnextraktionen. Es handelt sich um Thrombozytenkonzentrate der ersten (PRP) und zweiten Generation (PRF), die durch Zentrifugation von autologem Blut gewonnen werden.(142)

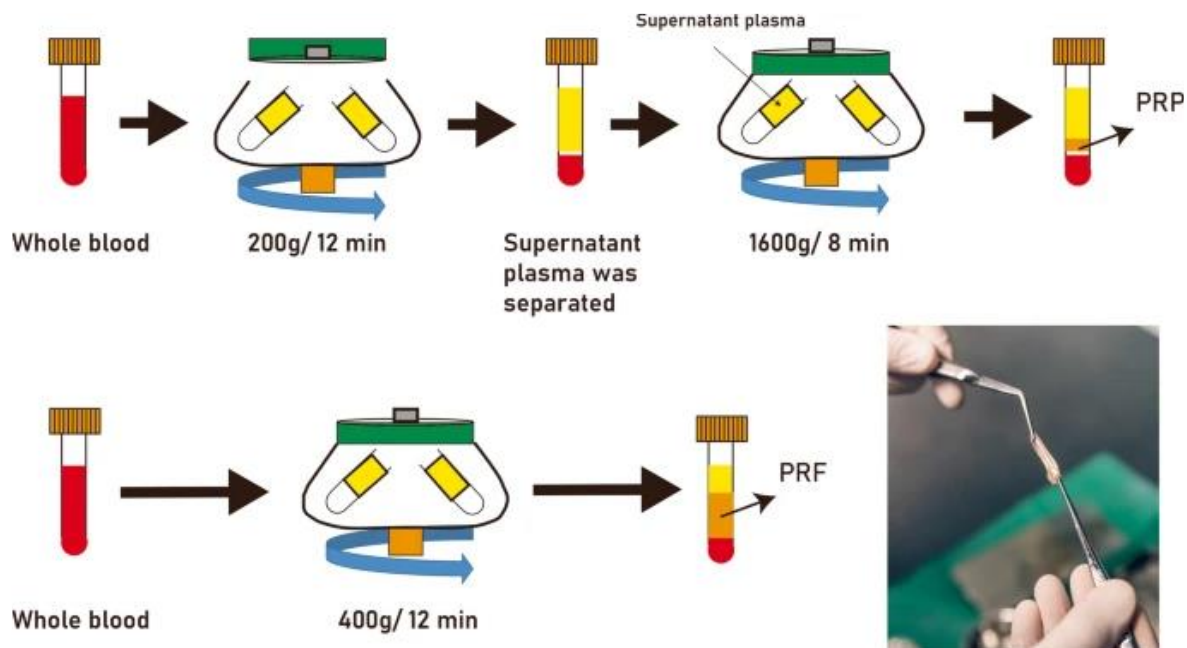


Abbildung 20: Darstellung der Herstellung von PRP und PRF (186)

Sie sind molekulare Mediatoren, welche die Wundheilung erleichtern und die Geweberegeneration verbessern.

(142,143) Es fördert aufgrund ihres angereicherten Gehalts an Wachstumsfaktoren und bioaktiven Komponenten die alveoläre Heilung und Regeneration von Weichgewebe durch eine bessere Epithelisierung, verringern postoperative Schmerzen, Ödeme und Trismus.(142,143) Die Verwendung von PRF zum Auffüllen der Extraktionsalveole kann mit oder ohne Knochenersatzmaterial oder Membranen erfolgen.(144)

Die Hauptunterschiede zwischen PRF und PRP liegen in der Herstellung und Zusammensetzung (siehe Abbildung 6). PRP hat eine geringere Konzentration heilungsfördernder Mediatoren als PRF, da es mit einer höheren Geschwindigkeit zentrifugiert wird. Zentrifugiert man die Blutprobe dagegen bei niedriger Geschwindigkeit und ohne Zugabe von Antikoagulantien, kommt es zu weniger Zellverlust und man erhält ein Fibringel mit einer höheren Konzentration an Thrombozyten, Leukozyten, Lymphozyten

und Wachstumsfaktoren. Ein wichtiger Unterschied besteht darin, dass PRP die Wachstumsfaktoren sofort freisetzt, während PRF sie langsamer über einen längeren Zeitraum freisetzt, was zu zuverlässigeren Ergebnissen führen kann.(145,146)

In ihrer Studie zeigten Lahham et al. eine signifikante Reduktion des Hartgewebsverlustes nach Zahnextraktionen durch die Anwendung von konzentriertem PRF und beschrieben deren Potential, postoperative Kieferkammveränderungen zu reduzieren.(147)

Gemäß der aktuellen S3-Leitlinie „Einsatz von Platelet Rich Fibrin (PRF) in der dentalen Implantologie“ fördert die Auffüllung einer Extraktionsalveole mit einer PRF-Matrix den Volumenerhalt des Kieferkammes und verbessert die Heilung, insbesondere bei offen heilenden Alveolen, und kann als Alternative zur Socket/Ridge-Preservation empfohlen werden.(148) Zusammenfassend scheint PRF eine akzeptierte minimalinvasive Technik zu sein, die sich durch einfache Vorbereitung, Kosteneffizienz, geringe Risiken und zufriedenstellende klinische Ergebnisse auszeichnet.(13)

### **10.1.7 Sofortimplantation**

Die Platzierung von Implantaten innerhalb von frischen Extraktionsalveolen zum Erhalt von Weich- und Hartgewebe wird in der Literatur häufig diskutiert. Die Sofortimplantation kann in verschiedenen Vorgehensweisen durchgeführt werden, wobei zwischen einer Implantation mit oder ohne Lappenbildung sowie mit oder ohne Einsatz einer GBR-Technik unterschieden wird.(116) Die Ergebnisse wissenschaftlicher Studien belegen, dass Sofortimplantationen die Umbauprozesse des Alveolarknochens nach einer Zahnextraktion nicht verhindern können.(149–151) In ihrer Studie konnten Benic et al.(152) nachweisen, dass sieben Jahre nach einer Sofortimplantation bei fünf von zwölf Patientinnen/Patienten kaum noch bukkaler Knochen vorhanden war. Im Gegensatz dazu weisen Sofortimplantationen mit GBR einen geringeren horizontalen Knochenverlust auf als ohne GBR (153) und bieten eine Möglichkeit zum Volumenerhalt nach Zahnextraktion.(116)

## **10.2 Nachsorge**

Die postoperative Phase ist entscheidend zur Verhinderung postoperativer Komplikationen und den Beginn der Heilung. Nach der vollständigen Entfernung des Zahnes wird die Patientin/der Patient abschließend über das postoperative Verhalten aufgeklärt (22,29):

- Entfernen des Aufbisstumpfers nach circa 30 Minuten. Bei wiederkehrender Blutung sollte erneut auf ein sauberes Tuch gebissen werden.
- Kühlende Maßnahmen zur Vasokonstriktion (154)
- Bis zum Nachlassen der Wirkung des Anästhetikums sollte kein Fahrzeug gelenkt werden und auf Essen verzichtet werden (Gefahr von Bissverletzungen und Verschlucken)
- Kein Spülen des Mundes, zum Erhalt des postoperativen Koagulums
- Alkohol- und Nikotinkarenz
- Um die Wundheilung zu unterstützen, sollte auf den Konsum von koffeinhaltigen Getränken verzichtet werden
- Der Verzicht von Milchprodukten ist umstritten (155)
- Normale Essgewohnheiten (keine breiige Nahrung) und Mundhygiene
- Einnahme von Analgetika

### **10.2.1 Naht**

Die Anforderungen an das Nahtmaterial sind vielfältig. Es sollte sowohl atraumatisch als auch einfach in der Anwendung sein und zudem einen dichten und spannungsfreien Wundverschluss ermöglichen. Je nach Indikation gibt es verschiedene Nahttechniken: (22)

- Einzelknopfnaht
- Fortlaufende Naht
- Matratzennaht/horizontale Rückstichnaht
- Vertikale Rückstichnaht
- Intrakutannaht

Die Knoten können sowohl manuell als auch instrumentell geknüpft werden. Es werden folgende Knotentechniken unterschieden:(22)

- Einfach überschlungener Knoten/Rutschknoten
- Schifferknoten

- Chirurgischer Knoten

Die Nahtentfernung erfolgt in der Regel 7 bis 10 Tage postoperativ, je nach Zustand der Gewebe.(22) Es ist wichtig, die Patientin/den Patienten über den Zeitpunkt und die Notwendigkeit der Nahtentfernung zu informieren. Eine adäquate Aufklärung ist maßgeblich für eine erfolgreiche Wundheilung sowie zur Vermeidung von Komplikationen.(156)

### **10.2.1.1 Nahtmaterialien**

Die Nahtmaterialien können synthetisch hergestellt (Polyamide, Polyester) oder natürlicher Herkunft (Seide, Catgut), monofil oder polyfil sein. Zudem unterscheidet man zwischen resorbierbaren (selbstaflösenden) und nicht resorbierbaren Materialien. Die Fadenstärke beeinflusst Faktoren wie Festigkeit und Auflösungsprozess und sollte daher nicht zu dünn und nicht zu dick gewählt werden. Üblich sind Größen zwischen 5-0 (0,100-0,149 mm) und 2-0 (0,250-0,299 mm).(22)

Ein zusätzlicher Faktor zur eigenen Mundhygiene ist das Nahtmaterial selbst, da Nähte potenzielle Plaque-Retentionsquellen darstellen. Im Rahmen einer Studie konnte festgestellt werden, dass Seide (Ethicon Silk) die höchste bakterielle Belastung aufwies. Die beiden Materialien Monofilament (Braun Dafilon) und Polyglykolid (Braun Safil) zeigten eine geringere Plaqueretention auf und begünstigen somit eine entzündungsfreie Wundheilung.(157) In einer systematischen Literaturübersicht von Faris et al. konnte nachgewiesen werden, dass nicht resorbierbare monofile synthetische Nähte im Vergleich zu anderen Nahtmaterialien eine geringere Gewebereaktion und mikrobielle Belastung zeigen.(158)

### **10.2.1.2 Nadelform**

Üblicherweise werden die Nadeln aus chirurgischem Edelstahl hergestellt.(159) Es werden unterschiedlich stark gekrümmte Nadeln mit verschiedenen Formen der Nadelspitze angeboten. Der Typ SH (schneidend, Halbkreis) wird universell verwendet. Gerade Nadeln finden in der Parodontologie Anwendung, scharfe dreieckige Nadeln im Bereich des Gaumens. Des Weiteren gibt es die Möglichkeit, den Faden mithilfe eines Federöhrs in die Nadel einzufädeln oder bereits verbundene Nadel-Faden-Kombinationen zu verwenden. Zweiteres zeichnet sich durch ihre einfache Anwendung, ihre hygienischen Eigenschaften sowie ihre atraumatische Wirkung auf das Gewebe aus.(22)

Eine abgenutzte Nadel kann den Eingriff negativ beeinflussen, da sie das Gewebe schwieriger durchdringt, das Gewebe reißen kann, die korrekte Positionierung der Nähte erschwert und den Eingriff verlängert. Studienergebnisse zeigen, dass subperiostale Nähte die Inzisionstiefe und den Einstichbereich signifikant beeinflussen, was eine Reduktion der Schneidfähigkeit der Nadeln zur Folge hat. Es wird empfohlen, die Nadel nach zwei subperiostalen Nähten zu wechseln.(159)

### **10.3 ExoDont – eine innovative App**

Die Compliance der Patientin/des Patienten, das Befolgen von Anweisungen und die Einnahme von Medikamenten, stellt einen entscheidenden Faktor für die schnelle Genesung nach einer Zahnextraktion dar und dient der Vermeidung von Komplikationen.(160) Studien zeigen, dass etwa 20 bis 50 Prozent der Patientinnen/der Patienten ihre Medikamente nicht adäquat einnehmen.(161,162) Um diese dahingehend zu unterstützen und eine regelrechte postoperative Phase zu ermöglichen, wurde eine Gesundheits-App entwickelt. ExoDont zielt darauf ab, die Therapietreue und Compliance zu fördern. Neben der Bereitstellung von postoperativen Anweisungen versendet die App auch Medikamenten-Erinnerungen.(163) Jüngste Studienergebnisse legen nahe, dass sich die Compliance der Patientinnen/der Patienten mittels ExoDont verbessert hat. Hinsichtlich der Komplikationsrate nach einer Zahnextraktion konnte kein signifikanter Effekt erzielt werden, was vermutlich auf die Vielzahl an potenziellen Faktoren zurückzuführen ist, die zu Komplikationen führen können. Limitationen bestehen in der Notwendigkeit einer stabilen Internetverbindung, im Auftreten technischer Probleme und in der Individualität jeder Patientin und jedes Patienten.(164)

# **11 Komplikationen und Komplikationsmanagement**

## **11.1 Intraoperative Komplikationen**

### **11.1.1 Verletzung der Weichteile**

Die unvorsichtige Anwendung von Extraktionszangen oder Hebeln kann zu Riss- oder Quetschwunden der Gingiva führen. Dies begünstigt Wundheilungsstörungen und sollte weitestgehend vermieden werden. Das Lösen der desmodontalen Fasern zu Beginn der Extraktion dient dazu, dies zu verhindern.(22)

Bei der Anwendung des Bein'schen Hebels ist darauf zu achten, sich adäquat abzustützen, um ein Abrutschen in den Mundboden oder die Wange zu vermeiden. Die Extraktionszange wird so angelegt, dass es zu keiner Quetschung der Lippe kommt. Entstandene Wunden müssen mittels Naht versorgt werden.(29)

### **11.1.2 Verletzung von Nachbarzähnen**

Durch eine zu große Krafteinwirkung des Beines können gelockerte Nachbarzähne oder größere Restaurationen des Nachbarzahnes beschädigt werden. Der Zahn muss bei Verlust seiner Versorgung provisorisch abgedeckt und zu einem späteren Zeitpunkt entsprechend restauriert werden.(29)

### **11.1.3 Eröffnung der Kieferhöhle**

Das Risiko einer Eröffnung der Kieferhöhle im Zuge einer Zahnextraktion ist insbesondere im Oberkiefermolaren- und Prämolarenbereich gegeben (48%). Man spricht auch von einer pathologischen „Mund-Antrum-Verbindung“ (MAV). Die Ursachen dieser Komplikation können in einer engen anatomischen Beziehung zwischen Zahnwurzel und der Kieferhöhle, pathologischen Prozessen im Sinne periapikaler Entzündung/Zysten sowie einer iatrogenen, durch eine zu große Krafteinwirkung bedingten Ursache liegen. Eine persistierende oder nicht therapierte MAV kann zu einer chronischen Sinusitis oder einer oroantralen Fistelung führen.(22,165–167)

Zur Diagnose kann der sogenannte Nasenblasversuch angewandt werden. Die Patientin/der Patient wird aufgefordert, bei geöffnetem Mund und verschlossener Nase Luft durch die Nase zu pressen. Der Test ist positiv zu bewerten, sofern Luft über die Extraktionsalveole entweicht. Bei Unsicherheiten bezüglich des Nasenblasversuchs ist eine Überprüfung mittels

Sonde indiziert. Hierbei wird die Alveole vorsichtig mit einer Knopfsonde auf ihre knöchernen Begrenzung hin untersucht.(22,29)

Liegt eine MAV vor, wird die Kieferhöhle mittels physiologischer Kochsalzlösung gespült. Bei einer klaren Sekretion liegt kein entzündlicher Prozess vor, sodass die Kieferhöhle verschlossen werden kann. Unter der Voraussetzung einer infektionsfreien Situation können Defekte kleiner als 2 mm spontan heilen.(165) Ist dies nicht der Fall, muss eine tägliche Spülung der Kieferhöhle erfolgen, bis das Sekret klar ist, um anschließend verschlossen zu werden. Zusätzlich wird eine Therapie mit abschwellenden Nasentropfen, Antibiotika und Antiphlogistika eingeleitet. Die Patientin/Der Patient wird außerdem ein Schnetz- und Hebeverbot für zwei Wochen erteilt.(22,29)

In der Literatur finden sich zahlreiche Methoden zum operativen Verschluss der Kieferhöhle. Die am häufigsten angewandten Operationstechniken umfassen den bukkalen Flap (Rehrmannplastik) (22), palatinale Lappentechniken sowie den Verschluss mit dem bukkalen Fettkörper.(165,167,168)

#### **11.1.4 Fraktur der Zahnkrone bzw. der Wurzel**

Kariös zerstörte Zähne neigen dazu, beim Extraktionsvorgang zu frakturieren. Die verbliebene Wurzel muss anschließend mit dem dafür geeigneten Instrument vollständig entfernt werden. Ankylosierte-, wurzelbehandelte- oder Zähne mit hakenförmigen Wurzelspitzen frakturieren häufig im apikalen Drittel. Um eine Wurzelfraktur ausschließen zu können, ist es wichtig, den Apex des extrahierten Zahnes taktil zu überprüfen. Dieser sollte glatt und ohne scharfe Kanten sein. Bei Unsicherheiten sollte eine radiologische Kontrolle erfolgen. Frakturierte Wurzelspitzen sollten in jedem Fall entfernt werden. Eine Ausnahme gilt für vitale Zähne, deren Entfernung ein potenzielles Risiko für umliegende anatomische Strukturen birgt. Die Luxation der Wurzelspitze im Rahmen einer Entfernung derselben in die Kieferhöhle oder in den Mandibularkanal sollte vermieden werden.(22,29,169)

Im Falle einer Radix in antro ist die Entfernung der luxierten Wurzelspitze stets indiziert. Dies kann auf zwei Arten erfolgen: mittels physiologischer Kochsalzspülung oder auf chirurgischem Wege. Zur Entfernung wird mittels Spülung versucht, das Wurzelfragment nach koronal zu bewegen, um es dann mit einem Instrument fassen zu können. Gelingt dies

nicht, wird die laterale Kieferhöhlenwand eröffnet und das Fragment endoskopisch entfernt.(22,29)

### **11.1.5 Verschlucken oder Aspiration**

Das Verschlucken oder Aspirieren von Zähnen, Zahnfragmenten oder Füllungsmaterial kann insbesondere im Zuge von Hebelextraktionen und forcierter Krafterwendung auftreten. Eine Aspiration kennzeichnet sich durch einen starken Hustenreflex. Kann eine Aspiration nicht ausgeschlossen werden, ist die Anordnung einer Röntgen-Thorax-Untersuchung indiziert. Extrahierte Zähne müssen immer auf ihre Integrität überprüft werden.(22)

### **11.1.6 Alveolarfortsatz- und Kieferfrakturen**

#### **11.1.6.1 Die Alveolarfortsatzfraktur**

Aufgrund der anatomischen Gegebenheiten kommt es insbesondere im Oberkieferfrontzahnbereich zur Fraktur der bukkalen Lamelle. Auch bei der Extraktion ankylosierter Zähne können Teile des Alveolarfortsatzes mitentfernt werden. Vollständig von der Alveole gelöste Knochenfragmente sollten entfernt und spitze Knochenkanten geglättet werden. Fragmente, welche zwar gelockert, jedoch mit dem Weichgewebe verbunden sind, können mittels Naht wieder fixiert werden. Eine Fraktur des Alveolarfortsatzes kann durch atraumatisches Einsetzen der Extraktionsinstrumente vermieden werden.(22,29,170)

#### **11.1.6.2 Die Tuberfraktur**

Diese Komplikation kann bei der Entfernung von Weisheitszähnen im Oberkiefer durch zu große oder unvorteilhafte Krafterwendung auftreten.(22) Weitere wichtige Faktoren sind die Anatomie der Kieferhöhle, die Wurzelanatomie und pathologische Prozesse.(168,170,171) Kann die Durchblutung durch das Haften des Knochenfragments an der Gingiva sichergestellt werden, wird dieses reponiert und die Schleimhaut vernäht. Vollständig von der Maxilla getrennte Fragmente sollten entfernt, spitze Knochenkanten geglättet werden und ein dichter Wundverschluss sollte erfolgen.(29) Eine adäquate präoperative Diagnostik und eine atraumatische Extraktionstechnik sind essenziell, um eine Fraktur des Tubers zu vermeiden.(168,172)

### **11.1.6.3 Die Fraktur der Mandibula**

Unterkieferfrakturen treten insbesondere im Kontext der Entfernung von Weisheitszähnen auf. Sie können sich entweder während des Eingriffs oder postoperativ ereignen. Die Gründe dafür liegen in einer hohen Kraftentwicklung sowie einer umfangreichen Osteotomie im Rahmen der Entfernung zweiter Molaren, welche den Knochen schwächen. Faktoren wie das Alter, Geschlecht, Vorerkrankungen, Zysten und hohe postoperative Kaubelastung sind nicht außer Acht zu lassen. Unterkieferfrakturen werden je nach individueller Situation konservativ oder kieferchirurgisch mittels Osteosynthese therapiert.(22,168,173)

### **11.1.7 Kiefergelenksluxation**

Die Ursachen für eine Kiefergelenksluxation liegen zum einen bei der Behandlerin/dem Behandler durch zu hohe Krafteinwirkung oder insuffiziente Unterstützung des Unterkiefers während der Extraktion. Andererseits steigt das Risiko mit der Dauer der Extraktion sowie bei funktionellen Vorerkrankungen.(22,29,168,170) Eine Luxation kann einseitig oder beidseitig auftreten. Betrifft es nur ein Kiefergelenk, weicht der Unterkiefer zur gesunden Seite ab. Bei beidseitiger Luxation ist es der Patientin/dem Patienten nicht möglich, den Mund zu schließen. Zur Reposition wird der sogenannte Griff nach Hippokrates angewandt. Bei diesem wird der Unterkiefer nach kaudal, ventral und dorsal gedrückt, um den Gelenkskopf in seine physiologische Lage zu reponieren. (22,29)

### **11.1.8 Eröffnung des Mandibularkanals**

Eine enge anatomische Lagebeziehung zwischen den Unterkiefer-Seitenzähnen und dem N. alveolaris inferior birgt ein erhöhtes Risiko für eine intraoperative Eröffnung des Mandibularkanals. Klinisch manifestiert sich dies durch eine starke Blutung. Diese sollte durch Kompression gestillt und nach Einlage eines resorbierbaren Hämostatikums mittels Naht versorgt werden.(22)

## **11.2 Postoperative Komplikationen**

### **11.2.1 Schmerzen und Schwellung**

Das Auftreten von Schmerzen nach einer Zahnextraktion ist ein häufiges Symptom.(174) Aufgrund dessen wird eine Schmerzprophylaxe empfohlen, um diesen Schmerzen frühzeitig entgegenzuwirken. Die erste Einnahme sollte dabei bereits unmittelbar nach dem Eingriff erfolgen und mindestens 2 Tage postoperativ fortgeführt werden. In der Regel finden NSAR, wie beispielsweise Dexibuprofen (Seractil®) und Diclofenac (Voltaren®), ihre Anwendung, gegebenenfalls mit der Einnahme eines Protonenpumpenhemmers. Werden stärkere Schmerzen aufgrund der Invasivität des Eingriffs erwartet, können Präparate wie Metamizol (Novalgin®), Tramadol (Tramal®), Codein (Codidol®) entsprechend der Herstellerangaben, beziehungsweise einmalig Cortison-Präparate (Urbason® 40 mg) präoperativ verabreicht werden.(175) Kortikosteroide reduzieren nachweislich postoperative Schwellungen und Trismus. Bessern sich die Schmerzen trotz Analgesie nicht, ist eine ärztliche Abklärung dringend anzuraten.(176)

### **11.2.2 Nachblutung**

Eine persistierende Blutung ohne die Bildung eines Thrombus, beziehungsweise eine über acht bis zwölf Stunden unstillbare Blutung, gilt als pathologisch.(177) Um Nachblutungen nach Extraktionen zu vermeiden, wird der Patientin/dem Patienten postoperativ ein Aufbisstopfer für eine Dauer von 20 bis 30 Minuten zur Kompression auf die Alveole gegeben. Kommt die Blutung trotz dessen nicht zum Stillstand, sind je nach Blutungsquelle folgende Maßnahmen zu ergreifen: (22)

- Weichgewebe: Elektrotomie
- Knochen: Knochenwachs, Verbolzung
- Diffuse Blutungen: Kollagenvlies und dichter Nahtverschluss

### **11.2.3 Infektion**

Weichteilinfektionen äußern sich als postoperatives Ödem, dem durch Kälteanwendung und Hochlagerung des Oberkörpers entgegenwirken kann. Als Symptom eines postoperativen Infiltrats kann es zur Kieferklemme kommen, wobei Munddehnungsübungen eine effektive Behandlungsoption darstellen.(22) Fortschreitende Infektionen mit Abszessbildung sollten

inzidiert werden, um den Abfluss von Pus zu gewährleisten. Unter Umständen ist eine antibiotische Therapie indiziert. Penicillin, bestenfalls Amoxicillin mit Clavulansäure, stellt trotz zunehmender Resistenzbildung das Antibiotikum der Wahl dar. Bei Vorliegen einer Penicillinallergie wird die Anwendung von Clindamycin als Alternative empfohlen.(178,179)

#### **11.2.4 Sensibilitätsstörung**

Die direkte Berührung eines Nervs kann zu vorübergehenden oder bleibenden Schäden führen. Diese Komplikation kann während der Anästhesie, meist bei der Leitungsanästhesie des Nervus alveolaris inferior oder Nervus lingualis, aber auch durch intraoperative Manipulation auftreten.(22) Im Falle einer postoperativen Störung der Sensibilität seitens der Patientin/des Patienten ist eine exakte Beurteilung der folgenden Punkte erforderlich: (29)

- Qualität (Parästhesie, Hypästhesie, Dysästhesie, Anästhesie)
- Ausdehnung
- Spitz-/Stumpftest

Es gilt eine genaue Diagnosestellung, Aufklärung und Information, sowie engmaschige Kontrollen der Patientin/des Patienten. Die Einnahme von Vitamin-B-Präparaten (Neurobion forte®) wird von der Universitätsklinik für Zahnmedizin und Mundgesundheit Graz in jedem Fall als indiziert erachtet.(29) Die DGZMK empfiehlt die Einnahme von Steroiden über vier Tage in absteigender Dosierung, beginnend mit 20 mg am ersten, über 10 mg am zweiten und 5 mg am dritten und vierten Tag postoperativ.(180) Außerdem konnte in wissenschaftlichen Studien gezeigt werden, dass eine engmaschige Anwendung eines Softlasers (LLLT) über einen längeren Zeitraum zu positiven Effekten bei der Therapie von Sensibilitätsstörungen führt.(181) Sofern die Sensibilität nach drei Monaten nicht wiederkehrt beziehungsweise bei einer Durchtrennung des Nervs, ist eine chirurgische Nervenrekonstruktion indiziert.(180)

### 11.2.5 Dolor post extractionem

Formen: (29)

- Alveolitis sicca: Auch „Dry socket“ beziehungsweise „trockene Alveole“ genannt. Durch mechanische Manipulation (exzessives Spülen) oder Durchblutungsstörungen bleibt die Bildung eines postoperativen Koagulums aus.
- Alveolitis fibrinolytica: Es kommt zur Bildung eines Koagulums, welches durch eine sekundäre Infektion fibrinolytisch zerfällt.

Der Begriff Dolor post extractionem beschreibt die Symptomatik einer Wundheilungsstörung in der Alveole, die nach einer Extraktion auftreten kann. In der Regel manifestieren sich starke lokale Schmerzen zwischen dem ersten und dem dritten Tag nach der Zahnentfernung. Die Ursache dafür ist das vollständige oder teilweise Fehlen eines Koagulums. Dies geschieht durch ausbleibendes Einbluten nach der Extraktion oder das Auflösen des Koagulums aufgrund einer Infektion oder mechanischer Manipulation. Der freigelegten Alveole folgt eine alveoläre Osteitis, beziehungsweise Neuritis. Als klinisches Bild zeigt sich eine leere Alveole oder ein Detritus, wobei in beiden Fällen eine Halitosis auftreten kann.(168,182) In der Literatur ist die Prävalenz einer trockenen Alveole mit Werten zwischen 1 und 5 Prozent nach routinemäßigen Extraktionen beschrieben. Dabei zeigt sich eine höhere Inzidenz im Unterkiefer.(182)

Die Behandlung zielt darauf ab, die Schmerzintensität akut zu reduzieren, das Risiko weiterer Infektionen zu senken und die Dauer der Beschwerden zu verkürzen. Vor der Behandlung müssen eine radix relictata, ein eröffneter Mandibularkanal oder eine eröffnete Kieferhöhle ausgeschlossen werden. In lokaler Anästhesie erfolgt zunächst die Reinigung durch Spülung der Alveole mit Chlorhexidin (CHX), Wasserstoffperoxid (H<sub>2</sub>O<sub>2</sub>) oder vorsichtig mit einem scharfen Löffel. Eine Kürettage der Alveole ist kontraindiziert. Anschließend folgt eine medikamentöse Einlage. An der Universitätsklinik für Zahnmedizin und Mundgesundheits Graz wird die sogenannte „Chef-Paste“, eine Paste aus Xylocain und Acetylsalicylsäure, verwendet. Als Wundverschluss dienen Solcoseryl® -Adhäsivpaste und ein Aufbisstopfer.(29) In der Literatur wird häufig die Anwendung von Zinkoxid-Eugenol, Alvogyl, Alveogyl, Dentalone oder Metronidazol- und Lidocain-Salben erwähnt. Diese Tamponade wird so lange wiederholt, bis Granulationsgewebe in die Alveole eingewachsen ist. Eine zusätzliche Analgesie sowie in ausgeprägteren Fällen eine antibiotische

Abschirmung können als Maßnahmen zur Linderung der Beschwerden dienen. Additiv kann eine Softlasertherapie oder PRF angewandt werden.(182,183)

### **11.2.6 Osteonekrose**

Siehe Kapitel Kontraindikationen.

## 12 Diskussion

In den vergangenen Jahrzehnten haben sich die Techniken und Ansätze in der Zahnextraktion signifikant weiterentwickelt. Dabei lässt sich eine zunehmende Fokussierung auf minimalinvasive Verfahren beobachten. Die Zielsetzung dieser narrativen Literaturrecherche bestand in der Untersuchung der neuesten Entwicklungen sowie der Erörterung ihrer Anwendbarkeit und ihres Einflusses auf die Wundheilung.

Die Anamnese und die präoperative Diagnostik stellen den grundlegendsten Teil im Rahmen einer Zahnextraktion dar. Neben dem Kleinbild und dem OPTG ist bei gegebener Indikation die Anwendung eines DVT nicht nur gerechtfertigt, sondern trägt zur Verhinderung intra- und postoperativer Komplikationen bei. Die Extraktion eines Zahnes lässt sich besser vorhersehen und kann für den Knochen und das Weichgewebe schonender durchgeführt werden. Neben dem Kostenfaktor ist die DVT im Vergleich zu CT-Scans mit einer geringeren Strahlenexposition verbunden.(3,22,63) Zur Unterstützung der Befundung dentaler Radiographien soll zukünftig künstliche Intelligenz dienen. AI ist in der Lage, pathologische Prozesse wie Tumoren, Zysten, periapikale Läsionen und dergleichen zu identifizieren, Vorhersagen zu treffen und Zahnärztinnen/Zahnärzte bei der Behandlungsplanung zu unterstützen. Eingriffe sollen dadurch weniger invasiv durchgeführt und Komplikationen vermieden werden.(65–67) Trotz dieser Vorteile zeigen aktuelle Entwicklungen der KI noch Optimierungspotenzial, insbesondere hinsichtlich der Genauigkeit und Zuverlässigkeit der Diagnosen.(66,67)

Im Rahmen der Betrachtung der für die Extraktion relevanten Faktoren wurde auch die Anästhesie als ein wesentlicher Bestandteil des Operationsprozesses berücksichtigt. Aufgrund der damit verbundenen Schmerzen und Angst wurde auch in diesem Bereich an Innovationen gearbeitet. Zu erwähnen sind nadelfreie (73–75) und computergesteuerte (6,69–71) Systeme. Die Vibrotaktile-Anästhesie beispielsweise nutzt die durch Vibration stimulierten Nervenimpulse, um den Schmerz während der Anästhesie zu reduzieren.(72) Studienergebnisse der genannten Systeme zeigen positive Effekte hinsichtlich der Schmerzreduktion und der Verbesserung der Patientinnen-/Patienten-Compliance. Diese Innovationen könnten insbesondere für Angstpatientinnen/Angstpatienten von großem Nutzen sein, da sie eine weniger invasive und weniger schmerzhaft Alternative zu traditionellen Anästhesiemethoden bieten.(5,6,69–74)

Die Vielzahl an Literatur belegt, dass minimalinvasive Techniken wie die Physics-Forceps (108), Piezochirurgie (89) und die Verwendung von Lasern (9) signifikante Vorteile gegenüber traditionellen Extraktionsmethoden bieten. Studienergebnisse weisen darauf hin, dass diese Techniken präzisere Schnitte ermöglichen (9,89,90), das Risiko von Weichgewebeschäden reduzieren, zu einer schnelleren Heilung führen und weniger postoperative Schmerzen verursachen.(9,86,88–90,97,98,108,111,114) Es sei jedoch darauf verwiesen, dass Laser beispielsweise nicht standardisiert (97) und mit hohen Kosten verbunden (9) sind. Zudem stellen die adäquate Anwendung konventioneller Instrumente (78) sowie die Integration moderner Werkzeuge entscheidende Faktoren für eine atraumatische Extraktion dar.

Studienergebnisse zeigen, dass der Einsatz des Periotoms die Operationszeit, unabhängig vom Lockerungsgrad des Zahnes, verkürzt und Verletzungen der Gingiva sowie postoperative Schmerzen reduziert.(76)

Der Benex-Extraktor wurde speziell für eine atraumatische Extraktion entwickelt. Dieses System ermöglicht eine schonende Entfernung von Zähnen, wodurch das umliegende Gewebe geschont wird. Dies führt zu einer schnelleren Heilung und einer besseren Erhaltung des Alveolarkamms. Durch den kontrollierten Zug auf den Zahn wird das Risiko von Frakturen und möglichen Schäden an der Alveole signifikant reduziert.(2,7,81,84,184) Die Anwendung der vertikalen Zahnextraktion ermöglicht die Vermeidung einer Lappenbildung, welche gegebenenfalls zum Erreichen des Zahnfragments erforderlich wäre. Dies hat den Vorteil, dass umliegende Gewebe geschont werden.(2) In der wissenschaftlichen Literatur finden sich nur wenige Daten zur postoperativen Heilung. In einer Untersuchung von Makki et al. (84) konnte festgestellt werden, dass die Anwendung des Benex-Extraktors zu einer verbesserten Wundheilung, weniger postoperativen Schmerzen und einer schnelleren Knochenregeneration führt. Dies verdeutlicht den Komfort und die geringere Belastung für die Patientinnen/die Patienten. Diese Vorteile sind jedoch nicht frei von Nachteilen und Limitationen. Eine Studie von Muska et al. (7) wies darauf hin, dass dieses System nicht für alle Zahnextraktionen qualifiziert ist, insbesondere bei Zähnen mit einer ungünstigen Wurzelmorphologie, stark zerstörten oder frakturierten Zähnen. Zudem sind die systemspezifische Anwendung und Erfahrung des Geräts für die Erzielung optimaler Ergebnisse nicht außer Acht zu lassen.

Moderne Verfahren der Alveolar Ridge Preservation (ARP) zielen darauf ab, das Hart- und Weichgewebe nach einer Zahnextraktion zu erhalten.(12,133) Kollagenschwämme zeichnen sich durch ihre hämostatische Wirkung aus (120), bieten jedoch im Vergleich zu natürlich verheilten Alveolen nur begrenzte Vorteile.(16,123) Die Ergebnisse einer Studie von Debel et al.(122) legen nahe, dass Gelatineschwämme in Kombination mit Knochenersatzmaterialien eine bessere horizontale Dimensionsänderung bewirken als Schleimhauttransplantate. Eine Kollagenmatrix wies jedoch bessere Weichgewebsergebnisse als Gelatineschwämme auf, aber keinen Unterschied im Knochenhalt.(119) Jüngste Publikationen zeigen, dass die postoperative Knochenresorption mittels Socket Preservation um etwa 50% reduziert, jedoch nicht vollständig verhindert werden kann.(126,127) Zudem führt ihre Anwendung im distalen OK-Bereich zu einer deutlichen Reduktion der Notwendigkeit einer Sinus-Augmentation.(128–130) Die Nachteile autologer Knochentransplantate, wie Entnahmestellen, längere Operationszeit und erhöhte Morbidität, lassen sich durch alternative Materialien wie Allotransplantate und Xenotransplantate beheben. Der Knochenverlust kann mit diesen Materialien vertikal und horizontal signifikant reduziert werden.(131,133)

Gemäß der aktuellen S3-Leitlinie (148) fördert die Auffüllung einer Extraktionsalveole mit einer PRF-Matrix den Volumenerhalt des Kieferkamms und verbessert die Heilung, insbesondere bei offen heilenden Alveolen, und kann als Alternative zur Socket/Ridge Preservation empfohlen werden. Studienergebnisse betonen die Effizienz von PRF (13,142–144,146,147) und beschreiben die Methode als kosteneffizient und einfach.(13) Allerdings sind eine Blutabnahme und eine Zentrifuge erforderlich. Die Anwendung der Socket-Shield-Technik (SST) gilt als minimalinvasiv, da sie keine Lappenbildung, Zweitoperation oder zusätzliche Verwendung von Knochenersatzmaterial erfordert.(138) Studienergebnisse zeigen niedrige Komplikationsraten (137) und verdeutlichen die positiven Aspekte hinsichtlich ästhetischer Ergebnisse und des Hartgewebsverlustes. (139–141) Im Frontzahnbereich unterstreicht die SST damit ihr Potenzial. Aufgrund der Neuartigkeit des Verfahrens sind Langzeitstudien erforderlich, um die Langzeitergebnisse evaluieren zu können.(137) Im Gegensatz dazu zeigen wissenschaftliche Studien, dass Sofortimplantationen keinen signifikanten Vorteil im Knochenhalt bieten.(149–152) Diesbezüglich konnten bessere Ergebnisse in Kombination der Sofortimplantation mit GBR erzielt werden.(153)

Studien zufolge wird die Anwendung monofiler, synthetischer Nahtmaterialien aufgrund ihrer geringen Gewebereaktion und Plaqueretention zum Wundverschluss empfohlen. Sie begünstigen eine entzündungsfreie Wundheilung.(157,158) Zudem ist darauf zu achten, die Nadel frühzeitig zu wechseln, da durch den Kontakt der Nadel zum Gewebe Abnutzungserscheinungen auftreten können, welche zu Gewebeschäden und einer längeren Operationsdauer führen können.(159)

Die postoperative Phase ist entscheidend zur Verhinderung von Komplikationen und zur Förderung der Heilung. Daher ist es wichtig, die Patientinnen/die Patienten über den Zeitpunkt und die Notwendigkeit der Nahtentfernung sowie die postoperative Pflege aufzuklären.(156,160) Aufgrund dessen wurde eine App entwickelt, deren Ziel es ist, die Compliance der Patientin/des Patienten zu fördern. Dies sollte zu einer besseren Einhaltung der Medikation und Diät führen. Allerdings konnte kein signifikanter Unterschied in der Komplikationsrate festgestellt werden, da zahlreiche Faktoren zu Komplikationen beitragen können. Als Einschränkungen der App sind die Notwendigkeit einer stabilen Internetverbindung, darüber hinaus technische Probleme sowie die Individualität der Patientinnen/der Patienten zu nennen.(163,164)

Komplikationen während und nach einer Zahnextraktion können sowohl iatrogen verursacht als auch selbstverschuldet sein.(22,29,168–170,173) Eine forcierte Kraftanwendung kann zu Gewebeschäden und weiters zu Wundheilungsstörungen führen.(22) Auch pathologische Prozesse, wie beispielsweise Zysten, sowie anatomische Gegebenheiten können eine Rolle spielen. Sie können die Eröffnung der Kieferhöhle, eine Unterkieferfraktur oder eine Tuberfraktur im Rahmen der Entfernung von Weisheitszähnen begünstigen.(165–168,170,171) Aus den Studien geht hervor, dass eine sorgfältige Planung, eine exakte Anamnese und Diagnostik (64,169) sowie der Einsatz atraumatischer, minimalinvasiver Extraktionstechniken (11,76,84,91,93,102,109,170) die Wundheilung begünstigen und Komplikationen vermieden werden können. Eine klare postoperative Anleitung und Nachsorge sind von entscheidender Bedeutung, um Infektionen und Nachblutungen zu verhindern.(22,121,156,157)

Im Hinblick auf das Komplikationsmanagement ist es empfehlenswert, aktuelle Leitlinien und wissenschaftliche Empfehlungen zu berücksichtigen.(40,64,148,176,181,182)

Die Vorteile minimalinvasiver Techniken sind in der Literatur gut dokumentiert. (11,69,81) Allerdings gibt es auch einige methodische Einschränkungen. Mehrere Studien haben eine begrenzte Stichprobengröße und variieren in ihrer Methodik, was direkte Vergleiche erschwert. Zudem fehlen in einigen Bereichen langfristige Daten, die eine nachhaltige Evidenz der Ergebnisse belegen könnten. (97,130,137) Es wäre sinnvoll, die Studiendesigns zu vereinheitlichen und eine größere Anzahl an Probandinnen/Probanden zu rekrutieren, um die Aussagekraft zu erhöhen. Zukünftige Studien sollten außerdem die Langzeitwirkung dieser Verfahren untersuchen, um eine Etablierung in der zahnärztlichen Praxis zu gewährleisten.

Aufgrund der durchweg positiven Ergebnisse ist es sinnvoll, moderne minimalinvasive Techniken und Verfahren in der Praxis anzuwenden. Hinsichtlich der Kosten und der Umsetzbarkeit besteht bei einigen Verfahren noch weiterer Forschungs- und Standardisierungsbedarf.(9,97)

## **12.1 Conclusio**

Die Entwicklung atraumatischer, minimalinvasiver Techniken und Verfahren in der Exodontie gewinnt zunehmend an Aufmerksamkeit und Bedeutung. Minimalinvasive Ansätze bestreben das Gewebe zu schonen, postoperative Beschwerden zu reduzieren und die Heilungszeit zu verkürzen.

Diese modernen Extraktionsmethoden erhalten die Integrität umliegender Gewebe und reduzieren den Verlust von Weich- und Hartgewebe im Vergleich zu konventionellen Verfahren. Sie bieten einen höheren Behandlungskomfort durch weniger postoperative Schmerzen und eine schnellere Genesung, was die Zufriedenheit und Compliance der Patientinnen/der Patienten steigert.

Ogleich einige Ansätze noch weiterer Forschung bedürfen, sind minimalinvasive Verfahren insgesamt von entscheidender Bedeutung für die Weiterentwicklung der zahnärztlichen Praxis und tragen dazu bei, die Qualität der zahnärztlichen Versorgung weiter zu verbessern.

## 13 Literaturverzeichnis

1. Tan WL, Wong TLT, Wong MCM, Lang NP. A systematic review of post-extraction alveolar hard and soft tissue dimensional changes in humans. *Clin Oral Implants Res* [Online]. 2012 [zuletzt aufgerufen am 27.03.2023];23 Suppl 5(SUPPL. 5):1–21. Verfügbar unter: <https://pubmed.ncbi.nlm.nih.gov/22211303/>.
2. Hong B, Bulsara Y, Gorecki P, Dietrich T. Minimally invasive vertical versus conventional tooth extraction: An interrupted time series study. *The Journal of the American Dental Association*. 2018;149(8):688–95.
3. Lemkamp M, Filippi A, Berndt D. Diagnostische Möglichkeiten der digitalen Volumentomografie. *Schweiz Monatsschrift Zahnmedizin* [Online]. 2006 [zuletzt aufgerufen am 13.01.2024];116(6):645–50. Verfügbar unter: [https://www.swissdentaljournal.org/fileadmin/upload\\_sso/2\\_Zahnaerzte/2\\_SDJ/SMfZ\\_2006/SMfZ\\_06\\_2006/smfz-06-praxis2.pdf](https://www.swissdentaljournal.org/fileadmin/upload_sso/2_Zahnaerzte/2_SDJ/SMfZ_2006/SMfZ_06_2006/smfz-06-praxis2.pdf).
4. Agrawal P, Nikhade P. Artificial Intelligence in Dentistry: Past, Present, and Future. *Cureus* [Online]. 2022 [zuletzt aufgerufen am 16.02.2024];14(7). Verfügbar unter: <https://pubmed.ncbi.nlm.nih.gov/36046326/>.
5. Patel BJ, Surana P, Patel KJ. Recent Advances in Local Anesthesia: A Review of Literature. *Cureus* [Online]. 2023 [zuletzt aufgerufen am 27.02.2024];15(3). Verfügbar unter: </pmc/articles/PMC10103831/>.
6. Saxena P, Gupta SK, Newaskar V, Chandra A. Advances in dental local anesthesia techniques and devices: An update. *Natl J Maxillofac Surg* [Online]. 2013 [zuletzt aufgerufen am 27.02.2024];4(1):19. Verfügbar unter: </pmc/articles/PMC3800379/>.
7. Muska E, Walter C, Knight A, Taneja P, Bulsara Y, Hahn M, et al. Atraumatic vertical tooth extraction: a proof of principle clinical study of a novel system. *Oral Surg Oral Med Oral Pathol Oral Radiol* [Online]. 2013 [zuletzt aufgerufen am 26.03.2024];116(5). Verfügbar unter: <https://pubmed.ncbi.nlm.nih.gov/22762920/>.
8. Rahnema M, Czupkałło Ł, Czajkowski L, Grasza J, Wallner J. The use of piezosurgery as an alternative method of minimally invasive surgery in the authors' experience. *Videosurgery and other Miniinvasive Techniques* [Online]. 2013 [zuletzt aufgerufen am 08.04.2024];8(4):321. Verfügbar unter: </pmc/articles/PMC3908639/>.
9. Maiti N, Sharma P, Jadon S, Qadri F, Pamidi V, Ganvir S, et al. Efficiency of Laser versus Bur in Impacted Mandibular Third Molar Surgery: An Original Research. *J Pharm Bioallied Sci* [Online]. 2021 [zuletzt aufgerufen am 10.04.2024];13(Suppl 2):S1501. Verfügbar unter: </pmc/articles/PMC8687017/>.
10. Hasan AM, Hasan AM. The Efficiency Of Physics Forceps In Comparison To The Conventional Dental Extraction Forceps: A randomized Clinical Trial. *Journal of Baghdad College of Dentistry* [Online]. 2019 [zuletzt aufgerufen am 22.04.2024];31(2):52–9. Verfügbar unter: <https://jbc.d.uobaghdad.edu.iq/index.php/jbcd/article/view/2624>.
11. Sharma S, Gupta A, Bansal P, Alexander M, Vidya B, Gupta H. Minimally traumatic extraction techniques in nonrestorable endodontically treated teeth: A comparative study. *Natl J Maxillofac Surg* [Online]. 2022 [zuletzt aufgerufen am 05.04.2023];13(Suppl 1):S91. Verfügbar unter: </pmc/articles/PMC9651255/>.
12. Salem CQ, Delgado ER, Reinoso PAC, Robalino JJ. Alveolar ridge preservation: A review of concepts and controversies. *Natl J Maxillofac Surg* [Online]. 2023 [zuletzt

- aufgerufen am 02.05.2024];14(2):167. Verfügbar unter:  
/pmc/articles/PMC10474543/.
13. Sharma A, Ingole S, Deshpande M, Ranadive P, Sharma S, Kazi N, et al. Influence of platelet-rich fibrin on wound healing and bone regeneration after tooth extraction: A clinical and radiographic study. *J Oral Biol Craniofac Res* [Online]. 2020 [zuletzt aufgerufen am 10.05.2024];10(4):385. Verfügbar unter:  
/pmc/articles/PMC7393389/.
  14. Hellwig E, Schäfer E, Klimek J, Attin T. Einführung in die Zahnerhaltung: Prüfungswissen Kariologie, Endodontologie und Parodontologie. Deutscher Ärzte-Verlag GmbH; 2023.
  15. Wolf HF, Rateitschak EM, Rateitschak KH, Schroeder HE, Page RC, Tonetti MS. Parodontologie. 2012 [zuletzt aufgerufen am 18.03.2023]; Verfügbar unter:  
<http://www.thieme-connect.de/products/ebooks/book/10.1055/b-002-41852>.
  16. Kalsi AS, Kalsi JS, Bassi S. Alveolar ridge preservation: why, when and how. *Br Dent J* [Online]. 2019 [zuletzt aufgerufen am 02.05.2024];227(4):264–74. Verfügbar unter: <https://pubmed.ncbi.nlm.nih.gov/31444438/>.
  17. Shah R, Sowmya NK, Mehta DS. Prevalence of gingival biotype and its relationship to clinical parameters. *Contemp Clin Dent* [Online]. 2015 [zuletzt aufgerufen am 19.03.2023];6(Suppl 1):S167–71. Verfügbar unter:  
<https://pubmed.ncbi.nlm.nih.gov/26604569/>.
  18. Gängler P, Hoffmann T, Willerhausen B, Schwenzer N, Ehrenfeld M. Konservierende Zahnheilkunde und Parodontologie. 3., unveränd. Aufl. Konservierende Zahnheilkunde und Parodontologie. Stuttgart: Georg Thieme Verlag; 2010.
  19. Omi M, Mishina Y. Roles of osteoclasts in alveolar bone remodeling. genesis [Online]. 2022 [zuletzt aufgerufen am 03.04.2023];60(8–9):e23490. Verfügbar unter: <https://onlinelibrary.wiley.com/doi/full/10.1002/dvg.23490>.
  20. Ulm C, Strbac GD, Stavropoulos A, Esfandeyari A, Dobsak T, Bertl K. Improved access to the bone marrow space by multiple perforations of the alveolar bundle bone after tooth extraction—A case report. *Clin Exp Dent Res* [Online]. 2022 [zuletzt aufgerufen am 03.04.2023];8(1):3–8. Verfügbar unter:  
<https://onlinelibrary.wiley.com/doi/full/10.1002/cre2.474>.
  21. Araújo MG, Lindhe J. Dimensional ridge alterations following tooth extraction. An experimental study in the dog. *J Clin Periodontol* [Online]. 2005 [zuletzt aufgerufen am 05.04.2023];32(2):212–8. Verfügbar unter:  
<https://onlinelibrary.wiley.com/doi/full/10.1111/j.1600-051X.2005.00642.x>.
  22. Gutwald R, Gellrich NC, Schmelzeisen R. Zahnärztliche Chirurgie und Implantologie für Studium, Examen und Beruf. Deutscher Ärzte-Verlag GmbH; 2018.
  23. Reinke JM, Sorg H. Wound Repair and Regeneration. *European Surgical Research* [Online]. 2012 [zuletzt aufgerufen am 05.04.2023];49(1):35–43. Verfügbar unter:  
<https://www.karger.com/Article/FullText/339613>.
  24. Politis C, Schoenaers J, Jacobs R, Agbaje JO. Wound healing problems in the mouth. *Front Physiol*. 2016;7(NOV):507.
  25. Sorg H, Tilkorn DJ, Hager S, Hauser J, Mirastschijski U. Skin Wound Healing: An Update on the Current Knowledge and Concepts. *European Surgical Research* [Online]. 2017 [zuletzt aufgerufen am 06.04.2023];58(1–2):81–94. Verfügbar unter:  
<https://www.karger.com/Article/FullText/454919>.
  26. Wang PH, Huang BS, Horng HC, Yeh CC, Chen YJ. Wound healing. *Journal of the Chinese Medical Association* [Online]. 2018 [zuletzt aufgerufen am

- 07.04.2023];81(2):94–101. Verfügbar unter:  
[https://journals.lww.com/jcma/Fulltext/2018/02000/Wound\\_healing.3.aspx](https://journals.lww.com/jcma/Fulltext/2018/02000/Wound_healing.3.aspx).
27. Marsell R, Einhorn TA. The biology of fracture healing. *Injury*. 2011;42(6):551–5.
  28. Deutsche Mundgesundheitsstudie F. DMS V Fünfte Deutsche Mundgesundheitsstudie (DMS V)-Kurzfassung Institut der Deutschen Zahnärzte im Auftrag von Bundeszahnärztekammer und Kassenzahnärztlicher Bundesvereinigung.
  29. Gluhak C, Reichel N, Jakse N. Skriptum der Oralchirurgie.
  30. Jackowski J, Peters H, Hölzle F. Zahnärztliche Chirurgie. Jackowski J, Peters H, Hölzle F, Herausgeber. Berlin, Heidelberg: Springer Berlin Heidelberg; 2017.
  31. Anyanechi CE, Saheeb BD, Okechi UC. Is prophylactic removal of impacted mandibular third molar justified in all patients? A prospective clinical study of patients 50 years and above. *Afr Health Sci*. 2019;19(1).
  32. Vranckx M, Fieuws S, Jacobs R, Politis C. PROPHYLACTIC VS. SYMPTOMATIC THIRD MOLAR REMOVAL: EFFECTS ON PATIENT POSTOPERATIVE MORBIDITY. *Journal of Evidence-Based Dental Practice*. 2021;21(3).
  33. Hounsoume J, Pilkington G, Mahon J, Boland A, Beale S, Kotas E, et al. Prophylactic removal of impacted mandibular third molars: A systematic review and economic evaluation. Bd. 24, *Health Technology Assessment*. 2020.
  34. Peisker A, Raschke GF, Schultze-Mosgau S. Management of dental extraction in patients with Haemophilia A and B: a report of 58 extractions. *Med Oral Patol Oral Cir Bucal* [Online]. 2014 [zuletzt aufgerufen am 02.10.2023];19(1). Verfügbar unter: <https://pubmed.ncbi.nlm.nih.gov/24121912/>.
  35. Acham S, Tomic J, Jakes N, Zemann W, Rugani P, Schanbacher M, et al. Graz Concept for Compromised Coagulation GCCC 2021 [Online]. 2021 [zuletzt aufgerufen am 12.10.2023]. Verfügbar unter: <http://www.ocmr.at/images/Gerinnungskonzept2021.pdf>.
  36. Mask AG. Medical management of the patient with cardiovascular disease. *Periodontol 2000* [Online]. 2000 [zuletzt aufgerufen am 27.12.2023];23(1):136–41. Verfügbar unter: <https://onlinelibrary.wiley.com/doi/full/10.1034/j.1600-0757.2000.2230114.x>.
  37. Samulak-Zielińska R, Dembowska E, Lizakowski P. Dental treatment of post-myocardial infarction patients: A review of the literature. *Dent Med Probl* [Online]. 2019 [zuletzt aufgerufen am 15.11.2023];56(3):291–8. Verfügbar unter: <https://pubmed.ncbi.nlm.nih.gov/31577073/>.
  38. Meyer J, Belser U, Gmür R, Hotz P. Zahnärztliche Betreuung von Leukämiepatienten. Schweizerische Zahnärzte-Gesellschaft SSO [Online]. 2005 [zuletzt aufgerufen am 27.12.2023];Schweiz Monatsschr ... (115):308–15. Verfügbar unter: [https://www.swissdentaljournal.org/fileadmin/upload\\_sso/2\\_Zahnaerzte/2\\_SDJ/SMfZ\\_2005/SMfZ\\_04\\_2005/smfz-04-forschung-1.pdf](https://www.swissdentaljournal.org/fileadmin/upload_sso/2_Zahnaerzte/2_SDJ/SMfZ_2005/SMfZ_04_2005/smfz-04-forschung-1.pdf).
  39. Vissink A, Burlage FR, Spijkervet FKL, Jansma J, Coppes RP. Prevention and treatment of the consequences of head and neck radiotherapy. *Critical Reviews in Oral Biology and Medicine*. 2003;14(3):213–25.
  40. Krüger M, Hautmann M, Bartella A, Al-Nawas B, Grötz K.A. S2k-Leitlinie Infizierte Osteoradionekrose (IORN) der Kiefer. AWMF [Online]. 2018 [zuletzt aufgerufen am 02.11.2023];1–39. Verfügbar unter: <https://register.awmf.org/de/leitlinien/detail/007-046>.

41. Filippi A, Saccardin F, Kühl S. Das große 1 x 1 der Oralchirurgie. 1. Auflage. Quintessenz Verlags-GmbH; 2022. 1–320 S.
42. Kruse Gujer A, Jacobsen C, Grätz KW. Facharztwissen Mund-, Kiefer- und Gesichtschirurgie [Online]. Facharztwissen Mund-, Kiefer- und Gesichtschirurgie. Springer-Verlag Berlin Heidelberg; 2013 [zuletzt aufgerufen am 01.11.2023]. 49–65 S. Verfügbar unter: [https://link.springer.com/chapter/10.1007/978-3-642-30003-5\\_4](https://link.springer.com/chapter/10.1007/978-3-642-30003-5_4).
43. AGOKi, DGZMK: „Zahnärztliche Behandlungsempfehlungen von Kindern und Erwachsenen vor und nach einer Organtransplantation“, Langfassung 2021, Version 1.0, AWMF-Registriernummer: 083-035 [Online]. [zuletzt aufgerufen am 01.11.2023]. Verfügbar unter: <https://www.awmf.org/leitlinien/detail/ll/083-035.html>.
44. Ruggiero SL, Dodson TB, Aghaloo T, Carlson ER, Ward BB, Kademani D. American Association of Oral and Maxillofacial Surgeons' Position Paper on Medication-Related Osteonecrosis of the Jaws—2022 Update. *Journal of Oral and Maxillofacial Surgery* [Online]. 2022 [zuletzt aufgerufen am 19.06.2024];80(5):920–43. Verfügbar unter: <http://www.joms.org/article/S0278239122001483/fulltext>.
45. Ristow O, Rückschloß T, Schnug G, Smielowski M, Appel M, Hoffmann J, et al. Antiresorptive drug-related osteonecrosis of the jaw—2023 update. *Best Practice Onkologie*. 2023;
46. Bennett JD. Preoperative Preparation and Planning of the Oral and Maxillofacial Surgery Patient. *Oral Maxillofac Surg Clin North Am*. 2017;29(2):131–40.
47. Greenwood M. Essentials of medical history-taking in dental patients. <https://doi.org/10.12968/denu2015424308> [Online]. 2017 [zuletzt aufgerufen am 28.12.2023];42(4):308–15. Verfügbar unter: <https://www.magonlinelibrary.com/doi/10.12968/denu.2015.42.4.308>.
48. Pallasch TJ, Slots J. Antibiotic prophylaxis and the medically compromised patient. *Periodontol 2000* [Online]. 1996 [zuletzt aufgerufen am 20.02.2024];10(1):107–38. Verfügbar unter: <https://pubmed.ncbi.nlm.nih.gov/9567940/>.
49. Lockhart PB. The risk for endocarditis in dental practice. *Periodontol 2000* [Online]. 2000 [zuletzt aufgerufen am 20.02.2024];23(1):127–35. Verfügbar unter: <https://pubmed.ncbi.nlm.nih.gov/11276759/>.
50. Systemische Antibiotikaphylaxe bei Patienten ohne Systemerkrankungen zur Vermeidung postoperativer Wundinfektionen. . DGZMK-Stellungnahme [Online]. 2008 [zuletzt aufgerufen am 20.02.2024]; Verfügbar unter: [www.dgzmk.de/documents/10165/1936750/systemische\\_antibiotikaphylaxe\\_7-09\\_literatur\\_enc.pdf/e2664298-5a15-452a-8895-094e01bba345](http://www.dgzmk.de/documents/10165/1936750/systemische_antibiotikaphylaxe_7-09_literatur_enc.pdf/e2664298-5a15-452a-8895-094e01bba345).
51. Dammling C, Abramowicz S, Kinard B. Current Concepts in Prophylactic Antibiotics in Oral and Maxillofacial Surgery. *Oral Maxillofac Surg Clin North Am* [Online]. 2022 [zuletzt aufgerufen am 20.02.2024];34(1):157–67. Verfügbar unter: <https://pubmed.ncbi.nlm.nih.gov/34802615/>.
52. Wacha H., Home U., Isenmann R., Kujath P., Lebert C., Naber K., et al. Perioperative Antibiotika-Prophylaxe: Empfehlungen einer Expertenkommission der Paul-Ehrlich- Gesellschaft für Chemotherapie e.V. . *Chemother J* [Online]. 2010 [zuletzt aufgerufen am 20.02.2024];19(3):70–84. Verfügbar unter: [www.chemotherapie-journal.de](http://www.chemotherapie-journal.de).
53. Arbeitskreis „Krankenhaus- & Praxishygiene“ der AWMF. Perioperative Antibiotikaphylaxe. 2012 [zuletzt aufgerufen am 20.02.2024]; Verfügbar unter: [www.hygiene-klinik-praxis.de](http://www.hygiene-klinik-praxis.de).

54. Acham S., Jakes N. Perioperative Medikation bei zahnärztlich-chirurgischen Eingriffen. Quintessenz [Online]. 2012 [zuletzt aufgerufen am 20.02.2024];63(7):917–29. Verfügbar unter: [https://www.researchgate.net/publication/269996059\\_Periooperative\\_Medikation\\_bei\\_zahnarztlich-chirurgischen\\_Eingriffen](https://www.researchgate.net/publication/269996059_Periooperative_Medikation_bei_zahnarztlich-chirurgischen_Eingriffen).
55. Milic T, Raidoo P, Gebauer D. Antibiotic prophylaxis in oral and maxillofacial surgery: a systematic review. British Journal of Oral and Maxillofacial Surgery. 2021;59(6):633–42.
56. Kirnbauer B, Jakse N, Truschnegg A, Dzidic I, Mukaddam K, Payer M. Is perioperative antibiotic prophylaxis in the case of routine surgical removal of the third molar still justified? A randomized, double-blind, placebo-controlled clinical trial with a split-mouth design. Clin Oral Investig [Online]. 2022 [zuletzt aufgerufen am 12.07.2024];26(10):6409–21. Verfügbar unter: <https://pubmed.ncbi.nlm.nih.gov/35792962/>.
57. Payer M, Tan WC, Han J, Ivanovski S, Mattheos N, Pjetursson BE, et al. The effect of systemic antibiotics on clinical and patient-reported outcome measures of oral implant therapy with simultaneous guided bone regeneration. Clin Oral Implants Res [Online]. 2020 [zuletzt aufgerufen am 12.07.2024];31(5):442–51. Verfügbar unter: <https://pubmed.ncbi.nlm.nih.gov/31957070/>.
58. Filippi A, Saccardin F, Kühl S. Fit für den zahnärztlichen Notfalldienst. 1. Aufl. Quintessenz Verlag ; 2023. 1–376 S.
59. Filippi Andreas, Saccardin Fabio, Kühl Sebastian. Das kleine 1 x 1 der Oralchirurgie. 1. Aufl. Berlin: Quintessenz Verlag; 2020. 1–356 S.
60. Mehra A, Pai KM. Evaluation of dimensional accuracy of panoramic cross-sectional tomography, its ability to identify the inferior alveolar canal, and its impact on estimation of appropriate implant dimensions in the mandibular posterior region. Clin Implant Dent Relat Res [Online]. 2012 [zuletzt aufgerufen am 13.01.2024];14(1):100–11. Verfügbar unter: <https://pubmed.ncbi.nlm.nih.gov/19673959/>.
61. Pasler FA. Zahnärztliche Radiologie. Zahnärztliche Radiologie. 2021.
62. Müller-Hotop Thomas. Diagnostik - ECDI [Online]. 2021 [zuletzt aufgerufen am 18.02.2024]. Verfügbar unter: <https://ecdi.de/ratgeber/diagnostik/>.
63. Alqerban A, Jacobs R, Fieuws S, Willems G. Comparison of two cone beam computed tomographic systems versus panoramic imaging for localization of impacted maxillary canines and detection of root resorption. Eur J Orthod. 2011;33(1):93–102.
64. Kunkel M, Beck J, Bornes G, Frank M, Fritz U, Müller-Richter U, et al. S2k-Leitlinie Operative Entfernung von Weisheitszähnen [Online]. DGZMK. 2019 [zuletzt aufgerufen am 11.01.2024]. Verfügbar unter: <https://register.awmf.org/de/leitlinien/detail/007-003>.
65. Khanagar SB, Al-ehaideb A, Maganur PC, Vishwanathaiah S, Patil S, Baeshen HA, et al. Developments, application, and performance of artificial intelligence in dentistry – A systematic review. J Dent Sci [Online]. 2021 [zuletzt aufgerufen am 07.06.2024];16(1):508. Verfügbar unter: </pmc/articles/PMC7770297/>.
66. Hung K, Montalvao C, Tanaka R, Kawai T, Bornstein MM. The use and performance of artificial intelligence applications in dental and maxillofacial radiology: A systematic review. Dentomaxillofacial Radiology. 2019;49(1):1–22.
67. Putra RH, Doi C, Yoda N, Astuti ER, Sasaki K. Current applications and development of artificial intelligence for digital dental radiography.

- Dentomaxillofacial Radiology [Online]. 2022 [zuletzt aufgerufen am 18.02.2024];51(1):51. Verfügbar unter: /pmc/articles/PMC8693331/.
68. Mundiya J, Woodbine E. Updates on Topical and Local Anesthesia Agents. *Oral Maxillofac Surg Clin North Am.* 2022;34(1):147–55.
  69. Re D, Del Fabbro M, Karanxha L, Augusti G, Augusti D, Fessi S, et al. Minimally-invasive dental anesthesia: Patients' preferences and analysis of the willingness-to-pay index. *J Investig Clin Dent [Online].* 2018 [zuletzt aufgerufen am 25.02.2024];9(1):e12275. Verfügbar unter: <https://onlinelibrary.wiley.com/doi/full/10.1111/jicd.12275>.
  70. Thiem DGE, Kämmerer PW. Adjuvanzien bei der zahnärztlichen Lokalanästhesie. *wissen kompakt 2021 15:2 [Online].* 2021 [zuletzt aufgerufen am 26.02.2024];15(2):70–4. Verfügbar unter: <https://link.springer.com/article/10.1007/s11838-021-00129-1>.
  71. Kwak EJ, Pang NS, Cho JH, Jung BY, Kim KD, Park W. Computer-controlled local anesthetic delivery for painless anesthesia: a literature review. *J Dent Anesth Pain Med [Online].* 2016 [zuletzt aufgerufen am 10.06.2024];16(2):81. Verfügbar unter: /pmc/articles/PMC5564086/.
  72. Nanitsos E, Vartuli R, Forte A, Dennison PJ, Peck CC. The effect of vibration on pain during local anaesthesia injections. *Aust Dent J [Online].* 2009 [zuletzt aufgerufen am 26.02.2024];54(2):94–100. Verfügbar unter: <https://pubmed.ncbi.nlm.nih.gov/19473149/>.
  73. Belevcikli M, Altan H, Demir O. Effect of the new needle-free injection system on pain perception and dental anxiety during anesthesia: randomized controlled split-mouth study. *J Dent Anesth Pain Med [Online].* 2023 [zuletzt aufgerufen am 27.02.2024];23(1):1. Verfügbar unter: /pmc/articles/PMC9911968/.
  74. Kaya E, Yıldırım S. Effect of a needle-free system versus traditional anesthesia on pain perception during palatal injections in children. *Int J Paediatr Dent [Online].* 2023 [zuletzt aufgerufen am 27.02.2024];33(2):132–40. Verfügbar unter: <https://pubmed.ncbi.nlm.nih.gov/36151976/>.
  75. Ciancio SG, Hutcheson MC, Ayoub F, Pantera EA, Pantera CT, Garlapo DA, et al. Safety and efficacy of a novel nasal spray for maxillary dental anesthesia. *J Dent Res [Online].* 2013 [zuletzt aufgerufen am 27.02.2024];92(7 Suppl):S43–8. Verfügbar unter: <https://pubmed.ncbi.nlm.nih.gov/23690356/>.
  76. Sharma SD, Vidya B, Alexander M, Deshmukh S. Periostome as an Aid to Atraumatic Extraction: A Comparative Double Blind Randomized Controlled Trial. *J Maxillofac Oral Surg [Online].* 2015 [zuletzt aufgerufen am 11.03.2024];14(3):611–5. Verfügbar unter: <https://link.springer.com/article/10.1007/s12663-014-0723-8>.
  77. Levitt D. Atraumatic extraction and root retrieval using the periostome: a precursor to immediate placement of dental implants. *Dent Today [Online].* 2001 [zuletzt aufgerufen am 11.03.2024];20(11):53–7. Verfügbar unter: <https://europepmc.org/article/med/11715649>.
  78. Kämmerer RPW, Stein MJM. Der korrekte Einsatz von Hebeln und Periostomen bei der Zahnentfernung. *wissen kompakt 2018 12:4 [Online].* 2018 [zuletzt aufgerufen am 07.03.2024];12(4):185–94. Verfügbar unter: <https://link.springer.com/article/10.1007/s11838-018-0073-3>.
  79. Mason WE. *The dentist's guide to atraumatic extractions.* Quintessence Publishing; 2023. 1–144 S.
  80. Grizas E. Gewebeschonende Entfernung von Frontzähnen mit dem Benex-Stabextraktor – Schritt für Schritt. *Zahnmedizin up2date [Online].* 2021 [zuletzt

- aufgerufen am 20.03.2024];15(03):173–5. Verfügbar unter: <http://www.thieme-connect.com/products/ejournals/html/10.1055/a-1534-0995>.
81. Walter C, Schmidt JC, Dietrich T. Minimalinvasive Zahntentfernung mit dem Benex-Extraktionssystem. *Quintessenz*. 2013;64(4):481–8.
  82. Dietrich T, Krug R, Krastl G, Tomson PL. Restoring the unrestorable! Developing coronal tooth tissue with a minimally invasive surgical extrusion technique. *Br Dent J [Online]*. 2019 [zuletzt aufgerufen am 31.03.2024];226(10):789. Verfügbar unter: <https://pubmed.ncbi.nlm.nih.gov/32279853/>
  83. Dietrich T, Schmid I, Locher M, Addison O. Extraction force and its determinants for minimally invasive vertical tooth extraction. *J Mech Behav Biomed Mater [Online]*. 2020 [zuletzt aufgerufen am 31.03.2024];105. Verfügbar unter: <https://pubmed.ncbi.nlm.nih.gov/32279853/>.
  84. Makki AZ, Nassar AA, Alharbi WM, Bisharah WF, Alabdali MA, Alqurashi AM, et al. Evaluation of post-extraction healing after atraumatic axial tooth extraction using Benex system II versus conventional extraction: Randomized control trial. *Saudi Dent J [Online]*. 2021 [zuletzt aufgerufen am 26.03.2024];33(8):923–8. Verfügbar unter: <https://pubmed.ncbi.nlm.nih.gov/34916765/>.
  85. Leclercq P, Zenati C, Amr S, Dohan DM. Ultrasonic bone cut part 1: State-of-the-art technologies and common applications. *J Oral Maxillofac Surg [Online]*. 2008 [zuletzt aufgerufen am 09.04.2024];66(1):177–82. Verfügbar unter: <https://pubmed.ncbi.nlm.nih.gov/18083437/>.
  86. Stübinger S, Landes C, Seitz O, Zeilhofer HF, Sader R. Ultrasonic bone cutting in oral surgery: a review of 60 cases. *Ultraschall Med [Online]*. 2008 [zuletzt aufgerufen am 09.04.2024];29(1):66–71. Verfügbar unter: <https://pubmed.ncbi.nlm.nih.gov/18270888/>.
  87. Pavlíková G, Foltán R, Horká M, Hanzelka T, Borunská H, Šedý J. Piezosurgery in oral and maxillofacial surgery. *Int J Oral Maxillofac Surg [Online]*. 2011 [zuletzt aufgerufen am 09.04.2024];40(5):451–7. Verfügbar unter: <https://pubmed.ncbi.nlm.nih.gov/21176870/>.
  88. Bailey E, Kashbour W, Shah N, Worthington H V., Renton TF, Coulthard P. Surgical techniques for the removal of mandibular wisdom teeth. *Cochrane Database Syst Rev [Online]*. 2020 [zuletzt aufgerufen am 08.04.2024];7(7). Verfügbar unter: <https://pubmed.ncbi.nlm.nih.gov/32712962/>.
  89. Basheer SA, Jay Govind R, Daniel A, Sam G, Adarsh VJ, Rao A. Comparative Study of Piezoelectric and Rotary Osteotomy Technique for Third Molar Impaction. *J Contemp Dent Pract [Online]*. 2017 [zuletzt aufgerufen am 08.04.2024];18(1):60–4. Verfügbar unter: <https://pubmed.ncbi.nlm.nih.gov/28050988/>.
  90. Renapurkar S, Nagamalla S. Piezosurgery in Oral and Maxillofacial Surgery. *Oral and Maxillofacial Surgery for the Clinician [Online]*. 2021 [zuletzt aufgerufen am 08.04.2024];831–9. Verfügbar unter: [https://link.springer.com/chapter/10.1007/978-981-15-1346-6\\_40](https://link.springer.com/chapter/10.1007/978-981-15-1346-6_40).
  91. Demirci A, Bayram F, Dergin G. Piezosurgery versus conventional rotary surgery for impacted third molars: A randomised, split-mouth, clinical pilot trial. *Med Oral Patol Oral Cir Bucal [Online]*. 2024 [zuletzt aufgerufen am 08.04.2024];29(1):e1–8. Verfügbar unter: <https://pubmed.ncbi.nlm.nih.gov/37992138/>.
  92. Jordi C, Mukaddam K, Lambrecht JT, Kühl S. Membrane perforation rate in lateral maxillary sinus floor augmentation using conventional rotating instruments and piezoelectric device-a meta-analysis. *Int J Implant Dent [Online]*. 2018 [zuletzt

- aufgerufen am 08.04.2024];4(1). Verfügbar unter:  
<https://pubmed.ncbi.nlm.nih.gov/29376211/>.
93. Hamza PS, Aslam S, Roshni A, Cherian MP, Soman S, Akhila K. Conventional Rotary Technique and Piezosurgical Technique in the Removal of Impacted Mandibular Third Molar: A Comparative Study. *J Contemp Dent Pract* [Online]. 2023 [zuletzt aufgerufen am 08.04.2024];24(2):97–102. Verfügbar unter:  
<https://pubmed.ncbi.nlm.nih.gov/37272140/>.
  94. Martins GL, Puricelli E, Baraldi CE, Ponzoni D. Bone Healing After Bur and Er:YAG Laser Osteotomies. *Journal of Oral and Maxillofacial Surgery*. 2011;69(4):1214–20.
  95. Kanazirski N, Neychev D, Raycheva R, Zahariev N. Laser Biomodification of the Bone Bed Surface for Placement of Spiral Dental Implants: a Study Based on Scanning Electron Microscopy. *Folia Med (Plovdiv)*. 2023;65(6):993–9.
  96. Parker S. Surgical lasers and hard dental tissue. *Br Dent J* [Online]. 2007 [zuletzt aufgerufen am 13.07.2024];202(8):445–54. Verfügbar unter:  
<https://pubmed.ncbi.nlm.nih.gov/17471204/>.
  97. Sales PH da H, Barros AWP, Silva PG de B, Vescovi P, Leão JC. Is the Er: YAG Laser Effective in Reducing Pain, Edema, and Trismus After Removal of Impacted Mandibular Third Molars? A Meta-Analysis. *J Oral Maxillofac Surg* [Online]. 2022 [zuletzt aufgerufen am 10.04.2024];80(3):501–16. Verfügbar unter:  
<https://pubmed.ncbi.nlm.nih.gov/34793714/>.
  98. Sandhu R, Kumar H, Dubey R, Vyas D, Shahi AK. Comparative Study of the Surgical Excision of Impacted Mandibular Third Molars Using Surgical Burs and an Erbium-Doped Yttrium Aluminum Garnet (Er:YAG) Laser. *Cureus* [Online]. 2023 [zuletzt aufgerufen am 10.04.2024];15(12). Verfügbar unter:  
<https://pubmed.ncbi.nlm.nih.gov/38169690/>.
  99. Sifuentes-Cervantes JS, Carrillo-Morales F, Castro-Núñez J, Cunningham LL, Van Sickels JE. Third molar surgery: Past, present, and the future. *Oral Surg Oral Med Oral Pathol Oral Radiol* [Online]. 2021 [zuletzt aufgerufen am 14.07.2024];132(5):523–31. Verfügbar unter:  
<https://pubmed.ncbi.nlm.nih.gov/34030996/>.
  100. Xu GZ, Yang C, Fan XD, Yu CQ, Cai XY, Wang Y, et al. Anatomic relationship between impacted third mandibular molar and the mandibular canal as the risk factor of inferior alveolar nerve injury. *British Journal of Oral and Maxillofacial Surgery*. 2013;51(8).
  101. Leung YY. Management and prevention of third molar surgery-related trigeminal nerve injury: time for a rethink. *J Korean Assoc Oral Maxillofac Surg* [Online]. 2019 [zuletzt aufgerufen am 14.07.2024];45(5):233. Verfügbar unter:  
</pmc/articles/PMC6838349/>.
  102. Alessandri Bonetti G, Bendandi M, Laino L, Checchi V, Checchi L. Orthodontic Extraction: Riskless Extraction of Impacted Lower Third Molars Close to the Mandibular Canal. *Journal of Oral and Maxillofacial Surgery*. 2007;65(12):2580–6.
  103. Kalantar Motamedi MR, Heidarpour M, Siadat S, Motamedi AK, Bahreman AA. Orthodontic Extraction of High-Risk Impacted Mandibular Third Molars in Close Proximity to the Mandibular Canal: A Systematic Review. *J Oral Maxillofac Surg* [Online]. 2015 [zuletzt aufgerufen am 20.04.2024];73(9):1672–85. Verfügbar unter:  
<https://pubmed.ncbi.nlm.nih.gov/25882437/>.
  104. Ma ZG, Xie QY, Yang C, Xu GZ, Cai XY, Li JY. An Orthodontic Technique for Minimally Invasive Extraction of Impacted Lower Third Molar. *Journal of Oral and Maxillofacial Surgery*. 2013;71(8):1309–17.

105. Jung S, Lee JH, Huh J, Park W. Orthodontic Extrusion of Mandibular Third Molar With a Miniscrew and Cross-Arch Elastic. *J Oral Maxillofac Surg* [Online]. 2021 [zuletzt aufgerufen am 20.04.2024];79(7):1422.e1-1422.e8. Verfügbar unter: <https://pubmed.ncbi.nlm.nih.gov/33667345/>.
106. Montevecchi M, Incerti Parenti S, Checchi V, Palumbo B, Checchi L, Alessandri Bonetti G. Periodontal healing after „orthodontic extraction“ of mandibular third molars: a retrospective cohort study. *Int J Oral Maxillofac Surg* [Online]. 2014 [zuletzt aufgerufen am 20.04.2024];43(9):1137–41. Verfügbar unter: <https://pubmed.ncbi.nlm.nih.gov/24774723/>.
107. Madathanapalli S, Surana S, Thakur D, Ramnani P, Kapse S. Physics Forceps vs Conventional Forceps in Extraction of Maxillary 1st Molar. *International Journal of Oral Care & Research*. 2016;4:29–32.
108. Misch CE, Perez HM. Atraumatic extractions: a biomechanical rationale. *Dent Today* [Online]. 2008 [zuletzt aufgerufen am 22.04.2024];27(8). Verfügbar unter: <https://pubmed.ncbi.nlm.nih.gov/18717405/>.
109. El-Kenawy MH, Ahmed WMS. Comparison Between Physics and Conventional Forceps in Simple Dental Extraction. *J Maxillofac Oral Surg* [Online]. 2015 [zuletzt aufgerufen am 20.04.2024];14(4):949–55. Verfügbar unter: <https://link.springer.com/article/10.1007/s12663-015-0765-6>.
110. Dym H, Weiss A. Exodontia: tips and techniques for better outcomes. *Dent Clin North Am* [Online]. 2012 [zuletzt aufgerufen am 22.04.2024];56(1):245–66. Verfügbar unter: <https://pubmed.ncbi.nlm.nih.gov/22117954/>.
111. Patel HS, Managutti AM, Menat S, Agarwal A, Shah D, Patel J. Comparative Evaluation of Efficacy of Physics Forceps versus Conventional Forceps in Orthodontic Extractions: A Prospective Randomized Split Mouth Study. *J Clin Diagn Res* [Online]. 2016 [zuletzt aufgerufen am 22.04.2024];10(7):ZC41–5. Verfügbar unter: <https://pubmed.ncbi.nlm.nih.gov/27630951/>.
112. Hariharan S, Narayanan V, Soh CL. Split-mouth comparison of physics forceps and extraction forceps in orthodontic extraction of upper premolars. *Br J Oral Maxillofac Surg* [Online]. 2014 [zuletzt aufgerufen am 22.04.2024];52(10):e137–40. Verfügbar unter: <https://pubmed.ncbi.nlm.nih.gov/25015020/>.
113. Kapila S, Kaur T, Bhullar RS, Sandhu A, Dhawan A, Kaur A. Use of Physics Forceps in Atraumatic Orthodontic Extractions of Bilateral Premolars: A Randomized Control Clinical Study. *J Maxillofac Oral Surg* [Online]. 2020 [zuletzt aufgerufen am 24.04.2024];19(3):347–54. Verfügbar unter: <https://pubmed.ncbi.nlm.nih.gov/32801526/>.
114. Jason DAS, Arularasan SG, Krishnan M, Kumar MPS, Lakshmanan S. Bone Loss and Soft Tissue Loss Following Orthodontic Extraction Using Conventional Forceps versus Physics Forceps: A Prospective Split Mouth Study. *J Maxillofac Oral Surg*. 2024;
115. Di Stefano DA, Orlando F, Ottobelli M, Fiori D, Garagiola U. A comparison between anorganic bone and collagen-preserving bone xenografts for alveolar ridge preservation: systematic review and future perspectives. *Maxillofac Plast Reconstr Surg* [Online]. 2022 [zuletzt aufgerufen am 24.04.2024];44(1). Verfügbar unter: <https://pubmed.ncbi.nlm.nih.gov/35821286/>.
116. Jung RE, Ioannidis A, Hämmerle CHF, Thoma DS. Alveolar ridge preservation in the esthetic zone. *Periodontol 2000* [Online]. 2018 [zuletzt aufgerufen am 03.05.2024];77(1):165–75. Verfügbar unter: <https://onlinelibrary.wiley.com/doi/full/10.1111/prd.12209>.

117. Kim YK, Ku JK. Extraction socket preservation. *J Korean Assoc Oral Maxillofac Surg* [Online]. 2020 [zuletzt aufgerufen am 13.07.2024];46(6):435. Verfügbar unter: </pmc/articles/PMC7783174/>.
118. Macbeth ND, Donos N, Mardas N. Alveolar ridge preservation with guided bone regeneration or socket seal technique. A randomised, single-blind controlled clinical trial. *Clin Oral Impl Res* [Online]. 2022 [zuletzt aufgerufen am 14.07.2024];33:681–99. Verfügbar unter: <https://onlinelibrary.wiley.com/doi/10.1111/clr.13933>.
119. Eeckhout C, Seyssens L, Glibert M, Keppens L, Nollet B, Lambert M, et al. A Randomized Controlled Trial Comparing Collagen Matrix to Hemostatic Gelatin Sponge as Socket Seal in Alveolar Ridge Preservation. *Journal of Clinical Medicine* 2024, Vol 13, Page 2293 [Online]. 2024 [zuletzt aufgerufen am 02.05.2024];13(8):2293. Verfügbar unter: <https://www.mdpi.com/2077-0383/13/8/2293/htm>.
120. Guralnick WC, Berg L. Gelfoam in oral surgery: A report of two hundred fifty cases. *Oral Surgery, Oral Medicine, Oral Pathology*. 1948;1(7):632–9.
121. Mahmoudi A, Ghavimi MA, Maleki Dizaj S, Sharifi S, Sajjadi SS, Jamei Khosroshahi AR. Efficacy of a New Hemostatic Dental Sponge in Controlling Bleeding, Pain, and Dry Socket Following Mandibular Posterior Teeth Extraction—A Split-Mouth Randomized Double-Blind Clinical Trial. *J Clin Med* [Online]. 2023 [zuletzt aufgerufen am 02.05.2024];12(14):4578. Verfügbar unter: </pmc/articles/PMC10380399/>.
122. Debel M, Toma S, Vandenberghe B, Brex MC, Lasserre JF. Alveolar ridge dimensional changes after two socket sealing techniques. A pilot randomized clinical trial. *Clin Oral Investig* [Online]. 2021 [zuletzt aufgerufen am 02.05.2024];25(3):1235–43. Verfügbar unter: <https://link.springer.com/article/10.1007/s00784-020-03428-9>.
123. Anderud J, Lennholm C, Wälivaara DÅ. Ridge preservation using Collacone compared with an empty socket: a pilot study. *Oral Surg Oral Med Oral Pathol Oral Radiol* [Online]. 2021 [zuletzt aufgerufen am 06.05.2024];132(2):e55–61. Verfügbar unter: <https://pubmed.ncbi.nlm.nih.gov/33741284/>.
124. Canellas JVDS, Ritto FG, Figueredo CMDS, Fischer RG, de Oliveira GP, Thole AA, et al. Histomorphometric evaluation of different grafting materials used for alveolar ridge preservation: a systematic review and network meta-analysis. *Int J Oral Maxillofac Surg* [Online]. 2020 [zuletzt aufgerufen am 27.04.2024];49(6):797–810. Verfügbar unter: <http://www.ijoms.com/article/S0901502719313554/fulltext>.
125. Majzoub J, Ravida A, Starch-Jensen T, Tattan M, Suárez-López del Amo F, Suárez López del Amo F, et al. The Influence of Different Grafting Materials on Alveolar Ridge Preservation: a Systematic Review. *J Oral Maxillofac Res* [Online]. 2019 [zuletzt aufgerufen am 27.04.2024];10(3):e1. Verfügbar unter: <http://www.ejomr.org/JOMR/archives/2019/3/e6/v10n3e6ab.htm>.
126. MacBeth N, Trullenque-Eriksson A, Donos N, Mardas N. Hard and soft tissue changes following alveolar ridge preservation: a systematic review. *Clin Oral Implants Res* [Online]. 2017 [zuletzt aufgerufen am 29.04.2024];28(8):982–1004. Verfügbar unter: <https://pubmed.ncbi.nlm.nih.gov/27458031/>.
127. Avila-Ortiz G, Chambrone L, Vignoletti F. Effect of alveolar ridge preservation interventions following tooth extraction: A systematic review and meta-analysis. *J Clin Periodontol* [Online]. 2019 [zuletzt aufgerufen am 01.05.2024];46(S21):195–223. Verfügbar unter: <https://onlinelibrary.wiley.com/doi/full/10.1111/jcpe.13057>.
128. Cha JK, Song YW, Park SH, Jung RE, Jung UW, Thoma DS. Alveolar ridge preservation in the posterior maxilla reduces vertical dimensional change: A

- randomized controlled clinical trial. *Clin Oral Implants Res* [Online]. 2019 [zuletzt aufgerufen am 29.04.2024];30(6):515–23. Verfügbar unter: <https://onlinelibrary.wiley.com/doi/full/10.1111/clr.13436>.
129. Del Fabbro M, Tommasato G, Pesce P, Ravidà A, Khijmatgar S, Sculean A, et al. Sealing materials for post-extraction site: a systematic review and network meta-analysis. *Clin Oral Investig* [Online]. 2022 [zuletzt aufgerufen am 29.04.2024];26(2):1137–54. Verfügbar unter: <https://link.springer.com/article/10.1007/s00784-021-04262-3>.
  130. Stumbras A, Kuliesius P, Januzis G, Juodzbaly G. Alveolar Ridge Preservation after Tooth Extraction Using Different Bone Graft Materials and Autologous Platelet Concentrates: a Systematic Review. *J Oral Maxillofac Res* [Online]. 2019 [zuletzt aufgerufen am 29.04.2024];10(1):e1. Verfügbar unter: <http://www.ejomr.org/JOMR/archives/2019/1/e2/v10n1e2ab.htm>.
  131. Baldi D, Pesce P, Musante B, Pera F, Fulcheri E, Romano F, et al. Radiological and Histomorphometric Outcomes of Homologous Bone Graft in Postextractive Implant Sites: A 6-Year Retrospective Analysis. *Implant Dent* [Online]. 2019 [zuletzt aufgerufen am 27.04.2024];28(5):472–7. Verfügbar unter: [https://journals.lww.com/implantdent/fulltext/2019/10000/radiological\\_and\\_histomorphometric\\_outcomes\\_of.9.aspx](https://journals.lww.com/implantdent/fulltext/2019/10000/radiological_and_histomorphometric_outcomes_of.9.aspx).
  132. López-Pacheco A, Soto-Peñaloza D, Gómez M, Peñarrocha-Oltra D, Alarcón MA. Socket seal surgery techniques in the esthetic zone: a systematic review with meta-analysis and trial sequential analysis of randomized clinical trials. *International Journal of Implant Dentistry* 2021 7:1 [Online]. 2021 [zuletzt aufgerufen am 27.04.2024];7(1):1–14. Verfügbar unter: <https://journalimplantdent.springeropen.com/articles/10.1186/s40729-021-00294-2>.
  133. Canullo L, Del Fabbro M, Khijmatgar S, Panda S, Ravidà A, Tommasato G, et al. Dimensional and histomorphometric evaluation of biomaterials used for alveolar ridge preservation: a systematic review and network meta-analysis. *Clinical Oral Investigations* 2021 26:1 [Online]. 2021 [zuletzt aufgerufen am 29.04.2024];26(1):141–58. Verfügbar unter: <https://link.springer.com/article/10.1007/s00784-021-04248-1>.
  134. Elgali I, Omar O, Dahlin C, Thomsen P. Guided bone regeneration: materials and biological mechanisms revisited. *Eur J Oral Sci* [Online]. 2017 [zuletzt aufgerufen am 06.05.2024];125(5):315–37. Verfügbar unter: <https://pubmed.ncbi.nlm.nih.gov/28833567/>.
  135. Yankov YG. Socket Preservation and Guided Bone Regeneration: Prerequisites for Successful Implant Dentistry. *Cureus* [Online]. 2023 [zuletzt aufgerufen am 06.05.2024];15(11). Verfügbar unter: [/pmc/articles/PMC10720259/](https://pubmed.ncbi.nlm.nih.gov/33692284/).
  136. Hürzeler MB, Zuhr O, Schupbach P, Rebele SF, Emmanouilidis N, Fickl S. The socket-shield technique: a proof-of-principle report. *J Clin Periodontol* [Online]. 2010 [zuletzt aufgerufen am 03.04.2024];37(9):855–62. Verfügbar unter: <https://pubmed.ncbi.nlm.nih.gov/20712701/>.
  137. Ogawa T, Sitalaksmi RM, Miyashita M, Maekawa K, Ryu M, Kimura-Ono A, et al. Effectiveness of the socket shield technique in dental implant: A systematic review. *J Prosthodont Res* [Online]. 2022 [zuletzt aufgerufen am 03.04.2024];66(1):12–8. Verfügbar unter: <https://pubmed.ncbi.nlm.nih.gov/33692284/>.
  138. Mattiola A, Bosshardt D, Schmidlin PR. The Rigid-Shield Technique: A New Contour and Clot Stabilizing Method for Ridge Preservation. *Dent J (Basel)* [Online]. 2018 [zuletzt aufgerufen am 03.04.2024];6(2). Verfügbar unter: [/pmc/articles/PMC6023458/](https://pubmed.ncbi.nlm.nih.gov/33692284/).

139. Deshwal R, Salaria S, Dahiya R, Deshwal N. Socket-shield technique with minimally invasive osteotomy preparation as well as simultaneous sinus lift utilizing Densah Bur and platelet-rich fibrin membrane followed by immediate implant placement in a symptomatic posterior endodontically treated decayed root stumps site: A case report with 1-year follow-up. *J Indian Soc Periodontol* [Online]. 2022 [zuletzt aufgerufen am 06.04.2024];26(5):507. Verfügbar unter: <https://pubmed.ncbi.nlm.nih.gov/36339379/>.
140. Scarano A, Di Carmine M, Al-Hamed FS, Khater AGA, Gehrke SA, Tari SR, et al. Socket Shield Technique to Improve the Outcomes of Immediate Implant: A Systematic Review and Meta-Analysis. *Prosthesis* [Online]. 2023 [zuletzt aufgerufen am 06.04.2024];5(2):509–26. Verfügbar unter: <https://www.mdpi.com/2673-1592/5/2/35/htm>.
141. Zhang A, Liu Y, Liu X, Cai XJ, Sun L, Li T. Could the socket shield technique be better than conventional immediate implantation? A meta-analysis. *Clin Oral Investig* [Online]. 2022 [zuletzt aufgerufen am 06.04.2024];26(2):1173–82. Verfügbar unter: <https://pubmed.ncbi.nlm.nih.gov/34783912/>.
142. Inbarajan A, Veeravalli PT, Seenivasan MK, Natarajan S, Sathiamurthy A, Ahmed SR, et al. Platelet-Rich Plasma and Platelet-Rich Fibrin as a Regenerative Tool. *J Pharm Bioallied Sci* [Online]. 2021 [zuletzt aufgerufen am 09.05.2024];13(Suppl 2):S1266. Verfügbar unter: </pmc/articles/PMC8687040/>.
143. Del Fabbro M, Bucchi C, Lolato A, Corbella S, Testori T, Taschieri S. Healing of Postextraction Sockets Preserved With Autologous Platelet Concentrates. A Systematic Review and Meta-Analysis. *Journal of Oral and Maxillofacial Surgery* [Online]. 2017 [zuletzt aufgerufen am 09.05.2024];75(8):1601–15. Verfügbar unter: <http://www.joms.org/article/S0278239117302185/fulltext>.
144. Ghanaati S, Herrera-Vizcaino C, Al-Maawi S, Lorenz J, Miron RJ, Nelson K, et al. Fifteen Years of Platelet Rich Fibrin in Dentistry and Oromaxillofacial Surgery: How High is the Level of Scientific Evidence? *J Oral Implantol* [Online]. 2018 [zuletzt aufgerufen am 10.05.2024];44(6):471–92. Verfügbar unter: <https://pubmed.ncbi.nlm.nih.gov/29870308/>.
145. De Almeida Varela H, Fernandes De Araujo R, Carvalho Vasconcelos R, Barreto Garcia V, Batista De Souza L, Antunes De Araujo A. Histological Preparation Technique of Blood Derivative Injectable Platelet-Rich Fibrin (I-Prf) for Microscopic Analyzes. 2018;
146. Diab NAF, Ibrahim A shimaa M, Abdallah AM. Fluid Platelet-Rich Fibrin (PRF) Versus Platelet-Rich Plasma (PRP) in the Treatment of Atrophic Acne Scars: A Comparative Study. *Arch Dermatol Res* [Online]. 2023 [zuletzt aufgerufen am 09.05.2024];315(5):1249. Verfügbar unter: </pmc/articles/PMC10205840/>.
147. Lahham C, Ta'a MA, Lahham E, Michael S, Zarif W. The effect of recurrent application of concentrated platelet-rich fibrin inside the extraction socket on the hard and soft tissues. a randomized controlled trial. *BMC Oral Health* [Online]. 2023 [zuletzt aufgerufen am 09.05.2024];23(1):1–8. Verfügbar unter: <https://link.springer.com/articles/10.1186/s12903-023-03400-5>.
148. S3-Leitlinie 083-042 „Einsatz von Platelet rich Fibrin (PRF) in der dentalen Implantologie“ [Online]. Deutsche Gesellschaft für Zahn-, Mund- und Kieferheilkunde e.V. (DGZMK) Deutsche Gesellschaft für Implantologie im Zahn-, Mund- und Kieferbereich e.V. (DGI). 2022 [zuletzt aufgerufen am 10.05.2024]. Verfügbar unter: <https://www.awmf.org/service/awmf-aktuell/einsatz-von-platelet-rich-fibrin-prf-in-der-dentalen-implantologie>.

149. Araújo MG, Wennström JL, Lindhe J. Modeling of the buccal and lingual bone walls of fresh extraction sites following implant installation. *Clin Oral Implants Res* [Online]. 2006 [zuletzt aufgerufen am 07.05.2024];17(6):606–14. Verfügbar unter: <https://pubmed.ncbi.nlm.nih.gov/17092217/>.
150. Botticelli D, Berglundh T, Lindhe J. Hard-tissue alterations following immediate implant placement in extraction sites. *J Clin Periodontol* [Online]. 2004 [zuletzt aufgerufen am 07.05.2024];31(10):820–8. Verfügbar unter: <https://pubmed.ncbi.nlm.nih.gov/15367183/>.
151. Sanz M, Cecchinato D, Ferrus J, Pjetursson EB, Lang NP, Lindhe J. A prospective, randomized-controlled clinical trial to evaluate bone preservation using implants with different geometry placed into extraction sockets in the maxilla. *Clin Oral Implants Res* [Online]. 2010 [zuletzt aufgerufen am 07.05.2024];21(1):13–21. Verfügbar unter: <https://pubmed.ncbi.nlm.nih.gov/19922492/>.
152. Benic GI, Mokti M, Chen CJ, Weber HP, Hämmerle CHF, Gallucci GO. Dimensions of buccal bone and mucosa at immediately placed implants after 7 years: a clinical and cone beam computed tomography study. *Clin Oral Implants Res* [Online]. 2012 [zuletzt aufgerufen am 07.05.2024];23(5):560–6. Verfügbar unter: <https://pubmed.ncbi.nlm.nih.gov/22093013/>.
153. Chen ST, Darby IB, Reynolds EC. A prospective clinical study of non-submerged immediate implants: clinical outcomes and esthetic results. *Clin Oral Implants Res* [Online]. 2007 [zuletzt aufgerufen am 07.05.2024];18(5):552–62. Verfügbar unter: <https://pubmed.ncbi.nlm.nih.gov/17608739/>.
154. Fernandes IA, Vieira Armond AC, Moreira Falci SG. The Effectiveness of the Cold Therapy (cryotherapy) in the Management of Inflammatory Parameters after Removal of Mandibular Third Molars: A Meta-Analysis. *Int Arch Otorhinolaryngol* [Online]. 2019 [zuletzt aufgerufen am 03.06.2024];23(2):221. Verfügbar unter: </pmc/articles/PMC6449133/>.
155. Seyedi Moghaddam S, Neff A. Wie halten Sie es mit Milchprodukten nach dentoalveolär-chirurgischen Eingriffen: Erlaubt oder nicht? *Der MKG-Chirurg*. 2020;13(1):55–60.
156. Ertem SY. Partially resorbed unremoved silk sutures after tooth extraction: A unique Case report. *Clin Case Rep* [Online]. 2021 [zuletzt aufgerufen am 03.06.2024];9(3):1621. Verfügbar unter: </pmc/articles/PMC7981646/>.
157. Bucci M, Borgonovo A, Hi AB, Zanellato A, Re D. Microbiological analysis of bacterial plaque on three different threads in oral surgery. *Minerva Stomatol* [Online]. 2017 [zuletzt aufgerufen am 03.06.2024];66(1):28–34. Verfügbar unter: <https://pubmed.ncbi.nlm.nih.gov/27583530/>.
158. Faris A, Khalid L, Hashim M, Yaghi S, Magde T, Bouresly W, et al. Characteristics of Suture Materials Used in Oral Surgery: Systematic Review. *Int Dent J* [Online]. 2022 [zuletzt aufgerufen am 04.06.2024];72(3):278–87. Verfügbar unter: <https://pubmed.ncbi.nlm.nih.gov/35305815/>.
159. Torres-Lagares D, Barranco-Piedra S, Rodríguez-Caballero A, Serrera-Figallo MA, Segura-Egea JJ, Gutiérrez-Pérez JL. Suture needles in Oral Surgery: Alterations depending on the type and number of sutures. *Med Oral Patol Oral Cir Bucal* [Online]. 2012 [zuletzt aufgerufen am 04.06.2024];17(1):e129. Verfügbar unter: </pmc/articles/PMC3448183/>.
160. Alvira-González J, Gay-Escoda C. Compliance of postoperative instructions following the surgical extraction of impacted lower third molars: a randomized clinical trial. *Med Oral Patol Oral Cir Bucal* [Online]. 2015 [zuletzt aufgerufen am

- 04.06.2024];20(2):e224–34. Verfügbar unter:  
<https://pubmed.ncbi.nlm.nih.gov/25475774/>.
161. Bosworth HB, Zullig LL, Mendys P, Ho M, Trygstad T, Granger C, et al. Health Information Technology: Meaningful Use and Next Steps to Improving Electronic Facilitation of Medication Adherence. *JMIR Med Inform* [Online]. 2016 [zuletzt aufgerufen am 04.06.2024];4(1). Verfügbar unter:  
<https://pubmed.ncbi.nlm.nih.gov/26980270/>.
  162. Brown MT, Bussell JK. Medication adherence: WHO cares? *Mayo Clin Proc* [Online]. 2011 [zuletzt aufgerufen am 04.06.2024];86(4):304–14. Verfügbar unter:  
<https://pubmed.ncbi.nlm.nih.gov/21389250/>.
  163. Krishna M, Sybil D, Shrivastava PK, Premchandani S, Kumar H, Kumar P. An Innovative App (ExoDont) for Postoperative Care of Patients After Tooth Extraction: Prototype Development and Testing Study. *JMIR Perioper Med* [Online]. 2021 [zuletzt aufgerufen am 04.06.2024];4(2):e31852. Verfügbar unter:  
</pmc/articles/PMC8760618/>.
  164. Sybil D, Krishna M, Shrivastava PK, Singh S, Khan I. Innovative App (ExoDont) and Other Conventional Methods to Improve Patient Compliance After Minor Oral Surgical Procedures: Pilot, Nonrandomized, and Prospective Comparative Study. *JMIR Perioper Med* [Online]. 2022 [zuletzt aufgerufen am 04.06.2024];5(1):e35997. Verfügbar unter: </pmc/articles/PMC9277528/>.
  165. Khandelwal P, Hajira N. Management of Oro-antral Communication and Fistula: Various Surgical Options. *World J Plast Surg* [Online]. 2017 [zuletzt aufgerufen am 26.05.2024];6(1):3. Verfügbar unter: </pmc/articles/PMC5339603/>.
  166. Pandikanda R, Singh R, Patil V, Sharma M, Shankar K. Flapless closure of oro-antral communication with PRF membrane and composite of PRF and collagen – a technical note. *J Stomatol Oral Maxillofac Surg*. 2019;120(5):471–3.
  167. Azzouzi A, Hallab L, Chbicheb S. Diagnosis and Management of oro-antral fistula: Case series and review. *Int J Surg Case Rep*. 2022;97:107436.
  168. Bouloux GF, Steed MB, Perciaccante VJ. Complications of third molar surgery. *Oral Maxillofac Surg Clin North Am* [Online]. 2007 [zuletzt aufgerufen am 24.05.2024];19(1):117–28. Verfügbar unter:  
<https://pubmed.ncbi.nlm.nih.gov/18088870/>.
  169. Ferrer-Valdivia N, Herrera-Barraza V, Fernández-Córdova ALS, Herrera-Barraza V, Arroyo-Larrondo S, Fernández-Córdova M, et al. Complications post simple exodontia: A systematic review. *Dent Med Probl* [Online]. 2022 [zuletzt aufgerufen am 25.05.2024];59(4):593–601. Verfügbar unter:  
<https://creativecommons.org/licenses/by/3.0/>.
  170. Jain A. Principles and Techniques of Exodontia. *Oral and Maxillofacial Surgery for the Clinician* [Online]. 2021 [zuletzt aufgerufen am 28.05.2024];259–97. Verfügbar unter: [https://link.springer.com/chapter/10.1007/978-981-15-1346-6\\_13](https://link.springer.com/chapter/10.1007/978-981-15-1346-6_13).
  171. Polat HB, Ay S, Kara MI. Maxillary Tuberosity Fracture Associated with First Molar Extraction: A Case Report. *Eur J Dent* [Online]. 2007 [zuletzt aufgerufen am 28.05.2024];1(4):256. Verfügbar unter: </pmc/articles/PMC2609909/>.
  172. Chrcanovic BR, Freire-Maia B. Considerations of maxillary tuberosity fractures during extraction of upper molars: a literature review. *Dent Traumatol* [Online]. 2011 [zuletzt aufgerufen am 28.05.2024];27(5):393–8. Verfügbar unter:  
<https://pubmed.ncbi.nlm.nih.gov/21615862/>.
  173. Boffano P, Rocchia F, Gallesio C, Berrone S. Pathological mandibular fractures: a review of the literature of the last two decades. 2013 [zuletzt aufgerufen am

- 28.05.2024]; Verfügbar unter:  
<https://onlinelibrary.wiley.com/doi/10.1111/edt.12028>.
174. Weil K, Hooper L, Afzal Z, Esposito M, Worthington H V., Van Wijk AJ, et al. Paracetamol for pain relief after surgical removal of lower wisdom teeth. *Cochrane Database Syst Rev* [Online]. 2007 [zuletzt aufgerufen am 10.05.2024];2007(3). Verfügbar unter: <https://pubmed.ncbi.nlm.nih.gov/17636762/>.
  175. Dr. Stephan Acham, DDr. Norbert Jake. Perorale Schmerzmedikation in der Oralchirurgie [Online]. [zuletzt aufgerufen am 10.05.2024]. Verfügbar unter: <http://www.ocmr.at/downloads/Schmerzmedikationsschema.pdf>.
  176. Cho H, Lynham AJ, Hsu E. Postoperative interventions to reduce inflammatory complications after third molar surgery: review of the current evidence. *Aust Dent J* [Online]. 2017 [zuletzt aufgerufen am 16.05.2024];62(4):412–9. Verfügbar unter: <https://onlinelibrary.wiley.com/doi/full/10.1111/adj.12526>.
  177. Kumbargere Nagraj S, Prashanti E, Aggarwal H, Lingappa A, Muthu MS, Kiran Kumar Krishanappa S, et al. Interventions for treating post-extraction bleeding. *Cochrane Database Syst Rev* [Online]. 2018 [zuletzt aufgerufen am 22.05.2024];2018(3). Verfügbar unter: [/pmc/articles/PMC6494262/](https://pubmed.ncbi.nlm.nih.gov/36494262/).
  178. Segura-Egea JJ, Gould K, Şen BH, Jonasson P, Cotti E, Mazzone A, et al. Antibiotics in Endodontics: a review. *Int Endod J* [Online]. 2017 [zuletzt aufgerufen am 21.05.2024];50(12):1169–84. Verfügbar unter: <https://pubmed.ncbi.nlm.nih.gov/28005295/>.
  179. Ahmadi H, Ebrahimi A, Ahmadi F. Antibiotic Therapy in Dentistry. *Int J Dent* [Online]. 2021 [zuletzt aufgerufen am 14.07.2024];2021. Verfügbar unter: [/pmc/articles/PMC7861949/](https://pubmed.ncbi.nlm.nih.gov/347861949/).
  180. Hausamen J.-E., Reich R, Hoffmeister Bodo. Nervschädigung - Vorgehensweise nach Läsionen der sensiblen Mandibularisäste [Online]. Deutsche Gesellschaft fürMund-, Kiefer- und Gesichtschirurgie (DGMKG) Deutsche Gesellschaft für Zahn-, Mund- und Kieferheilkunde (DGZMK). 2003 [zuletzt aufgerufen am 22.05.2024]. Verfügbar unter: <https://www.dgzmk.de/nervschaedigung-vorgehensweise-nach-laesionen-der-sensiblen-mandibularisaeste>.
  181. Lu Z, Bingquan H, Jun T, Fei G. Effectiveness of concentrated growth factor and laser therapy on wound healing, inferior alveolar nerve injury and periodontal bone defects post-mandibular impacted wisdom tooth extraction: A randomized clinical trial. *Int Wound J* [Online]. 2024 [zuletzt aufgerufen am 22.05.2024];21(1):e14651. Verfügbar unter: <https://onlinelibrary.wiley.com/doi/full/10.1111/iwj.14651>.
  182. Daly BJM, Sharif MO, Jones K, Worthington H V., Beattie A. Local interventions for the management of alveolar osteitis (dry socket). *Cochrane Database Syst Rev* [Online]. 2022 [zuletzt aufgerufen am 24.05.2024];2022(9). Verfügbar unter: [/pmc/articles/PMC9511819/](https://pubmed.ncbi.nlm.nih.gov/4511819/).
  183. Ghosh A, Aggarwal VR, Moore R. Aetiology, Prevention and Management of Alveolar Osteitis—A Scoping Review. *J Oral Rehabil*. 2022;49(1):103–13.
  184. Zhang Y, Chen X, Zhou Z, Hao Y, Li H, Cheng Y, et al. Effects of Impacted Lower Third Molar Extraction on Periodontal Tissue of the Adjacent Second Molar. *Ther Clin Risk Manag* [Online]. 2021 [zuletzt aufgerufen am 12.06.2024];17:235. Verfügbar unter: [/pmc/articles/PMC7997553/](https://pubmed.ncbi.nlm.nih.gov/37997553/).
  185. Barootchi S, Tavelli L, Majzoub J, Stefanini M, Wang HL, Avila-Ortiz G. Alveolar ridge preservation: Complications and cost-effectiveness. *Periodontol 2000* [Online]. 2023 [zuletzt aufgerufen am 13.07.2024];92(1):235–62. Verfügbar unter: <https://onlinelibrary.wiley.com/doi/full/10.1111/prd.12469>.

186. Kim S, Kim SG. Advancements in alveolar bone grafting and ridge preservation: a narrative review on materials, techniques, and clinical outcomes. *Maxillofac Plast Reconstr Surg* [Online]. 2024 [zuletzt aufgerufen am 09.05.2024];46(1):1–13. Verfügbar unter: <https://jkamprs.springeropen.com/articles/10.1186/s40902-024-00425-w>.