

**Diplomarbeit**

**Der State-of-the-Art Zugangsweg der prothetischen  
Versorgung einer medialen Schenkelhalsfraktur  
- ein Literaturreview**

eingereicht von

**Lisa Gartner**

zur Erlangung des akademischen Grades

**Doktor(in) der gesamten Heilkunde  
(Dr. med. univ.)**

an der

**Medizinischen Universität Graz**

ausgeführt an der

**Universitätsklinik für Orthopädie und Traumatologie/  
LKH-Univ. Klinikum Graz**

unter der Anleitung von

**Univ.-Prof. Mag.phil. Dr.med.univ Franz Seibert**

**OA. Dr.med.univ. Renate Krassnig**

Graz, 15. Jänner 2017

## *Eidesstattliche Erklärung*

*Ich erkläre ehrenwörtlich, dass ich die vorliegende Arbeit selbstständig und ohne fremde Hilfe verfasst habe, andere als die angegebenen Quellen nicht verwendet habe und die den benutzten Quellen wörtlich oder inhaltlich entnommenen Stellen als solche kenntlich gemacht habe.*

*Graz, am 15.Jänner 2017*

*Lisa Gartner eh.*

## **Danksagung**

In erster Linie möchte ich mich bei meinen Betreuern, Herrn Prof. Dr. Franz Seibert und Frau OA Dr. Renate Krassnig für die Hilfe bei der Erstellung meiner Arbeit bedanken.

Meinen lieben Eltern, Anita und Siegfried, möchte ich hiermit nicht nur für die letzten sechs Jahre danken, sondern für die endlose Unterstützung in allen Lebenslagen. Danke, dass ihr so großartig seid und mir diese Ausbildung erst ermöglicht habt.

Zu guter Letzt gilt mein Dank meiner guten Freundin Mag. Sabrina Schlögl für das zahlreiche Korrekturlesen dieser Arbeit.

# **Zusammenfassung**

## ***Hintergrund***

Minimal invasive Chirurgie erfreut sich in verschiedenen Teilbereichen der Medizin an zunehmender Popularität. Auch in der Unfallchirurgie sollen Patienten/innen von weichteilschonenden Operationen profitieren, die eine schnellere Rehabilitation ermöglichen. Die Implantation einer Kopfhendoprothese nach medialer Schenkelhalsfraktur stellt einer der am häufigsten durchgeführten Eingriffe in den westlichen Industriestaaten dar. Hierfür stehen verschiedene Operationstechniken und Zugangswege zum Hüftgelenk zur Verfügung. In diesem Literaturreview sollen die konventionellen Zugangsarten mit der vorderen minimal invasiven Methode verglichen und deren Vor- und Nachteile aufgezeigt werden. Ziel ist es, die State-of-the-Art Methode zu benennen.

## ***Methode***

Hierzu wurden medizinische Datenbanken nach rezenten Publikationen zur Implantation einer Hüftprothese mittels vorderen Zugangs durchsucht. Jene Studien, die sich mit einer elektiven Prothetik beschäftigen, wurden ausgeschlossen und die übrigen acht Publikationen über die Einbringung einer Kopfhendoprothese nach medialer Schenkelhalsfraktur analysiert.

## ***Ergebnisse***

Hinsichtlich der intraoperativen Parameter wie Blutverlust und Operationsdauer gab es keine nennenswerten Unterschiede oder Vorteile zu Gunsten der minimal invasiven Methodik. Ebenso war die Komplikationsrate gegenüber konventioneller Techniken vergleichbar. Bezüglich des funktionellen Outcomes war der minimal invasive Zugang in seinen Ergebnissen gegenüber anderen Zugängen überlegen und eine schnellere Rehabilitation konnte erreicht werden.

### ***Schlussfolgerung***

Aufgrund der besseren funktionellen Ergebnisse und der kosmetischen Vorteile wäre der minimal invasive, vordere Zugangsweg gegenüber konventionellen Methoden zu bevorzugen.

### ***Schlüsselwörter***

Minimal invasiv, anteriore Inzision, Hüftendoprothetik, chirurgische Hüftzugänge, Outcomes, mediale Schenkelhalsfraktur

# **Abstract**

## ***Background***

Recently minimally invasive surgery has gained more popularity in several fields of medicine. As well as in trauma surgery, patients could benefit from the soft tissue-sparing procedures for a better outcome in rehabilitation. The implantation of a hip hemiarthroplasty after a femoral neck fracture is one of the most carried out surgeries in industrial countries. Therefore a number of surgical techniques and approaches are available. This literature review compares the conventional approaches with the direct anterior and minimally invasive approach, and summarizes the advantages and disadvantages of determining a state-of-the-art procedure.

## ***Methods***

Various medical databases have been searched regarding publications about the implantation of a hip arthroplasty through a direct anterior approach. All papers about the primary hip arthroplasty have been excluded and eight reviews about hemiarthroplasty after femoral neck fracture have been analysed.

## ***Result***

In case of intraoperative factors, such as blood loss and mean operative time, there was no noticeable difference or any advantages for the minimally invasive technique. Complication rate was comparable to other conventional approaches. The minimally invasive procedure has achieved better results in functional outcomes compared to other approaches and a faster recovery may be expected.

## ***Conclusion***

Due to the better functional results and cosmetic benefits, the minimally invasive anterior approach should be preferred.

## ***Keywords***

*minimally invasive, anterior incision, hip arthroplasty, surgical hip approaches, outcomes, femoral neck fracture*

# Inhaltsverzeichnis

DANKSAGUNG.....	III
ZUSAMMENFASSUNG .....	IV
ABSTRACT.....	VI
GLOSSAR UND ABKÜRZUNGEN .....	IX
<b>ABBILDUNGSVERZEICHNIS .....</b>	<b>X</b>
<b>TABELLENVERZEICHNIS .....</b>	<b>XI</b>
<b>1 EINLEITUNG.....</b>	<b>- 1 -</b>
1.1 DAS HÜFTGELENK .....	- 2 -
1.1.1 Die Gelenkskörper.....	- 2 -
1.1.2 Die Bänder und Gelenkkapsel .....	- 6 -
1.1.3 Gefäßversorgung.....	- 9 -
1.2 DIE SCHENKELHALSFRAKTUR .....	- 10 -
1.2.1 Definition und Ätiologie .....	- 10 -
1.2.2 Epidemiologie: .....	- 10 -
1.2.3 Klassifikation.....	- 11 -
1.2.4 Klinik.....	- 13 -
1.2.5 Diagnostik .....	- 13 -
1.2.6 Therapiemöglichkeiten .....	- 14 -
1.3 DIE ZUGANGSWEGE .....	- 17 -
1.3.1 Der anteriore Zugang.....	- 18 -
1.3.2 Der anterolaterale Zugang.....	- 18 -
1.3.3 Der Transgluteale Zugang .....	- 19 -
1.3.4 Der Posterolaterale Zugang.....	- 19 -
1.3.5 Der Posteriore Zugang.....	- 19 -
<b>2 MATERIAL UND METHODEN.....</b>	<b>- 22 -</b>
<b>3 ERGEBNISSE.....</b>	<b>- 23 -</b>
3.1 ALLGEMEINES .....	- 23 -
3.2 PATIENTEN/INNENKOLLEKTIV .....	- 25 -
3.3 IMPLANTATE UND DURCHFÜHRUNG.....	- 27 -
3.4 OPERATIONSZEIT, BLUTVERLUST UND KRANKENHAUSAUFENTHALTSDAUER .....	- 29 -
3.5 KOMPLIKATIONEN .....	- 32 -
3.6 SCHMERZ .....	- 35 -

3.7	MOBILITÄT.....	- 36 -
3.8	WOHNSITUATION NACH ENTLASSUNG .....	- 39 -
<b>4</b>	<b>DISKUSSION .....</b>	<b>- 40 -</b>
4.1	CONCLUSIO .....	- 46 -
<b>5</b>	<b>LITERATURVERZEICHNIS .....</b>	<b>- 47 -</b>
<b>6</b>	<b>ANHANG .....</b>	<b>- 50 -</b>
6.1	BARTHEL-INDEX .....	- 50 -
6.2	HARRIS-HIP-SCORE .....	- 54 -

# Glossar und Abkürzungen

A.	Arteria
Aa.	Arteriae
a.p.	anterior-posterior
ant.	anterior
Art.	Articulatio
CCD	Centrum-Collum-Diaphysenwinkel
CT	Computertomographie
DAA	direct anterior approach
EU	Europäische Union
Lig.	Ligamentum
Ligg.	Ligamenta
M.	Musculus
Mm.	Musculi
MRT	Magnetresonanztomographie
N.	Nervus
post.	posterior
R.	Ramus
Rr.	Rami
sup.	superior

# Abbildungsverzeichnis

<b>Abbildung 1: Hüftgelenkspfanne von lateral (3) .....</b>	<b>- 3 -</b>
<b>Abbildung 2: Femur von ventral und dorsal (3).....</b>	<b>- 5 -</b>
<b>Abbildung 3: Bandapparat des Hüftgelenks von ventral (3).....</b>	<b>- 8 -</b>
<b>Abbildung 4: Bandapparat des Hüftgelenks von dorsal (3) .....</b>	<b>- 8 -</b>
<b>Abbildung 5: Gefäßversorgung des Femurkopfes und proximalen Femurs von ventral und dorsal (5) .....</b>	<b>- 9 -</b>
<b>Abbildung 6: Garden-Klassifikation I-IV (9) .....</b>	<b>- 12 -</b>
<b>Abbildung 7: Pauwels-Klassifikation I-III (9) .....</b>	<b>- 12 -</b>
<b>Abbildung 8: Übersicht der Zugangswege im Horizontalschnitt (16).....</b>	<b>- 20 -</b>
<b>Abbildung 9: Übersicht der Zugangswege von lateral (16).....</b>	<b>- 21 -</b>

# **Tabellenverzeichnis**

<b>Tabelle 1: Allgemeine Kenndaten der Studien .....</b>	<b>- 24 -</b>
<b>Tabelle 2: Angaben zur Einbringung von Knochenzement und Auflistung der in den Studien verwendeten Implantate .....</b>	<b>- 28 -</b>
<b>Tabelle 3: Zusammenfassung der Parameter Operationsdauer, intraoperativer Blutverlust und postoperativer Hämoglobinabfall.....</b>	<b>- 31 -</b>
<b>Tabelle 4: Auflistung der in den Studien dokumentierten Komplikationen.....</b>	<b>- 34 -</b>

# **1 Einleitung**

Durch die zunehmende Überalterung der Gesellschaft und die höhere Lebenserwartung steigt auch die Anzahl der altersbedingten Knochenverletzungen auf unfallchirurgischen Stationen. Eine der häufigsten Verletzungen des/der älteren Patienten/in ist die mediale Schenkelhalsfraktur. Sie entsteht im höheren Alter häufig durch simple Bagateltraumen aufgrund eines bereits osteoporotisch veränderten Knochens.

Für viele ältere Personen ist die mediale Schenkelhalsfraktur ein einschneidendes Erlebnis, das eine unerwartete Lebenssituationsveränderung zur Folge hat. Patienten/innen, die zuvor noch selbstständig oder alleinlebend waren, sind aufgrund des plötzlichen Verlusts der Mobilität auf Pflege angewiesen. Nicht selten entstehen durch die folgende Hospitalisation und längere Immobilität Komorbiditäten, die den/die Patienten/in zusätzlich einschränken können.

Aus diesem Grund ist das Ziel jeder operativen Therapie eine schnelle Remobilisation des/der Patienten/in und somit das Verhindern von Komplikationen, die mit einem langen Klinikaufenthalt und einer Bewegungseinschränkung assoziiert werden.

Die Therapie der medialen Schenkelhalsfraktur mit höherem Dislokationsgrad bei älteren Menschen wird mittels Implantation einer Kopfendoprothese durchgeführt. Dabei kann das Implantat über verschiedene chirurgische Zugangswege eingesetzt werden. Man unterscheidet konventionelle von minimal-invasiven Zugangstechniken.

Einzig die gute Lage der implantierten Prothese garantiert postoperativ nicht die vollständige Wiederherstellung der Gelenksfunktion. Um eine einwandfreie Funktion zu erreichen, gilt es, auf ein gutes Zusammenspiel zwischen Skelett, Muskulatur, Leistungs- und Versorgungsbahnen zu achten. Nur durch Schonung der Weichteile kann eine optimale postoperative Mobilisation ermöglicht werden. Dieses Grundprinzip soll besonders durch die minimal-invasive Zugangstechnik gewahrt werden.

Diese Arbeit soll dazu dienen, Vor- und Nachteile der jeweiligen Zugangswege aufzuzeigen. Dabei sollen aus der rezenten Literatur intraoperative, postoperative und Langzeit-Follow-Up-Ergebnisse verglichen werden und wenn möglich, ein ideales Behandlungskonzept ermittelt werden.

# **1.1 Das Hüftgelenk**

Als größtes Gelenk des menschlichen Körpers, mit besonders großen Kontaktflächen, dient die *Articulatio coxae* der Kraftübertragung des Rumpfes auf die Beine.

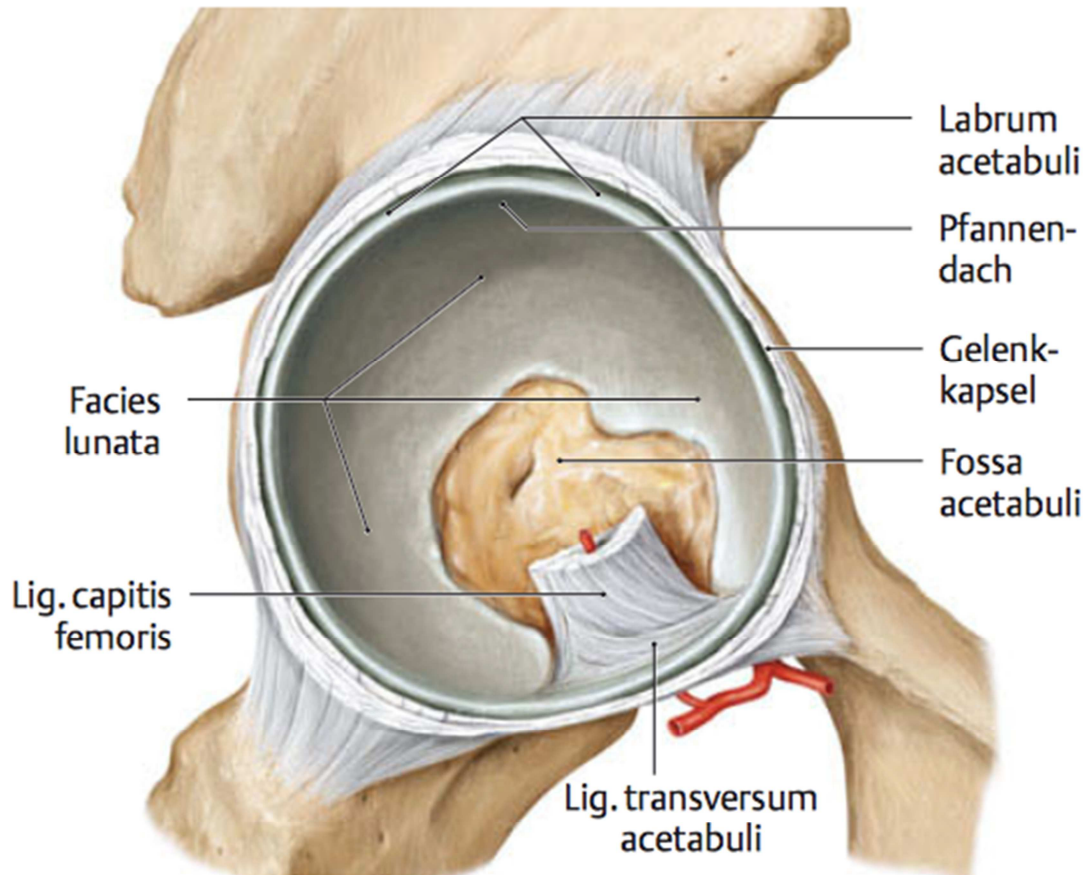
Das Hüftgelenk wird durch das *Acetabulum* des Hüftbeins als Gelenkspfanne und dem *Caput femoris* als Gelenkkopf gebildet. Da das *Acetabulum* den Femurkopf um mehr als die Hälfte umfasst, ergibt sich eine Sonderform des Kugelgelenkes, ein sogenanntes Nussgelenk (*Articulatio cotylica* oder *Enarthrose*) mit drei Hauptbewegungsachsen (1,2). Durch dieses Umgreifen der Pfanne um den Gelenkkopf unterscheidet sich das Hüftgelenk von den großen Gelenken der oberen Extremität. Die *Art. coxae* ist nämlich, im Gegensatz zur Schulter, weitaus besser vor Luxationen geschützt, was jedoch eine Einschränkung des Bewegungsumfanges mit sich bringt (3). Um die Transversalachse sind Beugung und Streckung (*Anteversion* und *Retroversion*) aktiv mit einem Radius von 130° bzw. 10-15° möglich. Bei der *Abduktion* kann das Bein um 50° von der Sagittalachse abgespreizt bzw. in der *Adduktion* um 30° geschlossen werden. In der vertikalen Achse lässt der Kapsel-Band-Apparat eine *Rotation* nach außen um 50° und nach innen um 40° zu (4).

## **1.1.1 Die Gelenkskörper**

### **1.1.1.1 Das Acetabulum:**

Die halbkugelförmige Hüftgelenkspfanne wird durch den jeweiligen Corpus der drei Anteile des *Os coxae* gebildet, dem *Os ilium*, *Os ischii* und *Os pubis*. Ausgekleidet wird die Pfanne durch eine C-förmige hyaline Knorpelfläche (*Facies lunata*), welche am Pfannendach am breitesten ist, da hier die höchste Lastübertragung im aufrechten Stand stattfindet. Im Zentrum liegt der knorpelfreie dünne Pfannenboden, die *Fossa acetabuli*, welcher mit einem aus dickem Baufett aufgebauten Fettkörper ausgekleidet ist. Dies ist jene Stelle, an der im aufrechten Stand keine Druckbelastung stattfindet. Ein hoher Rand, das faserknorpelige *Labrum acetabuli*, begrenzt das *Acetabulum* peripher und vergrößert dadurch die Gelenksfläche. An der knorpelfreien Stelle werden die beiden Enden des Labrums durch das *Ligamentum Transversum acetabuli* verbunden (1,3,5,6).

Die Pfanneneingangsebene ist gegen die Sagittalebene nach ventral um 24° und nach kaudal um 40° gekippt (7). Die Pfanne zeigt also nach außen, vorne und unten.

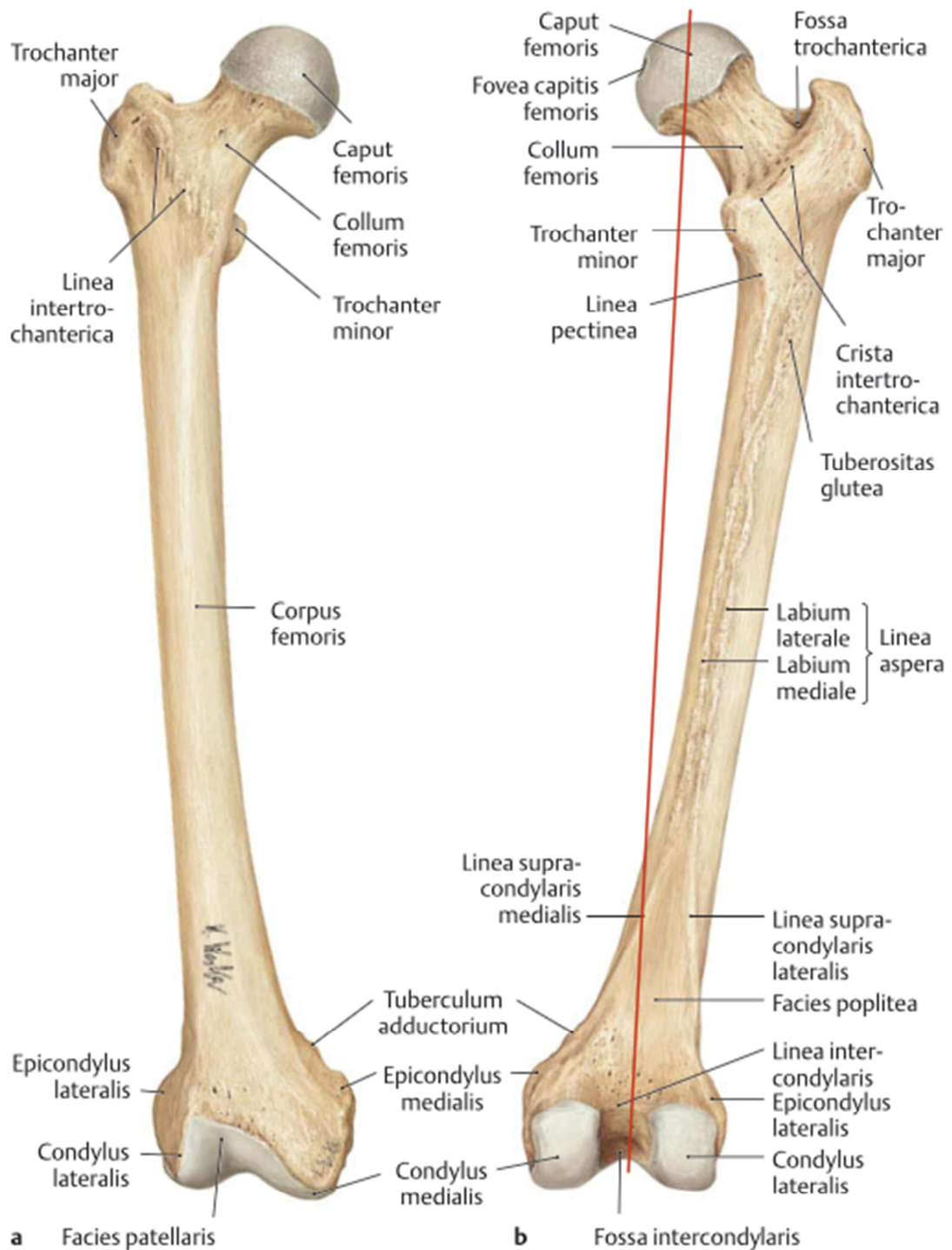


**Abbildung 1: Hüftgelenkspfanne von lateral (3)**

### 1.1.1.2 Der Femurkopf:

Das Femur ist der stärkste und längste Knochen des menschlichen Körpers. Es gliedert sich in einen Kopf (*Caput femoris*), einen Schenkelhals (*Collum femoris*), einen Schaft (*Corpus femoris*) und die mit dem Tibiakopf distal artikulierenden Femurkondylen (*Condyli femoris*) (3). Der Kopf mit einem Radius von ca. 2,5cm ist bis auf die *Fovea capitis*, welche als Ansatzpunkt für das *Lig. capitis femoris* dient, vollständig mit hyalinem Knorpel überzogen. Distal dieser Knochen-Knorpel-Grenze geht der Femurkopf in den Schenkelhals über (1). Dieser neigt sich mit einem stumpfen Winkel von ca. 126° gegen den Femurschaft, welcher als *Collodiaphysenwinkel* (*CCD-Winkel = Centrum-Collum-Diaphysenwinkel*) bezeichnet wird. Er ist entscheidend für die Stabilität des Oberschenkelknochens und die Achsenstellung der Beine. In der Transversalebene ist der Schenkelhals um 12-14° gegen die Kondylen nach vorne rotiert (2,8). Dies wird auch als *Antetorsion* bezeichnet (4).

Distal des Schenkelhalses liegen lateral der große Rollhügel, der *Trochanter major* und dorsomedial gelegen der kleine Rollhügel, der *Trochanter minor*. Sie dienen als große Muskelansatzhöcker und sind an der dorsalen Seite durch die kräftige *Crista intertrochanterica* und an der ventralen Seite durch die schwächere *Linea intertrochanterica* verbunden (3).



**Abbildung 2: Femur von ventral und dorsal (3)**

**Rote Linie: Traglinie des Femurs**

## **1.1.2 Die Bänder und Gelenkkapsel**

Die Gelenkkapsel entspringt am *Os coxae* außerhalb des *Labrum acetabuli*. Am Femur ist sie ventral an der *Linea intertrochanterica* und dorsal an der Schenkelhalsbasis befestigt (9).

Die *Membrana synovialis* umgibt die gesamte Vorderfläche des Schenkelhalses aber nur ca. zwei Drittel der Hinterfläche. Das liegt daran, dass der Schenkelhals an der Vorderfläche kürzer ist (6). In ihr verlaufen die Blutgefäße, die den Femurkopf versorgen (3).

Die *Membrana fibrosa* der Gelenkkapsel wird durch drei kräftige, beinahe zentimeterdicke Bänder verstärkt, die den Zusammenhalt der Gelenkkörper sichern und den Bewegungsumfang begrenzen (6).

Das *Lig. iliofemorale*, das *Lig. ischiofemorale* und das *Lig. pubofemorale*.

Die Gelenkkapsel ist maximal entspannt, wenn das Hüftgelenk flektiert, abduziert und außenrotiert ist. Diese Schonhaltung wird beispielsweise bei Entzündungen im Gelenk eingenommen (7).

### ***Das Lig. iliofemorale:***

Es ist das stärkste Band des menschlichen Körpers und ermöglicht erst die Kontakterhaltung zwischen Hüftpfanne und -kopf. Bestehend aus zwei Anteilen, einer *Pars transversa (lateralis)* und einer *Pars descendens (medialis)*, entspringt es an der *Spina iliaca anterior inferior* und zieht mit jeweils einem Anteil fächerförmig zum proximalen und distalen Anteil der *Linea intertrochanterica*.

Die Hauptaufgabe des Bandes besteht darin, die Überstreckung des Gelenks und das Abkippen des Beckens zu verhindern und somit den amuskulären Stand zu ermöglichen (4,8).

### ***Lig. pubofemorale:***

Das schwächste Band des Kapselapparates entspringt an der *Crista obturatoria* und zieht ebenfalls zur *Linea intertrochanterica* (4).

Zwischen den Strängen der *Ligg. iliofemorale* und *pubofemorale* befindet sich die *Bursa iliopectinea*, die über diese dünne Kapselstelle mit dem Gelenk kommuniziert (6).

***Lig. ischiofemorale:***

An der dorsalen Fläche der Gelenkscapsel liegt das *Lig. ischiofemorale*. Es entspringt am Hinterrand des Acetabulums und zieht schraubenförmig an den oberen lateralen Teil der *Linea intertrochanterica* (4). Als annähernd ringförmige Verstärkung bildet es hauptsächlich die *Zona orbicularis* (6). Seine Hauptaufgabe besteht außerdem in der Hemmung der Innenrotation (4).

***Lig. Capitis Femoris:***

Das intrakapsulär gelegene *Lig. capitis femoris*, auch *Lig. teres femoris* genannt, entspringt an der *Incisura acetabuli* (in der *Fossa acetabuli*) und inseriert an der knorpelfreien Grube, der *Fovea capitis*, im hinteren unteren Quadranten des Femurkopfes (4). Es ist von einer eigenen *Membrana synovialis* umgeben (6).

Beim intakten Hüftgelenk hat dieses Band keine mechanische Bedeutung im Sinne einer Stabilisierung, sondern ist besonders in der Wachstumsphase für dessen Blutversorgung wichtig, da in ihm der *Ramus acetabularis* der *Arteria obturatoria* verläuft. Im Falle einer Pathologie, wie einer Schenkelhalsfraktur, dient das Band jedoch der Stabilisation des Femurkopfes und verhindert eine Dislokation (7,8).

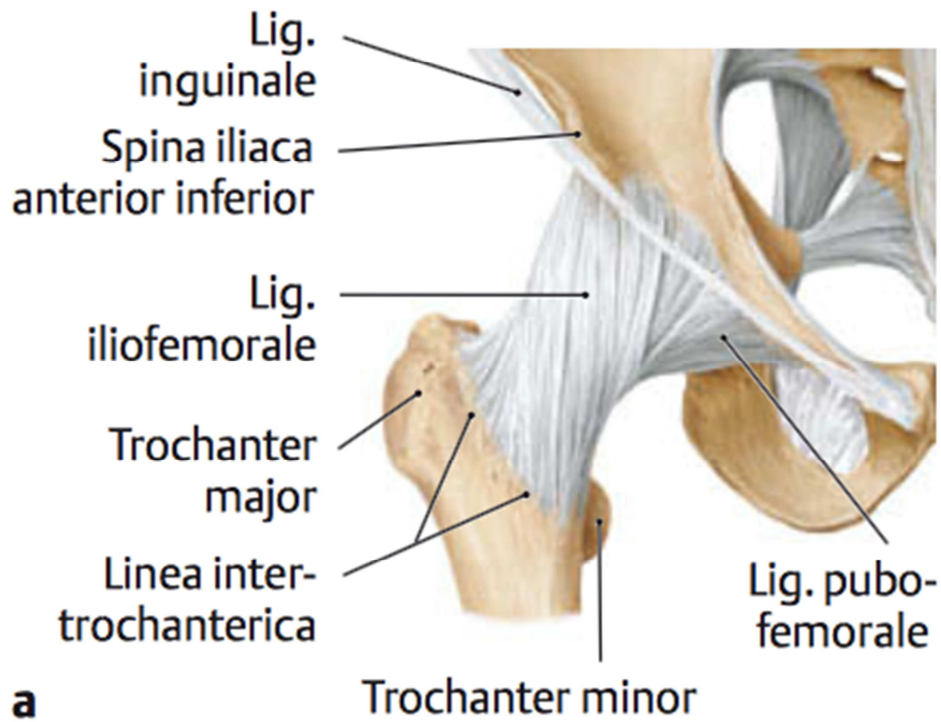


Abbildung 3: Bandapparat des Hüftgelenks von ventral (3)

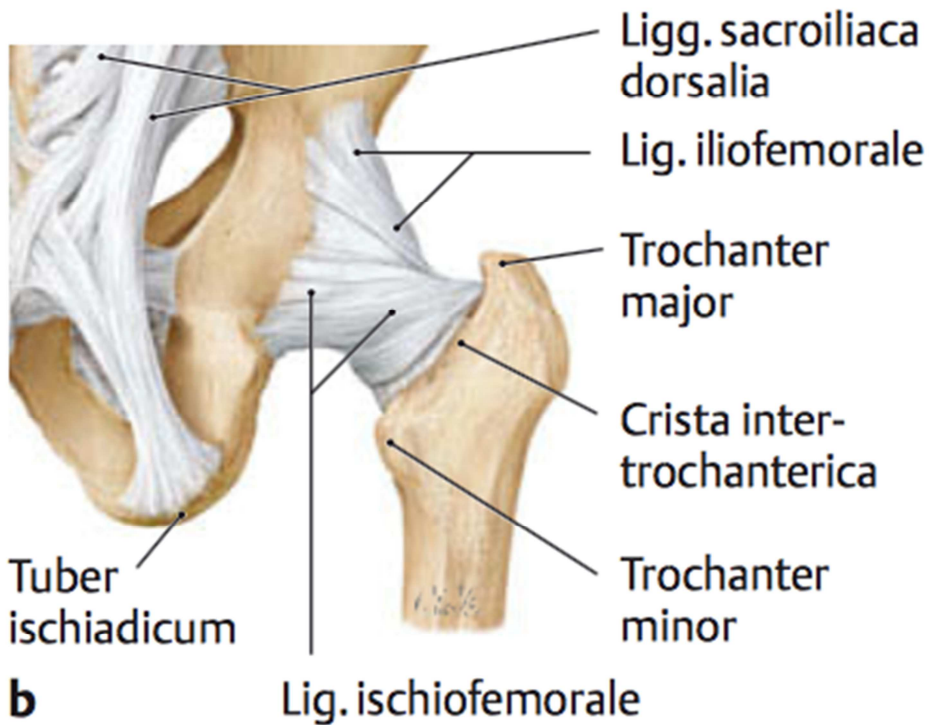


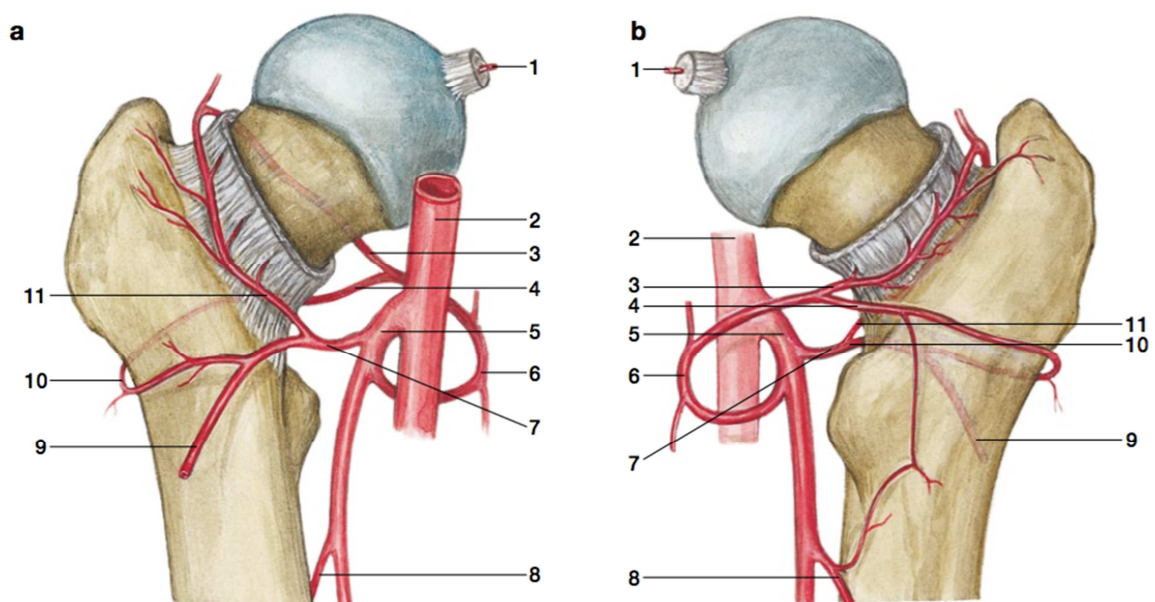
Abbildung 4: Bandapparat des Hüftgelenks von dorsal (3)

### 1.1.3 Gefäßversorgung

Der Hüftkopf wird zu 80-100% über Kapselgefäße versorgt und nur zu einem geringen Anteil über das *Ligamentum capitis femoris*. Die Kapselgefäße laufen vorwiegend dorsokraniel in der Synovia bis zur Randzone des Femurkopfkorpels. Die restlichen Gefäße verlaufen von der Metaphyse intraossär zum Hüftkopf. Bei medialen Brüchen kann es sein, dass der Hüftkopf überhaupt nicht mehr versorgt wird (9).

Der Femurkopf wird hauptsächlich durch die *Rr. Ascendes* der *Aa. Circumflexa medialis et lateralis* aus der *A. profunda femoralis* versorgt. Diese bilden einen nicht immer ganz geschlossenen Arterienkranz. Hauptgefäß für die arterielle Versorgung ist der *R. profundus* der *A. circumflexa femoris medialis*.

Wird diese Versorgung durch beispielsweise eine Schenkelhalsfraktur unterbrochen, bleibt oft nur mehr die Versorgung durch den *R. aetabularis* der *A. obturatoria*, der den Hüftkopf über das *Lig. Captits femoris* erreicht (5).



**Abbildung 5: Gefäßversorgung des Femurkopfes und proximalen Femurs von ventral und dorsal (5)**

(1 *A. capitis femoris*, 2 *A. femoralis*, 3 *Ramus ascendens* der *A. circumflexa femoris medialis*, 4 *Ramus profundus* der *A. circumflexa femoris medialis*, 5 *A. profunda femoris*, 6 *A. circumflexa femoris medialis*, 7 *A. circumflexa femoris lateralis*, 8 *Aa. Perforantes*, 9 *R. descendens* der *A. circumflexa femoris lateralis*, 10 *R. transversus* der *A. circumflexa femoris lateralis*, 11 *R. ascendens* der *A. circumflexa femoris lateralis*)

## **1.2 Die Schenkelhalsfraktur**

### **1.2.1 Definition und Ätiologie**

Die mediale Schenkelhalsfraktur ist eine typische Verletzung eines alten Menschen und beschreibt alle Brüche zwischen dem Hüftkopf und den Trochanteren (9). Anders als bei jungen Patienten/innen, bei denen eine Verletzung am Hüftgelenk häufig nur durch Hochrasanztraumen, wie beispielsweise Verkehrsunfälle oder Stürzen aus großen Höhen, zustande kommt, ist die häufigste Ursache bei Patienten/innen ab dem ca. 65. Lebensjahr der einfache Sturz auf die Seite in Abduktions- oder Adduktionsstellung oder andere Bagatelltraumen. Dies ist oft die Folge von abnehmender Bewegungskoordination kombiniert mit zunehmender Osteoporose (8,9). Ebenso kann ein verkleinerter Collum-Diaphysen-Winkel schneller zu sogenannten Ermüdungs- oder Stressfrakturen führen.

### **1.2.2 Epidemiologie:**

Die mediale Schenkelhalsfraktur entspricht ca. 70% aller Frakturen des Femurs (10). In der EU erleiden jährlich 414.000 Menschen einen Schenkelhalsbruch. Nur etwa 5-7% betreffen junge und aktive Personen. Da die Lebenserwartung und das Durchschnittsalter in unseren Breitengraden kontinuierlich steigt, wird davon ausgegangen, dass sich in den nächsten 50 Jahren die Zahl der medialen Schenkelhalsfrakturen verdoppeln wird (11).

### **1.2.3 Klassifikation**

Bei Frakturen im Bereich des proximalen Femurs unterscheidet man zu allererst nach der Lokalisation:

- *Mediale Schenkelhalsfrakturen*
- *Basozervikale (=laterale Schenkelhalsfrakturen)*
- *Per- und subtrochantäre Frakturen (4)*

Die wichtigsten, klinisch relevanten Frakturklassifikationen für mediale Schenkelhalsfrakturen stammen von *Garden* und *Pauwels*.

#### **1.2.3.1 Klassifikation nach Garden**

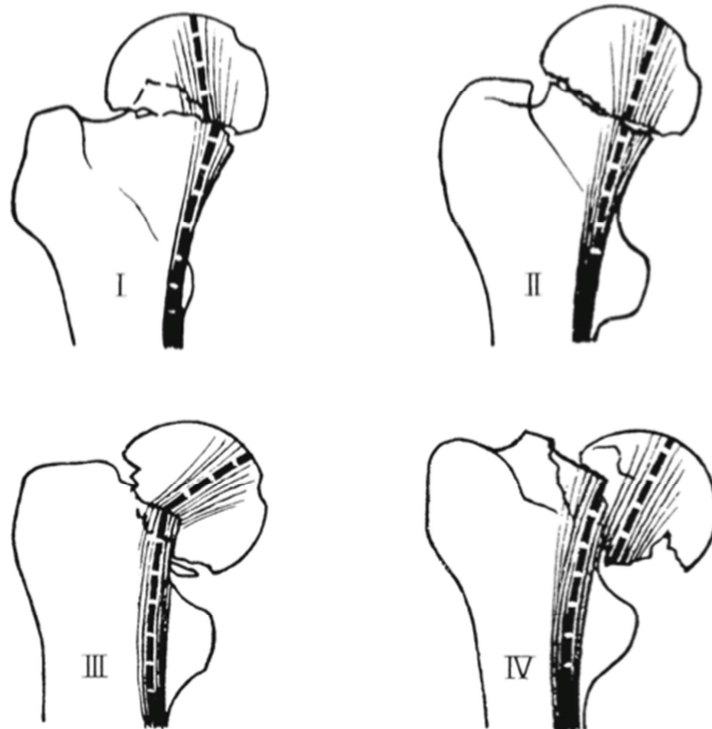
Garden beschreibt die Dislokation und Stellung der Hüftkopffragmente im a.p.-Röntgenbild.

- Garden 1: in Adduktion eingestauchte Fraktur (valgisch)  
Im axialen Röntgen liegt hier keine Dislokation oder Achsenabweichung vor.
- Garden 2: nicht dislozierte Fraktur
- Garden 3: Abduktionsfehlstellungen (varisch)
- Garden 4: starke Dislokation (9)

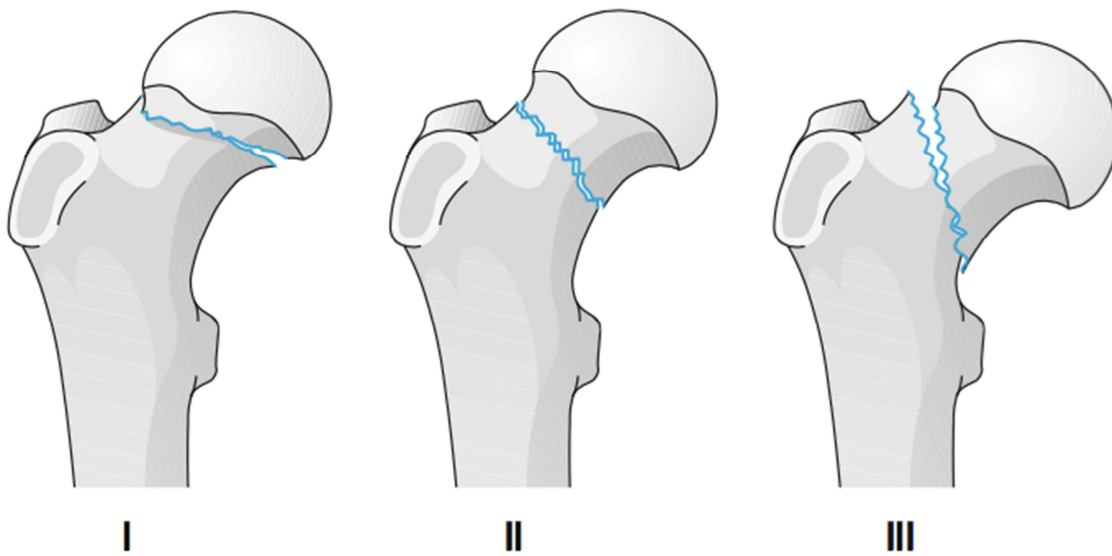
#### **1.2.3.2 Klassifikation nach Pauwels**

Die Klassifizierung nach Pauwels orientiert sich an der Neigung der Bruchfläche zur Horizontalebene und gibt damit Auskunft über die Gefahr einer möglichen Dislokation. Je steiler der Winkel, desto eher droht ein Abgleiten des Frakturfragmentes (8).

- Pauwels I:  $<30^\circ$  zur Horizontalebene
- Paulwels II: zwischen  $30^\circ$  und  $50^\circ$  zur Horizontalebene
- Paulwels III:  $>70^\circ$  zur Horizontalebene (9)



**Abbildung 6: Garden-Klassifikation I-IV (9)**



**Abbildung 7: Pauwels-Klassifikation I-III (9)**

## **1.2.4 Klinik**

Patienten/innen mit einer medialen Schenkelhalsfraktur kommen meist gehunfähig und mit starken Schmerzen liegend in die Notaufnahme. Klassisch sind eine Außenrotationsfehlstellung und Beinverkürzung (*Trochanterhochstand*), sowie Schwellungen und Bewegungs- und Klopferschmerz im betroffenen Hüftgelenk (8).

Die Patienten/innen sind häufig nicht fähig, das betroffene Bein von der Unterlage zu heben. Bei der klinischen Untersuchung ist immer auf die Überprüfung der peripheren Durchblutung und Sensibilität zu achten (12).

Von außen sichtbare Hämatome fehlen zumeist, jedoch können Frakturhämatome die Gelenkkapsel tamponieren und dadurch venöse Kapselgefäße komprimieren (9). Ohne spezifisches Trauma kann es zu Stress- oder Insuffizienzfrakturen bei Patienten/innen mit hoher Belastung oder bestehender Osteoporose kommen. Diese Ermüdungsfrakturen können sich vor allem am Schenkelhals asymptomatisch präsentieren. (13)

## **1.2.5 Diagnostik**

Bei der klinischen Untersuchung bei Verdacht auf mediale Schenkelhalsfraktur gilt es, wie bei jeder anderen klinischen Untersuchung vorzugehen. Wichtig dabei ist, vorerst die Anamneseerhebung durch den/die Patienten/in oder Angehörige, um ein genaues Bild über den Unfallhergang zu erhalten. Eine adäquate klinische Untersuchung besteht immer aus Inspektion, Palpation und Funktionsprüfung, wobei letztere aufgrund des bestehenden Schmerzes bei Patienten/innen mit Schenkelhalsfraktur nur eingeschränkt möglich ist.

Zur Beurteilung und Klassifikation einer medialen Schenkelhalsfraktur ist das Mittel der Wahl eine Beckenübersichtaufnahme in a.p und axialen Strahlengang. Um etwaige weitere Frakturen und Begleitverletzungen auszuschließen, ist insbesondere bei Traumapatienten/innen eine Röntgenaufnahme der angrenzenden Gelenke adäquat. Kann eine Fraktur bei bestehender Klinik nicht sicher ausgeschlossen oder diagnostiziert werden, empfiehlt es sich zusätzlich ein CT oder MRT durchzuführen (12). Vor allem die asymptomatischen Ermüdungsfrakturen können häufig nur im MRT nachgewiesen werden. Zusätzlich können in der MRT-Untersuchung Femurkopfnekrosen früh erkannt werden (13).

## **1.2.6 Therapiemöglichkeiten**

Für ältere Patienten/innen ist die Fraktur des Femurs ein einschneidendes Erlebnis, das von heute auf morgen Immobilität und damit vorübergehende Pflegebedürftigkeit bedeutet. Umso wichtiger ist es, Behandlungskonzepte zu entwickeln, die eine schnelle Remobilisation ermöglichen und lange Hospitalisation verhindern. Über die Jahre haben sich operative Verfahren entwickelt, die es den Patienten/innen ermöglichen, bereits am nächsten Tag mobilisiert zu werden.

Prinzipiell kann die mediale Schenkelhalsfraktur kopferhaltend oder mittels *endoprothetischem Implantat* zum Kopfersatz operiert werden. Diese Entscheidung ist abhängig von individuellen Faktoren, wie dem biologischen Alter, Allgemeinzustand der Patienten/innen, Frakturklassifikation und eventuell bereits bestehender arthrotischer Veränderungen im Hüftgelenk.

Bei der Therapie der medialen Schenkelhalsfraktur spielt der Zeitfaktor eine wesentliche Rolle, da eine intrakapsulär gelegene Fraktur einen negativen Einfluss auf die Blutversorgung des Femurkopfes hat. Entscheidet sich der/die Chirurg/in für ein kopferhaltendes Vorgehen, stellt das einen unfallchirurgischen Notfall dar und es muss so rasch wie möglich agiert werden, um das Risiko einer *Hüftkopfnekrose* zu minimieren. Sollte binnen weniger Stunden nicht operiert werden können, kann das Gelenk durch ein Abpunktieren des Frakturhämatoms entlastet werden (12,14).

Das Hauptaugenmerk dieser Arbeit liegt auf der kopfersetzenden, operativen Versorgung.

### **1.2.6.1 Konservatives Vorgehen**

Bei älteren Patienten/innen mit einer eingestauchten Garden-I-Faktur, die nicht disloziert ist, kann eventuell konservativ, d.h. ohne operatives Vorgehen, behandelt werden. Dabei wird, begleitet von engmaschigen Röntgenkontrollen und nach Abklingen des akuten Frakturschmerzes, der/die Patient/in physiotherapeutisch begleitend unter Vollbelastung remobilisiert. Sollte bei der Röntgenkontrolle eine Dislokation des Hüftkopfes erkennbar sein, wird die konservative Behandlung abgebrochen und auf die Implantation einer Endoprothese zurückgegriffen (12).

### **1.2.6.2      Kopferhaltendes operatives Vorgehen**

*Femurkopferhaltende Osteosyntheseverfahren* sind immer dann indiziert, wenn die Lebenserwartung des/der Patienten/in länger als 15 Jahre beträgt bzw. eine Fraktur mit geringem Dislokationsgrad (zum Beispiel Garden-I oder -II) vorliegt. Auch Patienten/innen mit eingeschränkter Operabilität können über dieses Verfahren versorgt werden. Dabei kann eine Stabilisierung des Bruches mittels *kanülierter Spongiosazugschrauben* oder *dynamischer Hüftschrauben* vorgenommen werden (8).

### **1.2.6.3      Hemi- oder Totalendoprothese**

Generell stellt die Totalendoprothese die Methode der Wahl für ältere jedoch aktive Personen dar oder für jene, bei denen bereits arthrotische Veränderungen im Hüftgelenk vorliegen (15).

Auf die Hemiendoprothese wird bei Frakturversorgungen im hohen Alter, vorbestehender Immobilisierung oder eingeschränkter Operationsfähigkeit zurückgegriffen (11). Durch die kürzere Operationszeit und den geringeren Blutverlust stellt sie die bessere Alternative für Patienten/innen mit höherer Komorbidität dar.

Die erfolgreiche Implantation einer Hüftendoprothese ermöglicht eine gute Stabilität und Fixierung des Kunstgelenks, eine schnelle Remobilisation und die Wiederherstellung der Biomechanik (15).

#### **1.2.6.4      Komplikationen der Endoprothetik**

Während der Implantation einer Endoprothese kann es intraoperativ zu verschiedenen Komplikationen kommen. Dabei können unter anderem Schädigungen an Nerven oder Gefäßen auftreten, die beispielsweise durch die *Hohman-Hebel* gequetscht werden.

Beim Aufraspeln der Markhöhle bzw. dem Einbringen des Prothesenschafts kann es zu Frakturen des Femurs kommen, die, wenn intraoperativ erkannt, mit *Draht-Cerclagen* fixiert werden müssen.

Postoperativ auftretende Infekte oder Hämatome können die Wundheilung negativ beeinflussen. Diesen Komplikationen kann mittels perioperativer Antibiotikaprophylaxe, sorgfältiger intraoperativer Blutstillung und regelmäßigem Spülen des Operationsgebietes vorgebeugt werden.

Öfter als bei elektiven Operationen, kann es nach der Versorgung der Schenkelhalsfraktur zu Luxationen kommen. Weiteres gefürchtet sind Implantatversagen, wie Dislokationen oder Prothesenlockerungen.

Durch die lange Immobilisierung und Hospitalisation treten immer wieder Komplikationen, wie tiefe Beinvenenthrombosen, Pulmonalarterienembolien, Pneumonien, Harnwegsinfekte oder Dekubitalulcera (an Gesäß und Fersen) auf (5,9).

## **1.3 Die Zugangswege**

Der Zugang zum menschlichen Hüftgelenk gestaltet sich schwierig, da es wie kein anderes Gelenk von einem dicken Weichteilmantel umgeben ist. Die Palpation von außen ist kaum möglich und eine grobe Orientierung erfolgt meist durch angrenzende knöcherne Strukturen. Am *Os coxae* sind das die *Spinae iliacae anterior superior et posterior superior* und am Oberschenkelknochen der lateral gelegene *Trochanter major* (4). Um das Auffinden des *Trochanter major* zu erleichtern, kann die *Roser-Nelaton-Linie* herangezogen werden. Darunter versteht man eine gedachte Linie zwischen dem *Tuber ischiadicum* und der *Spina ilica ant. sup.*, die bei leicht flektiertem Bein den *Trochanter* genau schneidet (6).

Der ideale operative Zugangsweg ermöglicht die Schonung der Weichteile und Leitungsbahnen und erlaubt eine rasche postoperative Wundheilung. Die Folge dieser Bestrebung ist die Etablierung von immer mehr minimal-invasiven Methoden in der Chirurgie.

Prinzipiell wird in der Hüftchirurgie von minimal-invasiven Zugängen gesprochen, wenn anstatt einer Tenotomie der Muskelansätze oder einem Schnitt durch die Muskulatur, diese nur auseinandergedrängt wird. Die Hautinzision sollte dabei 10cm nicht überschreiten. Die Erwartungen an die minimal-invasive Operationstechnik sind kürzere Hospitalisation, raschere Rehabilitation und schnellere Genesung durch geringere Muskel- und Sehnen traumata. Ebenso ist die Aussicht auf ein kosmetisch ansprechendes Ergebnis durch die kürzere Schnittführung nicht zu vernachlässigen (16).

### **1.3.1 Der anteriore Zugang**

Der minimal-invasive *anteriore* (vordere) Zugang nutzt das Muskelintervall zwischen den *Mm. sartorius et rectus femoris* und dem *M.tensor fasciae latae*. Er wurde von Smith-Peterson publiziert.

Die Schnittführung beginnt ungefähr zwei Querfinger distal und lateral der *Spina iliace ant. sup.* und verläuft beim minimal-invasiven Zugang, mit circa 8-10cm Gesamtlänge, nach distal und medial.

Nach der Durchtrennung der oberflächlichen und tiefen Faszie bilden die Leitstrukturen der weiteren Schnittführung der *M.sartorius*, welcher nach medial gehalten, und *M. tensor fasciae latae*, welcher nach lateral gehalten wird. Dadurch kann die ventrale Gelenkscapsel dargestellt und eingesehen werden.

Bei der Spaltung der Faszie muss besondere Acht auf den *N.cutaneus femoris lateralis* gegeben werden. Er verläuft 2,5cm distal der *Spina iliaca ant.sup.* Bedarf es für ein besseres Einsehen des Operationsgebietes, dem Weghalten des *M.sartorius* nach lateral so ist der femorale Gefäßnervenstrang ungeschützt und kann leichter verletzt werden (16–18).

### **1.3.2 Der anterolaterale Zugang**

Der *anterolaterale* oder Standardzugang nach Watson-Jones ist der gebräuchlichste Zugang in unseren Breiten für die Implantation von Hüftendoprothesen. Ebenso wie der vordere Zugang bedient er sich einer Muskellücke, dem etwas weiter lateral gelegenen Intervall zwischen *M. tensor fasciae latae* und dem *M.gluteus medius* (17).

In Rückenlage wird die Haut über dem *Septum intermusculare* zwischen der *Spina iliaca ant.sup* und dem *Trochanter major* eröffnet. Danach wird der *Tractus iliotibialis* in Längsrichtung gespalten und die Muskellücke zwischen dem *M.gluteus medius* und dem *M. tensor fasciae latae* stumpf präpariert. Um Einsicht auf die Gelenkscapsel zu erhalten werden die ventralen Fasern des *M.gluteus medius* desinseriert (18).

### **1.3.3 Der Transgluteale Zugang**

Der transgluteale Zugang nach Bauer bedarf eines Splits des *M. gluteus medius*. Nach einem Hautschnitt, zentral über dem *Trochanter major* gelegen, wird die darunter liegende Faszie gespalten und das anteriore Drittel der *Mm. gluteae medius et minimus* desinseriert und in deren Längsverlauf gespalten. Die nun ventral gelegene Kapsel kann über dem Schenkelhals eröffnet werden. Dieser Zugangsweg wird trotz seiner großen Invasion der Weichteile häufig verwendet. Grund dafür ist eine achsengrechte Sicht auf das Hüftgelenk (16,17).

### **1.3.4 Der Posterolaterale Zugang**

Dieser Standardzugang verwendet ein Muskelintervall zwischen dem *M. gluteus maximus* und der *Fascia lata*.

Die Hautinzision beginnt ungefähr 5cm ventral der *Spina iliaca post.sup.* und kann in 90° Beugehaltung des Beins annähernd gerade am Hinterrand des *Trochanter major* nach distal fortgeführt werden. Der *Tractus iliotibialis* wird von unten nach oben, zwischen der *Mm. gluteus maximus* und *tensor fasciae latae* gespalten, um nach dem Weghalten des großen Glutealmuskels den *Trochanter major* darstellen zu können. Die sich nun präsentierenden Außenrotatoren des Hüftgelenks können abgetrennt werden und gemeinsam mit dem *N. ischiadicus*, der durch eine Mullkompressen geschützt wird, nach dorsal weggehalten werden, um die hintere Gelenkkapsel darzustellen.

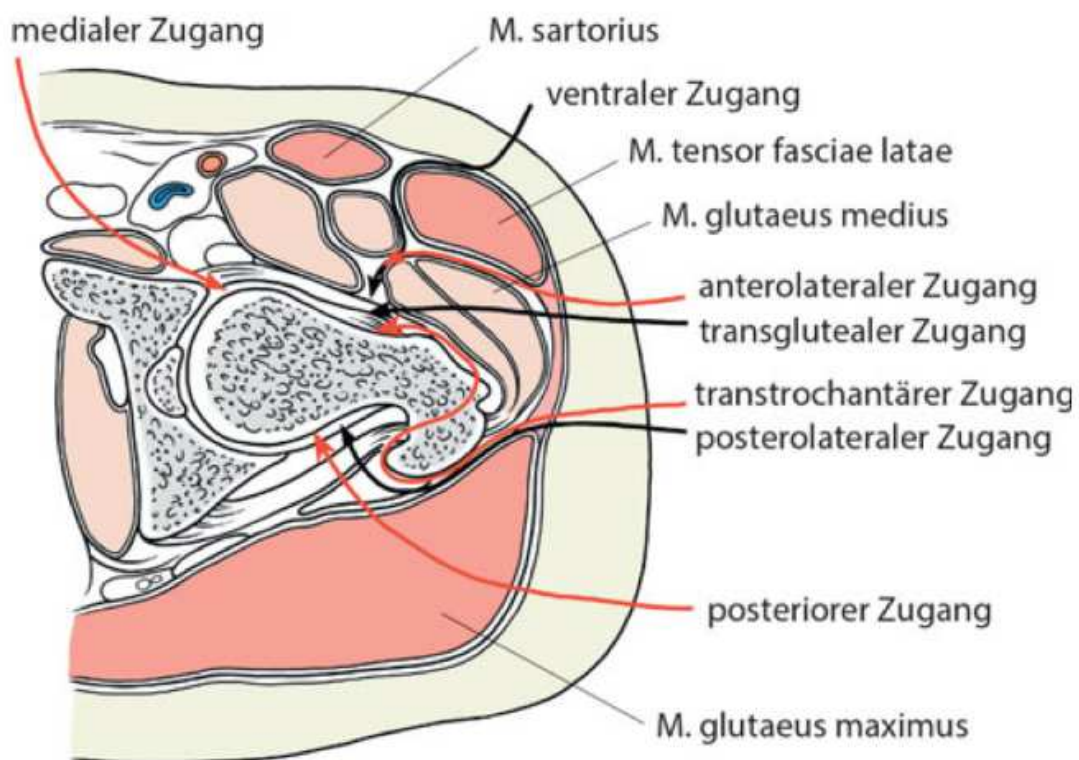
Um postoperative Luxationen zu vermeiden, können die Außenrotatoren refixiert werden, dies ist jedoch nicht obligat (17).

### **1.3.5 Der Posteriore Zugang**

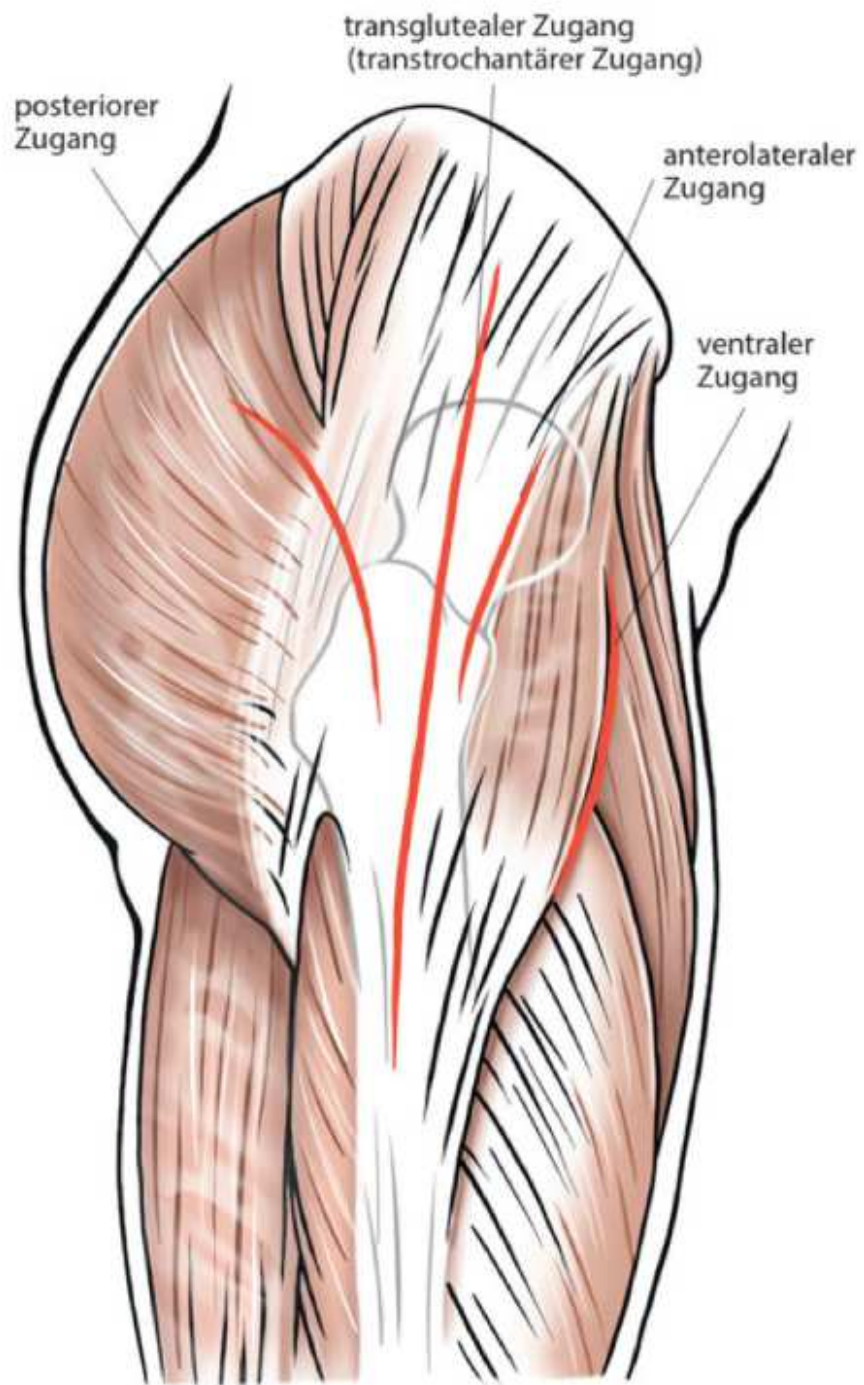
Anders als bei den zuvor genannten Zugängen verwendet der posteriore oder dorsale Zugang einen bogenförmigen Hautschnitt. Dieser beginnt 6 cm dorsokraniel des großen Rollhügels und führt an ihm entlang nach kaudal. Die darunterliegende Faszie und der *M. gluteus maximus* werden parallel zum Hautschnitt in der Faserrichtung des großen

Muskels durchtrennt. Die in tieferen Lagen verlaufenden Außenrotatoren des Hüftgelenkes können nun durch Innenrotation gespannt und nahe ihrer Insertionsstelle, dem *Trochanter major* abgesetzt werden. Danach kann die Kapsel an ihrer Hinterseite T-förmig eröffnet werden. Bei der Spaltung des *M. gluteus maximus* ist besonders auf die *A. glutea superior* und den *N. gluteus superior* zu achten (17).

Eine schematische Darstellung der verschiedenen Zugangswege zeigen die Abbildung 8 und Abbildung 9.



**Abbildung 8: Übersicht der Zugangswege im Horizontalschnitt (16)**



**Abbildung 9: Übersicht der Zugangswege von lateral (16)**

## **2 Material und Methoden**

Diese Arbeit beschäftigt sich mit einer Literaturrecherche zur Ermittlung einer *State-of-the-Art* Versorgung durch Einbringung einer Hemiendoprothese nach medialer Schenkelhalsfraktur bei älteren Patienten/innen und soll eine Aufstellung der verschiedenen Zugangswege sowie deren Vor- und Nachteile bringen.

Besonderes Augenmerk sollte auf Studien gelegt werden, die sich mit dem postoperativen Outcome bezüglich Mobilität, Komplikationen und Schmerzen befassen.

Dazu wurden medizinische Datenbanken wie Pubmed und Livivo nach relevanter Literatur und klinische Studien durchsucht.

Folgende Schlüsselwörter wurden für die Suche verwendet: *minimally invasive, anterior incision, hip arthroplasty, surgical hip approaches, outcomes, femoral neck fracture*.

Hierbei wurden 20 Studien gefunden, die das klinische Outcome nach einer endoprothetischen Behandlung, durch einen minimal invasiven anterioren Zugang untersuchten bzw. mit einem konventionellen Zugang verglichen.

Von diesen gefundenen Dateien wurden jene aussortiert, die sich mit der elektiven Implantation von Totalendoprothesen bei Coxarthrose beschäftigen und auf jene reduziert, die auf die operative Versorgung von medialen Schenkelhalsfrakturen durch Hemiendoprothesen bei älteren Patienten/innen eingehen.

## **3 Ergebnisse**

### **3.1 Allgemeines**

Insgesamt wurden acht Studien im Rahmen dieser Literaturarbeit ausgewertet. Diese wurden von 2009 bis 2013 veröffentlicht und beziehen sich auf die Einbringung von bipolaren (19–25) oder monopolaren (26). Hemiendoprothesen nach medialer Schenkelhalsfraktur. Sechs der angeführten Studien entsprechen einem prospektiven Studiendesign (20–24,26) und weitere zwei (19,25) wurden retrospektiv durchgeführt. *Schneider et al.* geben an, die ersten drei postoperativen Monate retrospektiv und den Zeitraum 1-2,5 Jahre nach der Operation prospektiv untersucht zu haben (26).

In sieben Studien wurde das Patienten/innenkollektiv randomisiert und in einer Studie wurde keine Randomisierung durchgeführt.

Alles umfassend wurden 684 Patienten/innen in die Studien aufgenommen, wobei die Mehrheit weiblich war (532 Frauen und 152 Männer; 77,8% vs. 22,2 %).

In fünf der Studien wurde der minimal invasive direkt anteriore Zugangsweg mit anderen konventionellen Operationstechniken verglichen. Insgesamt wurden in allen Studien 465 Hemiendoprothesen via direkt anteriorer Methode implantiert. Die restlichen 219 Operationen verteilen sich auf die konventionellen Zugangswege, wie den Posterioeren, den Posterolateralen, den Lateralen und den Anterolateralen nach *Watson-Jones*.

Das Durchschnittsalter der behandelten Personen betrug zwischen 80 und 87,5 Jahren. Die durchschnittliche Nachbetreuung der Patienten/innen, das sogenannte postoperative Follow-Up, bewegte sich zwischen 4 und 30 Monaten.

Eine Zusammenfassung dieser Daten liefert die Tabelle 1.

	Zeitraum der Bearbeitung	verwendete Zugangswege		Anzahl der Patienten	Frauen: Männer (%)	Alter Ø	Follow-Up Ø	Studien-design
Trinh et al.	2011-2013	DAA	P,AL,L	101	70:31 (69:31)	80,7	4 Mo	R
Baba et al.	2008-2010	DAA	P	79	64:15 (81:19)	76,7 (DAA); 74,9 (P)	36 Mo	PR
Langlois et al.	Jan.-Jun. 2012	DAA	PL	82	61:21 (74:26)	86 (DAA); 85 (PL)	12 Mo	PNR
Renken et al.	NA	DAA	AL	57	50:7 (88:12)	84 (DAA); 87,5 (AL)	40 Tage	PR
Schneider et al.	2009-2010	DAA	-	86	65:21 (76:24)	86	2,5 Jahre	PR/R
Unger et al.	2008-2011	DAA	-	180	141:39 (78:22)	84,5	-	R
Tsukada et al.	2007-2009	DAA	P	83	68:15 (82:18)	80 (DAA); 82 (P)	12 Mo	PR
Schulz et al.	NA	DAA	-	16	13:3 (81:19)	84		PR

**Tabelle 1: Allgemeine Kenndaten der Studien**

**NA= Nicht angeführt; R= Retrospektiv; PR= Prospektiv randomisiert; PNR= Prospektiv nicht randomisiert; DAA= Direct Anterior Approach; P= Posterior; PL= Posterolateral; AL= Anterolateral; L= Lateral;**

## **3.2 Patienten/innenkollektiv**

Voraussetzung für die Aufnahme in das Patienten/innenkollektiv war unter allen Studien das Vorliegen einer nicht pathologischen oder offenen dislozierten, medialen Schenkelhalsfraktur.

Zwei der acht angeführten Studien setzten eine dislozierte Fraktur voraus, die einer Garden III oder IV Klassifikation zugeordnet werden kann (20,21).

*Schneider et.al* klassifizierten 93% der Frakturen als eine Garden III oder IV. Die restlichen 7% waren zumindest eine Garden II Fraktur mit einer Dislokation nach Pauwels II oder III (26).

Exkludiert wurden in drei der acht Studien jene Patienten/innen, bei denen die Fraktur nicht isoliert vorlag, d.h. eine weitere Fraktur an der ipsi- oder kontralateralen Extremität ausgeschlossen wurde (20,23,26). In der Studie *Langlois et al.* waren es neben jenen Personen mit einem Bruch in der unteren Extremität, sämtliche Patienten/innen mit einer zeitgleichen Fraktur der oberen Extremität, die nicht ins Patienten/innenkollektiv aufgenommen wurden.

Ebenso analysierten *Langlois et al.* keine Patienten/innen mit einer bekannten Osteoarthritis der gebrochenen Hüfte oder Personen, die aufgrund geographischer Distanzen nicht am postoperativen Follow-Up teilnehmen konnten (20).

Ähnliche Angabe zum Patienten/innenkollektiv beschrieben *Renken et al.*. Hierbei führten folgende Kriterien zum Ausschluss aus der Studienanalyse:

Personen mit einer akuten Infektion oder einer vergangenen Infektion am Hüftgelenk, präoperative Immobilisation, Patienten/innen mit Vorliegen einer malignen oder rheumatoiden Erkrankung, neurologische Erkrankungen der unteren Extremität, sowie Hauterkrankungen im Bereich der Zugangsstelle (21).

*Schulz et al.* setzten neben den bereits genannten Kriterien eine Operation innerhalb der ersten beiden posttraumatischen Tage, eine erstmals eingetretene Fraktur, das Fehlen einer neurologischen Erkrankung und die mentale Fähigkeit der Patienten/innen, die Konsequenzen der durchgeführten Studie zu verstehen sowie eine entsprechende *Compliance* voraus (23).

Zwischen der Gruppe, in der ein minimal invasiver Zugang durchgeführt wurde und der Kontrollgruppe gab es keine nennenswerten Unterschiede bezüglich Geschlecht, Alter, BMI (*Body-Mass-Index*), ASA (*American Society of Anaesthesiology Score*) und anderen

demographischen Faktoren bei den Studien *Renken et al.*, *Tsukada et al.* und *Trinh et al* (19,21,22).

Ein Mindestalter von 60 Jahren wurde jedoch bei *Renken et al.* vorgegeben (21). Gleichermaßen beschränkten sich *Schulz et al.* auf Patienten/innen mit einem Lebensalter von über 75 Jahren (23) und *Tsukada et al.* auf ein Alter von über 75 Jahren (22).

*Schneider et al.* gaben an, dass 95% ihrer Patienten/innen an keiner oder einer leichten Osteoarthritis im betroffenen Gelenk litten. Acht Personen hatten eine weitere Fraktur in der oberen Extremität. Und 85% erreichten einen ASA Score von III oder IV. Eine Person wurde aufgrund einer Hemiparese der unteren Extremität ausgeschlossen (26).

*Langlois et al.* randomisierten ihre Patienten/innen durch einen Wechsel der Operationstage, an welchen entweder ein direkt anteriorer oder ein posterolateraler Zugangsweg gewählt wurde (20). Eine ähnlich Randomisierung nahmen *Renken et al.* und *Baba et al.* vor, indem sie nach dem Datum der stationären Aufnahme vorgingen (21,24). *Trinh et al.* randomisierten ebenfalls nach dem Zeitpunkt der Operation und der ärztlichen Präferenz (19).

### **3.3 Implantate und Durchführung**

Sieben der hier angeführten Studien verwendeten bipolare Hemiendoprothesen (19–25), während ausschließlich *Schneider et al.* eine unipolare Hemiendoprothese verwendeten (26).

Vier Studien implantierten ihre Prothesen ohne die Verwendung von Knochenzement. Hierbei wurden Press-Fit-Systeme verwendet, wie bei *Trinh et al.* und *Baba et al.* (19,24) bzw. Self-locking-Systeme wie bei *Langlois et al.* (20).

Zur Einbringung der Implantate nutzten *Unger et al.*, *Schulz et al.* und *Renken et al.* 40g PMMA-Knochenzement (*Polymethylmethacrylat*) versetzt mit *Gentamicin* als lokal wirkendes Antibiotikum (21,23,25).

Eine Zusammenfassung der verwendeten Prothese, einschließlich der Hersteller, liefert Tabelle 2.

In jenen Studien, in denen die Lagerung des/der Patienten/in angegeben wurde, wurde der/die Patient/in einheitlich zur Durchführung eines direkt anterioren Zuganges in der Rücklage positioniert (20,21,23,24,26).

In der Kontrollgruppe von *Langlois et al.* wurde für einen posterolateralen Zugangsweg eine laterale Dekubituslagerung der Patienten/innen vorgenommen.

Ebenso unterscheidet sich die Kontrollgruppe von der Gruppe des minimal invasiven Zuganges durch die Wahl der verwendeten Operationstische. Während für die posterolateralen Zugangswege ein standardisierter orthopädischer Tisch verwendet wurde, wurde in der DAA-Gruppe ein ‚*orthopaedic traction table*‘ verwendet (20).

*Schneider et al.* lagerten ihre Patienten/innen mit Hilfe eines *AMIS mobile leg positioner* (Medacta®) (26).

	Zementiert/ Nicht Zementiert	Verwendete Prothese
Trinh et al.	Nicht Zementiert	NA
Baba et al.	Zementiert	Accolade TMZF (Stryker®)
Langlois et al.	Nicht Zementiert	Meije duo® (Tornier)
Renken et al.	Zementiert	ABG®II Schaft mit UHR® Kopf (Stryker)
Schneider et al.	Nicht Zementiert	AMISem oder Quadra Stem + Medacta® Endo Head
Unger et al.	Zementiert	ABG®II Schaft mit UHR® Kopf (Stryker)
Tsukada et al.	NA	NA
Schulz et al.	Zementiert	ABG®II Schaft mit UHR® Kopf (Stryker)

**Tabelle 2: Angaben zur Einbringung von Knochenzement und Auflistung der in den Studien verwendeten Implantate**

**NA= Nicht angeführt**

### **3.4 Operationszeit, Blutverlust und Krankenhausaufenthaltsdauer**

*Trinh et al.* verglichen den anterioren Zugang mit weiteren drei konventionellen Zugangsmöglichkeiten (Anterolateral, Posterior und Lateral). Die durchschnittliche Operationsdauer beim anterioren Zugangsweg betrug 98,7 Minuten und die der anderen 96,5 Minuten. In der Studie *Tsukada et al.* wurde eine mittlere Dauer von 75,1 Minuten in der DAA-Gruppe und in der Gruppe des konventionellen Zuganges 79,3 Minuten vermerkt. Damit konnten beide Studien keinen signifikanten Unterschied ermitteln (19,22). *Renken et.al* konnte ebenfalls keine Signifikanz bezüglich der Operationsdauer feststellen, obwohl der Zeitraum von Schnitt bis Naht in der Gruppe der minimal invasiven Methode um 9,2 Minuten länger war (21).

Die Operationsdauer in der Studie *Schneider et al.* betrug im Mittel 80 Minuten (mit einer Schwankung von 45-200 Minuten), wobei eine grenzwertige, signifikant kürzere Operationsdauer von 5 Minuten im Falle von erfahrenen Chirurgen/innen zu vermerken ist. In der Studie von *Schulz et al.* und *Unger et.al*, die sich ausschließlich mit dem direkt anterioren Zugangsweg beschäftigte, wurde eine Operationsdauer von 71 Minuten (Schwankungsbereich von 37-112 Minuten) bzw 73 Minuten (39-119 Minuten) dokumentiert (23,25). Alle Chirurgen/innen im Falle *Schulz et al.* hatten jedoch bereits Erfahrungen in der Einbringung von Implantaten durch den direkt anterioren Zugang in der elektiven Totalendoprothetik. Eine Lernkurve und Verbesserung der Operationsdauer konnte somit nicht gesehen werden (23).

Ebenfalls zu Gunsten der minimal invasiven Prothetik fielen die Ergebnisse von *Baba et al.* aus. Hier dauerte eine Operation via anterioren Zugang im Durchschnitt 65,3 Minuten und jene via posterioren Zugang 76,7 Minuten (24).

Einzig *Langlois et al.* fanden bei der sogenannten *Cut-to-Stitch-Time* einen signifikanten Unterschied, als das diese in der Gruppe der direkt anterioren Operationstechnik ca. 65 Minuten betrug und jene der posterolateralen Gruppe nur 54 Minuten (20).

Bezüglich des Blutverlustes bzw. Hämoglobinabfalles konnten *Trinh et al.* keinen signifikanten Unterschied zwischen der Gruppe, in der anterioren Zugänge verwendet wurden und der Kontrollgruppe finden. Der Hämoglobinabfall vom Tag des Eingriffes bis zum ersten postoperativen Tag betrug 1,7g/dL (DAA) und 1,8g/dL (Kontrollgruppe) (19).

In der Studiengruppe sowie in der Kontrollgruppe von *Renken et al.* waren zwar die Hämoglobin-Level postoperativ signifikant niedriger als präoperative, jedoch konnten zwischen den beiden Studiengruppen (DAA = 11,05g/dL und AL= 10,55g/dL) kein Unterschied festgestellt werden (21).

Ebenso keine Signifikanz bezüglich des Blutverlust zeigten die Studien *Baba et al.* (DAA = 121g/dL; P= 146g/dL intraoperativer Blutverlust) und *Langlois et al.* (DAA= 3,0g/dL; PL= 3,1g/dL Hämoglobinabfall postoperativ) (20,24).

*Schulz et al.* und *Unger et al.* gaben an, dass 7 von 16 Patienten/innen (23) bzw. 41 von 180 Patienten/innen (25) postoperativ eine Bluttransfusion aufgrund eines Hämoglobinabfalls von unter 8g/dL benötigten.

*Tsukada et al.* verzeichneten einen deutlichen höheren intraoperativen Blutverlust in der Gruppe der minimal invasiven Operationstechnik (370ml +/- 192,1) im Gegensatz zum konventionellen Vorgehen (230ml +/- 114,9) (22).

Eine Zusammenfassung dieser Daten liefert die Tabelle 3.

Sieben der angeführten Studien gaben Auskünfte über die Dauer des stationären Aufenthaltes (19,20,22–26).

*Trinh et al.*, *Langlois et al.*, *Tsukada et al.* und *Baba et al.* konnten keinen signifikanten Unterschied zwischen der Aufenthaltsdauer der Patienten/innen aus der Studiengruppe ‚direkt anteriorer Zugang‘ und der Kontrollgruppe feststellen.

Patienten/innen von *Trinh et al.* hatten eine mittlere Krankenhausaufenthaltsdauer von 5,8 Tage nach Operation via anterioren Zugang und 6,0 Tage nach Operation über eine andere standardisierte Methode. Ohne die Berücksichtigung derer Patienten/innen, die vor einer Entlassung verstarben, gab es jedoch signifikant mehr Personen, die aus der anterioren Gruppe (23%) vor oder am 3. postoperativen Tag entlassen werden konnten als in der Kontrollgruppe (6%) (19).

	Operationsdauer (min)		Intraoperativer Blutverlust (ml)		Hämoglobinabfall (g/dl)	
	DAA	Kontrolle	DAA	Kontrolle	DAA	Kontrolle
Trinh et al.	98,7	96,5	229	216	1,7	1,8
Baba et al.	65,3	76,7	121g	146g	-	
Langlois et al.	65	54	-	-	3,0	3,1
Renken et al.	+ 9,2	-	-	-	-	-
Schneider et al.	80	-	300	-	-	-
Unger et al.	73	-	-	-	-	-
Tsukada et al.	75,1	79,3	370	230	-	-
Schulz et al.	71	-	-	-	84	-

**Tabelle 3: Zusammenfassung der Parameter Operationsdauer, intraoperativer Blutverlust und postoperativer Hämoglobinabfall**

**DAA= Direct Anterior Approach**

### **3.5 Komplikationen**

*Trinh et al.* konnten in ihrer Studie alle großen und kleinen Komplikationen auf 23% in der DAA-Gruppe und auf 26% in der Gruppe der zu vergleichenden Zugangswege zusammenfassen und damit keinen signifikanten Unterschied feststellen.

Alle Luxationen (3%) wurden in der Gruppe der konventionellen, speziell der anterolateralen oder posterioren Methoden beobachtet. Die Reoperationsrate betrug gesamt 5% (19).

*Renken. et al.* fanden keine signifikanten Unterschiede in Bezug auf intraoperative Komplikationen (Femurschaftfrakturen, Neurologische Läsionen oder Dislokationen) Ebenso war es in keinem der Fälle notwendig, von einem minimal-invasiven zu einem konventionellen Zugang zu wechseln.

Ein Patient, der durch einen Watson-Jones-Zugang versorgt wurde, erhielt im Rahmen der ersten sechs postoperativen Tage 12 Einheiten Erythrozytenkonzentrate. Hier konnte jedoch keine chirurgische Ursache gefunden werden (21).

Auffallende Ergebnisse bezüglich der Luxationsrate konnten *Langlois et al.* in ihrem Vergleich zur posterolateralen Gruppe feststellen. Hierbei waren es in der konventionellen Gruppe neun Luxationen und in der minimal-invasiven lediglich eine (20).

Keine Signifikanz in den Vorkommnissen von operativen Komplikationen konnten *Tsukada et al.* und *Baba et al.* beobachten (22,24).

Von den neun periprotetischen Frakturen die in der Studie *Schneider et. al* beobachtet wurden (3 waren intraoperativ und 6 postoperativ entstanden), wurden zwei noch intraoperativ durch zementierte Schaftprothesen mit fixierenden Drahtcerclagen versorgt. Zwei weitere Frakturen die postoperativ durch erneutes Trauma entstanden waren, konnte durch Reoperation am selben Zugang versorgt werden. Jene Frakturen, die intraoperativ in der Studie *Tsukada et al* entstanden waren, bedurften keiner weiteren Versorgung. Eine der iatrogenen Frakturen aus der Studie *Baba et al.*, konnte mit Drähten versorgt werden. Die prothesennahen Frakturen bzw. Frakturen des *Trochanter major*, die intraoperativ dokumentiert wurden, hatten keinen Einfluss auf das postoperative Schmerzempfinden bzw. die Rehabilitation (26).

Die in den Studien dokumentierten Komplikationen sowie die Häufigkeit ihres Auftretens sind in Tabelle 4 zusammengefasst.

	Trinh et al.		Renken et al.		Langlois et al.		Schneider et al.	Schulz et al.	Tsukada et al.		Baba et al.		Unger et.al
	DAA	KO	DAA	KO	DAA	KO	DAA	DAA	DAA	KO	DAA	KO	DAA
Gesamtzahl	101		57		82		86	16	83		79		180
Tod	2	4	0	0	-	-	31	0	-	-	-	-	-
ARDS	1	3	-	-	-	-	-	-	-	-	-	-	-
Luxationen	0	3	0	0	1	9	0	-	0	1	0	1	-
Tiefe Beinvenen- thrombose	-	-	1	2	-	-	-	1	-	-	0	0	-
Pulmonalembolie	3	0	-	-	-	-	-	-	-	-	-	-	-
NSTEMI	0	3	-	-	-	-	-	-	-	-	-	-	-
Akutes Nierenversagen	0	2	-	-	-	-	-	-	-	-	-	-	-
Hämatome	-	-	-	-	-	-	2	0	-	-	-	-	-
Periprothetische Infektion	1	0	-	1	-	-	1	-	-	-	0	0	-
Akutes Herzversagen	0	1	-	-	-	-	-	-	-	-	-	-	-
Bursitis trochanterica	2	6	-	-	-	-	-	-	-	-	0	0	-
Pneumonie	3	4	-	-	-	-	-	-	-	-	-	-	-

	Trinh et al.		Renken et al.		Langlois et al.		Schneider et al.	Schulz et al.	Tsukada et al.		Baba et al.		Unger et.al
	DAA	KO	DAA	KO	DAA	KO	DAA	DAA	DAA	KO	DAA	KO	DAA
Dekubitus	1	5	-	-	-	-	-	-	-	-	-	-	-
N.cutaneus femoris lateralis Läsionen	4	0	0	0	-	-	-	0	1	-	-	-	1
Periprothetische Fraktur	-	-	0	0	-	-	9	0	2		1	1	-
Komplexes regionales Schmerzsyndrom	0	1	-	-	-	-	-	-	-	-	-	-	-
Revision mit Totalendoprothese	0	1	-	-	1	1	-	-	-	-	-	-	-
Revision aufgrund Infektion/Serom	1	0	-	1	-	-	-	-	-	-	-	-	7
Offene Fixation periprothetischen Fraktur	0	1	-	-	-	-	-	-	-	-	-	-	-
Wundnekrose	-	-	-	1	-	-	-	1	-	-	-	-	-
prolongierte Wundheilung	-	-	-	-	-	-	-	-	-	-	-	-	21
Luxation	-	-	-	-	-	-	-	-	-	-	-	-	1

**Tabelle 4: Auflistung der in den Studien dokumentierten Komplikationen**

**DAA= Direct Anterior Approach; ARDS= Acute Respiratory Distress Syndrome; NSTEMIE= non-ST-segment elevation myocardial infarction**

## 3.6 Schmerz

Drei der in dieser Literaturrecherche analysierten Studien gaben Auskünfte über postoperative Schmerzen ihrer Patienten/innen mit Hilfe der visuellen Analogskala (VAS).

*Renken et al.* konnten bis zum 16. postoperativen Tag keinen signifikanten Unterschied zwischen den beiden Studienarmen feststellen. Jedoch hatten ab diesem genannten Tag die Patienten/innen aus der Gruppe des direkt anterioren Zuganges einen signifikant niedrigeren VAS-Score als die Patienten/innen aus der Gruppe der konventionellen Zugangswege (21).

Zu einem gänzlich anderen Ergebnis kamen *Langlois et al.*, indem sie den postoperativen Schmerz am 5. postoperativen Tag und sechs Wochen nach erfolgter Operation untersuchten. So konnte beobachtet werden, dass der Schmerz nach kurzer Zeit zwischen den beiden Gruppen ähnlich war, jedoch nach sechs Wochen ein signifikant höherer VAS-Score in der Gruppe der direkt anterioren Eingriffe angegeben wurde (20).

Wie erwartet fiel die Schmerzskala in der Studie *Schulz et al.* vom ersten postoperativen Tag mit einem Mittelwert von 6, gefolgt vom 5. postoperativen Tag (Mittelwert 3), 16. postoperativer Tag (Mittelwert 0,5) bis zum 40. postoperativen Tag auf 0 (23).

## 3.7 Mobilität

*Trinh et al.* konnten bei 83% der Gruppe 1 (DAA) und 86% der Gruppe 2 (Kontrolle) einen postoperativen Status erheben. 50% der Patienten/innen die mittels anterioren Zugangswegs versorgt wurden konnten zu ihrer früheren Mobilität zurückkehren. Im Gegensatz dazu waren es 25% aus der Kontrollgruppe.

33% der Patienten/innen aus Gruppe 1 benutzten postoperativ eine Gehhilfe, während es in der Kontrollgruppe rund 53% waren. Von den Patienten/innen aus der Gruppe des DAA-Zuganges die vor der Operation selbstständig gehfähig waren, waren es 11% postoperativ nicht mehr. Im Vergleich dazu waren es 19% der Gruppe mit konventionell versorgten Schenkelhalsfrakturen. Je ein/e Patient/in aus beiden Gruppen zeigte eine Verbesserung ihrer Mobilität. Beide konnten im letzten Follow-Up auf eine zuvor benötigte Gehhilfe verzichten (19).

*Renken et al.* verwendeten zum Vergleich der Mobilität der unteren Extremität eine verkürzte Version des *Barthel-Index*, inklusive der Punkte Transfer, Baden/Waschen, Toilettengang, Stiegen Steigen und Mobilisation. Dieser wurde am 1., 5., 16. und 30. postoperativen Tag von Physiotherapeuten/innen ermittelt.

Mobilisation erfolgte am Tag nach der Operation und wurde unter Vollbelastung der betroffenen Seite durchgeführt.

Keine Unterschiede bei der Evaluation des *Barthel-Index* zeigten sich vor der Verletzung und am ersten postoperativen Tag. Jedoch konnten an den übrigen Kontrolltagen, Tag 5, Tag 16 und Tag 40, ein signifikant höherer Punktestand von den Patienten/innen der minimal invasiven DAA-Gruppe erreicht werden (21).

*Schulz et al.* quantifizierten die Mobilität ihrer Patienten/innen ebenso mit Hilfe des *Barthel-Index*. Dieser stieg vom ersten postoperativen Tag von 5 Punkten auf 40 Punkte am 40. postoperativen Tag an (23).

Zur Quantifizierung der Mobilität verwendeten *Langlois et al.* und *Unger et. a.* den *Timed ,up and go‘*- Test (TUG) (20,25). Dieser ist ein einfacher Test zur Evaluierung der Mobilität und Balance sowie eine Abschätzung des Risikos eines Sturzes von geriatrischen Patienten/innen.

Dabei sitzt die zu untersuchende Person auf einem Sessel mit Armlehnen, steht nach erfolgter Anweisung ohne fremde Unterstützung (Gehilfen oder Krücken sind erlaubt) auf, geht eine Distanz von drei Metern, dreht um und setzt sich am Ausgangspunkt wieder hin. Vom Untersucher wird die Zeit vom Aufstehen bis zum Hinsetzen in Sekunden gemessen (25).

In der Studie *Langlois et al.* konnten 15 Patienten/innen des Gesamtkollektivs (sieben aus der minimal invasiven Gruppe und acht aus der konventionellen Gruppe) aufgrund ihrer veränderten Wohnsituation nicht am TUG-Test sechs Wochen postoperativ teilnehmen. Bezüglich der TUG-Test-Ergebnisse der restlichen Patienten/innen konnte ein statistisch nicht signifikanter Unterschied zwischen den beiden Gruppen festgestellt werden, der jedoch zu Gunsten der minimal invasiven Methode ausfiel. Ebenso waren es 50% der Patienten/innen der DAA-Gruppe, die selbstständig mobil waren, im Gegensatz zu 37% der Patienten/innen mit einem konventionellen Zugang. Die Ergebnisse sind jedoch nicht signifikant (20).

*Unger et al.* präsentierten eine signifikante Verbesserung des TUG-Tests vom stationären Aufenthalt bis zum Ende der Rehabilitationsphase (25).

Eine weitere Methode, um das funktionelle Outcome nach operativ behandelten Schenkelhalsfrakturen zu überprüfen ist der sogenannte *Harris Hip Score* (HHS). Diesen nutzten *Schneider et al.* in ihrer Studien zur Beschreibung der postoperativen Mobilität. *Schneider et al.* untersuchten das klinische Outcome des nach drei Monaten durchgeführten und des nach ein bis 2,5 Jahren durchgeführten Follow-Ups und verglichen diese.

Die postoperative klinische Untersuchung der Patienten/innen enthielt die Bewegung im Hüftgelenk, Auftreten eines Trendelenburg-Zeichens der operierten Hüfte als Indikator für eine Insuffizienz der Abductorenmuskulatur und Funktionsstatus mit Hilfe des HHS. Zusätzlich wurden die Mobilität und die Zufriedenheit von nicht dementen Personen

mittels einer Skala dokumentiert, in der ‚keine Hilfe benötigt‘ und ‚sehr zufrieden‘ als bestes bzw. ‚Rollstuhl‘ und ‚unzufrieden‘ als schlechtestes Level gewertet wurden.

Der mittlere Flexions-Extensionswinkel und Rotationswinkel betrug nach drei Monaten an der operierten Hüfte 100° bzw. 45° und änderte sich nicht signifikant bis zum 1-2,5-Jahre Follow-Up. Alle untersuchten Patienten/innen hatten ein Minimum von 90° Flexion.

Im untersuchten Harris-Hip-Score ergaben sich 81 Punkte nach drei Monaten und 85 Punkte im letzten Follow-Up. Damit konnte keine Signifikanz nachgewiesen werden.

75% der Studienteilnehmer/innen, die am letzten Follow-Up teilnahmen, konnten zur ihrer ursprünglichen Mobilität zurückkehren. Der Großteil der Patienten/innen, nämlich 85%, war sehr zufrieden mit ihrer operierten Hüfte (26).

Um die Hüftfunktion zu beurteilen, verwendeten *Tsukada et al.* das ‚Hospital for Special Surgery hip rating system‘ (HSS-Score) zu drei festgelegten Zeitpunkten: vor dem Trauma, ein Monat postoperativ und ein Jahr postoperativ. Hierbei wurde die Gehfähigkeit gesondert zur Analyse gezogen.

Die HSS-Scores waren in beiden Studiengruppen präoperativ ähnlich, jedoch ein Monat nach erfolgter Operation in der Gruppe der minimal invasiven Zugangswege signifikant höher als in der Gruppe der konventionellen Methode. Ein Jahr nach dem Eingriff waren wiederum keine Unterschiede zwischen den Gruppen beobachtet worden. Vergleichbare Ergebnisse wurden in Bezug auf die Gehfähigkeit ermittelt (22).

In der Studie *Baba et al.* wurde die Gehfähigkeit vor und nach der Operation in vier Kategorien unterteilt: Gehen ohne fremde Hilfe bzw. Verwendung eines Gehstockes; Gehen mit zwei Krücken oder einer Gehhilfe (Walker); Gehen entlang einer Stütze oder assistiertes Gehen; Verwendung eines Rollstuhls. Signifikante Unterschiede konnten zwei Wochen nach erfolgter Operation zwischen beiden Gruppen festgestellt werden. 65% der Patienten/innen, die durch eine minimal invasive Methode versorgt wurden konnten ohne Assistenz gehen, während es in der Gruppe der posterioren Zugangswege nur 33,3% waren. Nach sechs Monaten jedoch waren die Unterschiede nicht mehr signifikant. 67,5% der Patienten/innen in der DAA-Gruppe und 66,6% der Patienten/innen in der PA-Gruppe waren ohne Hilfe oder mit Hilfe eines Gehstockes mobil (24).

### **3.8 Wohnsituation nach Entlassung**

Drei der hier angeführten Studien gaben Auskunft über die aktuelle Wohnsituation ihrer Patienten/innen nach erfolgter Operation und Entlassung aus dem stationären Bereich.

*Trinh et al.* dokumentierten, dass 13,8% der Patienten/innen aus Gruppe 1 (ant.) und 4,5% der Patienten/innen aus Gruppe 2 nachhause entlassen werden konnten. Die restlichen Patienten/innen konnten in anderen Pflegeeinrichtungen untergebracht werden. Im letzten postoperativen Follow-Up zeigte sich, dass 45,5% der Patienten/innen aus Gruppe 1 und 42,5% der Patienten/innen aus Gruppe 2 in ihre vorhergehende Wohnsituation zurückkehren konnten (19).

38 Patienten/innen (95%) aus der minimal invasiven Gruppe der Studie *Baba et al.* konnten nach Hause entlassen werden, eine Person (2,5%) wurde in eine Pflegeeinrichtung und eine Person (2,5%) in ein Rehabilitationszentrum überstellt.

Insgesamt 39 Patienten/innen (97,5%), die durch einen direkt anterioren Zugangsweg versorgt wurden, konnte in ihre ursprüngliche Wohnsituation entlassen werden.

In der Vergleichsgruppe, in der eine posteriore Operationstechnik angewandt wurde, konnte 21 (53,8%) nachhause und 18 (46,2%) in ein Rehabilitationszentrum entlassen werden. Von diesen 39 Patienten/innen konnten allerdings nur 21 (53,8%) in ihre gewohnte Wohnsituation zurückkehren (24).

*Unger et al.* zeigten in ihrer Analyse eine Veränderung der sozialen Umgebung ihrer Patienten/innen die sie mit einem vorderen Zugang versorgten. Ein Anstieg von 7% der Patienten/innen in Seniorenheimen und 10% der Patienten/innen in kurzzeitigen Pflegeeinrichtungen (25).

## 4 Diskussion

Die dislozierte mediale Schenkelhalsfraktur ist eine zunehmende Belastung für das heutige Gesundheitssystem. Eine derartige Verletzung ist häufig mit einer erhöhten Mortalität oder folgenschwerer Comorbidität assoziiert, die den Verlust der Selbstständigkeit für den/die Patienten/in bedeutet. Eine schnelle und suffiziente Behandlung verringert die Immobilität des/der Patienten/in und den damit verbundene(n) Komplikationen (19).

In den letzten Jahren wurde das Interesse an einer weichteilschonenden und minimal invasiven Chirurgie zunehmend größer. Der direkt anteriore Zugangsweg erweckt die Vorstellung, durch die Verwendung eines intramuskulären Intervalls zwischen dem *M. sartorius* und dem *M. tensor fascia latae*, einige Vorteile mit sich zu bringen und Komplikationen zu minimieren (27).

Während in der elektiven Totalendoprothetik, bei der Therapie des arthrotisch veränderten Hüftgelenkes, bereits gute Ergebnisse zugunsten einer anterioren Operationstechnik vorliegen, besteht keine Einigkeit bezüglich der Verwendung dieser Methode zur Versorgung von intrakapsulär gelegenen Schenkelhalsfrakturen. Jedoch könnten einige dieser Vorteile der Totalendoprothetik auf Patienten/innen mit bipolaren Hemiendoprothesen übertragen werden (19).

Der direkt anteriore Zugang wurde erstmals von *Carl Hueter* im Jahre 1881 beschrieben. *Marius Smith-Peterson* veröffentlichte seine Entwicklung dieser Technik im Jahr 1917. In der heutigen Literatur wird deshalb die Muskellücke zwischen *M.sartorius* und *M.tensor fascia latae* als Hueter- oder Smith-Peterson-Intervall beschrieben.

*Judet und Judet* nutzten den Hueter-Zugang für die Einbringung eines künstlichen Femurkopfes ab dem Jahr 1947 mit Hilfe eines eigens entwickelten, orthopädischen Tisches. Der Gedanke dabei war, den kürzeren Abstand des Hüftgelenks zur ventralen als zur dorsalen Hautoberfläche zu nutzen, um keine dorsal gelegenen Strukturen zu zerstören und damit eine sofortige, postoperative Stabilität zu gewährleisten.

Im Jahr 1980 veröffentlichten *Keggi und Light* ihre umfassenden Erfahrungen mit diesem Zugangsweg in der Hüftendoprothetik. Trotz alledem wurden in den letzten Jahrzehnten weitgehend andere Zugangswege, wie der Posteriore, der Laterale und der Anterolaterale praktiziert, da angenommen wurde, dass die vordere, kürzere Hautinzision nicht genügend Sicht auf das zu präparierende Gelenk bietet. (27–29)

Gerade bei älteren Patienten/innen über dem 70. Lebensjahr, die größtenteils an einer degenerativen Muskelatrophie und einer schlechteren Regeneration der Weichteile leiden, könnte die minimal invasive Methode mit der geringeren Verletzung der Muskeln und deren Sehnen eine schnellere Rehabilitation bedeuten. Diese verminderte Muskelregenerationsfähigkeit kommt durch verschiedene Faktoren zustanden:

- Einerseits besitzen ältere Menschen weniger Satellitenzellen, welche im Fall einer Verletzung der Muskulatur zu Myoblasten umgewandelt werden können, um Muskelfibrillen zu reparieren oder neu zu bilden.
- Weiteres ist die Gefäßdichte in der Muskulatur und den Weichteilen älterer Menschen verringert, was die Regenerationsfähigkeit negativ beeinflusst.

Jüngere Patienten/innen sind in der Lage die Gewebsschädigung durch invasivere Eingriffe zu kompensieren und schneller zu regenerieren. Ältere Patienten/innen könnten somit, aus den hier genannten Gründen, eher von einem minimal invasiven Eingriff profitieren (30).

Die hier analysierten Studien beschäftigten sich mit der Therapie der Schenkelhalsfraktur bei älteren Patienten/innen und untersuchten hauptsächlich Personen, deren Durchschnittsalter zwischen 75 und 88 Jahren betrug.

Es gab keinen Unterschied zwischen dem ausgewählten Patientenkollektiv und ihrer demographischen Daten. Anders als bei *Howell et al.*, die beispielsweise in ihrem Vergleich eines minimal invasiven und konventionellen Zuganges einen signifikant niedrigeren BMI in der Gruppe der minimal invasiven Zugänge dokumentierten, um den Chirurgen den Einstieg in die neue Technik zu erleichtern, waren in diesem Review keine Unterschiede bezüglich des BMI zwischen den jeweiligen Gruppe und Studien zu vermerken. Bisher wurde auch angenommen, minimal invasive Zugangstechniken könnten nur bei schlanken Personen angewendet werden. Da jedoch das subkutane Fettgewebe auf der lateralen und dorsalen Seite ausgeprägt ist, bietet sich der vordere Zugang gerade für adipöse Patienten/innen an. (29)

Als Limitation für die Auswertung dieser Recherche gelten die unterschiedlichen Studienmodelle und Vergleiche der jeweiligen Studiengruppen. Während *Trinh et al.* eine Kontrollgruppe aus drei verschiedenen konventionellen Kontrollgruppen aufstellte, führte *Baba et al.* und *Tsukada et al.* einen Vergleich zum posterioren Zugang, *Langlois et al.* zum posterolateralen und *Renken et al.* zum anterolateralen Zugang durch. *Schulz et al.*, *Unger et al.* und *Schneider et al.* wiederum lieferten nur ihre Erfahrungen mit dem direkt anterioren Zugang ohne einen Vergleich aufzustellen (19–26).

Bezüglich der Dauer der Operation vom Hautschnitt bis zur letzten Naht sind sich die Studien in denen eine primäre Prothese implantiert wurde und die Ergebnisse der hier dargestellten Studien weitgehend einig. Der minimal invasive Zugangsweg erfordert eine längere *Cut-to-Stitch-Time* als andere konventionelle Methoden.

Der direkt anteriore Zugangsweg ist beispielsweise in der Studie *Langlois et al.* signifikant länger als im Vergleich zum konventionellen anterolateralen Zugangsweg.

*Renken et al.* kamen zu einem ähnlichen, wenn auch nicht signifikanten Ergebnis. Diese längere Operationszeit in der Gruppe der minimal invasiven Zugangswege könnte durch die Komplexität der Methode und der damit verbundenen Lernkurve begründet werden (20,21,31,32).

In bisher durchgeführten Studien über die Einbringung einer elektiven Totalendoprothese konnte eine Verbesserung der Krankenhausaufenthaltsdauer durch den minimal invasiven Zugang erreicht werden. Der stationäre Aufenthalt hängt jedoch von vielen verschiedenen Faktoren ab, wie zum Beispiel dem postoperativen Schmerzmanagement, dem prätraumatischen Zustand des/der Patienten/in oder der Art und Weise der Rehabilitation (33). In diesem Review konnte lediglich eine Studie (*Trinh et al.*) eine Signifikanz bei der Anzahl derer Personen aus der anterioren Gruppe vermerken, die früher aus der stationären Versorgung entlassen werden konnte (19).

Bezüglich der Komplikationsrate gab es bisher Bedenken bei der Verwendung des ventralen Zugangs. Dabei wurde auf erhöhte Vorkommnisse von potentiellen Komplikationen wie Frakturen des Trochanter, Perforationen und prolongierte Wundheilung hingewiesen (33–35).

Die gefürchteten Luxationen konnten allerdings nur bei *Langlois et al.* vermehrt in der Gruppe der posterolateralen Zugangswege dokumentiert werden. Keine, der in diesem

Literaturreview analysierten Studien, stellte eine vermehrte Luxationsrate in der Gruppe der minimal invasiven Methode fest (20).

Eine mögliche Komplikation durch die Implantierung über den anterioren Zugang ist eine Verletzung des *N. cutaneus femoris lateralis*, da dieser nahe des lateralen Randes des *M.sartorius* liegt. Durch eine stumpfe, sorgsame Präparation am medialen Rand des *M. tensor fasciae latae* kann eine Durchtrennung des Nervs verhindert werden.

Durch die Kompression und den Zug an den Wundränder der Retraktoren, besteht bei minimal invasiven Zugangstechniken ein dreifach erhöhtes Risiko einer Nervenschädigung als bei anderen konventionellen Operationstechniken (36).

In den hier gelisteten Studien kam es in insgesamt 6 Fällen zu einer Läsion des *N. cutaneus femoris lateralis*, alle in den Gruppen der direkt anterioren Zugangswege. Innerhalb der Studien konnte aber keine Signifikanz bezüglich der Häufigkeit dokumentiert werden (19–26).

Obwohl in einigen Studien die Operationszeit durch die minimal invasive Methode prolongiert war, konnte kein Unterschied in der Infektionsrate gefunden werden. Dies könnte dadurch erklärt werden, dass durch die kleinere Wundfläche und das Hinterlassen von weniger verletztem und devitalisiertem Weichteilgewebe ein geringerer Nährboden für Erreger entsteht (33).

Bezüglich des postoperativen Schmerzes kann in diesem Literaturreview keine Präferenz für einen der untersuchten Zugänge ausgesprochen werden, da die Ergebnisse sich in den dokumentierten Fällen widersprechen. *Renken et al.* fand ein besseres Outcome 16 Tage nach dem Eingriff in der Gruppe der anterioren Zugänge, während *Langlois et al.* sechs Wochen postoperativ einen höheren VAS-Score in der direkt anterioren Gruppe vermerkte (20,21).

Die schnelle Wiederherstellung der Mobilität ist einer der wichtigsten Punkte für den/die Patienten/in selbst. Bereits mehrere Studien konnten ein besseres funktionelles Outcome nach der Einbringung eines Hüftimplantats durch Verwendung eines minimal invasiven Zugangs vorweisen. (37,38)

Auch in diesem Review konnten bessere Ergebnisse zu Gunsten des minimal invasiven Zuganges ermittelt werden.

Alle acht analysierten Studien untersuchten im Kurz- und Langzeit-Follow-Up die Mobilität und Gehfähigkeit ihrer Patienten/innen. Dabei fielen in sämtlichen Studien gute funktionelle Ergebnisse in den Gruppen der minimal invasiven Methodik auf.

*Trinh et al.* und *Langlois et al.* konnten feststellen, dass eine größere Anzahl an Patienten/innen aus den Gruppen der minimal invasiven Operationstechnik wieder zu ihrer ursprünglichen, teilweise selbstständigen Mobilität zurückkehren konnten, als in den ausgewählten Kontrollgruppen.

In der Studien von *Renken et al.* wurden ebenfalls bessere Ergebnisse bei jenen Personen ermittelt, die über einen vorderen Zugang operiert wurden, jedoch beschränkt sich deren Follow-Up auf die Zeit von 40 postoperativen Tagen. Eine Aussage über die längerfristige Einschränkung oder Defizite in der Gehfähigkeit der Betroffenen kann somit nicht gegeben werden.

Jene Studien, die ein längeres postoperativen Follow-Up durchführten, wie *Baba et al.*, *Tsukada et al.* und *Schneider et al.* präsentierten Ergebnisse, in denen der vorderen Zugang in allen unterschiedlichen Rating-Systemen signifikant besser ausfiel. Auf lange Zeit jedoch glichen sich diese mit den Ergebnissen der Kontrollgruppe jedoch wieder aus. Daraus resultiert, dass ein rasches und gutes Wiedererlangen der Mobilität durch einen vorderen minimal invasiven Zugang, wenn auch die Resultate im Langzeit-Follow-Up sich mit denen der konventionellen Zugänge gleichen. (19–26)

Der verwendete *Harris Hip Score*, wie er in einer der analysierten Studien verwendet wurde, eignet sich nur bedingt zur Evaluierung der Mobilität älterer Patienten/innen. Die Durchführung erfordert körperliche und geistige Fitness und sollte daher nur bei jüngeren und aktiven Personen evaluiert werden (21).

Möglicherweise steht im Zusammenhang mit der postoperativen Mobilität auch die Entlassung der Patienten/innen in ihre gewohnte Umgebung oder in eine Einrichtung, in der eine Vollzeitpflege notwendig ist. In zwei Studien, *Baba et al.* und *Trinh et al.*, wurden vermehrt Patienten/innen der minimal invasiven Gruppe nachhause oder in ihre ursprüngliche Wohnsituation, in der sie vor dem Trauma lebten, entlassen als jene aus konventionellen Studiengruppen. (19,24)

Ein entscheidender Vorteil und vor allem für das subjektive Empfinden des/der Patienten/in nicht zu unterschätzender Faktor ist der kosmetische Effekt, den ein minimal invasiver Zugang mit sich bringt.

Laut einer Studien von *Wayne et al.* aus dem Jahr 2009, in denen Patienten/innen zu diesem Thema befragt wurden, gaben jene, die durch einen direkt anterioren Zugang elektiv operiert wurden, an, zufriedener mit dem Ergebnis zu sein. Hierbei wurden zusätzlich intrakutane Nähte verwendet um das kosmetische Ergebnis der Narbe zu verbessern. (33)

In den analysierten Studien dieses Reviews war die durchschnittliche Länge der Narbe 8cm, jedoch war die initiale Inzision um 1-2cm kürzer und konnte im Operationsverlauf und nach Bedarf noch zusätzlich erweitert werden (23,26).

Die Länge der Inzision ist umso kürzer, je geringer der Abstand des Hüftgelenks zur Hautoberfläche ist. Die gesamte Schnittlänge wird erst postoperativ an der entstandenen und mit Nähten oder Klammern versorgten Narbe bemessen, da durch die Retraktoren intraoperativ die Wundfläche und -länge vergrößert werden kann (29).

## 4.1 Conclusio

Diese Literaturrecherche wurde durchgeführt um eine State-of-the-Art Methode zur Einbringung einer Hemiendoprothese nach medialer Schenkelhalsfraktur zu ermitteln. Dabei wurden verschiedene intra- und postoperative Faktoren zwischen konventionellen und einem minimal invasiven anterioren Zugang verglichen und analysiert.

Ziel war es die Vor- und Nachteile der minimal invasiven Methode gegen die der konventionellen Methoden wie dem Anterolateralen, dem Lateralen, dem Posterolateralen und dem Posterioren abzuwiegen.

Der minimal invasive Zugang bringt aufgrund seiner Komplexität in der Anwendung einige Nachteile wie eine längere Operationszeit oder ein erhöhtes Risiko einer Läsion des *N. cutaneus femoris lateralis*. Im Hinblick auf die Faktoren Krankenhausaufenthaltsdauer, postoperativer Schmerz sowie intraoperativer Blutverlust konnten keine signifikanten Unterschiede zu anderen konventionellen Techniken festgestellt werden.

Jedoch waren bessere Resultate hinsichtlich der postoperativen Mobilität durch die minimal invasive Technik erzielt worden. Das verbesserte funktionelle Outcome bezieht sich vor allem auf die ersten Wochen und Monate nach dem Eingriff und ermöglicht den Patienten/innen eine schnellere Rehabilitation.

Auch kann sich das kosmetisch verbesserte Ergebnis positiv auf die subjektive Patienten/innenzufriedenheit auswirken.

Aufgrund der Inhomogenität der Studien bezüglich der zu vergleichenden Implantationstechnik und dem insgesamt kleinen Patienten/innenkollektiv kann die Frage nach einer State-of-the-Art Methode zur Versorgung einer medialen Schenkelhalsfraktur nicht eindeutig beantwortet werden und weitere Studien zur Einbringung einer Kopfendoprothese müssten erfasst werden.

Trotzdem kann anlässlich der hier analysierten Literatur eine Präferenz für den minimal invasiven direkt anterioren Zugangsweg und seine weichteilschonende Technik gerade für ältere Personen ausgesprochen werden.

## 5 Literaturverzeichnis

1. Fanghänel J, Anderhuber, F, Nitsch, R, Pera, F, Herausgeber. Waldeyer Anatomie des Menschen: [Lehrbuch und Atlas in einem Band]. 18. Aufl. Berlin: de Gruyter; 2009. 1334 S.
2. Sobotta J, Paulsen F, Waschke J, Herausgeber. Allgemeine Anatomie und Bewegungsapparat. 23. Aufl. München: Elsevier, Urban & Fischer; 2010. 406 S. (Atlas der Anatomie des Menschen).
3. Aumüller G, Aust, Gabriele, Doll, Andreas, Herausgeber. Anatomie. 2., überarb. Aufl. Stuttgart: Thieme; 2010. 1218 S. (Duale Reihe).
4. Tschauner C, Aigner RM, Wirth CJ, Herausgeber. Becken, Hüfte. Stuttgart: Thieme; 2004. 558 S. (Orthopädie und orthopädische Chirurgie [: das Standardwerk für Klinik und Praxis]).
5. Haas NP, Tscherne H, Herausgeber. Hüfte und Oberschenkel. Berlin: Springer; 2012. 480 S. (Tscherne Unfallchirurgie).
6. Thiel W. Photographischer Atlas der praktischen Anatomie. 2., aktualisierte Neuausg. Berlin: Springer; 2003. 862 S.
7. Benninghoff A, Drenckhahn D, Benninghoff-Drenckhahn, Herausgeber. Zellen- und Gewebelehre, Entwicklungslehre, Skelett- und Muskelsystem, Atemsystem, Verdauungssystem, Harn- und Genitalsystem. 17., durchges. Aufl. München: Elsevier, Urban & Fischer; 2008. 956 S. (Anatomie).
8. Wirth CJ, Mutschler WE, Abdolvahab F, Herausgeber. Praxis der Orthopädie und Unfallchirurgie. 2., überarb. und Aufl. Stuttgart: Thieme; 2009. 963 S.
9. Weigel B, Nerlich, Michael L., Herausgeber. Praxisbuch Unfallchirurgie. 2., vollst. überarb. und aktualisierte Aufl. Berlin: Springer Medizin; 2011. 1237 S.
10. Niethard FU, Birnbaum K, Herausgeber. Orthopädie compact: alles für Station und Facharztprüfung. Stuttgart: Thieme; 2005. 494 S.
11. Grifka J, Kuster M, Herausgeber. Orthopädie und Unfallchirurgie: für Praxis, Klinik und Facharztprüfung. Berlin: Springer Medizin; 2011. 1109 S.
12. Scharf H-P, Anagnostakos K, Herausgeber. Orthopädie und Unfallchirurgie: Facharztwissen nach der neuen Weiterbildungsordnung. 2., korrigierte Aufl. München: Elsevier, Urban & Fischer; 2011. 1010 S.
13. Bohndorf K, Jordan N, Altenburger A, Herausgeber. Radiologische Diagnostik der Knochen und Gelenke. 3., vollst. überarb. und Aufl. Stuttgart: Thieme; 2014. 543 S.
14. Rüedi TP, Renner M, Murphy WM, Messmer P, Herausgeber. AO Prinzipien des Frakturmanagements. Stuttgart: Thieme; 2003. 866 S.

15. Wirth C-J, Baraliakos X, Herausgeber. *Komplikationen in Orthopädie und Unfallchirurgie: vermeiden - erkennen - behandeln*. Stuttgart: Thieme; 2010. 606 S.
16. Lüring C, Tingart M, Herausgeber. *Operative Zugangswege in Orthopädie und Unfallchirurgie*. Berlin: Springer; 2015. 307 S.
17. Torklus D von, Hermann B. *Atlas operativer Zugangswege: Orthopädie & Unfallchirurgie*. 6. Aufl. München: Elsevier, Urban & Fischer; 2013. 280 S.
18. Gerdesmeyer L, Gollwitzer H, Bader R, Rudert M. Zugangswege zum Oberflächenersatz am Hüftgelenk. *Orthop*. Juli 2008;37(7):650–8.
19. Trinh TQ, Ferrel JR, Pulley BR, Fowler TT. Short-term Outcomes of Femoral Neck Fractures Treated With Hemiarthroplasty Using the Anterior Approach. *Orthopedics*. 1. Dezember 2015;38(12):e1091–7.
20. Langlois J, Delambre J, Klouche S, Faivre B, Hardy P. Direct anterior Hueter approach is a safe and effective approach to perform a bipolar hemiarthroplasty for femoral neck fracture: Outcome in 82 patients. *Acta Orthop*. 4. Mai 2015;86(3):358–62.
21. Renken F, Renken S, Paech A, Wenzl M, Unger A, Schulz AP. Early functional results after hemiarthroplasty for femoral neck fracture: a randomized comparison between a minimal invasive and a conventional approach. *BMC Musculoskelet Disord*. 2012;13(1):1.
22. Tsukada S, Wakui M. Minimally invasive intermuscular approach does not improve outcomes in bipolar hemiarthroplasty for femoral neck fracture. *J Orthop Sci*. November 2010;15(6):753–7.
23. Unger AC, Schulz AP, Paech A, Jürgens C, Renken FG. Modified direct anterior approach in minimally invasive hip hemiarthroplasty in a geriatric population: a feasibility study and description of the technique. *Arch Orthop Trauma Surg*. November 2013;133(11):1509–16.
24. Baba T, Shitoto, Katsuo, Kazuo Kaneko. Bipolar hemiarthroplasty for femoral neck fracture using the direct anterior approach. *World J Orthop*. 2013;4(2):85.
25. Unger AC, Dirksen B, Renken FG, Wilde E, Willkomm M, Schulz AP. Treatment of femoral neck fracture with a minimal invasive surgical approach for hemiarthroplasty—clinical and radiological results in 180 geriatric patients. *Open Orthop J*. 2014;8:225.
26. Schneider K, Audigé L, Kuehnel S-P, Helmy N. The direct anterior approach in hemiarthroplasty for displaced femoral neck fractures. *Int Orthop*. September 2012;36(9):1773–81.
27. Connolly KP, Kamath, Atul F. Direct anterior total hip arthroplasty: Literature review of variations in surgical technique. *World J Orthop*. 2016;7(1):38.
28. Matta JM, Shahrदार C, Ferguson T. Single-incision Anterior Approach for Total Hip Arthroplasty on an Orthopaedic Table: *Clin Orthop*. Dezember 2005;441(NA):115–24.

29. Rachbauer F. Minimal-invasive Hüftendoprothetik: Der vordere Zugang. *Orthop.* Juli 2006;35(7):723–30.
30. Müller M, Tohtz S, Dewey M, Springer I, Perka C. Age-related appearance of muscle trauma in primary total hip arthroplasty and the benefit of a minimally invasive approach for patients older than 70 years. *Int Orthop.* Februar 2011;35(2):165–71.
31. Alecci V, Valente M, Crucil M, Minerva M, Pellegrino C-M, Sabbadini DD. Comparison of primary total hip replacements performed with a direct anterior approach versus the standard lateral approach: perioperative findings. *J Orthop Traumatol.* September 2011;12(3):123–9.
32. Howell JR, Masri BA, Duncan CP. Minimally invasive versus standard incision anterolateral hip replacement: a comparative study. *Orthop Clin North Am.* April 2004;35(2):153–62.
33. Wayne N, Stoewe R. Primary total hip arthroplasty: a comparison of the lateral Hardinge approach to an anterior mini-invasive approach. *Orthop Rev.* 24. November 2009;1(1):27.
34. Jewett BA, Collis DK. High Complication Rate With Anterior Total Hip Arthroplasties on a Fracture Table. *Clin Orthop Relat Res.* Februar 2011;469(2):503–7.
35. De Geest T, Vansintjan P, De Loore G. Direct anterior total hip arthroplasty: complications and early outcome in a series of 300 cases. *Acta Orthop Belg.* 2013;79(2):166–73.
36. van Oldenrijk J, Hoogland PV, Tuijthof GJ, Corveleijn R, Noordenbos TW, Schafroth MU. Soft tissue damage after minimally invasive THA: A comparison of 5 approaches. *Acta Orthop.* Dezember 2010;81(6):696–702.
37. Restrepo C, Parvizi J, Pour AE, Hozack WJ. Prospective Randomized Study of Two Surgical Approaches for Total Hip Arthroplasty. *J Arthroplasty.* August 2010;25(5):671–679.e1.
38. Bhandari M, Matta J. Outcomes Following the Single-Incision Anterior Approach to Total Hip Arthroplasty: A Multicenter Observational Study. *Orthop Clin North Am.* Juli 2009;40(3):329–42.
39. Barthel DW, Mahoney, F. I. Functional evaluation: the barthel index, Maryland State. *Med J.* 1965;14:16–65.

## 6 Anhang

### 6.1 Barthel-Index

	<b>Mit Hilfe</b>	<b>Selbstständig</b>
1. Nahrungsaufnahme	5	10
2. Vom Rollstuhl zum Bett bewegen und wieder zurück	5-10	15
3. Allgemeine Hygiene	0	5
4. Toilettengang	5	10
5. Baden	0	5
6. Gehen in der Ebene	0	5
6a. Bei Gehunfähigkeit: Benutzen eines Rollstuhls		
7. Treppensteigen	5	10
8. Ankleiden	5	10
9. Stuhlkontrolle	5	10
10. Blasenkontrolle	5	10

Ein/e Patient/in der 100 Punkte erreicht, ist zufrieden, kann selbstständig essen und sich kleiden, kann sich aus dem Bett und vom Stuhl erheben, badet selbstständig, kann mindestens einen Häuserblock gehen und Stiegen hinauf und hinab steigen. Dies bedeutet jedoch nicht zwangsläufig, dass der/die Patient/in in der Lage ist alleine zu wohnen, er/sie benötigt möglicherweise dennoch: Hilfe beim Kochen, im Haushalt und in der Öffentlichkeit. Eine Vollzeitpflegekraft wäre jedoch nicht von Nöten.

#### **Auswertung:**

##### 1. Nahrungsaufnahme:

10= Selbstständig. Der/die Patient/in kann ein Essen selbstständig zu sich nehmen wenn dieses auf einem Tisch oder Tablett in seiner Reichweite platziert wird. (Kleinschneiden des Essens, Verwendung von Salz und Pfeffer, Butterschmierer etc. sind von dem/der Patient/in selbst möglich) Die Nahrungsaufnahme sollte in einer angemessenen Zeit beendet sein.

5= Der/Die Patient/in benötigt etwas Hilfe (z.B. Kleinschneiden) bei der Nahrungsaufnahme.

## 2. Vom Rollstuhl zum Bett bewegen und wieder zurück.

15= Unabhängiges bewegen in allen Phasen der Aktivität. Der/Die Patient/in kann sicher und selbstständig das Bett im Rollstuhl erreichen, den Stuhl einbremsen, sich im Bett hinlegen, wieder in eine aufrechte Position am Bettrand setzen, die Position des Rollstuhls ändern und sich wieder in den Rollstuhl setzen.

10= Entweder ist etwas Hilfe bei der Ausführung der Aktivität notwendig oder der/die Patient/in muss zur sicheren Durchführung angeleitet werden.

5= Der/Die Patient/in kann sich selbst in eine aufrecht sitzende Position begeben, muss jedoch von einer anderen Person in den Rollstuhl gehoben werden. Oder der Patient benötigt über die gesamte Ausführung der Aktivität vermehrt Hilfe.

## 3. Hygiene

5= Der/Die Patient/in kann sich Hände und Gesicht waschen, die Haare kämen, Zähneputzen und Rasieren. Männliche Patienten können jegliche Art von Rasierern benutzen, müssen jedoch in der Lage sein die Klingen zu wechseln, einen elektrischen Rasierer an eine Stromversorgung zu bringen oder das Utensil aus dem Schrank zu nehmen. Weibliche Patientinnen sollten in der Lage sein sich selbstständig zu schminken, aber nicht zwingend ihre Haare selbst zu flechten/frisieren.

## 4. Toilettengang

10= Der/Die Patient/in ist in der Lage selbstständig auf die Toilette zu gehen, Kleidung an- und auszuziehen, die Kleidung vor Verschmutzung zu bewahren und Toilettenpapier zu verwenden. Dabei darf er einen Haltgriff oder ein Objekt zur Stabilisierung verwenden.

Falls notwendig darf der/die Patient/in eine Bettpfanne benutzen, muss jedoch fähig sein diese selbstständig zu platzieren, entleeren und reinigen.

Der/Die Patient/in darf aufgrund von Balanceschwierigkeiten, Hilfe beim Aus- und Ankleiden oder beim Benutzen des Toilettenpapiers beanspruchen.

## 5. Baden

5= Der/Die Patient/in benutzt eine Badewanne, Dusche oder nimmt ein vollständiges Schwammbad. Alle Schritte müssen dabei unabhängig durchgeführt werden.

## 6. Gehen auf Ebenen

15= Der/Die Patient/in kann ein Minimum von 50 Meter ohne Hilfe oder Anleitung zurücklegen. Dabei darf er Schienen oder Prothesen verwenden, sowie Krücken oder andere Stützen, jedoch keinen Gehwagen. Dabei muss er/sie in der Lage sein die mechanischen Hilfen zu ent- und verriegeln, beim Gehen in die richtige Position bringen und diese beim Sitzen abzulegen. (Das Anlegen der Schienen fällt unter den Punkt Ankleiden.)

10= Der/Die Patient/in benötigt Hilfe oder Anleitung bei der Ausführung der oben genannten Punkte, kann jedoch mit geringer Hilfe 50 Meter gehen.

### 6a. Benutzen eines Rollstuhls

5= Der/Die Patient/in ist gehunfähig, jedoch selbstständig in der Lage einen Rollstuhl zu bedienen. Dazu gehören: Das Vorwärtsbewegen, das Fahren um eine Ecke, das Manövrieren des Rollstuhls zum Tisch, Bett, Toilette etc. und das Zurücklegen einer Strecke von mindestens 50 Meter.

Diese Punkte sind ausschließlich zu vergeben wenn der Patient gehunfähig ist.

## 7. Treppensteigen

10= Der/Die Patient/in kann eine Treppe hinauf und hinab steigen ohne Hilfe oder Anleitung. Er darf und soll falls benötigt Geländer, Gehstock oder Krücken verwenden. Gehhilfen sollen selbst hinauf oder hinab getragen werden können.

5= Patient benötigt Hilfe oder Anleitung bei einem der oben genannten Schritte.

## 8. Ankleiden

10= Der/Die Patient/in ist fähig Kleidung an- und auszuziehen, sowie Schuhe zu binden. Dazu zählt ebenfalls das Anlegen von Korsetts oder Schienen wenn diese ärztlich verschrieben wurden.

5= Der/Die Patient/in benötigt Hilfe beim An- und Auskleiden, muss jedoch mindestens die Hälfte selbstständig meistern. Dies muss in einer angemessenen Zeit passieren. Für

Frauen zählt nicht das Anlegen von Büstenhalter oder Gürteln, sofern diese nicht medizinisch verordnet wurden.

#### 9. Stuhlkontrolle

10= Der/Die Patient/in muss in der Lage sein, seinen Stuhlgang zu kontrollieren. Er/Sie darf ein Suppositorium oder Einlauf verwenden falls dieses medizinisch notwendig ist (z.B. Patient mit Zustand nach Rückenmarksverletzung die jedoch Darmtraining betreiben).

5= Der/Die Patient/in benötigt Hilfe wie Suppositorium oder Einlauf bzw. der/die Patient/in hat gelegentlich Zwischenfälle.

#### 10. Blasenkontrolle

10= Der/Die Patient/in kann seine Blase Tag und Nacht kontrollieren. Patienten/innen mit Rückenmarksverletzung, die eine externe Hilfe oder einen Beinbeutel benötigt müssen diesen unabhängig anlegen können, reinigen und entleeren sowie Tag und Nacht trocken bleiben.

5= Der/Die Patient/in hat gelegentlich Zwischenfälle bzw. hat Probleme bei Harndrang auf das Bringen einer Bettpfanne zu warten oder rechtzeitig auf die Toiletten gehen.

Der/Die Patient/in benötigt externe Hilfen, wie Windeln oder Einlagen (39).

## **6.2 Harris-Hip-Score**

### **Schmerz:**

A. Keine (kann Schmerzen ignorieren)	44
B. Gering (gelegentlich, keine Beeinträchtigung)	40
C. Leicht (keine Beeinträchtigung bei normalen Tätigkeiten, moderate Schmerzen bei schweren Tätigkeiten)	30
D. Mittel (tolerable, macht jedoch auf den Schmerz aufmerksam, leichte Einschränkung normaler Tätigkeit)	20
E. Stark (beträchtliche Einschränkung)	10
F. Sehr stark (totale Beeinträchtigung, Schmerzen in Ruhe, bettlägerig)	0

### **Funktion:**

#### Gang:

Hinken:	Kein Hinken	11
	Leicht	8
	Mittel	5
	Schwer	0
Gehhilfen:	Keine	11
	Gehstock für längere Strecken	7
	Gehstock größtenteils	5
	Eine Unterarmstützkrücke	3
	Zwei Gehstöcke	2
	Zwei Unterarmstützkrücken oder Gehunfähigkeit	0
Gehstrecke:	Keine Beschränkung	11
	Sechs Häuserblöcke	8
	Zwei bis drei Häuserblöcke	25
	Bewegen im Haus	2
	Vom Bett zum Stuhl	0

#### Aktivitäten:

Treppen:	Ohne Hilfe oder Halten am Geländer	4
	Mit Halten am Geländer	2
	Mit Hilfe	1
	Nicht fähig	0

Schuhe/Socken	Ohne Probleme	4
	Mit Schwierigkeiten	2
	Nicht fähig	0
Sitzen	In jedem Sessel für eine Stunde	5
	In einem erhöhten Sessel für eine halbe Stunde	3
	Nicht fähig	0
Öffentliche		
Verkehrsmittel	Fähig	1
	Nicht fähig	0

**Fehlen von Deformitäten:**

A. > 30° Kontraktur	1
B. > 10° Adduktion	1
C. > 10° Innenrotation in Extension	1
D. > 3,2 cm Beinlängendifferenz	1

**Totaler Bewegungsumfang:**

**(in allen Ebenen: Abduktion, Adduktion, Flexion, Extension**

**Außen- und Innenrotation)**

210-300°	5
160-209°	4
100-159°	3
60-99°	2
59-30°	1
0-29	0

**Auswertung:**

90-100 Gesamtpunkte	Exzellent
80-90 Gesamtpunkte	Gut
70-80 Gesamtpunkte	Mäßig
< 70 Gesamtpunkte	Schlecht

(4)