

Diplomarbeit

**Ergebnisse nach Cerclage und Plombe versus
20-Gauge und 23-Gauge Vitrektomie bei
rhegmatogener Netzhautablösung**

eingereicht von
Lovro Kutnjak
Geb.Dat.: 24.06.1984

zur Erlangung des akademischen Grades
**Doktor der gesamten Heilkunde
(Dr. med. univ.)**

an der
Medizinischen Universität Graz

ausgeführt am
Universitäts-Augenklinik Graz

unter der Anleitung von Betreuer/in
**Univ.-Prof. Dr.med.univ. Andreas Wedrich
und
Dr.med.univ. Domagoj Ivastinovic**

Graz, am 7. 1. 2014

Lovro Kutnjak

Eidesstattliche Erklärung

Ich erkläre ehrenwörtlich, dass ich die vorliegende Arbeit selbstständig und ohne fremde Hilfe verfasst habe, andere als die angegebenen Quellen nicht verwendet habe und die den benutzten Quellen wörtlich oder inhaltlich entnommenen Stellen als solche kenntlich gemacht habe.

Graz, am 7. 1. 2014

Lovro Kutnjak

Danksagung

An dieser Stelle würde ich mich bei allen bedanken die zum erfolgreichen Gelingen meiner Diplomarbeit und meines Studiums beigetragen haben.

Ich Bedanke mich bei meinen Betreuern Univ.-Prof. Dr.med.univ. Andreas Wedrich und Dr.med.univ. Domagoj Ivastic, die durch ihre viele Mühe und Unterstützung diese Diplomarbeit ermöglicht haben. Sie hatten für meine Fragen stets ein offenes Ohr und durch ihren fachlichen Einblick haben sie vieles erleichtert. Vielen Dank auch an den Herrn Heimo Bauer, der freundlicherweise die anschaulichen Bilder zur Verfügung gestellt hat.

Vielen Dank an meine Freundin Katja die mich immer Unterstützt und für mich da ist. Ohne dich hätte ich vieles nicht geschafft.

Ein ganz besonderer Dank gebührt meinen Eltern, Darinka und Milan Kutnjak, sowie meiner Schwester Gaja, die mich von klein an vielseitig unterstützt haben und ständig auf dem richtigen Weg gehalten haben. Ohne euch wäre nichts möglich gewesen.

Vielen Dank auch an alle meine Freunde die mich durchs Studium begleitet haben. Ganz besonders an Wiebke, Tini, Peter, Wolfgang, Sebastian und Andi. Ich hoffe dass sich unsere Wege auch weiterhin kreuzen!

Zusammenfassung

Zielsetzung

Die operative Sanierung der rhegmatogenen Netzhautabhebung (Amotio) macht ungefähr die Hälfte aller vitreoretinalen Eingriffe aus und ist damit eine der häufigsten Indikationen für vitreoretinale Chirurgie. Die Netzhautabhebung kann grundsätzlich mit eindellenden Verfahren (Plomben- bzw. Cerclageaufnäher) oder Glaskörperentfernung (Vitrektomie) behandelt werden. Das Ziel dieser Diplomarbeit ist die Re-Operationsrate wegen Re-Amotio, die Endsehschärfe und die Aufenthaltsdauer nach Anwendung dieser beiden Operationsmethoden an der Universitäts-Augenklinik Graz zu evaluieren und miteinander zu vergleichen. Zusätzlich wird in der Vitrektomie-Gruppe ein Vergleich zwischen dem konventionellen 20-gauge- und dem seit 2005 verfügbaren 23-gauge-System angestellt.

Methoden

Für diese Diplomarbeit wurden PatientInnen rekrutiert, die vom Anfang Jänner 2006 bis einschließlich Dezember 2011 an der Universitäts-Augenklinik Graz wegen einer Netzhautabhebung behandelt wurden. Eingeschlossen wurden PatientInnen die mittels eindellenden Verfahren oder Vitrektomie mit SF₆-Gas operiert wurden. Ausgeschlossen wurden PatientInnen, die eine Silikonölauffüllung erhielten, solche PatientInnen die am betroffenen Auge bereits wegen einer Netzhautabhebung operiert wurden oder PatientInnen mit einem Nachbeobachtungszeitraum von weniger als 1 Monat. Die statistische Auswertung erfolgte im SPSS und Excel. Die Verteilung wurde mittels Kolmogorov-Smirnov-Test geprüft. Bei normaler Verteilung wurden parametrische Tests angewendet und bei nicht normaler Verteilung nichtparametrische Tests. Zusammenhänge zwischen kategorischen Variablen wurden mittels Fisher exakt Test evaluiert.

Ergebnisse

Insgesamt konnten 461 PatientInnen eingeschlossen werden. 363 wurden mit eindellenden Verfahren operiert und 98 mit Vitrektomie. Die Re-Operationsrate wegen Re-

Amotio betrug nach Anwendung eindellender Verfahren 17.9% und nach Vitrektomie 19.4% ($p=0.89$). Die Endsehschärfe betrug nach eindellenden Verfahren 0.42 ± 0.45 logMAR und 0.45 ± 0.48 logMAR nach Vitrektomie ($p=0.596$). Die Aufenthaltsdauer nach eindellenden Verfahren betrug 4.1 ± 1.5 Tage und 4.98 ± 1.4 Tage nach Vitrektomie ($p<0.001$). Nach 20-gauge Vitrektomie betrug die Re-Operationsrate 25.8% und nach 23-gauge Vitrektomie 10%, ($p=0.013$). Die Endsehschärfe betrug nach 20-gauge Vitrektomie 0.49 ± 0.4 logMAR und 0.39 ± 0.5 logMAR nach 23-gauge Vitrektomie ($p=0.44$). Die Aufenthaltsdauer nach 20-gauge Vitrektomie betrug 5.13 ± 1.6 Tage und 4.77 ± 1.3 Tage nach 23-gauge Vitrektomie ($p=0.39$).

Schlussfolgerung

Die Ergebnisse dieser Diplomarbeit zeigen, dass bei der Behandlung der Netzhautabhebung mit beiden Operationsmethoden ähnliche Ergebnisse hinsichtlich der Re-Operationsrate bei Re-Amotio und Endsehschärfe erzielt werden können. Jedoch ist die Aufenthaltsdauer nach eindellenden Operationen etwas kürzer. Weiters konnte gezeigt werden, dass nach 23-gauge Vitrektomie die Re-Operationsrate bei Re-Amotio etwas niedriger bzw. die Endsehschärfe etwas besser waren. Aufgrund der relativ geringen Teststärke kann aber diesbezüglich keine endgültige Aussage getroffen werden.

Abstract

Objective

The surgical treatment of rhegmatogenous retinal detachment constitutes about half of all vitreoretinal surgeries, making it one of the most common indications for vitreoretinal surgery. Retinal detachment can in general be treated with scleral buckling or removal of vitreous body (vitrectomy). The objective of this diploma thesis is to evaluate and compare the re-operation rates due to retinal redetachment, the final visual acuities and the durations of hospitalization at the Department of Ophthalmology in Graz after using the afore mentioned surgery methods. Additionally, in the vitrectomy group the conventional 20-gauge system and the 23-gauge system, introduced in 2005, were compared.

Methods

Patients treated for retinal detachment in the time period between January 2006 and December 2011 at the Department of Ophthalmology in Graz were recruited. Inclusion criteria were scleral buckling or vitrectomy with SF₆ gas. Exclusion criteria were the use of silicone oil, prior surgeries due to retinal detachment or a follow up of less than 1 month. The statistical analysis was conducted in SPSS and Excel. The distribution of data was assessed with the Kolmogorow-Smirnov test. Data with normal distribution were analyzed with parametric tests, otherwise non-parametric tests were used. Associations between categorical variables were evaluated with the Fisher exact test.

Outcome

A total of 461 patients were included in the study, 363 patients underwent scleral buckling and 98 vitrectomy. The re-operation rate due to retinal redetachment was 17.9% after scleral buckling and 19.4% after vitrectomy ($p=0.89$). The final visual acuity averaged 0.42 ± 0.45 logMAR after scleral buckling and 0.45 ± 0.48 logMAR after vitrectomy ($p=0.596$). The duration of hospitalization averaged 4.1 ± 1.5 days after scleral buckling and 4.98 ± 1.4 days after vitrectomy ($p<0.001$). After 20-gauge vitrectomy the re-operation rate was 25.8%

and after 23-gauge vitrectomy 10%, $p=0.013$). The final visual acuity after 20-gauge vitrectomy averaged 0.49 ± 0.4 logMAR and 0.39 ± 0.5 logMAR after 23-gauge vitrectomy ($p=0.44$). The duration of hospitalization averaged 5.13 ± 1.6 days after 20-gauge vitrectomy and 4.77 ± 1.3 days after 23-gauge vitrectomy ($p=0.39$).

Conclusion

The results of this diploma thesis show that both surgery methods for retinal detachment provide similar reoperation rates and final visual acuity. The duration of hospitalization was slightly shorter after scleral buckling. Moreover, after 23-gauge vitrectomy the re-operation rate was lower and the final visual acuity somewhat better. However, due to the relatively low statistical power no definite statement can be made in this context.

Inhaltsverzeichnis

Eidesstattliche Erklärung	a
Danksagung.....	ii
Zusammenfassung.....	iii
Abstract	v
Inhaltsverzeichnis.....	vii
1. Einleitung	1
1.1. Anatomie des Auges	1
1.2. Rhegmatogene Netzhautabhebung	3
1.3. Skleraeindellung mittels Cerclage oder Plombe.....	4
1.4. Vitrektomie.....	6
1.5. Hintergrund und Ziel der Diplomarbeit.....	10
2. Methoden.....	11
3. Ergebnisse	14
3.1. 20-gauge versus 23-gauge Vitrektomie	16
4. Diskussion	17
4.1. Eindellende Verfahren versus Vitrektomie	17
4.2. 20-gauge versus 23-gauge Vitrektomie	19
4.3. Schlussfolgerung	21
5. Literaturverzeichnis.....	22

1. Einleitung

1.1. Anatomie des Auges^{1,2}

Das Auge wandelt das Licht in elektrische Impulse um. Diese werden dann vom Sehnerven, dem 2. Hirnnerven (Nervus opticus) zum Gehirn weitergeleitet. Nach einer Umschaltung der Neurone im Corpus geniculatum erfolgt die Übertragung der Impulse durch die Gratiolet-Sehstrahlung (Radiatio optica) zur primären Sehrinde im Occipitallappen (visueller Cortex), wo die Impulse in Bilder umgewandelt werden. Die Augen sind paarig angelegt, sodass durch die Wahrnehmung von jeweils zwei Bildern aus verschiedenen Perspektiven Tiefenwahrnehmung entsteht. Der Augapfel ist zwiebelschalenartig aus mehreren Schichten aufgebaut. Die äußerste Schicht ist die Tunica externa oculi bestehend aus der Hornhaut und der Lederhaut (Sklera); die mittlere Schicht, die Tunica media oculi, besteht aus der Regenbogenhaut (Iris), der Aderhaut (Choroidea) und dem Ziliarkörper. Der Ziliarkörper wiederum besteht aus der Pars plicata, die das Kammerwasser produziert welches wiederum den Augapfel tonisiert, und der Pars plana, die den Übergang zwischen der Pars plicata und der Netzhaut darstellt. Die Pars plana spielt in der Netzhautchirurgie eine wichtige Rolle, auf die im Unterkapitel 1.4. näher eingegangen wird. Die innerste Schicht, die Tunica interna oculi, besteht aus der Netzhaut und dem Pigmentepithel. Die Netzhaut ist mit dem Pigmentepithel nur in zwei Bereichen fest verbunden, der Ora serrata und dem Sehnervenkopf. Die Ora serrata ist der zackige Übergang zwischen dem Ziliarkörper und der Netzhaut. Der Rest der Netzhaut liegt dem Pigmentepithel lose auf. Die Versorgung der Netzhaut mit Nährstoffen und Sauerstoff erfolgt durch Diffusion aus der Aderhaut und durch Netzhautgefäße. Durch Diffusion werden v.a. die in der äußeren Netzhaut liegenden Photorezeptoren, versorgt während die inneren Teile durch Netzhautgefäße gespeist werden. Der Inneraum des Auges, der sogenannte Glaskörperraum, wird vom Glaskörper ausgefüllt. Dieser hat bei einem normalen Auge mit einer Achsenlänge von 23 mm ein Volumen von ungefähr 4mL. Der Glaskörper ist durchsichtig und besteht zu ca. 98%-99% aus Wasser. Die restlichen 1%-2% setzen sich aus einem Kollagenfasergerüst und Hyaluronsäurekomplexen zusammen, die dem Glaskörper seine gelartige Konsistenz verleihen. Zuletzt ist er noch von einer formgebenden Grenzmembran, der Membrana hyaloidea oder Glaskörpergrenzschicht, die über ein dichtes Kollagenfasergerüst verfügt, umgeben. Die hintere Glaskörpergrenzschicht liegt der Netzhaut an und ist mit der Membrana limitans interna, der

innersten Netzhautschicht fest verbunden. Durch altersbedingte Degeneration des Glaskörpers und durch das Nachlassen von Adhäsionen zwischen der Glaskörpergrenzschicht und der Membrana limitans interna kommt es zur hinteren Glaskörperabhebung. Diese kann symptomlos verlaufen oder sich durch Lichtblitze, welchen elektrische Entladungen der inneren Netzhautschicht zugrunde liegen, bemerkbar machen. Bei starken Adhäsionen zwischen der Glaskörpergrenzschicht und der Membrana limitans interna können im Rahmen der hinteren Glaskörperabhebung Netzhautrisse, die zu einer Netzhautabhebung prädisponieren, entstehen. Im Falle einer Gefäßarrosion durch den Glaskörperzug entsteht eine Glaskörperblutung, der sog. Russregen.

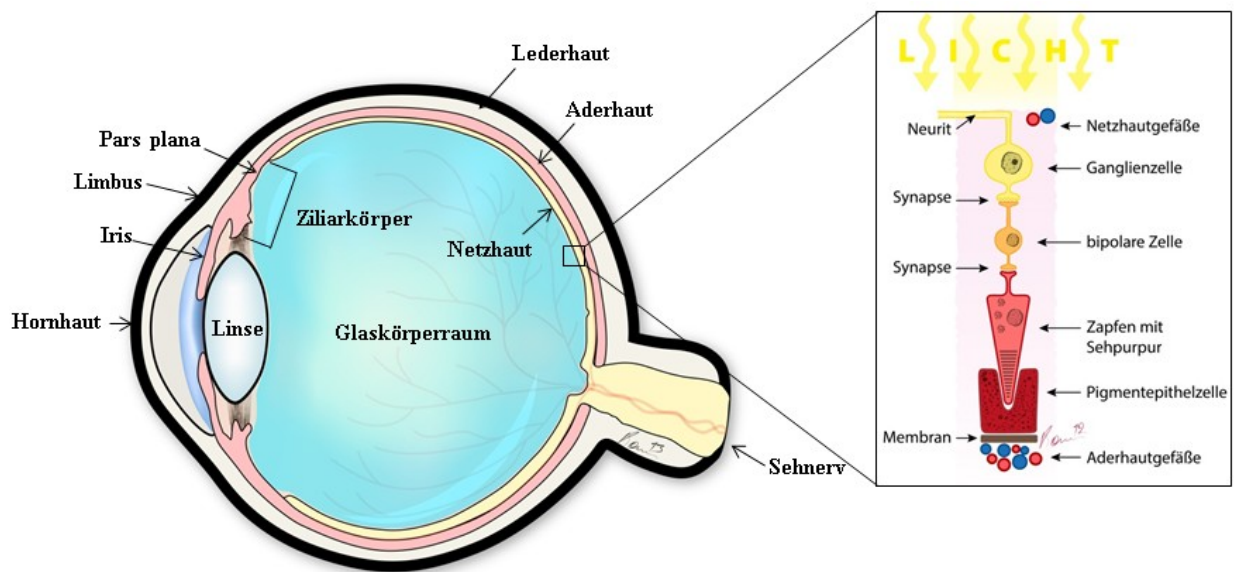


Abb.1. Schematische Darstellung des normalen Auges.

1.2. Rhegmatogene Netzhautabhebung³⁻⁵

Die Netzhautabhebung bzw. -ablösung, auch Amotio oder Ablatio retinae genannt, ist definitionsgemäß eine Abhebung der neurosensorischen Netzhaut vom darunterliegenden Pigmentepithel. Entsprechend dem Pathomechanismus gibt es mehrere Formen der Netzhautablösung:

- **Rhegmatogene Netzhautablösung**, welche durch einen Netzhautriss oder -defekt bedingt ist
- **Exsudative Netzhautablösung**, die durch Ansammlung subretinaler Flüssigkeit ohne Netzhautdefekt charakterisiert ist, meist im Rahmen von Entzündungen oder Tumoren
- **Traktionsablatio** durch Schrumpfung von Narbengewebe wie z.B. bei proliferativer diabetischer Retinopathie oder proliferativer Vitreoretinopathie

Diese Arbeit befasst sich mit der rhegmatogenen Ablatio. Die Inzidenz der rhegmatogenen Ablatio beträgt ca. 10:100.000 pro Jahr. Ihr liegt ein Netzhautriss oder -defekt zugrunde. Ein Netzhautriss entsteht im Rahmen der hinteren Glaskörperabhebung wenn eine besonders starke Adhärenz zwischen der hinteren Glaskörpergrenzschicht und der Membrana limitans interna vorliegt. Der dadurch entstandene mechanische Zug kann zur Zerreißung der Netzhaut führen. Die Intensität der Adhärenz zwischen der hinteren Glaskörpergrenzschicht und der Netzhaut verhält sich indirekt proportional zur Netzhautdicke bzw. der Dicke der Membrana limitans interna. Deshalb entstehen die meisten Netzhautrisse in der Netzhautperipherie, wo die Netzhaut bzw. die Membrana limitans interna deutlich dünner ist als am zentralen Augenhintergrund. Zudem können sich in der Netzhautperipherie nicht selten Netzhautdegenerationen, die mit einer höheren Brüchigkeit der Netzhaut und damit einem höheren Risiko einer Netzhautriss-Entstehung einhergehen, befinden. Häufig kann eine solche *anomale* hintere Glaskörperabhebung mit Kurzsichtigkeit oder Trauma assoziiert sein oder aber auch bei einem intakten Auge nach einer Katarakt-Operation auftreten. Nach der Entstehung eines Netzhautrisses, kann der verflüssigte Glaskörper die Netzhaut unterspülen. Die subretinale Flüssigkeit verhindert in weiterer Folge die Ernährung der Photorezeptoren aus der darunter liegenden Aderhaut wodurch es zu einem Funktionsverlust der Photorezeptoren kommt. Dieser wird als Schatten wahrgenommen. Die Größe des Schattens korreliert mit der Ausdehnung der Netzhautabhebung. Wird der Punkt des schärfsten Sehens,

die Makula oder der gelbe Fleck, einbezogen so führt dies zu einem zentralen Sehverlust. Die Wiederanlegung der Netzhaut an das Pigmentepithel erfolgt operativ. In dieser Arbeit wird auf die zwei wesentlichen Operationsmethoden, Skleraeindellung und Vitrektomie, eingegangen. In den folgenden Unterkapiteln 1.3 und 1.4 werden die Operationsmethoden sowie deren Vor- und Nachteile genau erläutert.

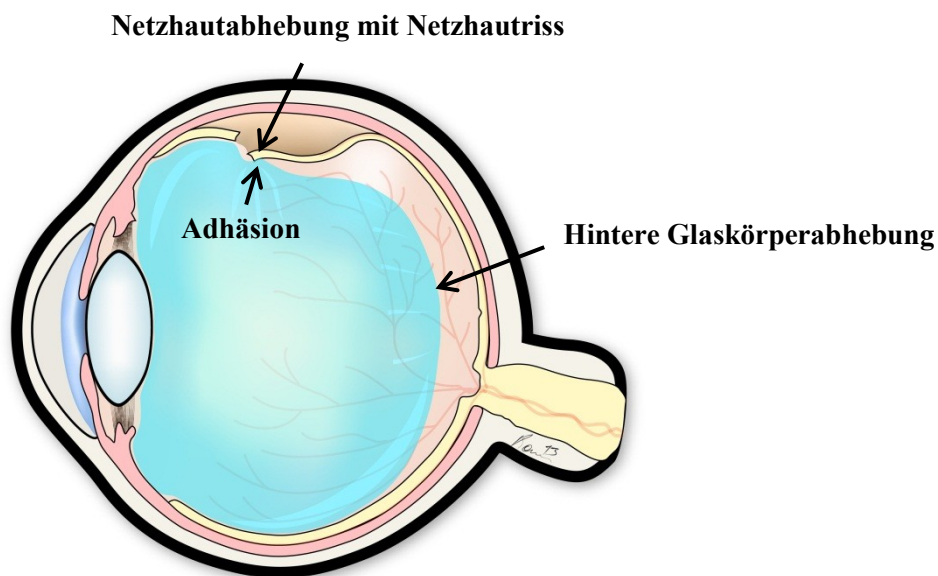


Abb.2. Rhegmatoge Amotio schematisch dargestellt.

1.3. Skleraeindellung mittels Cerclage oder Plombe⁵

Das Prinzip dieser Operation besteht darin, mittels einer Plombe aus Silikonschaum oder Cerclage aus Silikonkautschuk, den Augapfel so einzudellen, dass das Netzhautloch verschlossen wird und der Glaskörperzug an der Netzhaut aufgehoben wird. Bei beiden Methoden wird die Bindehaut eröffnet. Die Plombe wird mit raffenden Nähten an die Sklera aufgenäht; sie kann je nach Bedarf radiär oder limbusparallel aufgenäht werden. Liegen die Netzhautlöcher oder Netzhautrisse in mehreren Quadranten, wird der Bulbus in der gesamten Zirkumferenz mit einem Cerclageband umschnürt. Dadurch werden wie bei Plombenaufnähtung die Netzhautdefekte verschlossen und der Glaskörperzug an der Netzhaut aufgehoben. Durch die Plomben- bzw. Cerclageaufnähtung wird die subretinale Flüssigkeit erst postoperativ allmählich von der Aderhaut aufgesaugt. Es ist aber auch möglich, die subretinale Flüssigkeit intraoperativ durch die Sklera zu punktieren, wodurch sich die

Netzhaut in manchen Fällen bereits intraoperativ anlegt. Die Punktion kann aber mit einer Aderhautblutung oder Netzhautperforation führen. Ergänzend muss noch angeführt werden, dass intraoperativ vor dem Aufnähen der Plombe bzw. Cerclage das Areal um den Netzhautriss mit einem Kryoapplikator auf ca. -80°C abgekühlt wird wodurch eine sterile Entzündung induziert wird. In weiterer Folge vernarbt in diesem Areal die Netzhaut mit der Aderhaut. Der Vernarbungsprozess dauert ca. 2 Wochen. Plomben und Cerclagen bleiben auch nach erfolgter Wiederanlegung der Netzhaut in situ. Eine Entfernung wird nur bei Dislokationen, Bindehautperforationen oder Infektionen vorgenommen. Eindellende Verfahren haben den Vorteil, dass man den Augapfel nicht eröffnen muss und somit das Risiko intraokulärer Infektionen umgeht. Zusätzlich bleibt die Linse von einer operationsbedingten Trübung verschont, was v.a. bei jüngeren PatientInnen in Betracht gezogen werden muss. Die Nachteile der eindellenden Verfahren sind die in manchen Fällen sehr schwierige Lokalisierung der Netzhautdefekte sowie bei relativ zentral liegenden Netzhautdefekten erschwerte Zugänglichkeit des Augapfelareals, an dem die Plombe aufgenäht werden soll.

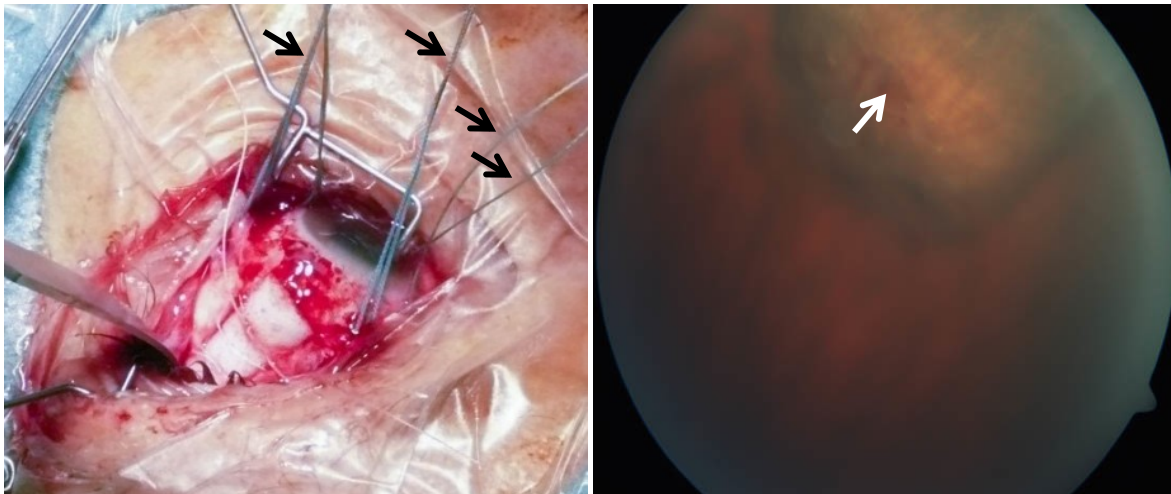


Abb. 3. Plombeaufnähung. (Links) Intraoperativer Situs. Die 4 geraden äußeren Augenmuskeln, Mm. recti superior, inferior, medialis und lateralis, werden angeschlungen (Pfeile) um mittels Verlagerung von Zügelfäden Bulbusbewegungen zu gewährleisten. Auf diese Weise kann das gewünschte Areal, an dem man die Plombe aufnähen möchte, darstellen. (Rechts) Postoperativer Befund. Am Augenhintergrund zeigt sich die Plombeneindellung. Die Netzhaut liegt an. Der Pfeil markiert den verschlossenen Netzhautriss.

1.4. Vitrektomie⁶⁻¹⁴

Bei der Vitrektomie wird der Glaskörper von innen mit einem Glaskörperschneidegerät (Vitrektom) entfernt. Der Glaskörper wird dabei gleichzeitig geschnitten und abgesaugt. Dieses Prinzip ist insofern notwendig, als dass durch reines Absaugen des Glaskörpers eine traktionsbedingte Netzhautabhebung entstehen würde. Bei der Vitrektomie wird gleichzeitig physiologische Kochsalzlösung in den Glaskörperraum infundiert, um den Augapfel zu stabilisieren. Wie bei eindellenden Verfahren wird um den Netzhautriss bzw. das Netzhautloch eine Kryokoagulation von außen und/oder eine Laserkoagulation mit einem Endolaser von innen durchgeführt. Anschließend wird die Netzhaut von innen mit expandierenden Gasen (SF_6 oder C_3F_8) oder Silikonöl tamponiert.

Die erste erfolgreiche Vitrektomie wurde im Jahre 1968 durchgeführt. Seitdem wird die Methode ständig weiterentwickelt. Im Jahre 1971 stellten Machemer und Mitarbeiter einen 17-Gauge "Vitreus-Infusion-Suction-Cutter" (VISC) vor, bei dem durch eine radiale Inzision am Ansatz des Musculus rectus lateralis der Glaskörper entfernt wurde. Nach dem Eingriff wurde die Öffnung durch eine Matrazennaht verschlossen. Doch postoperativ traten Komplikationen wie Netzhautrisse, Glaskörperblutungen, Neovaskularisationen und sekundäre Katarakt auf. Trotz der Komplikationen waren die Vorzüge dieser Technik offensichtlich und immer häufiger bei verschiedenen Pathologien angewendet. Im Jahre 1975 wurde eine neue Methode von O'Malley und Heintz vorgestellt, bei der dünnere 20-gauge Instrumente mit einem Durchmesser von 0,9 mm über drei Zugänge durch die Pars plana in den Augapfel eingeführt werden. Im Detail erfolgt die Operation so dass zuerst die Bindehaut entlang des Limbus corneoscleralis eröffnet wird. Dann wird im inferotemporalen Quadranten 3,5 mm hinter dem Limbus im Bereich der Pars plana eine Sklerotomie für die Einführung der Infusionskanüle durchgeführt. Auf die gleiche Art werden noch zwei weitere Sklerotomien im temporal oberen Quadranten und im nasal oberen Quadranten für die Fiberoptik (Licht) bzw. das Vitrektom durchgeführt. Neben den oben genannten Instrumenten können je nach Bedarf auch andere Instrumente wie Scheren, Pinzetten, Kanülen, Endolaser, Endodiathermie verwendet werden. Nach erfolgtem Eingriff werden zuerst die Sklerotomien und danach die Bindehaut mit Nähten verschlossen. Die 20-gauge Vitrektomie wurde bald Goldstandard in der vitreoretinalen Chirurgie. Im Jahre 2005 wurde die 23-gauge Vitrektomie vorgestellt. Der Durchmesser der Instrumente beträgt dabei nur 0,6 mm. Durch die Verwendung von Trokaren, die ein Einführen von Instrumenten in den Glaskörperraum ohne vorhergehende Bindehautoffnung ermöglichen, ist in vielen Fällen eine nahtlose Operation möglich. Die

Sklera wird an den gleichen Stellen wie bei der 20-gauge Vitrektomie mit Trokaren durch die Bindehaut in einem Winkel von 30°-45° durchgestochen. Die Trokare bleiben während der gesamten Operation in der Sklera verankert. Die Vorteile der 23-gauge Vitrektomie gegenüber der 20-gauge Vitrektomie sind die kürzere Operationsdauer, geringere Entzündungsreaktionen, weniger Bindehautvernarbungen, geringerer postoperativer Astigmatismus und mehr Komfort für PatientInnen. Zudem ist das Vitrekom durch einen weiter an die Spitze versetzten Saug- und Schneidemechanismus präziser bei der Entfernung des Glaskörpers. Obwohl die Inzisionskanäle sich durch den flachen Winkel verschließen wird über postoperativen Hypotonie berichtet. Ein weiterer Nachteil der 23-gauge Vitrektomie ergibt sich aus dem relativ geringen Durchmesser des Vitrekoms wodurch entsprechend des Hagen-Poiseuille Gesetzes weniger Flüssigkeit pro Zeiteinheit abgesaugt werden kann. Zusätzlich verfügen die 23-gauge Instrumente im Gegensatz zu Instrumenten mit 20-gauge Durchmesser über weniger Steifigkeit, sodass sich v.a. die peripheren Glaskörperanteile schwieriger abtragen lassen. Außerdem gibt es aufgrund der langen Geschichte der 20-gauge Vitrektomie auch eine große Auswahl von Instrumenten.

Unabhängig vom Durchmesser der Instrumente bietet die Vitrektomie den Vorteil, dass sich die Netzhaut in der Regel sehr gut visualisieren lässt wodurch die Suche nach Netzhautdefekten deutlich erleichtert wird. Zusätzlich kann bei der Vitrektomie eine Tamponade verwendet werden, wodurch sich die Netzhaut bereits intraoperativ anlegen lässt. Die Nachteile sind die Katarakt-Entstehung sowie das Risiko einer intraokularen Infektion oder Entzündung.

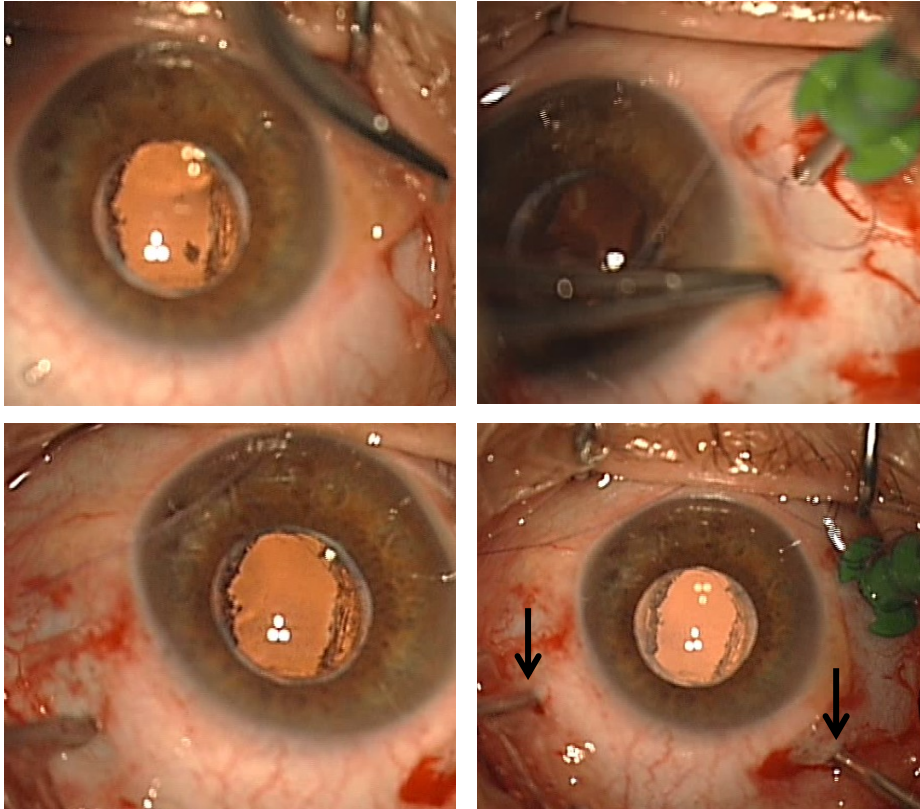


Abb. 4. 20-gauge Vitrektomie. (Links oben) Bindehautoffnung. (Rechts oben) Einführen der Infusion durch die Sklerotomie temporal unten. (Links unten) Sklerotomie nasal oben. (Rechts unten) Eingeführtes Licht und Vitrektom (Pfeile).

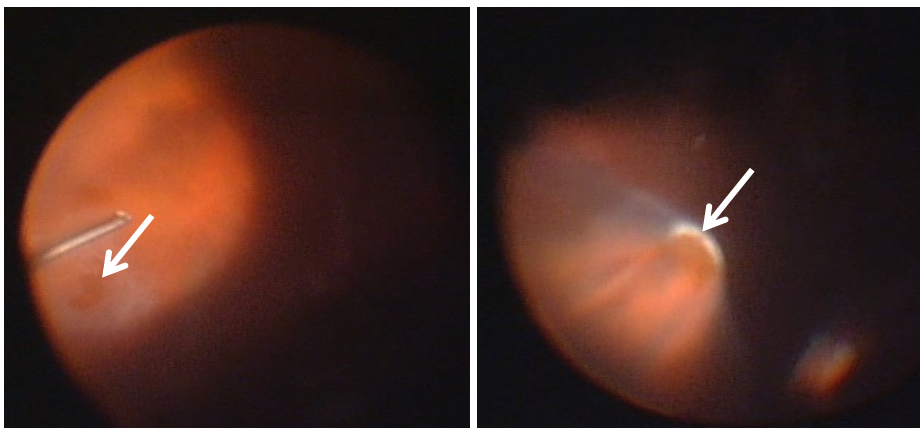


Abb. 5. Vitrektomie. (Links) Entfernung des Glaskörpers mittels Vitrektom. Der Pfeil zeigt den der Netzhautabhebung zugrundeliegenden Netzhautriss. (Rechts) Kryokoagulation (Pfeil) des Netzhautrisses nach abgeschlossener Vitrektomie.

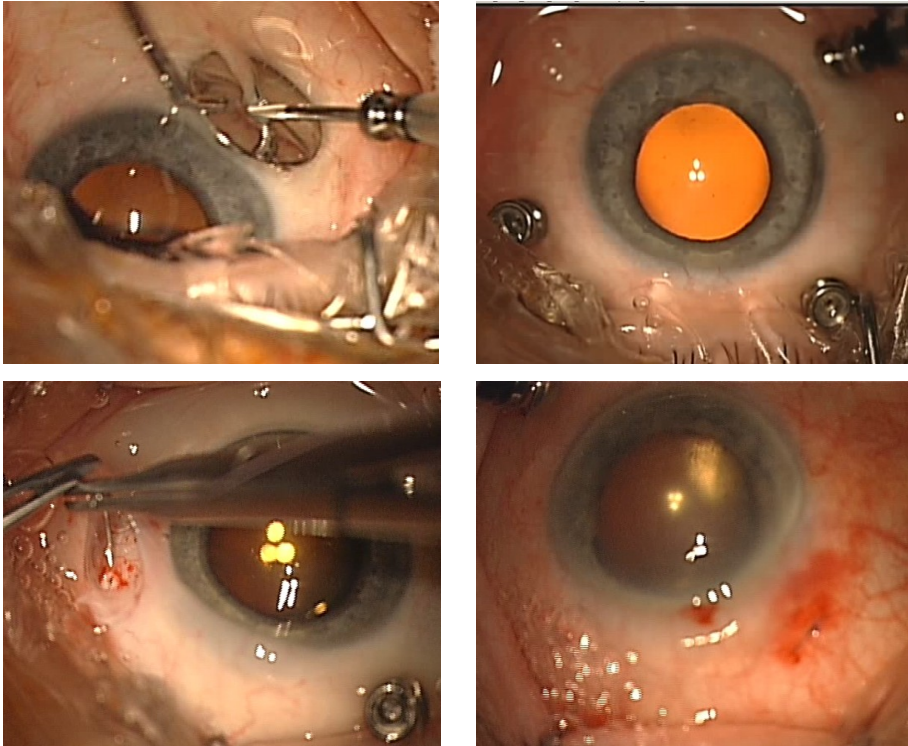


Abb. 6. 23-gauge Vitrektomie. (Links oben) Transkonjunktivale Einführung des Trokars für die Infusion. Das Loch in der Mitte des Metallplättchens markiert den notwendigen Abstand zum Limbus corneoscleralis. (Rechts oben) Eingesetzte Trokare. (Links unten) Vernähen von undichter Sklerotomie nach Entfernung des Trokars. Um die Sklerotomie zu erreichen wurde die Bindehaut über der Sklerotomie eröffnet. (Rechts unten) Die Vernähung der Sklerotomie kann auch transkonjunktival erfolgen.

1.5. Hintergrund und Ziel der Diplomarbeit

Die rhegmatogene Netzhautabhebung macht ungefähr die Hälfte aller vitreoretinalen Eingriffe aus und ist damit eine der häufigsten Indikationen für vitreoretinale Chirurgie.¹⁵ Bei der Auswahl der Operationsmethode spielen das Ausmaß der Netzhautabhebung, der Schweregrad, d.h. Vernarbungsstadium, sowie der Linsenstatus eine Rolle. Phake PatientInnen mit lokalisierter Netzhautabhebung (bis 4 Uhrzeiten) mit einem Riss oder angrenzenden Rissen werden bevorzugt mittels eindellenden Verfahren versorgt. PatientInnen mit Riesenrissen, Makulaloch oder proliferativer Vitreoretinopathie (Netzhautvernarbung) werden hingegen bevorzugt mit Vitrektomie behandelt. Dazwischen gibt es einen Graubereich bei dem beide Methoden vertretbar sind.¹⁶⁻¹⁸ In diesen Bereich fallen PatientInnen mit Netzhautabhebung und mehreren Löchern in verschiedenen Quadranten oder PatientInnen mit bullöser rhegmatogener Netzhautabhebung oder mit Rissen zentral des Äquators oder bei unklarer Loch- bzw. Riss-Lokalisation oder solche mit ausgeprägtem Glaskörperzug, hinein. In den letzten Jahren verzeichnet man bei solchen PatientInnen einen Trend zur Vitrektomie.¹⁶ Beide Methoden haben aufgrund ihrer Vorzüge ihre Berechtigung. Es müssen aber auch die Nachteile gegenübergestellt werden, um die bestmögliche Therapie für den jeweiligen Patienten/in zu gewährleisten.

In dieser Diplomarbeit werden die beiden Operationsmethoden hinsichtlich der Wiederanlegungsrate der Netzhaut, der erzielten Sehschärfe, und der notwendigen Aufenthaltsdauer evaluiert. Zusätzlich wird in der Vitrektomie-Gruppe ein Vergleich zwischen 20-Gauge- und 23-Gauge-Subgruppen angestellt.

2. Methoden

Bei dieser Diplomarbeit handelt es sich um eine retrospektive Studie, welche von der Ethikkommission der Medizinischen Universität Graz bewilligt wurde. Die PatientInnen Daten wurden aus dem Filemaker System der Universitäts-Augenklinik Graz erhoben. Es wurden ausschließlich Daten von PatientInnen, die wegen einer Netzhautabhebung im Zeitraum zwischen Anfang Jänner 2006 bis Ende Dezember 2011 auf der Universitäts-Augenklinik Graz operiert wurden. Daten wie Name, Geburtsdatum, Art der Operation, Datum der Operation wurden aus dem Filemaker in eine Exceldatei übertragen. Danach wurden präoperative, intraoperative und postoperative Parameter (siehe unten) manuell aus dem Filemaker in die Excelltabelle eingegeben. In die Studie eingeschlossen wurden nur PatientInnen, bei denen entweder eine Cerclage- bzw. Plombenaufnäheung oder eine Vitrektomie mit SF₆-Gasauffüllung durchgeführt wurde. Aus den Pflegeprotokollen wurde erhoben, ob es sich bei der Vitrektomie um 20-gauge oder 23-gauge Instrumente gehandelt hat. Ausgeschlossen wurden PatientInnen, bei denen eine Vitrektomie mit Silikonölauffüllung oder C₃F₈-Gasauffüllung durchgeführt wurde. Bei Silikonöl handelt es sich nämlich um eine dauerhafte Tamponade, die in der Regel erst nach mehreren Monaten durch einen weiteren chirurgischen Eingriff entfernt wird. Bei C₃F₈ handelt sich um ein Gas, das erst nach mehreren Monaten vollständig resorbiert wird. Das SF₆-Gas hingegen wird in der gängigen Konzentration (20 oder 30%) bereits nach einigen Wochen vollständig resorbiert. Damit ergibt sich eine bessere Vergleichbarkeit mit eindellenden Verfahren. Weiters wurden PatientInnen ausgeschlossen, die bereits einen okulären Eingriff außer Katarakt-Operation in der Anamnese hatten. Ein weiteres Ausschlusskriterium war eine Nachbeobachtungszeit (Follow up) von weniger als 1 Monat. Es wurden folgende Parameter erhoben:

Präoperative Parameter

- Sehschärfe (Dezimalvisus) mit bester Korrektur (Refraktion)
- Makulastatus (anliegend oder abgehoben)
- Linsenstatus (eigene Linse=phak, Kunstlinse nach Katarakt-Operation=pseudophak)
- Augeninnendruck in mmHg (gemessen mit Applanationstonometrie)

Intraoperative Parameter

- Art der Operation (Plombe/Cerclage oder Vitrektomie)
- Bei Vitrektomien: 20- oder 23-gauge
- Kombination mit Katarakt-Operation

Postoperative Parameter

- Sehschärfe mit bester Korrektur (bei der Entlassung und am Ende der Nachbeobachtungszeit)
- Netzhautstatus: anliegend oder abgehoben (bei der Entlassung und am Ende der Nachbeobachtungszeit)
- Augeninnendruck (bei der Entlassung und am Ende der Nachbeobachtungszeit)
- Aufenthaltsdauer
- Re-Operationen wegen nochmaliger Netzhautamotio (Re-Amotio)

Besonderes Augenmerk in dieser Arbeit wurde der Netzhautwiederanlegungsrate, der Re-Operationsrate, der bestkorrigierten Sehschärfe, und der Aufenthaltsdauer gelegt. Weiters wurde das Verhältnis zwischen eindellenden Verfahren und Vitrektomie im oben genannten Zeitraum ermittelt und mit dem Verhältnis zwischen den beiden Operationsmethoden im Zeitraum 2001-2005 verglichen. Diese Daten wurden ebenso aus dem Filemaker System der Universitäts-Augenklinik erhoben. Die Netzhaut galt als erfolgreich wiederangelegt, wenn im Nachbeobachtungszeitraum keine Re-Operation zur Wiederanlegung der Netzhaut notwendig war. Zu Re-Operationen zählten nicht Eingriffe wie Laserkoagulation, Gasinjektion oder Katarakt-Operation. Der Endvisus wurde nur von PatientInnen, die sich keiner Re-Operation unterziehen mussten, errechnet. Als Aufenthaltsdauer wurde die Anzahl der Nächtigungen an der Universitäts-Augenklinik definiert.

Die Analyse der Daten erfolgte in der Exceldatei. Zur besseren statistischen Auswertung wurde der Dezimalvisus in logMAR umgewandelt. Entsprechend der Literatur wurden die semiquantitativen Messergebnisse wie Lichtempfinden, Handbewegungen und Fingerzählen in 3 logMAR, 2.28 logMAR bzw. 1.98 logMAR umgewandelt.¹⁹ Die deskriptive Statistik wurde als Mittelwert±Standardabweichung dargestellt. Die Verteilung wurde mittels Kolmogorov-Smirnov-Test geprüft. Bei normal verteilten Daten wurden parametrische Tests (Ungepaarter T-Test, gepaarter T-Test) angewendet. Bei nicht normal verteilten Daten wurden nicht-parametrische Tests (Mann Whitney U-Test oder Wilcoxon Test) angewendet. Zusammenhänge zwischen kategorischen Variablen wurden mittels Fisher exakt Test evaluiert. Als Schwelle für die statistische Signifikanz galt ein P-Wert von <0.05 .

3. Ergebnisse

Insgesamt konnten 461 PatientInnen eingeschlossen werden. Tabelle 1 zeigt übersichtsmäßig die präoperativen Parameter. 78.7% der PatientInnen wurden mittels eindellenden Verfahren operiert, 21.3% mittels Vitrektomie. In den Jahren 2001-2005 wurden 8.6% der PatientInnen mit Netzhautabhebung mittels Vitrektomie behandelt. Das Alter der PatientInnen war in beiden Gruppen vergleichbar (Tabelle 1). Die PatientInnen in der Plombe/Cerclage-Gruppe wiesen eine höhere Myopie auf. Der präoperative Visus war bei der Vitrektomie-Gruppe signifikant schlechter. Der Augeninnendruck war präoperativ annähernd gleich. PatientInnen, die einer Vitrektomie unterzogen wurden, waren häufiger pseudophak.

	Plombe/Cerclage	Vitrektomie	P Wert
Anzahl der Patienten	363	98	
Alter	57.9±14.8	60.3±11.6	0.09*
Refraktion in Dioptrien	-3.9±4.5	-2.2±3.1	0.007*
Visus in logMAR	0.74±0.8	1.02±0.9	0.01†
Makulastatus			
Abgehoben (off)	145 (39.9%)	52 (53.1%)	0.75‡
Anliegend (on)	218 (60.1%)	46 (46.9%)	
Augeninnendruck (mmHg)	13.8±3.2	13.9±3.8	0.87*
Linsenstaubs			
Phak	303 (83.5%)	53 (54.1%)	<0.001‡
Pseudophak	60 (16.5%)	45 (45.9%)	

Tabelle 1. Übersichtsmäßige Darstellung der präoperativen Parameter. *Ungepaarter T-Test, †Mann Whitney U-Test, ‡Fisher exakt Test

Bei 21 PatientInnen (21.4%) wurde die Vitrektomie mit einer Katarakt-Operation kombiniert. Dabei wurde bei sämtlichen PatientInnen eine Phakoemulsifikation mit Kunstlinsenimplantation durchgeführt. Die Tabelle 2 zeigt eine übersichtsmäßig die postoperativen Parameter. Nach einer Plomben- bzw. Cerclageaufnäherung wiesen PatientInnen bei der Entlassung einen signifikant besseren Visus. Der Endvisus war aber bei beiden Gruppen annähernd gleich. Der Augeninnendruck war sowohl bei der Entlassung als auch am Ende der Nachbeobachtungsperiode in der Vitrektomiegruppe höher. Nach Plomben- bzw.

Cerclageaufnähung legte sich die Netzhaut bei 24 PatientInnen (6.6%) in den ersten postoperativen Tagen nicht an, sodass diese PatientInnen noch während desselben stationären Aufenthaltes noch einmal operiert werden mussten. Nach der Entlassung entwickelten nach eindellenden Verfahren 17.9% eine Re-Amotio und nach Vitrektomie 19 PatientInnen 19.4%. Die Aufenthaltsdauer war nach eindellenden Verfahren um 0.88 Tage kürzer als nach Vitrektomie. Dieser Unterschied war statistisch signifikant.

	Plombe/Cerclage	Vitrektomie	P Wert
Visus in logMAR			
Postop	0.6±0.4	1.85±0.6	<0.001†
Bei letzter Untersuchung	0.42±0.45	0.45±0.48	0.596†
Augeninnendruck (mmHg)			
Bei Entlassung	14.6±4.2	15.4±4.5	0.28†
Bei letzter Untersuchung	14.4±3.7	16.2±5.1	0.053†
Wiederanlegungsrate	339 (93.4%)	98 (100%)	-
Re-OP während des stat. Aufenthaltes	24 (6.6%)	0	
Re-OP bei Re-Amotio	61 (17.9%)	19 (19.4%)	0.89‡
Aufenthaltsdauer in Tagen	4.1±1.5	4.98±1.4	<0.001†
Follow up in Monaten	9.2±13.6	6.5±10	0.1†

Tabelle 2 Übersichtsmäßige Darstellung der postoperativen Parameter. †Mann Whitney U-Test, ‡Fisher exakt Test

Die Re-Operationsrate variierte sehr stark je nach Linsenstatus. So betrug die Re-Operationsrate nach eindellenden Verfahren bei pseudophaken Patienten 40% (n=24) und bei phaken PatientInnen 20.1% (n=61). Der Unterschied war statistisch signifikant (p=0.03), Nach der Vitrektomie hingegen betrug die Re-Operationsrate bei pseudophaken PatientInnen 13.3% (n=6) und bei phaken PatientInnen 24.5% (n=13, p=0.11).

3.1. 20-gauge versus 23-gauge Vitrektomie

Insgesamt wurden 58 PatientInnen (59.2%) mittels 20-gauge und 40 PatientInnen (40.8%) mittels 23-gauge Vitrektomie operiert. Das Alter der PatientInnen war annähernd gleich (Tabelle 3). Der präoperative Visus war in der 23-gauge Subgruppe etwas besser, der Unterschied war aber nicht signifikant. Der präoperative Linsenstatus war in beiden Gruppen annähernd gleich. Eine Katarakt-Operation wurde in der 23-gauge Subgruppe bei 13 PatientInnen (32.5%) kombiniert, in der 20-gauge Subgruppe bei nur 8 PatientInnen (13.8%, $p=0.03$). Der Augendruck bei der Entlassung war nach 20-gauge Vitrektomie etwas höher, aber nicht statistisch signifikant. Bei der letzten Untersuchung allerdings war der Augendruck in beiden Gruppen fast ident. Die Aufenthaltsdauer war nach 23-gauge Vitrektomie um 0.36 Tage kürzer. Eine Re-Operation war nach 20-gauge Vitrektomie signifikant häufiger notwendig.

	20-gauge	23-gauge	P-Wert
Alter	60.8±12.3	59.4±10.	0.95
Visus in logMAR			
Präop	1.12±0.9	0.9±0.8	0.22†
Bei Entlassung	1.81±0.6	1.91±0.5	0.89†
Bei letzter Untersuchung	0.49±0.4	0.39±0.5	0.44*
Augeninnendruck (mmHg)			
Bei Entlassung	16±3.7	14.7±5.4	0.27*
Bei letzter Untersuchung	16.2±5.2	16.3±5.1	0.96*
Linsenstatus			
Phak	32 (55.2%)	21 (52.5%)	0.94‡
Pseudophak	26 (44.8%)	19 (47.5%)	
Aufenthaltsdauer in Tagen	5.13±1.6	4.77±1.3	0.39†
Re-Operationen	15 (25.8%)	4 (10%)	0.013‡

Tabelle 3. Prä- und postoperative Parameter in der Vitrektomie-Gruppe. *Ungepaarter T-Test, †Mann Whitney U-Test, ‡Fisher exakt Test

4. Diskussion

4.1. Eindellende Verfahren versus Vitrektomie

Unsere Ergebnisse zeigen dass auch an der Universitäts-Augenklinik Graz ein Trend zur Vitrektomie bei der Behandlung von Netzhautabhebungen zu verzeichnen ist. Beinahe ein Viertel aller zwischen 2006 und 2011 wegen einer Netzhautabhebung aufgenommenen PatientInnen wurden einer Vitrektomie unterzogen. Zum Vergleich, in den Jahren 2001 bis 2005 wurden lediglich 8.6% der PatientInnen mit einer Netzhautabhebung mittels Vitrektomie behandelt. Dieser Trend ergibt sich aus den Vorzügen einer Vitrektomie wie der besseren intraoperativen Visualisierung und der Möglichkeit einer Tamponierung der Netzhaut von innen. Dadurch lassen sich Netzhautdefekte leichter finden und die Netzhaut bereits intraoperativ anlegen. Im Vergleich dazu wird bei eindellenden Verfahren der präoperativ identifizierte Defekt von außen tamponiert, die Netzhaut bleibt aber in den meisten Fällen noch abgehoben. Falls alle der Netzhautabhebung zugrundeliegenden Defekte verschlossen werden, legt sich die Netzhaut erst im postoperativen Verlauf an. Sollten aufgrund der schlechten Visualisierung wie z.B. bei einer Katarakt nicht alle Defekte identifiziert worden sein, legt sich die Netzhaut in aller Regel postoperativ nicht an. So mussten nach Plomben- bzw. Cerclageaufnäherung 6.6% der Patientinnen noch während des selben stationären Aufenthaltes wegen ausbleibender Wiederanlegungstendenz nochmals operiert werden. Ist die Wiederanlegung der Netzhaut einmal erfolgt, zeigt sich aber, dass beide Operationsmethoden sich hinsichtlich einer permanenten Wiederanlegung nur unwesentlich voneinander unterscheiden. So wurden nach eindellenden Verfahren 17.9% der PatientInnen wegen nochmaliger Netzhautabhebung re-operiert und nach einer Vitrektomie 19.4% der PatientInnen. Dabei kommt dem Linsenstatus eine besondere Bedeutung zu. Wie in der SPR-Study haben wir unsere Daten unter dem Aspekt des Linsenstatus betrachtet.¹⁷ In ihrer Studie konnte gezeigt werden dass bei phaken PatientInnen die Re-Amotiorate nach eindellenden Verfahren 26.3% und nach Vitrektomie 25.1% betrug. Bei pseudophaken hingegen betrug die Re-Amotiorate nach eindellenden Verfahren 39.8% und nach Vitrektomie 20.4%. Demgemäß sind bei phaken PatientInnen beide Methoden gleichwertig, bei pseudophaken hingegen lässt sich mit Vitrektomie eine bessere Wiederanlegungsrate erzielen. Im Vergleich dazu wurden an unserer Klinik im Zeitraum von 2006 bis 2011 20.1% der phaken PatientInnen nach eindellenden Verfahren re-operiert und 24.5% nach Vitrektomie. Dieser Unterschied war

statistisch nicht signifikant. Allerdings wurden pseudophake PatientInnen nach eindellenden Verfahren signifikant häufiger re-operiert als nach Vitrektomie (40% versus 13.3%). Im Vergleich zur SPR-Study ist die Re-Operationsrate in unserer Studie bei phaken PatientInnen nach eindellenden Verfahren um 6.2% niedriger und nach Vitrektomie um 0.6% niedriger. Die Re-Operationsrate bei Pseudophaken nach eindellenden Verfahren war um 0.2% höher und nach Vitrektomie um 7.1% niedriger. In diesem Zusammenhang muss auf die wesentlichen Unterschiede zwischen den beiden Studien hingewiesen werden. Die SPR-Study erfasste 679 PatientInnen und war zusätzlich prospektiv, randomisiert und multizentrisch angelegt, wodurch sich ein entsprechend hohes Evidenzniveau ergibt. Die SPR-Study hat übrigens das höchste Evidenzniveau im Bereich der Evaluierung der Re-Amotiorate nach eindellenden Verfahren und Vitrektomie. Unsere Studie war hingegen eine retrospektive Studie, die sich nur auf die Universitäts-Augenklinik bezogen hat und mit 461 eingeschlossenen PatientInnen über eine geringere Anzahl verfügt. Weiters wurde in der SPR-Study postoperativ das Vorhandensein von subretinalen Flüssigkeitsresten erfasst und als Misserfolgskriterium, sprich nicht erfolgte Wiederanlegung der Netzhaut, gewertet. In vielen Fällen kann bei Vorhandensein der subretinalen Flüssigkeit noch eine Spontanresorption abgewartet werden. In unserer Studie wurde nur eine behandlungswürdige Re-Amotio erfasst. Die ausbleibende Erfassung der subretinalen Flüssigkeit ist der Hauptgrund dafür, dass die Re-Operationsraten in unserer Studie etwas niedriger liegen als in der SPR-Study. Weiters wurden die PatientInnen bei der SPR-Study über 1 Jahr nachbeobachtet. In unserer Studie hingegen betrug das Follow-up in beiden Gruppen durchschnittlich unter 1 Jahr. Bei sogar 78.9% der PatientInnen betrug die Nachbeobachtungszeit kürzer als ein Jahr.

Beim Endvisus konnten keine wesentlichen Unterschiede zwischen den beiden Operationsmethoden festgestellt werden. Der postoperative Visus bei der Entlassung eignet sich nicht zur Gegenüberstellung der beiden Methoden, da bei der Vitrektomie das undurchsichtige SF₆-Gas als Tamponade instilliert wurde. Der Endvisus nach eindellenden Verfahren betrug 0.42 logMAR und 0.45 logMAR nach Vitrektomie. Somit war der Endvisus nach eindellenden Verfahren um 0.3 Zeilen besser. Dieser Unterschied lässt sich am ehesten darauf zurückführen, dass bei 60.1% der PatientInnen die eindellenden Verfahren unterzogen wurden, und bei 46.9% der PatientInnen die einer Vitrektomie unterzogen wurden, die Makula präoperativ anliegende. Der unterschiedliche Makulastatus spiegelt sich im signifikant schlechteren Ausgangsvisus bei Patientinnen, die einer Vitrektomie unterzogen wurden, wider. Die Bedeutung der Makulaabhebung wurde bereits nachgewiesen.²⁰ So konnten bei 66.7% der PatientInnen mit Netzhautabhebung und Makulabeteiligung strukturelle

Veränderungen der Netzhaut mittels optischer Kohärenztomographie nachgewiesen werden. Diese führen zu funktionellen Einschränkungen. In unserer retrospektiven Studie lässt sich aber nicht ableiten, ob der Makulastatus einen entscheidenden Einfluss auf die Entscheidungsfindung bei der Wahl der Operationsmethode hatte. Anhand der Daten kann man jedenfalls darauf schließen, dass PatientInnen mit einer Makulaabhebung häufiger einer Vitrektomie unterzogen wurden.

Die Aufenthaltsdauer an der Universitäts-Augenklinik lag bei PatientInnen die einer eindellenden Operation unterzogen wurden um 0.88 Tage kürzer als nach Vitrektomie. Dieser Unterschied war statistisch signifikant. Der längere Aufenthalt ist in erster Linie auf die traumatischere Natur der Vitrektomie im Vergleich zur eindellenden Chirurgie zurückzuführen. Bei der Vitrektomie handelt es sich nämlich um eine intraokulare Operation, bei der es postoperativ zu einer intraokularen Entzündung und durch die postoperative Gasexpansion potentiell zu einer Augeninnendruckerhöhung kommt. So wurde nach Vitrektomie bei 7.1% der PatientInnen ein erhöhter Augeninnendruck (>24 mmHg) festgestellt. Nach eindellenden Operationen hingegen liegt in der Regel kein intraokularer Reizzustand oder erhöhter Augeninnendruck vor. Durch einen meist guten Einblick ist nach eindellenden Verfahren die Fundusbeurteilung schon am ersten postoperativen Tag möglich. Bei einem komplett verschlossenen Defekt ist die Netzhaut nicht selten schon am ersten postoperativen Tag vollständig anliegend.

4.2. 20-gauge versus 23-gauge Vitrektomie

Die Einführung der dünneren 23-gauge Instrumente steuerte wesentlich dem Trend zur Vitrektomie bei. In vielen Fällen muss die Sklerotomie nicht vernäht werden, da sie durch den schrägen Eintritt der Trokare nach deren Entfernung wasserdicht bleibt.²¹ Obwohl die Sklerotomien dicht sind, kann postoperativ Hypotonie beobachtet werden.²¹ Die ursächliche Wundleckage ist in erster Linie dadurch bedingt dass komplexere Operationen, wie eine Netzhautwiederanlegung, längere Operationszeiten und vermehrte Wundmanipulation der Wundränder bedingen.²² Dadurch lässt der Verschlussmechanismus der Sklera nach. Nach einigen Tagen normalisiert sich aber der Augeninnendruck ohne Intervention.²³ In unserer Studie war der Augendruck nach 23-gauge Vitrektomie bei der Entlassung etwas niedriger als nach 20-gauge Vitrektomie. Im weiteren Follow up war der Augeninnendruck in beiden

Subgruppen ungefähr gleich. Wir haben bei keinem/keiner Patienten/in eine Hypotonie, definiert als Augeninnendruck unter 6 mmHg,²⁴ beobachten können. Diese Tatsache hängt sicherlich auch damit zusammen, dass an der Universitäts-Augenklinik im Zuge der 23-gauge Vitrektomie bei Netzhautabhebungen häufig alle Sklerotomien verschlossen werden, um ein Entweichen der Tamponade zu verhindern. Der Endvisus nach 23-gauge Vitrektomie war im Schnitt um 1 Zeile besser als nach 20-gauge Vitrektomie. In diesem Zusammenhang muss man anmerken, dass in der 23-gauge Subgruppe signifikant häufiger eine Katarakt-Operation kombiniert wurde. Katarakt-Operationen wurden kombiniert, um einen besseren intraoperativen Einblick zu ermöglichen. Insgesamt zeigt die Literatur dass es zwischen den beiden Systemen, 20-gauge und 23-gauge Vitrektomie, keinen wesentlichen Unterschied hinsichtlich der Wiederanlegungsrate und des Endvisus gibt.²⁵ So zeigten Albrieux et al.²⁵ in einer prospektiven Studie dass die Wiederanlegungsrate nach 20-gauge Vitrektomie 74.3% und nach 23-gauge Vitrektomie 80% betrug.²⁵ Weiters wurde in beiden Gruppen ein Endvisus von 0.4 logMAR nach einem Follow-up von 6 Monaten festgestellt. Ein Endvisus von ≤ 0.3 logMAR konnte bei 62.9% der PatientInnen nach 20-gauge Vitrektomie und bei 60% nach 23-gauge Vitrektomie erreicht werden. Zum Vergleich, in unserer Studie konnte die Netzhaut mit 20-gauge Vitrektomie bei 74.2% der PatientInnen erfolgreich wiederangelegt werden, mit 23-gauge Vitrektomie bei 90%. Während die Ergebnisse hinsichtlich der 20-gauge Vitrektomie beinahe ident sind, ist die Wiederanlegungsrate nach 23-gauge Vitrektomie in unserer Studie um 10% höher. Der in unserer Studie gemessene Endvisus war im Allgemeinen vergleichbar mit dem Endvisus gemessen in der oben angeführten Studie.²⁵ Ein Endvisus von ≤ 0.3 logMAR wurde nach 20-gauge Vitrektomie in 58.1% der PatientInnen und in 70.8% der PatientInnen nach 23-gauge Vitrektomie beobachtet. Damit waren unsere Ergebnisse hinsichtlich der 20-gauge Vitrektomie sehr ähnlich. Die 23-gauge Gruppe schnitt allerdings in unserer Studie etwas besser ab. In diesem Zusammenhang muss betont werden dass die Teststärke der 23-gauge Subgruppe mit nur 40 PatientInnen nicht ausreicht um endgültige Evidenz diesbezüglich zu erheben. Die weniger traumatische Operationsmethode macht sich auch bei der Aufenthaltsdauer bemerkbar. Im Schnitt lag die Aufenthaltsdauer von PatientInnen, die sich einer 23-gauge Vitrektomie unterzogen haben, um 0.36 Tage kürzer als PatientInnen nach 20-gauge Vitrektomie.

4.3. Schlussfolgerung

Die Ergebnisse dieser Diplomarbeit zeigen, dass sich bei der Behandlung einer Netzhautabhebung mit beiden Methoden, Plomben- bzw. Cerclageaufnäherung und Vitrektomie, ähnliche Ergebnisse hinsichtlich Re-Operationsrate und Endvisus erzielen lassen. Lediglich die Aufenthaltsdauer war nach eindellenden Operationen etwas kürzer. Die Daten müssen aber zusätzlich unter dem Aspekt des Linsenstatus gesehen werden. So zeigt sich etwa das bei pseudophaken PatientInnen die Vitrektomie eindeutig einer eindellenden Operation vorzuziehen ist. Der Vergleich zwischen 20-gauge und 23-gauge Vitrektomie zeigte eine bessere Wiederanlegungsrate und einen etwas besseren Visus nach 23-gauge Vitrektomie. Aufgrund der relativ geringen Teststärke kann aber diesbezüglich keine endgültige Aussage getroffen werden. In diesem Vergleich zeigt sich zusätzlich, dass die Aufenthaltsdauer nach 23-gauge Vitrektomie etwas kürzer ist.

5. Literaturverzeichnis

1. Fanghänel J, Pera F, Anderhuber F, Nitsch R. Waldeyer Anatomie des Menschen, 17., völlig überarbeitete Auflage. Walter de Gruyter. Berlin; New York: 2003, 551ff
2. Sachsenweger M, Klauß V, Nasemann J, Ugi I. Duale Reihe Augenheilkunde, 2., vollständig überarbeitete und erweiterte Auflage, Thieme, Stuttgart, 2003, 239f
3. Fanghänel J, Pera F, Anderhuber F, Nitsch R. Waldeyer Anatomie des Menschen, 17., völlig überarbeitete Auflage. Walter de Gruyter. Berlin; New York: 2003, 567ff
4. Sachsenweger M, Klauß V, Nasemann J, Ugi I. Duale Reihe Augenheilkunde, 2., vollständig überarbeitete und erweiterte Auflage, Thieme, Stuttgart, 2003, 292ff
5. Grehn F. Augenheilkunde, 31., überarbeitete Auflage, Springer, Berlin; Heidelberg: 2012, 220ff
6. Machemer R, Buettner H, Norton EW, Parel JM. Vitrectomy: a pars plana approach. *Trans Am Acad Ophthalmol Otolaryngol* 1971;75:813-820
7. O'Malley C, Heintz RM S. Vitrectomy with an alternative instrument system. *Ann Ophthalmol* 1975;7:585-588
8. Tolentino FI, Cajita VN, Gancayco T, Skates S. Vitreous hemorrhage after closed vitrectomy for proliferative diabetic retinopathy. *Ophthalmology* 1989;96:1495–1500
9. Kanski JJ. *Klinische Ophthalmologie: Lehrbuch und Atlas*. 6. Auflage. München: Elsevier GmbH, Urban&Fischer Verlag; 2008
10. Misra A, Ho-Yen G, Burton RL. 23-Gauge Sutureless Vitrectomy and 20-Gauge Vitrectomy: a Case Series Comparison. *Eye* 2009;23:1187-1191

11. Yanyali A, Celik E, Horozoglu F, Nohutcu AF. Corneal topographic changes after transconjunctival (25-gauge) sutureless vitrectomy. *Am J Ophthalmol* 2005;140:939-941
12. Tsang CW, Cheung BT, Lam RF, Lee GK, Yuen CY, Lai TY, et al. Primary 23-gauge transconjunctival sutureless vitrectomy for rhegmatogenous retinal detachment. *Retina* 2008;28:1075-1081
13. Gupta OP, Ho AC, Kaiser PK, Regillo CD, Chen S, Dyer DS, et al. Short-term outcomes of 23-gauge pars plana vitrectomy. *Am J Ophthalmol* 2008;146:193-197
14. Eckardt C. Transconjunctival sutureless 23-gauge vitrectomy. *Retina* 2005;25:208-211
15. Ah-Fat FG, Sharma MC, Majid MA, et al. Trends in vitreoretinal surgery at a tertiary referral centre: 1987 to 1996. *Br J Ophthalmol* 1999;83:396-398
16. SPR Study Group. View 2: the case for primary vitrectomy. *Br J Ophthalmol* 2003;87:784-787
17. Heimann H, Bartz-Schmidt K U, Bornfeld N, Weiss C, Hilgers RD, Foerster MH. Scleral Buckling versus Primary Vitrectomy in Rhegmatogenous Retinal Detachment A Prospective Randomized Multicenter Clinical Study. *Ophthalmology* 2007;114:2142-2154
18. Felten N, Weiss C, Wolf S, et al. Scleral buckling versus primary vitrectomie in rhegmatogenous retinal detachment study (SPR study): recruitment list evaluation Study report no. 2. *Graefes Arch Clin Exp Ophthalmol* 2007;245:803-809
19. Lange C, Feltgen N, Junker B, Schulze-Bonsel K, Bach M. *Graefes Arch Clin Exp Ophthalmol*. 2009;247:137-142
20. Delolme MP, Dugas B, Nicot F, Muselier A, Bron AM, Cruzot-Garcher C. Anatomical and functional macular changes after rhegmatogenous retinal detachment with macula off. *Am J Ophthalmol* 2012;153:128-136.

21. Tahiri Joutei Hassani R, El Sanharawi M, Adam R, Monin C, Dupont-Monod S, Badouin C. Influence of sutureless 23-gauge sclerotomy architecture on postoperative pressure decrease: results of a multivariate analysis. *Graefes Arch Clin Ophthalmol*. 2013;251:1285-1292
22. Mahajan VB, Tarantola RM, Graff JM, Boldt HC, Abramoff MD, Russel SR, Folk JC. Sutureless triplanar sclerotomy for 23-gauge vitrectomy. *Arch Ophthalmol* 2011;129:585-590
23. Akcay BI, Uyar OM, Akkan F, Eltutar K. Outcomes of 23-gauge pars plana vitrectomie in vitreoretinal diseases. *Clin Ophthalmol* 2011;6:1771-1776
24. Woo SJ, Park KH, Hwang JM, Kim JH, Yu YS, Chung H. Risk factors associated with sclerotomy leakage and postoperative hypotony after 23-gauge transconjunctival sutureless vitrectomy. *Retina* 2009;29:456-463
25. Albrieux M, Rouberol F, Bernheim D, Romanet JP, Chiquet C. Comparative study of 23-gauge vitrectomy versus 20-gauge vitrectomy for the treatment of rhegmatogenous retinal detachment. *Graefes Arch Clin Exp Ophthalmol* 2011;249:1459-1468