

Diplomarbeit

**Retrospektive radiologische Auswertung von
reponierten, singulären subcapitalen Frakturen der
V. Mittelhand**

eingereicht von

Jan-Kristof Korisek

30.03.1983

zur Erlangung des akademischen Grades

Doktor der gesamten Heilkunde

(Dr. med. univ.)

an der

Medizinischen Universität Graz

ausgeführt am

Unfallkrankenhaus Graz

unter der Anleitung von

ao. Univ. Prof. Mag. phil. Dr. med. univ. Seibert Franz

OA Dr. Kohrgruber Günter

Ort, Datum

(Unterschrift)

Eidesstattliche Erklärung

Ich erkläre ehrenwörtlich, dass ich die vorliegende Arbeit selbstständig und ohne fremde Hilfe verfasst habe, andere als die angegebenen Quellen nicht verwendet habe und die den benutzten Quellen wörtlich oder inhaltlich entnommenen Stellen als solche kenntlich gemacht habe.

Graz, am

Unterschrift

Vorwort

„Im Allgemeinen stellt die Hand im gestreckten Zustand eine Art Schaufel dar, welche sich der Gestalt zu ergreifender Körper mit Leichtigkeit anschmiegen kann und die kräftigsten sowie die zartesten Bewegungen mit berechneter Sicherheit ausführt. Ihr Bau macht sie vorzugsweise zu einem ergreifenden Organ und durch das Greifen zu einem für tausendfache Zwecke dienstbaren Werkzeug. Die Hand ist es, welche dem Geist die Macht zur Ausführung seiner Gedanken verleiht, durch die er die verschiedenen Formen der Materie beherrscht, bildet, schafft und zu den mannigfaltigsten Zwecken verwendet. Sie ist die allzeit fertige Dienerin und Vollstreckerin seiner Geheiß. In ihren zahllosen Bewegungen kombinieren sich Kraft, Schnelligkeit und Leichtigkeit auf die vollkommenste Weise.

Als Trägerin des Tastsinnes steht sie in den ersten Monaten der Kindheit nur den Lippen an Feinheit des Gefühls nach. Erst durch Übungen erlangt die Hand später jene richtige und höchst geläufige Gebrauchsweise, durch welche die Tastwahrnehmung unter allen Sinnesperzeptionen am wenigsten Täuschungen unterliegt. Deshalb sagt der Deutsche „begreifen“ für verstehen und gebraucht „Begriff“ für „Wahrnehmung“.¹

So beschrieb der Wiener Anatom *Josef Hyrtl* Mitte des 19. Jahrhunderts in seinem Handbuch der topographischen Anatomie die Bedeutung und die Funktion der menschlichen Hand.

Danksagungen

Mein Dank gilt *Herrn Univ. Prof. Dr. Seibert*, der es mir ermöglicht hat, die Behandlungsunterlagen des Unfallkrankenhauses Graz einzusehen und *Herrn OA Dr. Kohrgruber*, der mich aus der täglichen Behandlungspraxis dieses Hauses zu dieser Untersuchung angeregt hat und dem ich wertvolle Hinweise zur praktischen Realisierung der Studie verdanke. Er ist mir stets mit Rat und Tat zur Seite gestanden.

Ganz herzlich möchte ich mich auch bei meiner Familie bedanken, die mich während meiner gesamten Studienzeit und auch schon davor, so liebevoll und tatkräftig unterstützt hat.

Zusammenfassung

Die subcapitale Fraktur des Os metacarpale V ist eine der häufigsten Frakturen der Hand, sie wird auch „Boxerverletzung“ genannt. Betroffen sind zu einem großen Teil junge, männliche Patienten. Circa 25% aller posttraumatischen Fingereinsteifungen haben eine Fraktur als Ursache, was die Bedeutung solcher Verletzungen unterstreicht.

Im heutigen klinischen Alltag stehen für diese Fraktur unterschiedliche Behandlungsmethoden zur Auswahl. Instabile Frakturen sollten jedenfalls einer operativen Therapie zugeführt werden. Hierfür stehen folgende Optionen zur Auswahl:

- intramedulläre Schienung
- kreuzende Kirschnerdraht- Osteosynthese
- Schraubenosteosynthese
- Condylenplattenosteosynthese

Bei den untersuchten Frakturen (singulär, subcapital) wird größtenteils eine geschlossene Reposition in Lokalanästhesie durchgeführt. Nach dem derzeitigen Stand der Literatur werden nach palmar offene Winkel bis 50 oder gar 70 Grad als tolerabel und daher nicht repositionspflichtig angegeben. Im klinischen Alltag werden jedoch nahezu alle Frakturen, ungeachtet der Gradzahl, reponiert. Diese retrospektive Studie befasst sich unter dem Aspekt der Unannehmlichkeiten einer Bruchspaltanästhesie mit anschließender Reposition und einer im Regelfall vierwöchigen Ruhigstellung im Unterarmgips mit Fingerschiene oder Kleinfingereinschluss, mit den bei den Patienten erzielten radiologischen Ergebnissen und daraus folgend mit der Sinnhaftigkeit dieses Vorgehens.

Überprüft wird das Endergebnis bei reponierten Frakturen bezüglich der Verbesserung des nach volar offenen Winkels. Dies erfolgt anhand der Beurteilung von 3 Röntgenbildern:

- Primärbild
- Repositionsbild
- Ausheilungsergebnis

Abstract

The fracture of the fifth metacarpal bone is one of the most frequent injuries of the hand; it is also called boxer's fracture. It mostly affects young, male patients. The reason for about 25% of all posttraumatic stiffness in fingers is fracture, which further underlines the importance of such injuries.

In today's clinical routine, several methods of treatment can be chosen. However, instable fractures should in any case be subjected to surgical treatment. Therefore the following options exist:

- Intramedullary Splinting
- Crossed-Kirschnerwire-Osteosynthesis
- Screw-Osteosynthesis
- Condylarplate-Osteosynthesis

In the examined fractures (singular, subcapital), usually a closed reposition is carried out under local anaesthesia. In recent literature, palmar open angles up to 50 or even 70 degrees are seen as tolerable and thus not in need of repositioning. However, in fact almost all fractures, no matter what grade the angle is, are reset. This retrospective study discusses, under the aspect of pain in fracture gap anaesthesia as well as the radiologic success of the treatment, the sense of this practice.

The outcome of the treatment of repositioned patients was evaluated focussing on the improvement of the volar open angle.

This is done by assessing 3 X-rays:

- Pre-treatment X-ray
- X-ray after reposition
- Result of treatment

Inhaltsverzeichnis

Vorwort.....	ii
Danksagungen	iii
Zusammenfassung	iv
Abstract.....	v
Inhaltsverzeichnis	vi
Abbildungsverzeichnis	vii
Tabellenverzeichnis	viii
1 Einleitung	1
1.1 Funktionsformen der Hand	1
1.2 Anatomie der Hand	2
1.2.1 Allgemeiner Aufbau	2
1.2.2 Gelenke der Hand	5
1.2.3 Bänder der Hand.....	8
1.2.4 Muskeln der Hand	9
1.2.5 Gefäße und Nerven der Hand	9
1.3 Röntgenanatomie der Hand	11
1.4 Knochenheilung	13
1.4.1 Direkte/Primäre Frakturheilung.....	13
1.4.2 Indirekte/Sekundäre Frakturheilung.....	13
1.4.3 Komplikationen der Frakturheilung	15
2 Studie.....	16
2.1 Anamnese und klinische Untersuchung.....	16
2.2 Patientenkollektiv	18
2.3 Messablauf.....	19
3 Ergebnisse - Resultate	21
3.1 Messergebnisse:	21
4 Diskussion	24
4.1 Fallbeispiele mit Bildern.....	25
4.2 Therapie	33
4.2.1 Operative Versorgung.....	33
4.2.2 Konservative Therapie.....	35
4.3 Conclusio	38
5 Literaturverzeichnis.....	39

Abbildungsverzeichnis

Abb. 1: Spezialaufnahme nach Brewerton.....	12
Abb.2: Nicht verwendbare Röntgenaufnahme.....	20
Abb. 3: Primärbild Fall 1.....	25
Abb. 4: Repositionsbild Fall 1.....	26
Abb. 5: Ausheilungsbild Fall 1.....	26
Abb. 6: Primärbild Fall 2.....	27
Abb. 7: Repositionsbild Fall 2.....	28
Abb. 8: Ausheilungsbild Fall 2.....	28
Abb. 9: Primärbild Fall 3.....	29
Abb. 10: Repositionsbild Fall 3.....	30
Abb. 11: Ausheilungsbild Fall 3.....	30
Abb. 12: Primärbild Fall 4.....	31
Abb. 13: Repositionsbild Fall 4.....	32
Abb. 14: Ausheilungsbild Fall 4.....	32
Abb. 15: Inkompletter Faustschluss durch Rotationsfehler.....	34
Abb. 16: Doppelflintenverband nach Böhler, dynamische Fixierung mittels Klettverband der Firma Link.....	37

Tabellenverzeichnis

Tab. 1: Geschlechterverteilung im Patientenkollektiv.....	18
Tab. 2: Studienergebnisse.....	21-22
Tab. 3: Ergebnisdiagramm.....	23

1 Einleitung

1.1 Funktionsformen der Hand

Die Hand als Greiforgan des Menschen bietet eine hohe Anzahl an unterschiedlichen Bewegungen. Oft können schwerstverletzte Hände in der Ausführung solch komplexer Bewegungsmuster dauerhaft eingeschränkt sein, wobei in diesen Fällen auch schon die Wiederherstellung einer einfachen Funktion als zufriedenstellendes Therapieergebnis bewertet werden muss.

Die Tätigkeit der Hand kann auf vier primäre Greiffunktionen zurückgeführt werden²:

1. Spitz- oder Feingriff
2. Breit- oder Grobgriff
3. Schlüssel- oder Klemmengriff
4. Hakengriff

ad 1: „ Beim Spitzgriff benützt die Hand die Opposition des Daumens gegen Zeige- und Mittelfinger, viel seltener wird dabei auch der 4. oder 5. Finger mitverwendet. Mit diesem Griff fasst also die Hand die vielfältigen Kleinigkeiten des täglichen Lebens, wie Nadeln, Streichhölzer, Stifte, Löffel,...“

ad 2: „Beim Grob- oder Breitgriff beansprucht die Hand zum festen, umfassenden Halt vor allem die dreigliedrigen Finger gegen den Handteller und zum Teil auch den Daumen. Dabei tritt der Daumen allerdings an Wichtigkeit zurück. Es ist dies der Griff, bei dem die Hand mit großer Kraft die Handwerkzeuge der Werkarbeit, wie Feilen, Hämmer usw. umfasst.“

Beiden Greifarten ist das Gegen einander Arbeiten zweier Greifarme, also eine Art Zangenmechanismus, gemeinsam. Der Zangenmechanismus stellt die ursprünglichste Greiform dar und soll bei der Behandlung verletzter und vor allem verstümmelter Hände wiederhergestellt werden.“¹

1.2 Anatomie der Hand

1.2.1 Allgemeiner Aufbau

Die Bestandteile der Hand sind:

- Carpus (Handwurzel)
- Metacarpus (Mittelhand)
- Digiti (Finger)

Carpus und Metacarpus bilden am Handrücken (dorsum manus) eine Einheit, nicht jedoch an der Hohlhand (palma manus). Die Form der Hand unterscheidet sich nach bestimmten Kriterien wie Alter, Geschlecht und Rasse und ist somit als individuell zu bezeichnen. Des Weiteren kann die Form der Hand durch bestimmte einseitige Bewegungsabläufe mitbestimmt werden. Das Knochengüst ist für die Untersuchung und operative Eingriffe von dorsal leichter zugänglich als von volar.

Das Längsbogensystem besteht aus³:

- Handwurzel
- Mittelhand
- Finger des 2.-5. Strahles

Bei starker Streckung sind im Bereich des Handrückens die vier Sehnen der langen Fingerstrecker zu erkennen. Beim Daumen sind bei maximaler Streckung von medial nach lateral die Sehnen dreier Muskel sichtbar: Musc. extensor pollicis longus und brevis, Musc. abductor pollicis.⁴

Wie im Einleitungszitat bereits erwähnt, ist die Hand ein wichtiges Sinnesorgan, wobei insbesondere die Fingerspitzen der taktilen Gnosis (Fingerspitzengefühl) dienen. Volare und seitliche Flächen der Finger sind ebenfalls vermehrt taktil.

Carpus, Handwurzel

Sie besteht aus zwei Reihen unterschiedlich geformter Knochen, die im distalen Handgelenk (Art. mediocarpea) miteinander artikulieren.

Von radial nach ulnar liegen in der proximalen Reihe:

- Os scaphoideum (Schiffbein)
- Os lunatum (Mondbein)
- Os triquetrum (Dreieckbein)
- Os pisiforme (Erbsenbein)

Die distale knöchernen Reihe besteht aus:

- Os trapezium (großes Vieleckbein)
- Os trapezoideum (kleines Vieleckbein)
- Os capitatum (Kopfbein)
- Os hamatum (Hackenbein)

Gleich ist all diesen 8 Handwurzelknochen, dass jeweils 6 Flächen an ihnen unterschieden werden: eine proximale und eine distale, eine radiale und eine ulnare, sowie eine dorsale und eine palmare.⁴

Fallweise sind neben den 8 regelmäßigen Ossa carpalia Variationen mit zusätzlichen Knochenfragmenten zu beobachten. Diese entstehen als funktionell nicht relevante Anhängsel aus akzessorischen Knochenkernen. Um in solchen Fällen einer Verwechslung mit Frakturen vorzubeugen, hilft der sorgfältige Vergleich mit typischen Bildern.⁵

Metacarpus, Mittelhand

Bei den 5 Ossa metacarpalia handelt es sich um Röhrenknochen, die jeweils in 3 Abschnitte gegliedert werden: Basis, Corpus und Caput. Die Corpora entsprechen Diaphysen, welche außerdem palmarseitig in Längsrichtung eine schwache Beugung aufweisen. Das Os metacarpale II ist der längste, das Os metacarpale I der kürzeste und kräftigste Mittelhandknochen.

Da die Metacarpalia fingerwärts auseinanderweichen, ist die Mittelhand proximal schmaler als distal.³

Das Ligamentum metacarpale transversum profundum verbindet die Köpfe der Ossa metacarpalia II-V, wodurch ein weiteres Auseinanderweichen verhindert wird.

An ihrer Basis artikulieren das Os metacarpale V mit dem Os hamatum, das Os metacarpale IV mit den Ossa hamatum und capitatum, das Os metacarpale III mit dem Os capitatum und das Os metacarpale II mit den Ossa capitatum und trapezoideum, sowie das Os metacarpale I mit dem Os trapezoideum.

Ossa Digitorum, Fingerknochen

Jeder Finger außer dem Daumen besteht aus 3 Knochen:

- Phalanx proximalis (Grundglied)
- Phalanx media (Mittelglied)
- Phalanx distalis (Endglied)

Dem Daumen, Pollex (digitus primus), fehlt die Mittelphalanx, als Ausgleich ist jedoch seine Endphalanx stärker und länger. Wie an den Ossa metacarpalia lassen sich auch die einzelnen Phalangen in Caput, Corpus und Basis gliedern.

1.2.2 Gelenke der Hand

Die Summe aller Bewegungsmöglichkeiten der Hand ergibt gemeinsam eine kugelgelenkähnliche Funktion.⁶ Statt eines einzelnen Kugelgelenks finden sich jedoch drei Hauptgelenke: das proximale Handgelenk (Art. radiocarpalis), das distale Handgelenk (Art. mediocarpalis), sowie das Daumensattelgelenk (Art. carpometacarpale pollicis).⁷

Bei den Intercarpal- und Carpometacarpalgelenken handelt es sich um Amphiarthrosen, die als Einzelgelenk zwar über eine eingeschränkte Beweglichkeit verfügen, aber in ihrer Gesamtheit einen entscheidenden Faktor in der Funktion der Hand darstellen.

Proximales Handgelenk, Art. radiocarpalis

Dieses Gelenk, welches auch Art. ellipsoidea (Ei- oder Ellipsoidgelenk) genannt wird, verbindet die Handwurzel mit dem Unterarm.

Gelenkkopf: besteht aus den proximalen Handwurzelknochen (Os scaphoideum, Os lunatum, Os triquetrum), welche durch Ligamenta miteinander verbunden sind.

Gelenkpfanne: gebildet von der Facies articularis carpalis radii sowie dem Discusulnocarpalis.

Die Gelenkkapsel entspringt dicht an der Knochen Knorpel Grenze und ist dorsal weiter und dünner als palmar. Die Gelenkswischenscheibe (Discusarticularis) ist anfangs annähernd symmetrisch, was sich jedoch im höheren Lebensalter ändert, wo vor allem zentral eine Ausdünnung derselben vorzufinden ist³.

Distales Handgelenk, Art. mediocarpalis

Beim distalen Handgelenk artikulieren die proximale und die distale Handwurzelreihe. Es ist ein wellenförmiger Gelenksspalt, sowie eine palmarseitig straffe und dorsalseitig schlaaffe Gelenkkapsel anzutreffen. Eine andere Bezeichnungsmöglichkeit für dieses Gelenk ist auch „verzahntes Scharniergelenk“. Vereinfacht verläuft die Bewegungsachse quer durch das Os capitatum.⁸ Etwas in Vergessenheit geraten sind die zwei Henke'schen Achsen, wobei die erste dorsal durch den Processus styloideus Radii und dann durch das Os pisiforme geht. Die zweite zieht dorsal durch das Os hamatum und palmar durch das Os scaphoideum.⁹

- proximale Gelenkspfanne (Ossa scaphoideum, lunatum, triquetrum) artikuliert mit dem distalen Gelenkshopf (Ossa hamatum, capitatum)
- proximaler Gelenkshopf (Os scaphoideum) artikuliert mit der distalen Gelenkspfanne (Ossa trapezium, trapezoideum)¹⁰

Daumensattelgelenk, Art. carpometacarpalis pollicis

Dieses Gelenk räumt dem Daumen eine Sonderstellung ein und macht ihn mit seinen Bewegungsmöglichkeiten zur Greifzange der Hand.

Das Daumensattelgelenk macht möglich:

- Ab- und Adduktion
- Flexion und Extension
- Rotation
- Opposition und Reposition
- Zirkumduktion

Die im Alter häufig vorkommende Rhizarthrose (Arthrose im Daumensattelgelenk) führt häufig zu einer eingeschränkten Funktion der Hand und macht die Wichtigkeit des Gelenkes klar.⁹

Erbsenbeingelenk, art. ossis pisiformis

Als Sesambein ist das Os pisiforme in die Sehne des Musculus flexor carpi ulnaris eingeschmolzen. Die Sehne setzt sich in zwei Bändern fort: Lig. pisohamatum, Lig. pisometacarpeum.

Intercarpalgelenke, Art. intercarpales

Diese befinden sich zwischen der distalen und der proximalen Handwurzelreihe (mit Ausnahme des Os pisiforme). Diese Gelenke sind gekennzeichnet durch einen straffen Bandapparat (Ligg. intercarpalia interossea) , wobei dieser in der proximalen Reihe etwas weniger straff ausgebildet ist und somit ein geringeres Maß an Bewegung möglich gemacht wird.⁹

Art. carpometacarpales

Sehr straffe Gelenke (Amphiarthrosen), welche proximal durch die Ossa trapezoideum, capitatum und hamatum, sowie distal von den Basen der Ossa metacarpi II-V gebildet werden.

Art. intermetacarpales

Bei diesen Gelenken handelt es sich ebenfalls um Amphiarthrosen, welche die Basen der Mittelhandknochen miteinander verbinden.¹⁰

Art. metacarpophalangeae

Als Gelenksköpfe dienen die Capita ossium metacarpalium, die Bases phalangium proximalium wiederum als Gelenkspfannen. Diese Gelenke sind als eingeschränkte Kugelgelenke zu betrachten.¹⁰

1.2.3 Bänder der Hand

Bei den Bändern lassen sich vier Hauptgruppen unterscheiden:

- von den Ossa antebrachii zu den Ossacarpalia
- zwischen den Ossacarpalia
- zwischen den Ossacarpalia und Ossametacarpi
- zwischen den Ossa metacarpi

Es handelt sich dabei jeweils um beidseitige Kollateralbänder sowie um palmare und dorsale Bandzüge, welche die Gelenkscapsel verstärken, wobei die palmaren stärker ausgeprägt sind als die dorsalen.⁹

Ein kräftiges, etwa 2-3 cm breites Band, welches zwischen den beiden Eminenciae carpales liegt, ist das Ligamentum carpi transversum. Es ist Teil des osteofibrösen Canaliscarpi (Karpaltunnel).⁸

1.2.4 Muskeln der Hand

Als kurze Handmuskeln werden jene bezeichnet, die sowohl ihren Ursprung als auch ihren Ansatz an der Hand haben. Dem gegenüber stehen die langen Muskeln, die von Ober- oder Unterarm kommen.¹¹

Es ist eine Einteilung in drei Gruppen möglich:

- Muskel der Hohlhand
- Muskel des Thenar
- Muskel des Hypothenar

Entwicklungsgeschichtlich stammen alle kurzen Handmuskeln von ventralen Muskeln der oberen Extremität ab und werden folglich von den Nervi medianus und ulnaris versorgt.⁹

1.2.5 Gefäße und Nerven der Hand

Arterien des Handrückens:

Die A. radialis ist der Hauptast des tiefen Hohlhandbogens. Am Handrücken gibt diese einen stärkeren Ast, den Ramus carpalis dorsalis ab, welcher im Normalfall mit dem Endast der A. interossea posterior das Arteriennetz des Handrückens (Rete carpalis dorsale) bildet, welches unter den Strecksehnen liegt. Aus diesem Netz entspringen die Aa. metacarpales dorsales, welche für die Blutversorgung des Handrückens und der Dorsalseite der Fingergrundglieder zuständig sind. Weiters beteiligt sich auch die A. ulnaris mit ihrem Ramus carpalis dorsalis am Arteriennetz des Handrückens.⁵

Arterien des Hohlhandbogens:

In der Hohlhand vereinigen sich die Aa. radialis und ulnaris zu zwei Arterienbögen, wovon einer oberflächlich (Arcus palmaris superficialis) und einer in der Tiefe liegt (Arcus palmaris profundus). Diese sorgen für eine optimale Blutversorgung der Finger.

Venen des Handrückens

Gleich dem arteriellen besteht auch das venöse System aus einem Netz (Rete venosum dorsale manus), welches oberflächlich zu den Strecksehnen liegt. Auf Grund der Tatsache, dass auch das palmarseitige Blut zu einem großen Teil über den Handrücken abtransportiert wird, handelt es sich hierbei um ein sehr engmaschiges Netz.⁵

Nerven der Hand

Die Innervation erfolgt durch den N. ulnaris und den N. medianus, beziehungsweise durch deren Äste.

1.3 Röntgenanatomie der Hand

Im dorsopalmaren Strahlengang sind alle Knochen der Hand gut darstellbar. Durch eine teilweise Überlagerung der Skelettelemente sind nicht alle Gelenkspalten scharf abgrenzbar. Der beste Überblick bietet sich auf das Os metacarpale I, das Os trapezium und das Os scaphoideum.

Im radioulnaren Strahlengang projizieren sich teilweise die Handwurzelknochen und die Mittelhandknochen.

Bei abzuklärenden Frakturen der Mittelhand sind insbesondere folgende Röntgenaufnahmen hilfreich:

- p.a. (dorsopalmar)
- Schrägaufnahme unter Einschluss der Carpometacarpal- und Metacarpophalangealgelenke
- laterale Aufnahme
- eventuell eine axiale Aufnahme nach Brewerton (65° flexierte Metacarpophalangealgelenke werden dorsalseitig auf Kassette gelegt, Daumen muss abgespreizt werden, Röntgenstrahl in 15° Inklination ulnarseitig)²³, ermöglicht insbesondere die Beurteilung des grubenförmigen Übergangs an den Außenseiten des Metacarpalkopfes zum distalen Schaftabschnitt¹²
- Das CT kann in seltenen Fällen zur Abklärung unklarer Fraktursituationen hinzugezogen werden.¹⁷

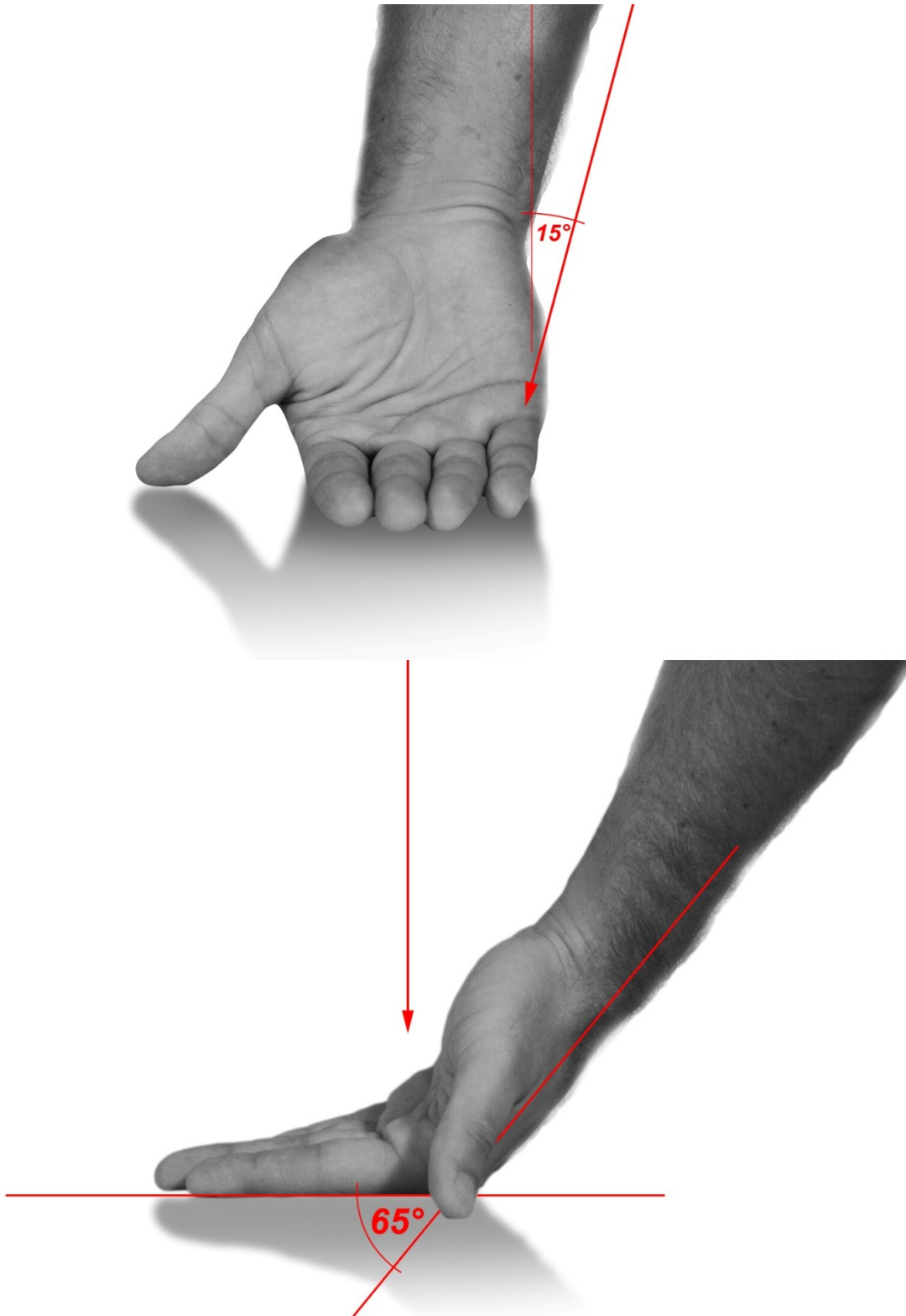


Abbildung 1: Spezialaufnahme nach Brewerton

1.4 Knochenheilung

Direkt nach einem Unfallereignis werden zahlreiche physiologische Prozesse in Gang gesetzt, die der Knochenheilung dienen. Es werden prinzipiell 2 Typen der Frakturheilung unterschieden, die direkte (primäre) sowie die indirekte (sekundäre).

1.4.1 Direkte/Primäre Frakturheilung

Eine direkte Frakturheilung erfolgt in der Regel nicht spontan, sondern wenn die Bruchenden möglichst frühzeitig aneinander adaptiert und gegen Bewegungen stabilisiert werden. In der Regel geschieht dies durch völlige Ruhigstellung der betroffenen Stelle, oder bei chirurgischer Versorgung durch Osteosynthese.

Weiters ist diese Art der Heilung durch fehlende Kallusbildung geprägt und verläuft im Gegensatz zur sekundären langsam. Die zu erwartende Belastbarkeit ist nach abgeschlossener primärer Knochenheilung sehr gut. Zusätzliche Nachteile sind die relativ lange, zwingende und totale Ruhigstellung der Frakturfragmente, sowie eine eventuell einzuplanende Metallentfernung bei Osteosyntheseverfahren.¹³

1.4.2 Indirekte/Sekundäre Frakturheilung

Dabei handelt es sich um die Knochenheilung mit Kallusbildung, immer unter der Beteiligung von Periost und Weichteilen. Ihre Einteilung erfolgt in vier Phasen:

1) Frakturphase:

Durch Gewalteinwirkung entsteht eine Fraktur mit entsprechendem Hämatom, gleich anschließend kommt es zur Aktivierung von Wachstumsfaktoren und pluripotenten Zellen.

2) Entzündungsphase:

Dabei kommt es zu einer verstärkten Einsprossung von Kapillaren in den Frakturraum, wobei das Stadium der Entzündung von der Hämatombildung bis zur Ausbildung von bindegewebigem Kallus anhält (ca. 48-72 Stunden)¹². Dieser bindegewebige Kallus hat die Funktion eines Gerüsts für den Fixationskallus, der zur eigentlichen Stabilisierung der Fraktur führt.

3) Granulationsphase:

In der Granulationsphase findet eine Umwandlung des Hämatoms in Granulationsgewebe statt. Am Beginn dieser etwa 3-4 Wochen dauernden Phase steht die Bildung des weichen Kallus, der ersten Brückenbildung zwischen den Frakturfragmenten. Gleichzeitig kommt es zu Abbauaktivitäten von toten Fragmenten durch die Osteoklasten.¹⁴

II. Phase der Kallushärtung:

Umwandlung des bindegewebigen Kallus in den Fixationskallus durch Einlagerung von Calcium als Hydroxylapatit, was mit dem festen Verschluss der Knochenfragmente endet.

4) Remodelling

Dies ist die letzte Phase der Frakturheilung, die bis zu ihrem vollständigen Abschluss 1-2 Jahre dauern kann. Dabei kommt es zur funktionellen Adaption, dem Umbau zu lamellären Knochen, sowie dem Abbau von überschüssigem Kallus. Klinisch und radiologisch ist prinzipiell jedoch eine Frakturheilung nach bereits 6 Wochen möglich.¹⁵

1.4.3 Komplikationen der Frakturheilung

Mehrere Faktoren nehmen Einfluss auf die Frakturheilung. Essentiell ist mit Sicherheit die umgebende Weichteilsituation.

Im Wachstumsalter ist eine schnellere Frakturheilung zu finden, auch die Fähigkeit, Achsenfehler spontan auszugleichen, ist höher. Pharmazeutika können einen protrahierten Verlauf auslösen. Insbesondere bei NSAR (nichtsteroidalen Antiphlogistika)¹⁶, Kortison und Zytostatika ist dies zu beobachten.

Die Frakturlokalisation ist insofern von Bedeutung, als Frakturen in spongiösen Bereichen rascher heilen als in Zonen, wo kortikaler Knochen überwiegt.¹⁷

Durchblutung und Sauerstoffversorgung stellen biologische Faktoren dar, welche erheblichen Einfluss auf die Knochenheilung haben. So hat zum Beispiel Rauchen durch den vasokonstriktischen Effekt einen verzögernden Einfluss auf den Verlauf.

Wenn der normalerweise benötigte Heilungszeitraum überschritten wird (ca. 6-8 Wochen), spricht man von verzögerter Frakturheilung, nach einem Zeitraum von mehr als 6 Monaten von einer Pseudoarthrose oder „non union“.¹³

In der Literatur sind jedoch keine Fallberichte über Pseudoarthrosen bei konservativ behandelten Frakturen der Mittelhand zu finden.

2 Studie

2.1 Anamnese und klinische Untersuchung

Die Erhebung der Anamnese bedeutet den ersten Kontakt mit dem Patienten, aus der bei exakter Durchführung schon sehr viel Information gewonnen werden kann, um in der Folge sowohl Zeit als auch andere Ressourcen einsparen zu können. Die genaue Nachvollziehung des Unfallherganges ist in der Traumatologie essentiell.

Die Lokalisierung des Schmerzes ist zwar meist mit dem Ort der Läsion identisch, aber nicht zwingend, da es auch zu einer Schmerzausstrahlung kommen kann.¹⁵ Insbesondere bei Verletzungen der Mittelhand ist die Beurteilung der möglichen Funktionsbeeinträchtigung von Bedeutung, da diese eventuell schon Auswirkungen auf das weitere therapeutische Vorgehen haben kann.

Da die Strukturen der Hand sehr oberflächlich gelegen sind, ist eine klinische Untersuchung vergleichsweise leicht möglich. Eine gründliche Durchführung ermöglicht daher das Sammeln mindestens ebenso vieler Informationen wie beispielsweise bildgebende Verfahren.¹⁸ Weiters zu überprüfen ist die Durchblutung der Finger, sowie die Sensibilität und Hautverhältnisse.¹⁹ Es ist anzuraten, die klinische Untersuchung immer nach einem bestimmten Schema durchzuführen, um so einerseits keinen Schritt zu verabsäumen und bei genauer Abfolge auch weniger offensichtliche Pathologien erkennen zu können.

Erst die Kombination aus Sensibilität und Motorik ermöglicht es der Hand, alle an sie als wichtigstes Greiforgan gestellten Anforderungen zu erfüllen. Da sowohl sympathische als auch sensible Nervenfasern meist gemeinsam im peripheren Nerv verlaufen, korrelieren Zonen gestörter motorischer Funktion oft mit Bereichen eingeschränkter Sensibilität. Jedoch ist nach bestimmten Verletzungen (z.B. bei partiellen Läsionen) eine Rückkehr der Stabilität und der Beweglichkeit nicht unbedingt an eine gleichzeitige Rückkehr der Sensibilität gekoppelt.²⁰

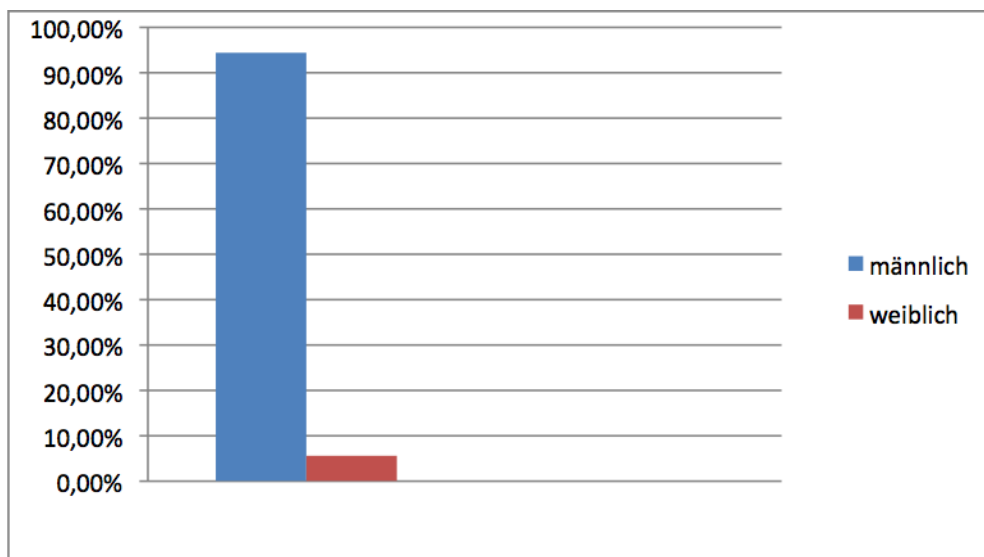
Bei der Prüfung der Sensibilität werden die Schmerzempfindlichkeit, die Temperaturempfindlichkeit und auch die Qualität des Tastsinnes (taktile Gnosis,

insbesondere die Spitz-Stumpf- Diskriminierung) überprüft, wobei hier zahlreiche Tests zur Verfügung stehen.

Die Prüfung der Bewegungsumfänge erfolgt in der Regel mit der Neutral-Null-Methode. Nicht jedes traumatische Geschehen weist zwingend äußerlich sichtbare Verletzungszeichen auf, manchmal sind diese auch erst durch eine Störung der Funktion der betroffenen Regionen zu verifizieren. Um eine Interpretation, Dokumentation und bessere Verlaufskontrolle zu ermöglichen, wird diese allgemein be- und anerkannte Methode der Messung verwendet. Es wird jeweils aus der anatomischen Normalstellung die Beweglichkeit aus dem zu untersuchenden Gelenk gemessen. Für die Funktion bedient man sich auch häufig funktioneller Messungen, zum Beispiel beim Faustschluss durch Angabe des Fingerkuppen-Hohlhandabstandes und bei der Streckung durch Vergleichsmessung mit dem Handrückeniveau. Bei Funktionsausfällen einzelner Fingergelenke kann die Neutral-Null-Methode gute Dienste leisten. Wesentlich ist in jedem Fall der Seitenvergleich mit der gesunden Seite. Die Muskelkraft wird durch den Faustschluss überprüft, welcher durch gleichzeitiges Drücken beider Hände erfolgt. Um das Ausmaß der Kraft zu objektivieren, besteht die Möglichkeit einer Manometrie.

2.2 Patientenkollektiv

In dieser retrospektiven Studie wurden 89 Patienten untersucht, welche zwischen 2002 und 2004 im UKH Graz wegen Frakturen des Os metacarpale V behandelt wurden. Das Durchschnittsalter betrug 29,1 Jahre (min. 6J /max. 80J). Im Patientenkollektiv befanden sich lediglich fünf Frauen (5,6 %), welche einer männlichen Dominanz von 84 Personen (94,4 %) gegenüberstanden. Diese Verteilung ist für die „Boxerverletzung“ durchaus typisch.²¹



Tab. 1

Um ein verwertbares Ergebnis bezüglich der Therapie von Os metacarpale V Frakturen zu erlangen wurden die Aufnahmekriterien in die Arbeit bewusst streng gehalten, sodass aus der Studiengruppe weitere 24 Patienten ausgeschieden wurden.

Folgende Ursachen führten zu den Ausschlüssen:

- offene Fraktur (1)
- primär frühfunktionelle Behandlung, sekundäre Reposition nach zehn Tagen (1)
- Behandlung abgelehnt (2)
- sekundäre operative Versorgung (3)
- Schaftfrakturen (3)
- fehlende bzw. nicht vermessbare radiologische Dokumentation (5); siehe Abb. 2
- fehlende Compliance in der Nachbehandlung bzw. Nichterscheinen (9)

Übriggeblieben sind 65 Patienten mit singulären subcapitalen Frakturen des Os metacarpale V. Die Behandlung bestand aus Reposition in Lokalanästhesie und nachfolgender Ruhigstellung, in den meisten Fällen durch Unterarm Spaltgipsverband mit Fingerschiene. Die Dauer der Ruhigstellung betrug zwischen 2 – 4 Wochen.

2.3 Messablauf

Die Bewertung erfolgte anhand der Beurteilung von 3 Röntgenbildern:

- Primärröntgen
- Röntgen unmittelbar nach der Reposition
- Abschlussröntgen nach Gipsabnahme (üblicherweise 3 – 4 Wochen nach Unfall)

Die Messung erfolgte in der Weise, dass der nach beugeseitig offene Winkel zwischen einer Linie entlang der Schaftachse einerseits und einer Linie ausgehend vom Köpfchenzentrum entlang der Halsachse andererseits herangezogen wurde. Der Ordnung halber ist zu erwähnen, dass sowohl die Qualität der radiologischen Quellen unterschiedlich ist, als auch die Perspektiven der Aufnahmen abweichen. Schlussendlich in die Studie aufgenommen worden sind jedoch nur Patienten, bei denen eine eindeutige Messung mit nachvollziehbaren Resultaten erzielt werden konnte.

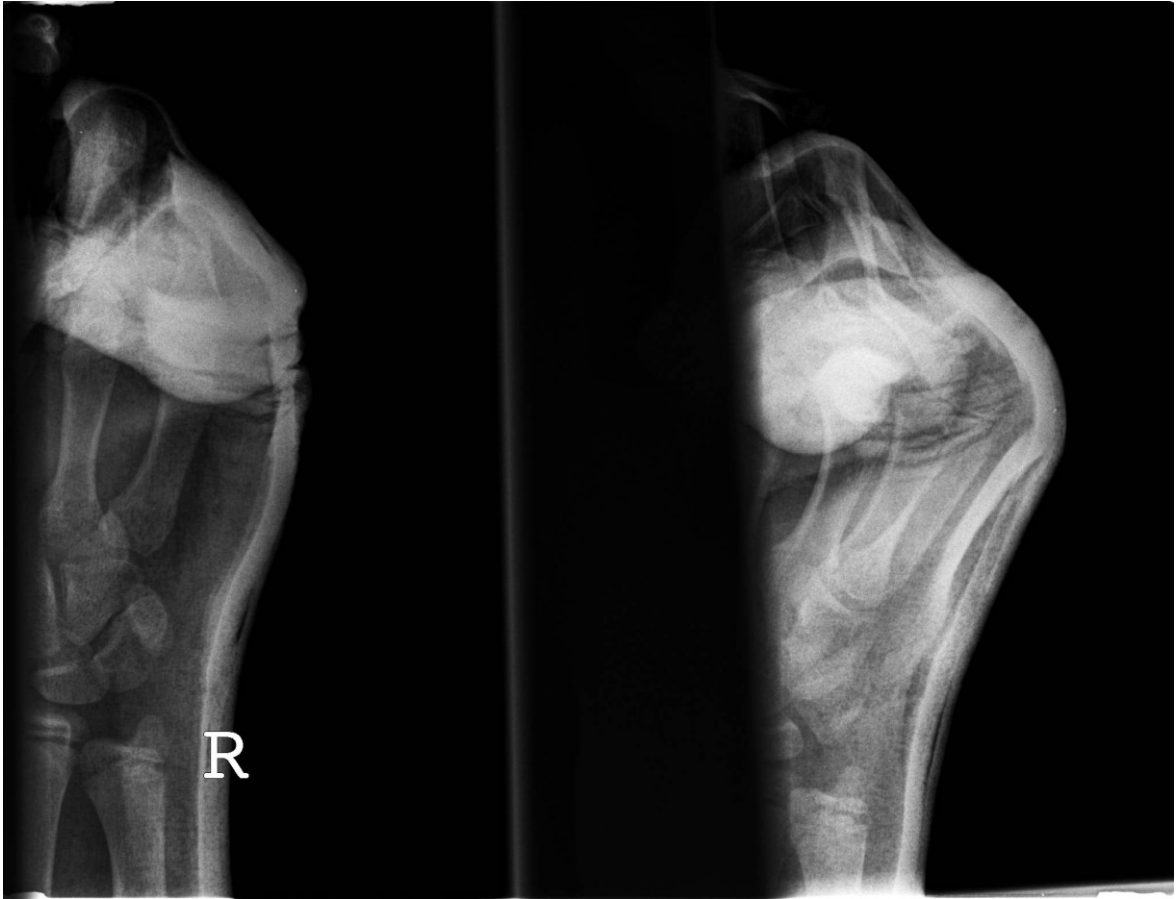


Abb. 2.: Beispielbild für nichtverwertbares Röntgen

3 Ergebnisse - Resultate

3.1 Messergebnisse:

Pat. Bez. Ausmaß der Palmarverkipfung in Grad:

Primärröntgen nach Ausheilungsergebnis

Reposition nach 3-4 Wochen

Pat. 1	60	52	50
Pat. 2	52	46	38
Pat. 3	48	24	40
Pat. 4	53	40	48
Pat. 5	56	39	55
Pat. 6	33	33	33
Pat. 7	40	38	38
Pat. 8	38	25	30
Pat. 9	45	41	47
Pat. 10	61	50	50
Pat. 11	42	34	38
Pat. 12	62	44	54
Pat. 13	50	28	28
Pat. 14	35	35	35
Pat. 15	52	43	43
Pat. 16	48	44	44
Pat. 17	56	41	41
Pat. 18	45	45	45
Pat. 19	56	43	53
Pat. 20	60	52	52
Pat. 21	57	44	44
Pat. 22	50	50	50
Pat. 23	56	46	46
Pat. 24	40	40	40
Pat. 25	47	37	37
Pat. 26	36	30	30
Pat. 27	39	39	39
Pat. 28	33	33	33
Pat. 29	56	28	30
Pat. 30	45	33	33
Pat. 31	45	38	45
Pat. 32	57	37	41
Pat. 33	58	50	50
Pat. 34	54	41	41

Pat. 35	68	45	45
Pat. 36	43	40	40
Pat. 37	38	27	33
Pat. 38	43	28	33
Pat. 39	42	20	40
Pat. 40	39	32	32
Pat. 41	52	42	44
Pat. 42	56	52	48
Pat. 43	58	39	39
Pat. 44	18	18	18
Pat. 45	40	34	40
Pat. 46	33	20	25
Pat. 47	45	30	35
Pat. 48	42	33	47
Pat. 49	50	33	50
Pat. 50	50	30	30
Pat. 51	55	55	55
Pat. 52	58	12	12
Pat. 53	65	60	65
Pat. 54	46	36	36
Pat. 55	44	29	29
Pat. 56	69	15	20
Pat. 57	60	40	35
Pat. 58	55	30	45
Pat. 59	50	45	50
Pat. 60	45	45	45
Pat. 61	50	33	44
Pat. 62	53	25	25
Pat. 63	43	30	30
Pat. 64	52	47	50
Pat. 65	42	27	42

Tab. 2

Um die Evaluierung der Resultate zu erleichtern, werden diese anhand einer Einteilung in 4 Gruppen veranschaulicht. Die Gruppen beziehen sich auf den Repositionserfolg in Grad, der tatsächlich nach den 3-4 Wochen Ruhigstellung und anschließender Röntgenkontrolle aufschien.

Die Gruppe 1 hatte eine Verbesserung von 0°, Gruppe 2 zwischen 1-10°, Gruppe 3 zwischen 11-20° und in Gruppe 4 lag das gehaltene Repositionsergebnis bei einer Verbesserung der Palmarverkipfung um 21° oder darüber:

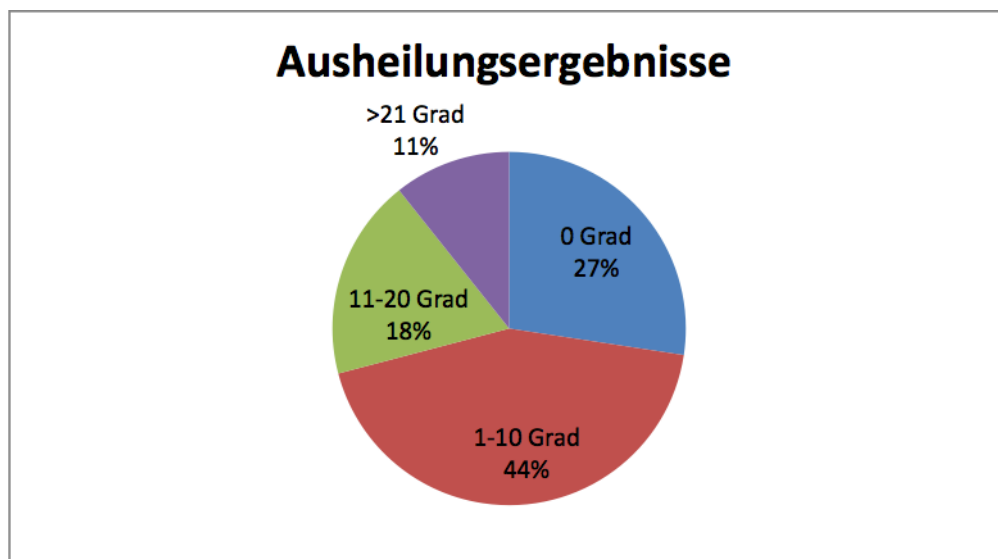
Gr. 1: 18 Pat./27,4 %

Gr. 2: 28 Pat./43,5 %

Gr. 3: 12 Pat./18,4 %

Gr. 4: 7 Pat./10,7 %

Zur besseren Darstellung:



Tab.3 Ausheilungsergebnisse

4 Diskussion

In mehreren Publikationen wird angeführt, dass Palmarverkippen bis zu 70° tolerabel sind.²² In einer Arbeit vom Berufsgenossenschaftlichen Klinikum Bergmannsheil in Bochum wird dieser Winkel auf 50° begrenzt.²³ Nimmt man diesen Wert als Richtwert, hätten bei dem von uns untersuchten Patientenkollektiv 39 von 65 Patienten (60 %) entsprechend diesen Kriterien nicht reponiert werden müssen. Es stellt sich daher zu Recht die Frage, ob bei subcapitalen Brüchen des Os metacarpale V mit volar offenen Winkeln unter 50° auf eine Reposition und die damit verbundenen Unannehmlichkeiten (Bruchspaltanästhesie, Einrichtungsmanöver) verzichtet werden kann und stattdessen eine Behandlung durch eine kurzfristige Ruhigstellung mittels Gips oder Schiene und anschließender frühfunktioneller Therapie, entsprechend den Empfehlungen der neueren Literatur, gewählt werden sollte. Die angeführten Zahlen stärken den Eindruck, dass in der klinischen Praxis das Ausmaß der Verkippen nur in den wenigsten Fällen als Kriterium bei der Frage, ob Reposition ja oder nein, herangezogen wird.

Zusätzlich bedarf es einer Beurteilung der Stabilität der Verletzung, beziehungsweise muss genau überprüft werden, ob ein Rotationsfehler vorliegt oder nicht. Insbesondere subcapitale Brüche des Os metacarpale V können jedoch durch den axialen Stauungsmechanismus sowie die daraus resultierende Impaktierung fast immer als stabil betrachtet werden.

Wenn man Obengenanntes bedenkt, ist sehr zu bezweifeln, ob die rund 70 %, die in der Studie einen Repositionserfolg zwischen 1° und 10° aufweisen, durch das Einrichtungsmanöver im Endergebnis funktionell profitiert haben.

4.1 Fallbeispiele mit Bildern

Fall 1: Es handelt sich dabei um Patient 44, welcher eine Fraktur mit 18° Palmarverkipfung aufweist. Bei diesem Ausmaß sind in der Literatur keinerlei Angaben zu finden, die in einem solchen Fall eine Reposition empfehlen. Wenig überraschend liegt der Erfolg der Behandlung bei 0° , somit finden wir beim Ausheilungsbild das gleiche Ergebnis wie beim Primärröntgen. Dies ist ein typischer Fall, wo eine frühzeitige dynamische Therapie ohne Reposition und Ruhigstellung angezeigt gewesen wäre.

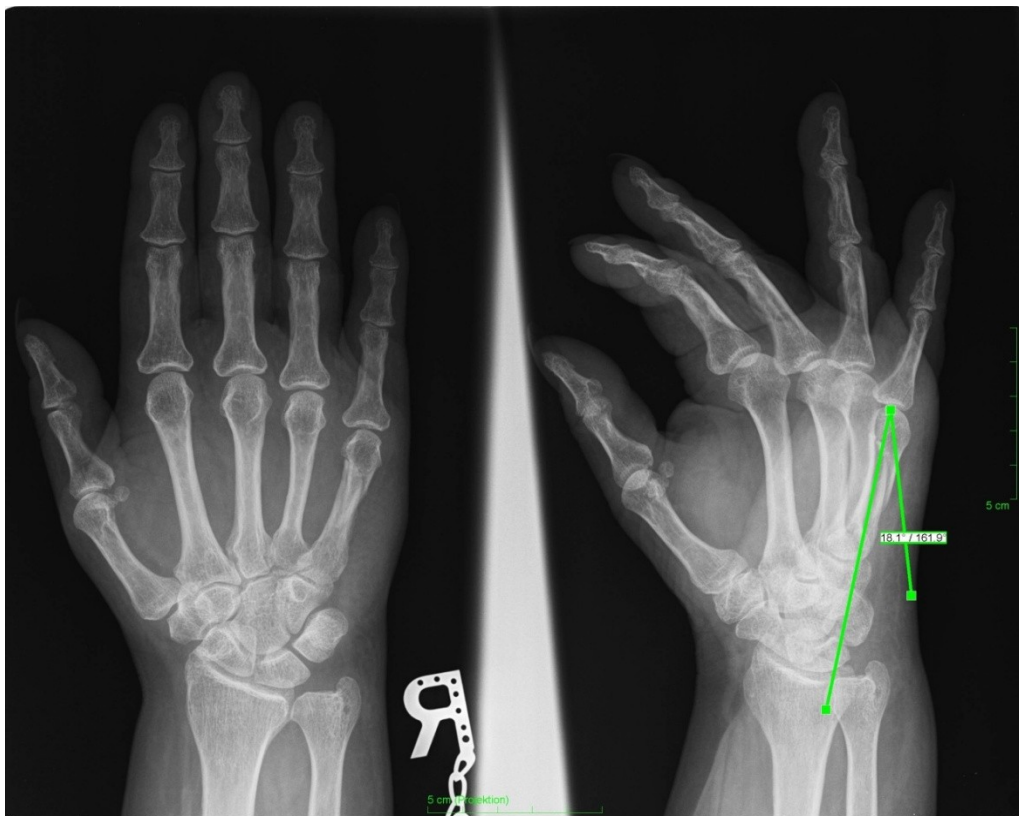


Abb. 3: Primärröntgen Fall 1

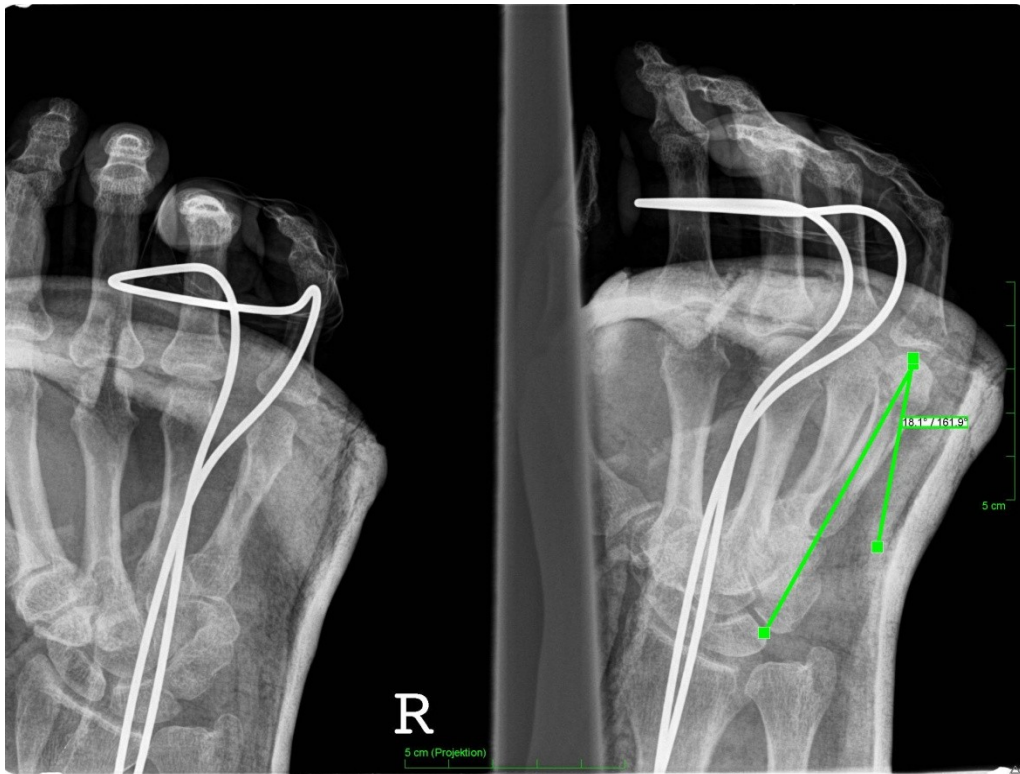


Abb. 4:Repositionsbild Fall 1

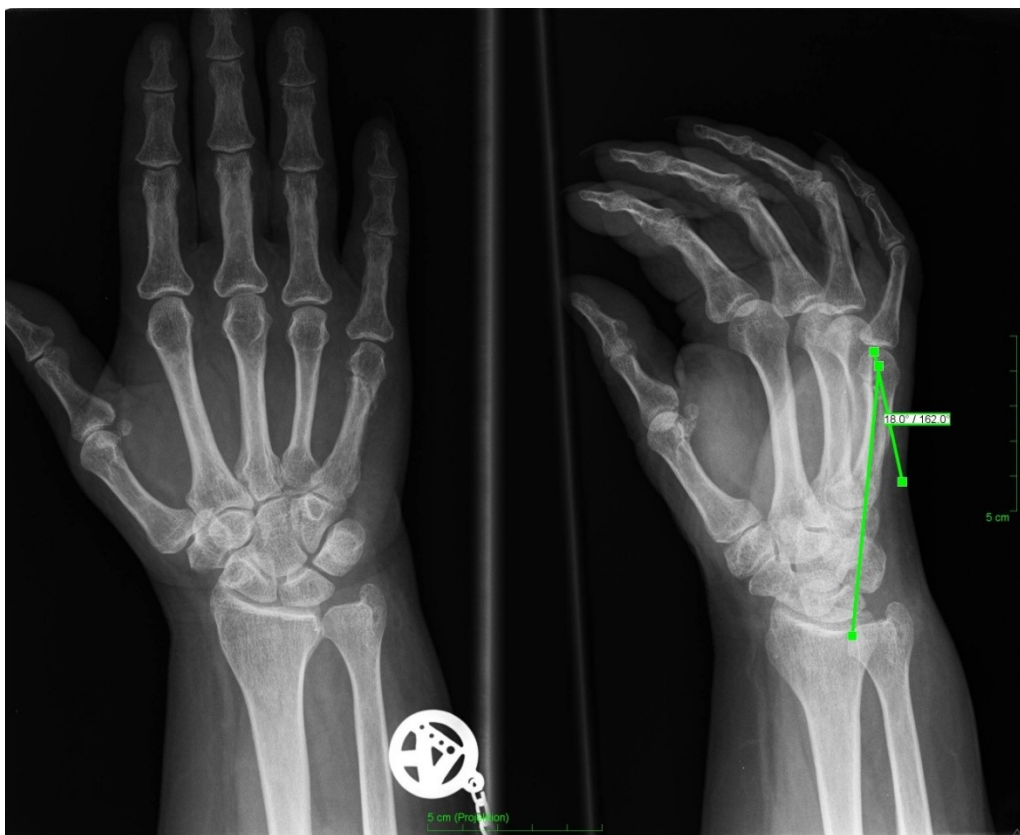


Abb. 5:Ausheilungsbild Fall 1

Fall 2: Bei Patient 18 war eine subcapitale Fraktur des Os metacarpale V mit einer Palmarverkipfung von 45° vorzufinden, welche durch eine Reposition behandelt wurde. Schon auf dem Repositionsbild ist zu erkennen, dass dieses Repositionsmanöver keinerlei Erfolg hatte. Die dennoch im Anschluss durchgeführte Ruhigstellung dürfte in diesem Fall eher zu einem funktionell schlechteren Ergebnis geführt haben, als eine frühzeitige Mobilisierung zur Folge gehabt hätte. Das Primärröntgen und alle weiteren Kontrollen zeigen durchgehend einen nach volar offenen Winkel von 45° .

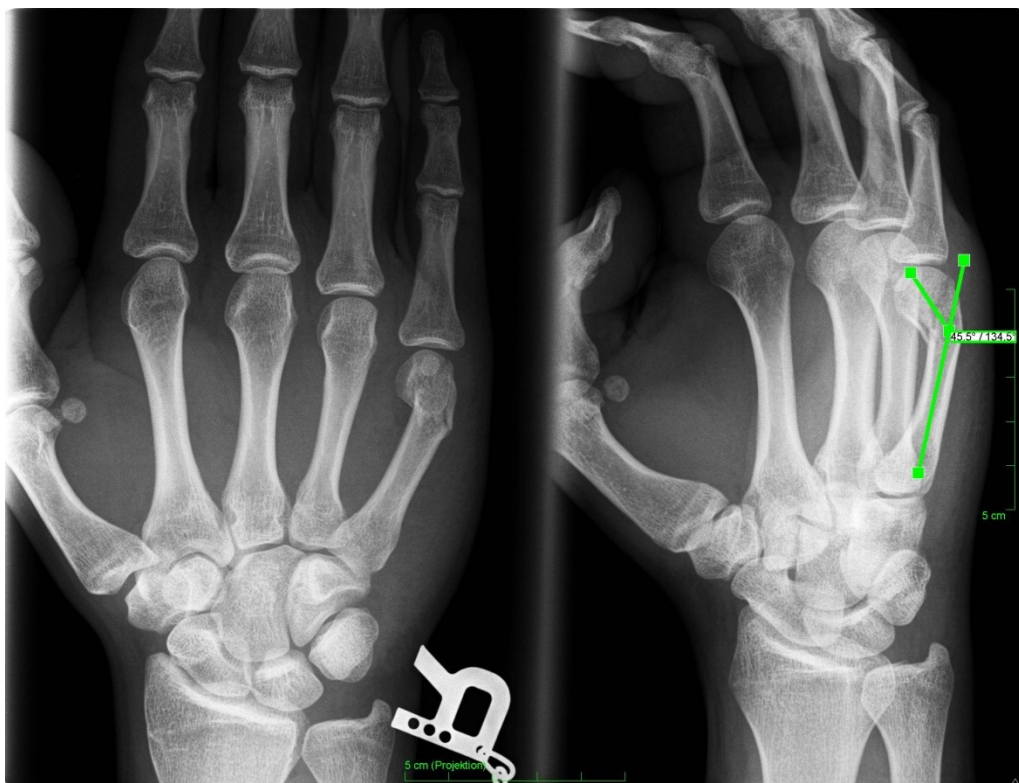

Abb. 6: Primärbild Fall 2

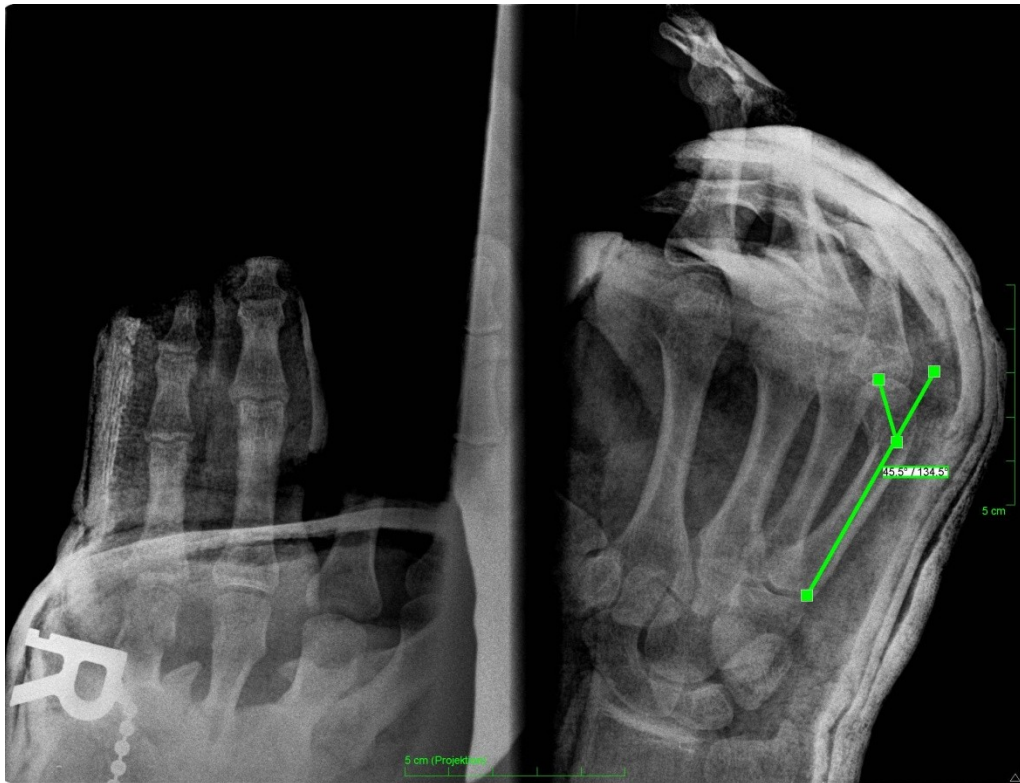

Abb. 7:Repositionsbild Fall 2

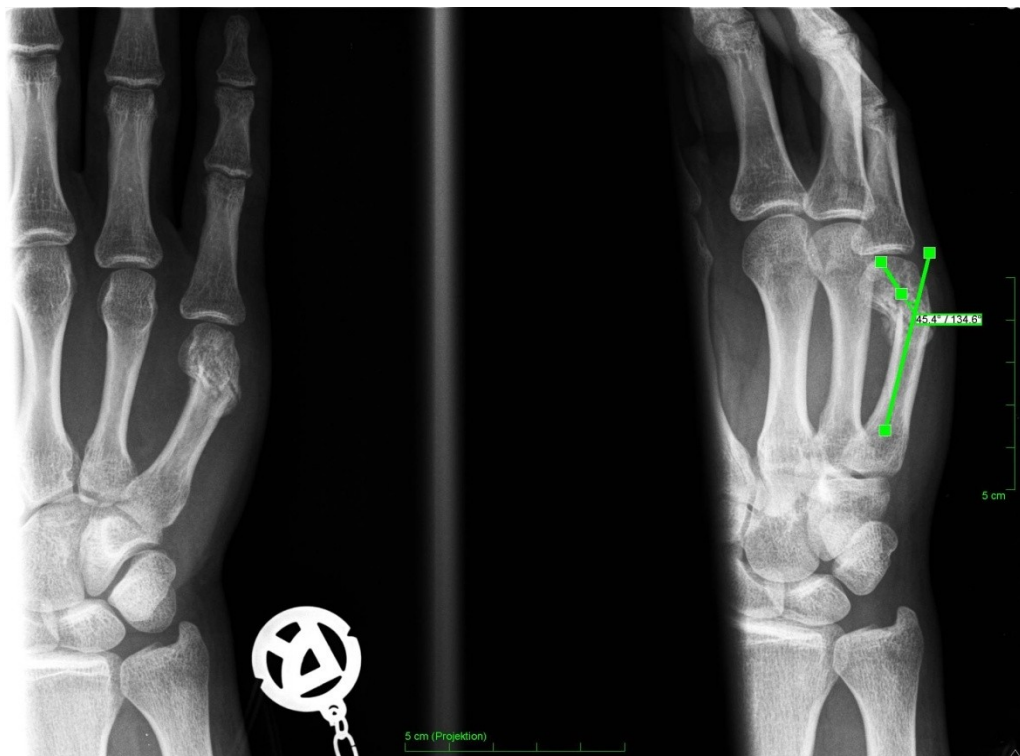

Abb. 8:Ausheilungsbild Fall 2

Fall 3: Patient 65 ist ein typisches Beispiel für ein nicht gehaltenes Repositionsergebnis. Die primäre Einrichtung war zwar erfolgreich, dieses Ergebnis konnte aber nicht gehalten werden. Das distale Fragment kippte in die ursprüngliche Stellung zurück. Im konkreten Fall wurde die Palmarverkipfung von 42° auf 27° reduziert, jedoch findet man am Ausheilungsbild wiederum einen Winkel von 42° vor.

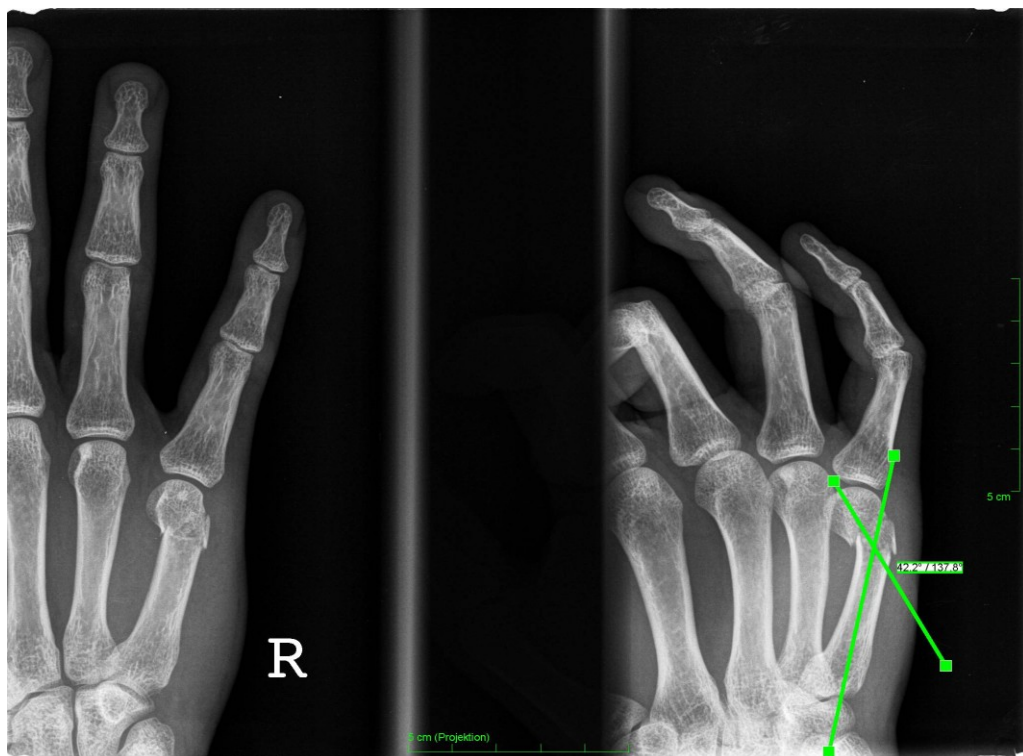


Abb. 9: Primärbild Fall 3

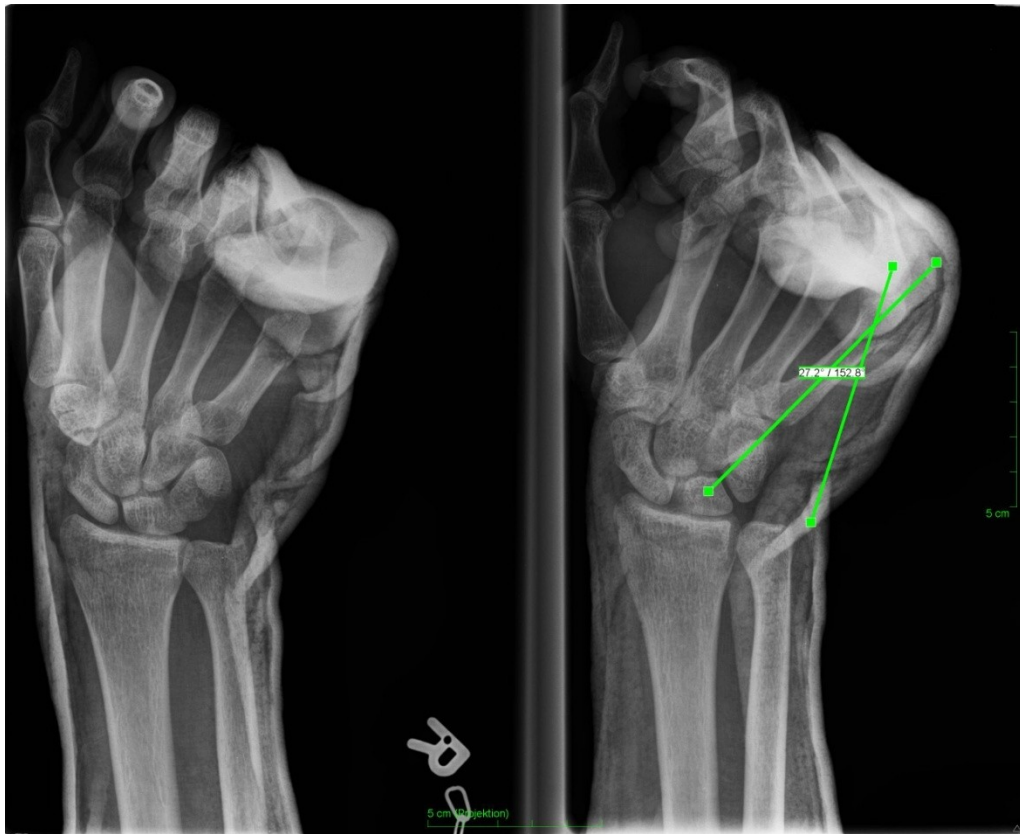

Abb. 10:Repositionsbild Fall 3

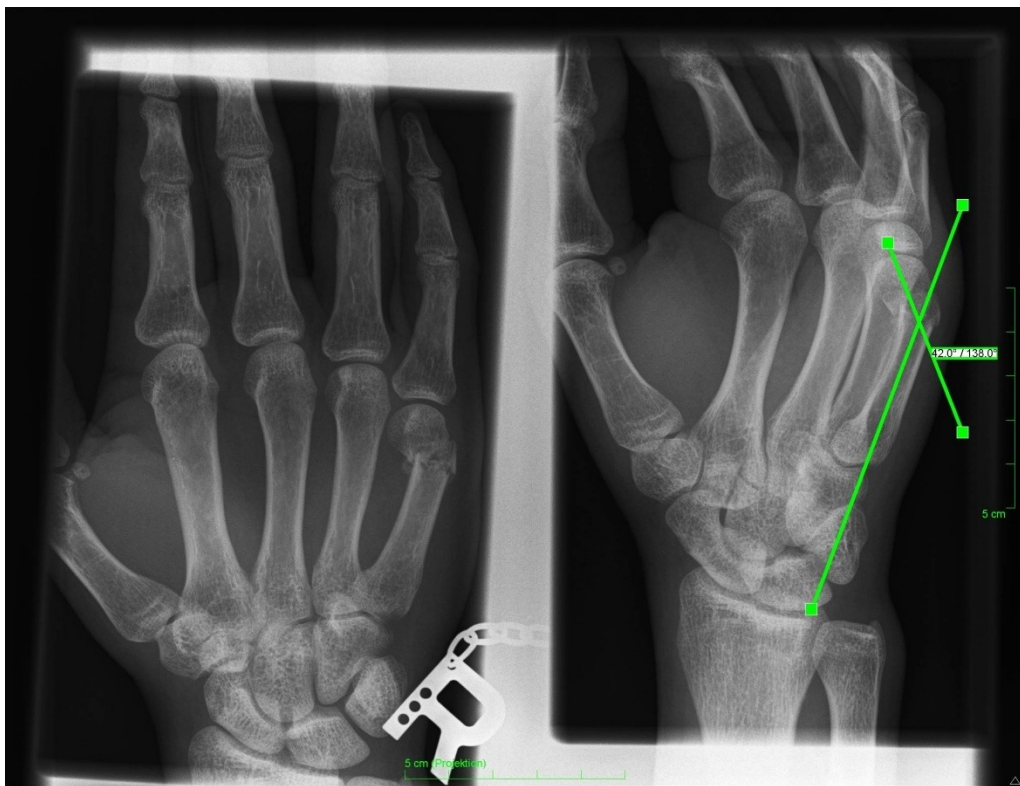


Abb. 11:Ausheilungsbild Fall 3

Fall 4: Patient 56 ist als positives Beispiel der Untersuchten anzuführen, bei dem die Reposition zu einem sehr guten Ergebnis geführt hat. Der Patient wurde wegen einer subcapitalen Os metacarpale V Fraktur mit einem volar offenen Winkel von 69° behandelt. Mittels Reposition konnte dieser Winkel auf 15° verringert werden, und nach Abschluss der Behandlung pendelte sich dieser Wert bei 20° ein. Bei diesem Patienten bleibt jedoch zu erwähnen, dass er aufgrund einer relativ langen Ruhigstellung im Gips von ca. 8 Wochen anfangs keine zufrieden stellende Funktion aufwies. In der untersuchten Patientengruppe war dies hinsichtlich des erzielten Korrekturwinkels die erfolgreichste Behandlung mittels Reposition.

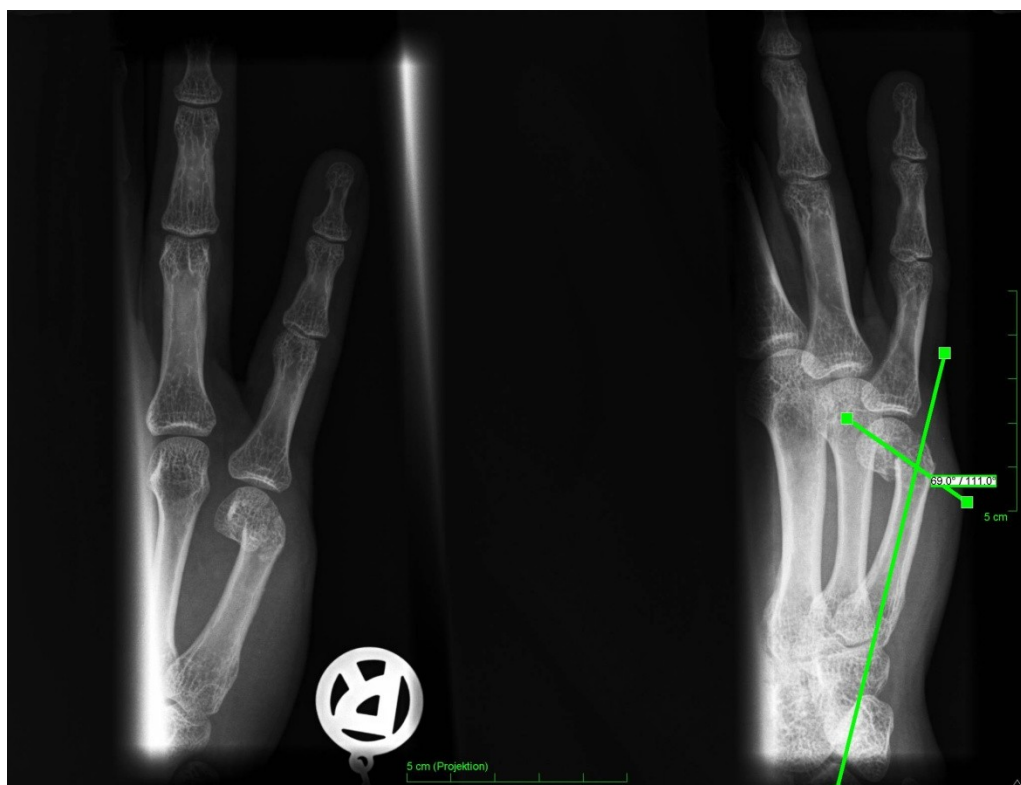

Abb. 12: Primärbild Fall 4

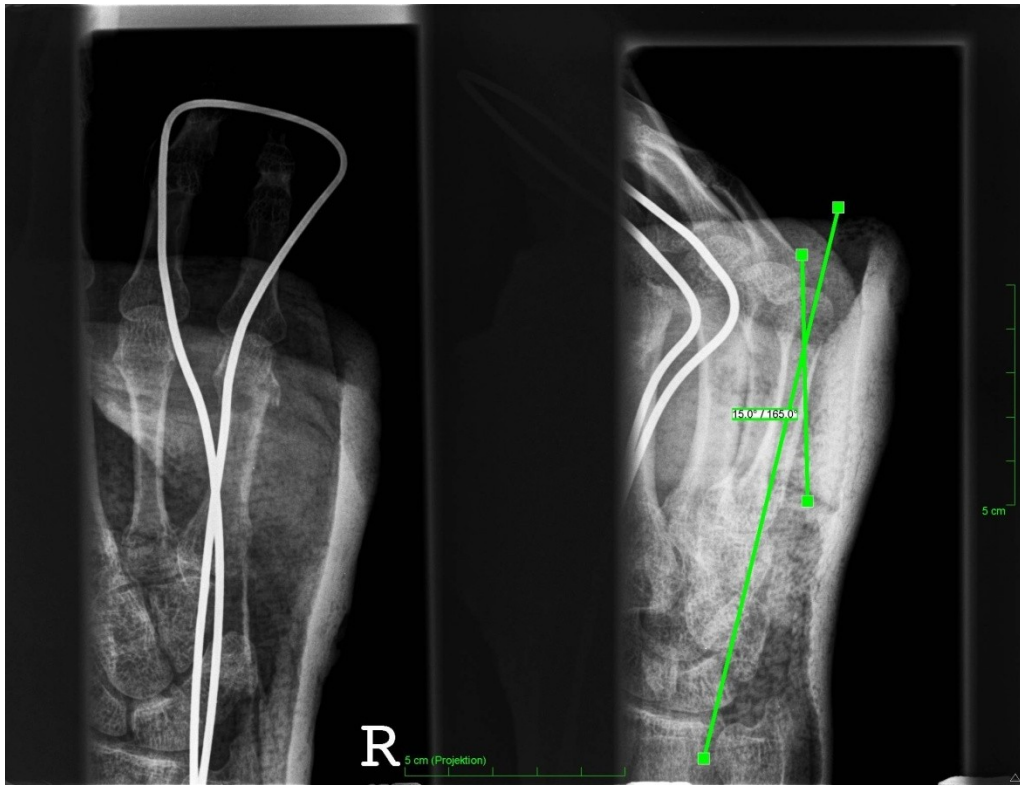


Abb. 13:Repositionsbild Fall 4

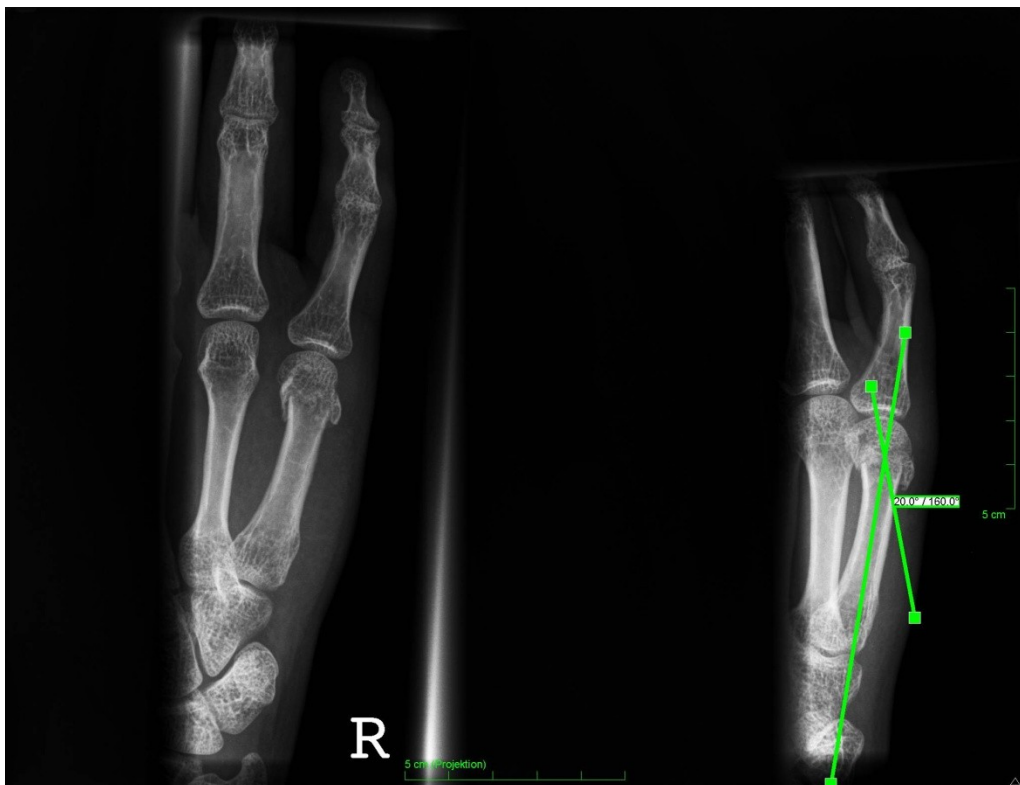

Abb. 14:Ausheilungsbild Fall 4

4.2 Therapie

4.2.1 Operative Versorgung

Da sich diese Arbeit ausschließlich mit stabilen subcapitalen MC V Frakturen beschäftigt, welche mittels Reposition in Lokalanästhesie und Ruhigstellung behandelt wurden, soll auf die operativen Optionen nur sehr kurz eingegangen werden. Operationsindikation besteht bei instabilen Frakturen, massiven Achsenabweichungen, Gelenksfrakturen und deutlichen Verkürzungen, sowie bei Rotationsfehlstellungen. Prinzipiell ist zu sagen, dass eine volare Dislokation niemals als so schwerwiegend zu betrachten ist wie etwaige Rotationsfehler, welche unbedingt korrigiert werden müssen, da sonst der Faustschluss durch Übereinanderschlagen der Finger massiv gestört wird (siehe Abbildung 15).

Operativ bestehen folgende Möglichkeiten:

- intramedulläre Schienung
- kreuzende Kirschnerdraht-Osteosynthese
- Schraubenosteosynthese
- Condylenplattenosteosynthese

Als Kombination von konservativer und operativer Therapie kann die perkutane Einbohrung von Kirschnerdrähten betrachtet werden, wo versucht wird, sich der Vorteile beider Therapieformen zu bedienen.²⁴ Kirschnerdrähte können sowohl zur Reposition als auch zur eigentlichen Osteosynthese verwendet werden.¹³

Schraubenosteosynthesen können alleine, aber auch in Kombination mit Platten angewandt werden. Je nach ihrer Funktion stehen unterschiedliche Schrauben zur Verfügung: Zugschraube, Plattenschraube, Plattenzugschraube, Repositionsschraube.¹³ Instabile Osteosynthesen haben meist schlechtere Auswirkungen als gar keine. Die obligaten Risiken bei Operationen, z.B. Wundinfektionen, Blutungen oder intraoperative Verletzungen wichtiger Strukturen wie Sehnen und Nerven, gelten natürlich auch für die Mittelhand. Das Endergebnis der operativen Behandlung wird jedoch nicht alleine im Operationssaal bestimmt, sondern hängt auch in hohem Maß von postoperativer Nachbehandlung und Verlauf ab.

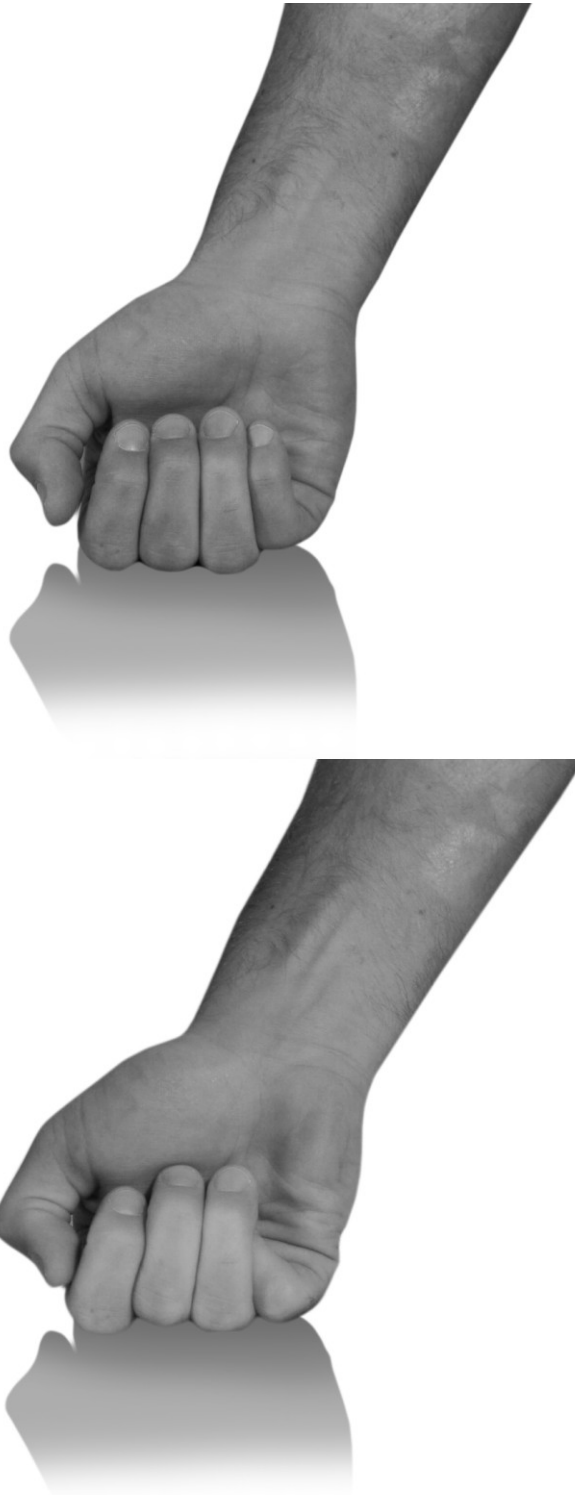

Abb. 15: oben normaler Faustschluss, unten inkompletter Faustschluss durch Rotationsfehler

4.2.2 Konservative Therapie

Keinesfalls sollte eine konservative Therapie, in welcher Form auch immer, mit therapeutischem Nihilismus verwechselt werden.²⁵ Ebenso wenig bedeutet „konservativ“ immer nur reine Ruhigstellung, vielmehr stehen heute schon zahlreiche Methoden zur funktionellen Behandlung zur Auswahl, welche gegebenenfalls eingesetzt werden sollten. Als Beispiele hierfür sind in Abbildung 15 der sogenannte Doppelflintenverband nach Böhler, sowie die dynamische Fixierung mittels Klettverband der Firma Link angeführt. Für die Immobilisation gilt allgemein: „So kurz wie möglich, so lang wie nötig“. Gerade Frakturen der Mittelhand können konservativ sehr zufriedenstellend behandelt werden, wobei die Zeitspanne der Ruhigstellung patientenindividuell betrachtet werden kann und soll. Patienten, welche mit einer stabilen Fraktur von Anfang an wenig bis sehr wenig funktionell beeinträchtigt sind, benötigen oftmals nur eine kurze Phase der Ruhigstellung. Eine im Großen und Ganzen unmittelbar nach Trauma in der Funktion uneingeschränkte Hand zu lange zu immobilisieren, widerspräche oben genanntem Grundsatz. Dies auch, weil eine normale Funktion und eine normale Trophik (Ernährungs- und Stoffwechszustand von Geweben) nur bei normalem Gebrauch vorzufinden ist, die nicht durch eine unnötige Ruhigstellung zu unterbinden ist.

Weitere zu berücksichtigende Prinzipien sind²¹:

- Es sollen nur Gelenke in die Fixation einbezogen werden, welche auch unbedingt einbezogen werden müssen, der Rest soll frei bleiben.
- Die Fixation der Fingergrundgelenke hat in der Intrinsic-plus-Stellung zu erfolgen, da andernfalls massive funktionelle Auswirkungen zu erwarten sind, die primär nicht mit der eigentlichen Verletzung in Verbindung stehen (Problem der Einsteifung). Dabei befindet sich das Handgelenk in 45° Dorsalextension, die Metacarpophalangealgelenke in 80 ° Flexion, sowie die proximalen und die distalen Interphalangealgelenke in Extension.

Pseudarthrosen stellen bei Frakturen der Mittelhand eine Ausnahme dar, vielmehr sind diese durch eine rasche knöcherne Heilung gekennzeichnet. Überwacht wird diese durch konventionelle Röntgenkontrollen, wobei zu beachten ist, dass die Frakturheilung klinisch stets früher eintritt als sie radiologisch nachweisbar ist.²⁶

Ein sehr gutes Mittel gegen Gelenksversteifung und Ödembildung sowie für den Erhalt der Gleitfähigkeit der Sehnen bietet die frühfunktionelle Therapie. Als dynamische Orthese kommt hier beispielsweise die Syndaktiliestellung in Frage, wo ein gesunder Nachbarfinger mittels Elastoplastringen an den gebrochenen befestigt werden kann. Hierbei kann eine sehr frühe Bereitschaft der Patienten, den betroffenen Fingerstrahl zu bewegen, beobachtet werden.²⁷

Wenn jedoch eine frühfunktionelle Therapie ohne Reposition angedacht wird, sollte, insbesondere bei Damen, auf das kosmetische Risiko eines asymmetrischen Mittelhandbogens beim Faustschluss durch die geringe Verkürzung des betroffenen Mittelhandstrahls hingewiesen werden. In anderen Studien konnte nachgewiesen werden, dass sich jedoch nur ein geringer Prozentsatz der Betroffenen überhaupt dadurch gestört fühlt.^{28, 29}

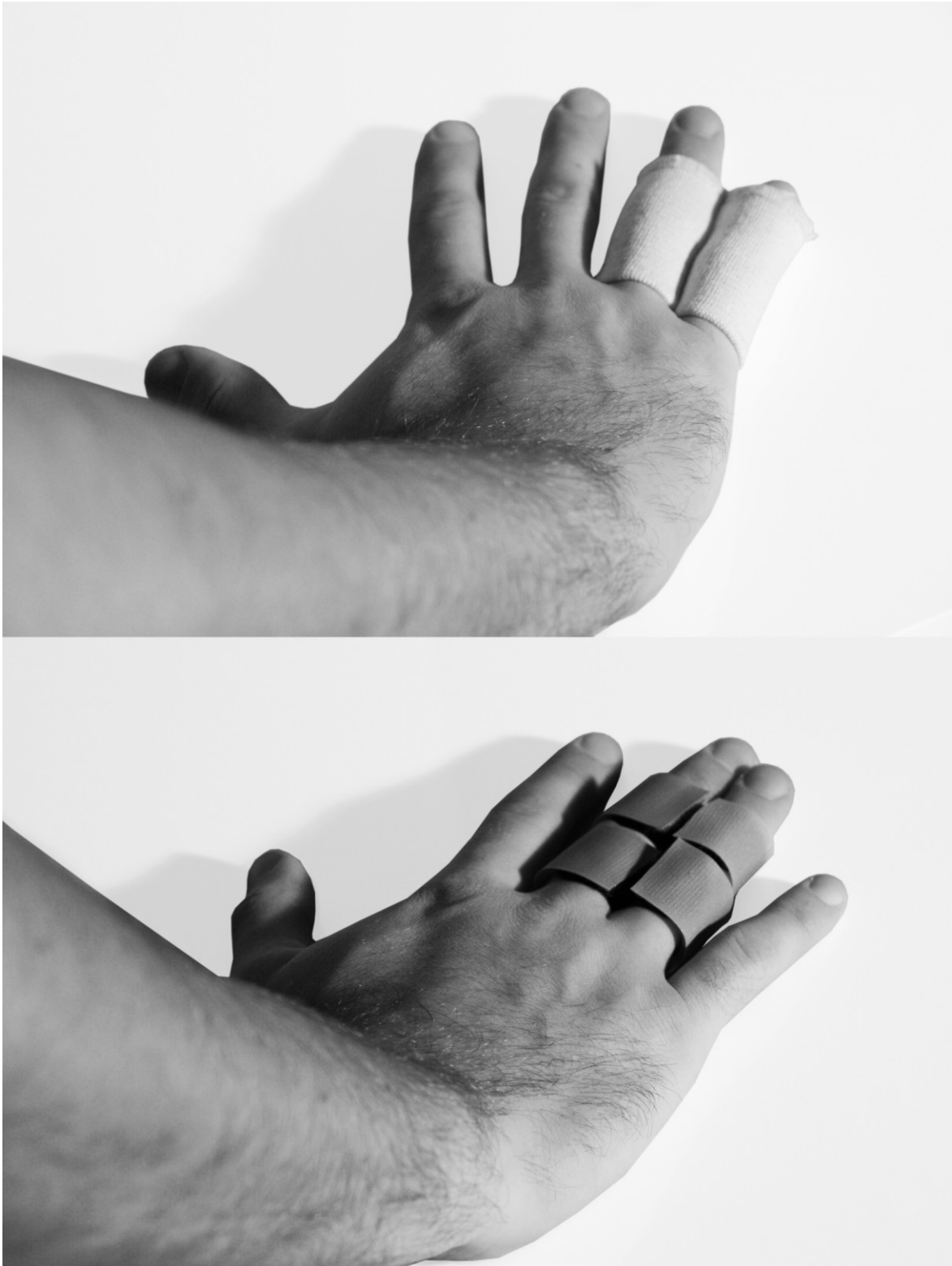

Abb. 16.: oben Doppelflintenverband nach Böhler, unten Fixierung mittels Klettverband

4.3 Conclusio

Zusammenfassend lässt sich sagen, dass die radiologischen Ergebnisse der Repositionen kritisch zu hinterfragen sind. Immerhin konnte in der Arbeit gezeigt werden, dass 71% der untersuchten Patienten trotz Reposition nur eine Verbesserung der Fehlstellung zwischen 1-10° aufwiesen, eine Verbesserung, die mit sehr hoher Wahrscheinlichkeit so gering war, dass sie keine funktionellen Auswirkungen im Endergebnis hatte. Lediglich in 11% konnte im Abschlussröntgen eine Verbesserung der Palmarverkipfung von mehr als 10° erreicht werden.

Wenn jedoch eine stabile subcapitale Fraktur des V. Mittelhandknochens mit großteils, wie sich aus den Ergebnissen ablesen lässt, mäßigem Repositionserfolg und zusätzlich angeschlossener Ruhigstellung behandelt wird, obwohl sie eigentlich unter geringen Schmerzen primär schon von Anfang an fast frei beweglich ist, darf man annehmen, dass die funktionelle Wiederherstellung bei frühfunktioneller Behandlung wesentlich früher erreicht wird als bei einer in der Praxis üblichen vierwöchigen Ruhigstellung im Gipsverband.

Eine gewisse Limitierung der Ergebnisse ergibt sich aus der Tatsache, dass für die Messung der untersuchten Winkel keine allgemein be- und anerkannten Kriterien vorhanden sind, nach denen man verfahren könnte. Selbstverständlich wurden jedoch die Messungen nach bestem Wissen und Gewissen und ohne jede Voreingenommenheit durchgeführt, was zu den vorliegenden Resultaten führte.

Der klinische Nutzen dieser Arbeit liegt in der Schlussfolgerung, dass eine strenge schematische Behandlung von subcapitalen Frakturen des Os metacarpale V nicht unbedingt sinnvoll erscheint. Vielmehr sollte eine fallspezifische Beurteilung jedes Patienten erfolgen, in der insbesondere der Aspekt einer frühfunktionellen Behandlung bei stabilen Frakturformen in der Wahl der Therapie Einfluss finden sollte.

5 Literaturverzeichnis

- ¹ Ender, Krotschek, Simon, Weidner: Die Chirurgie der Handverletzungen . Springer Verlag 1956, S. 1-2.
- ² Schünke, Michael, Erik Schulte, Udo Schumacher, Markus Voll, Karl Wesker Prometheus:Allgemeine Anatomie und Bewegungssystem. 2. Auflage. Thieme Verlag Stuttgart/New York .
- ³ Leonhard, H., B. Tillmann, G. Töndury, K. Zilles, Rauber Kopsch: Anatomie des Menschen. Bewegungsapparat. Band I, 2. Auflage. Stuttgart: Thieme Verlag.
- ⁴ Schiebler, Theodor H. : Anatomie. 9.Auflage. Springer Verlag, S. 267.
- ⁵ Lippert, Herbert : Lippert Lehrbuch der Anatomie.7. Auflage, Urban & Fischer München, S. 739.
- ⁶ Benninghof, Drenckhahn: Anatomie. Makroskopische Anatomie, Histologie, Embryologie, Zellbiologie. Band I, 17. Auflage. Urban & Fischer Verlag.
- ⁷ Faller, Adolf, Michael Schünke: Der Körper des Menschen. 15. Auflage. Thieme Verlag.
- ⁸ Schiebler, Theodor H., Horst-W. Korf: Anatomie. 10. Auflage. Steinkopff Verlag.
- ⁹ <http://david.zweiker.at/Medizin/Modul4/1267957518/Loesung:1267960290>
- ¹⁰ Waldeyer: Anatomie des Menschen. 17. Auflage. Walter de Gruyter Berlin/New York.
- ¹¹ Rohen, Lütjen-Drecoll: Funktionelle Anatomie des Menschen. 11. Auflage. Schattauer Verlag.
- ¹² Schmitt Rainer, Lanz Ullrich: Bildgebende Diagnostik der Hand. 2. Auflage, Thieme Verlag.
- ¹³ Scharf, H-P, A. Rüter: Orthopädie und Unfallchirurgie. Facharztwissen nach der neuen Weiterbildungsordnung. Urban & Fischer.
- ¹⁴ Winker, Karl Heinrich : Facharzt Orthopädie und Unfallchirurgie. Urban & Fischer Verlag.
- ¹⁵ Nuthard, Fritz U., Joachim Pfeil, Peter Biberthaler: Orthopädie und Unfallchirurgie, 6. Auflage. Thieme Verlag.
- ¹⁶ Chao Xie, et al.: COX-2 from the injury milieu is critical for the initiation of periosteal progenitor cell mediated bone healing. Bone (2008). 43(6);1075-1083
- ¹⁷ Rössler, Helmut, Wolfgang Rüter: Orthopädie und Unfallchirurgie. 19. Auflage. Urban & Fischer.
- ¹⁸ Wülker, Nikolaus, et al.: Taschenlehrbuch Orthopädie und Unfallchirurgie. Thieme Verlag.

¹⁹Wirth, Carl Joachim, Ludwig Zichner: Orthopädie und orthopädische Chirurgie. Ellenbogen, Unterarm, Hand. Thieme Verlag.

²⁰Waldner-Nilsson, B., et al.: Handrehabilitation. Band I, 2.Auflage. Springer Medizin Verlag Heidelberg 2009.

²¹Schaffer Ted C.: Common Hand Fractures in Family Practice. ArchFam Med. (1994) 3:982-987

²² Hunter , MM, Cowen HG : Fifth metacarpal fractures in a compensationclinicpopulation. J Bone Joint Surgery 1970. (AM) 52:1159-1165.

²³Knopp, W., B. Nowak, J. Buchholz, G. Muhr, J. Rehn: Konservative oder operative Behandlung von Mittelhandfrakturen. Unfallchirurg (1993) 96:427-432

²⁴Debrunner, Alfred M. : Orthopädie/Orthopädische Chirurgie. 4. Auflage. Verlag Hans Huber

²⁵Moutet F., Frere G.: Les fractures des metacarpiens. Annales de chirurgie de la main (1987), 6, 1, 5-14

²⁶ Müller-Mai, Christian M., Axel Ekkernkamp: Frakturen. Klassifikation und Behandlungsoptionen. Springer Verlag. S. 345.

²⁷Merle, Michel, Gilles Dautel, Stefan Rehart: Chirurgie der Hand. Der Notfall. Thieme Verlag Stuttgart/New York, S. 47.

²⁸Ford D.J., Ali M.S., Steel W.M.: Fractures oft he fifth metacarpal neck: isreductionorimmobilisationnecessary? Journal of Hand Surgery (British Volume, 1989) 14B. 165-167

²⁹Arafa M., Haines J., Noble J., Carden D.: Immediate mobilizationoffractures oft he neck oft he fifth metacarpal. Injury (1986) 17, 277-278

Curriculum Vitae

Name: cand. med. Jan-Kristof KORISEK

Anschrift: Schillerplatz 11
8010 Graz / Österreich
e-mail: jankorisek@gmx.at

Geburtsdatum und –ort: 30.03.1983 in Leoben /Österreich

Familienstand: ledig

Schulische Ausbildung: Volkshule Berliner-Ring, Graz
Bundesgymnasium Seebachergasse, Matura 2002

Grundwehrdienst: ET X/02 2. Lehrkompanie MilKdo Steiermark
2003-05 Ausbildung zum Milizunteroffizier Jägerbataillon
17/Straß

Studium: seit dem WS 2003 Studium der Humanmedizin
MedUni Graz

Famulaturen: 7.07.08-2.08.08 UKH Kalwang : Unfallchirurgie
8.09.08-26.09.08 A.ö. KH Tamsweg: Chirurgische Abteilung
3.08.09-28.08.09 KH der Elisabethinen: Interne Abteilung
1.02.10-26.02.10 UKH Graz: Unfallchirurgie
7.02.11-04.03.11 Rehabilitationsklinik Tobelbad/AUVA

Zusatzausbildung: 2011: Interdisziplinärer Diplomkurs Schmerz
Österr. Gesellschaft für Anästhesie, Reanimation und
Intensivmedizin.

Berufserfahrung: 2002-07 Mitarbeiter der Firma Genicos Security
2003-11 zahlreiche Fortbildungsbesuche sowie
Ausbildertätigkeiten beim Österreichischen Bundesheer
seit 2009 Teilzeitkraft als Ordinationshilfe bei Prim. Dr.
Gerd Korisek (FA für Unfallchirurgie). Im Rahmen dieser
Tätigkeit zahlreiche Assistenzen bei unfallchirurgischen und
orthopädischen Operationen .

Auslandserfahrungen: - mehrmalige Sprachaufenthalte in Italien
- September 2001 4 Wochen Sprachaufenthalt am
Ursulinen College in Westgate/England

Sprachkenntnisse: Englisch in Wort u. Schrift sehr gut
Italienisch in Wort u. Schrift sehr gut

Interessen und Hobbys: Sport, Jagd, Fischerei
